

**U. PORTO**



INSTITUTO DE CIÊNCIAS BIOMÉDICAS ABEL SALAZAR  
UNIVERSIDADE DO PORTO

Relatório Final de Estágio  
Mestrado Integrado em Medicina Veterinária

**MEDICINA E CIRURGIA DE ANIMAIS DE COMPANHIA**

M<sup>a</sup> Benedita Cepêda Ferreira Marques Pinto

Orientador:

**Prof.<sup>a</sup> Dr.<sup>a</sup> Paula Cristina Gomes Ferreira Proença**

Co-orientador:

**Dr. Jordi Manubens Grau (Hospital Veterinari Molins)**

Porto 2015

**U. PORTO**



INSTITUTO DE CIÊNCIAS BIOMÉDICAS ABEL SALAZAR  
UNIVERSIDADE DO PORTO

Relatório Final de Estágio  
Mestrado Integrado em Medicina Veterinária

**MEDICINA E CIRURGIA DE ANIMAIS DE COMPANHIA**

M<sup>a</sup> Benedita Cepêda Ferreira Marques Pinto

Orientador:

**Prof.<sup>a</sup> Dr.<sup>a</sup> Paula Cristina Gomes Ferreira Proença**

Co-orientador:

**Dr. Jordi Manubens Grau (Hospital Veterinari Molins)**

Porto 2015

## Resumo

Realizei estágio curricular, durante 16 semanas, no Hospital Veterinário Molins na área de Medicina e Cirurgia de Animais de Companhia. Ao longo do estágio desenvolvi atividades em diferentes rotações, nas quais permaneci 10 dias: cirurgia de tecidos moles, traumatologia, oftalmologia, cardiologia, neurologia, medicina interna e imagiologia. À atividade clínica semanal acresceram os fins-de-semana de urgência, que aconteciam duas vezes por mês.

Na rotação de cirurgia, acompanhei a monitorização da anestesia, conheci a dinâmica do bloco operatório, observei as variadas cirurgias de tecidos moles e ortopedia, auxiliei sempre que possível, e acompanhei o pós-operatório dos animais intervencionados.

Na rotação de medicina interna e de outras especialidades médicas acompanhei todo o processo do animal: anamnese, exame de estado geral, exame dirigido, exames complementares de diagnóstico e tratamento. Sempre que possível exercitei a realização do exame de estado geral e do exame dirigido, tal como debati com o médico veterinário responsável pelo caso os meios de diagnóstico aplicados, entendi o diagnóstico final e a aplicabilidade do tratamento proposto. Na rotação de traumatologia segui o processo do animal desde a sua entrada nas urgências ou consulta até ao bloco operatório, onde decorreu a correção cirúrgica, culminando no pós-operatório. Nesta rotação tive especial atenção aos protocolos anestésicos específicos a cada caso e à decisão da técnica cirúrgica.

Nos fins-de-semana de urgência, desenvolvi atividades nas várias rotações mas devotei especial atenção ao setor do internamento. Neste tive oportunidade de desenvolver a perícia em alguns atos médico-veterinários, tais como a realização de exames de estado geral dos animais internados e aplicação de alguns meios diagnósticos mas sobretudo de tratamentos médicos.

Com a realização deste estágio curricular apliquei os conhecimentos teóricos adquiridos durante os primeiros cinco anos do MIMV, desenvolvi o raciocínio clínico e a capacidade para desempenhar tarefas práticas e ampliei o meu conhecimento científico através do estudo mais pormenorizado dos cinco casos clínicos, tal como proposto no plano deste relatório de estágio. Simultaneamente, foram também exercitadas capacidades gerais inerentes à atividade clínica, tais como a capacidade de comunicação e de trabalho em equipa e de comunicação com os proprietários.

## **Agradecimentos**

À minha família, em especial à minha mãe Beatriz Cepêda por ser o exemplo de força e determinação que me inspirou durante estes anos, ao meu pai Adriano Marques Pinto por me socorrer em todos os “momentos SOS”, ao meu irmão Pedro M. Pinto por ser o meu melhor amigo e por ter sido o meu braço direito durante a última fase deste percurso e finalmente, aos meus tios e primas Arrochella pelo colo e segurança que me deram sempre que necessitei.

À Prof. M<sup>a</sup> Antonieta e ao meu amigo João Carvalho, pelo tão forte apoio na luta pelo acesso ao curso de medicina veterinária.

A todos os amigos, em especial às minhas amigas Mariana Bartolomeu, Carolina Gomes, Teresa F. Blanc, Isabel Sousa Soares, Catarina C. Castro, M<sup>a</sup> João Amaral e Ana Oliveira pelo acompanhamento e apoio constantes durante todos estes anos, aos meus amigos Francisco Vasconcelos e Francisco Sequeira pelo otimismo e alegria que sempre me transmitiram e à minha amiga Francisca Pimenta, pela importante paz e segurança que me transmitiu nestes últimos anos.

A todos os alunos do ICBAS que contribuíram para o meu desenvolvimento pessoal e académico, em especial aos amigos Cathy Kruchem, Ivone Gonçalves, Daniela Bento, Inês Palhinhas, Gil Oliveira, Pedro Carvalho, Luís Freitas, Maria Morais, Inês Prata, Rómulo Afonso, Francisco Santos, Miguel Souza Soares., Gonçalo Bouças, Rita Larcher, Luís Camarneiro e Gustavo Carmo pelas conversas, gargalhadas, noites de festa, dias de estudo e, acima de tudo, por terem tido sempre um sorriso, uma palavra ou um abraço para me dar nos momentos mais complicados.

A todos os professores do ICBAS que contribuíram para a minha formação, em especial à minha orientadora, Prof. Paula Proença, pela disposição e empenho na realização deste relatório. Ao Prof. Paulo Costa e à D. Manuela pela sua generosidade.

Ao fantástico grupo da Up-Vet, pelo acolhimento incansável e ensino que tanto contribuiu para a minha formação e dedicação ao estudo da medicina e cirurgia de animais de companhia.

A todo o grupo do Hospital Veterinari Molins, em especial aos médicos veterinários Dr. Jordi Manubens, Dr. Pablo Menéndez, Dr.<sup>a</sup> Montserrat Forns, Dr.<sup>a</sup> Carme Centellas e Dr. Xavier Raurell, Catarina Soares e Pedro Sousa pela forma como me acolheram e pela constante preocupação em contribuir para o meu desenvolvimento enquanto estudante de medicina veterinária. Aos amigos que encontrei durante o meu estágio em Barcelona, Ana Ulloa Lopez, Antía Salve Bouzo, Nuno Monteiro e Lara Tamagnini, pela amizade, companheirismo, cumplicidade e pelos momentos de diversão.

A todos os que contribuíram para o meu crescimento pessoal e acadêmico durante o meu ano de Erasmus na Universidade de Vila Velha, em especial aos professores e amigos Prof. Gilberto Marcos, Prof. Marcus Beltrame, Prof. Marcelo Renan, Prof. Giuliano Figueiró, Inês Palhinhas, Pedro Azevedo, Mayara Coutinho, Maylla Garschagen Gava, Emy Hiura e Jéssica Zanotelli.

Este relatório, tal como o percurso que fiz até aqui, não é meu: é nosso. Obrigada a todos.

## Abreviaturas

**µg** – micrograma

**ACTH** – hormona adrenocorticotrófica

**Alb** – albumina

**ALT** – alanina aminotransferase

**BID** – a cada 12 horas

**bpm** – batimentos por minuto

**BUN** – *blood urea nitrogen*

**cm** – centímetros

**CPK** – creatina fosfoquinase

**DDA** – Doença degenerativa articular

**dl** – decilitro

**DV** – dorsoventral

**ELISA** – enzyme-linked immunosorbent assay

**FA** – fosfatase alcalina

**FAV** – fístula arterio-venosa

**g** – grama

**GGT** – gama-glutamyltranspeptidase

**im** – via intramuscular

**IRA** – insuficiência renal aguda

**IRC** – insuficiência renal crónica

**ITU** – infeção do trato urinário

**iv** – via endovenosa

**Kg** – quilograma

**LCR** – líquido cefalorraquidiano

**LL** – laterolateral

**mg** – miligrama

**ml** – mililitro

**MRI** – magnetic resonance image

**MTE** – membro torácico esquerdo

**ng** – nanograma

**OCD** – osteocondrite dissecante

**PIC** – pressão intracraniana

**PLI** – pancreatic lipase immunoreactivity

**PO** – via oral

**ppm** – pulsações por minuto

**PT** – proteínas totais

**rpm** – respirações por minuto

**SID** – a cada 24 horas

**SNC** – sistema nervoso central

**SPC**

**TAC** – tomografia axial computadorizada

**TID** – a cada 8 horas

**TLI** – trypsin-like immunoreactivity

**TRC** – tempo de repleção capilar

® – produto registado

° C – grau *Celsius*

## **Índice Geral**

Resumo .....	II
Agradecimentos .....	III
Abreviaturas.....	V
Índice Geral .....	VI
Índice de Tabelas.....	VI
Índice de Figuras .....	VII
CIRURGIA DE TECIDOS MOLES - Ectopia Ureteral Intramural Bilateral .....	1
ORTOPEDIA - Osteocondrite Dissecante .....	8
NEUROLOGIA - Hidrocefalia secundária a Quisto Aracnóide Intracraniano .....	14
GASTROENTEROLOGIA (Glândulas Anexas) – Hipoplasia da Veia Porta Hepática .....	20
ENDOCRINOLOGIA – Hipotireoidismo Primário.....	26
Anexo I – Caso 1: Cirurgia de tecidos moles.....	32
Anexo II – Caso 2: Ortopedia.....	35
Anexo III – Caso 3: Neurologia .....	37
Anexo IV – Caso 4: Gastroenterologia.....	38
Anexo V – Caso 5: Endocrinologia.....	40

## **Índice de Tabelas**

Tabela 1 – Caso 1: Painel bioquímico.....	32
Tabela 2 – Caso 1: Hemograma .....	32
Tabela 3 – Caso 1: Urinálise.....	32
Tabela 4 – Caso 2: Painel bioquímico.....	35
Tabela 5 – Caso 2: Hemograma .....	35
Tabela 6 – Caso 3: Painel bioquímico.....	37
Tabela 7 – Caso 3: Hemograma.....	37
Tabela 8 – Caso 4: Painel bioquímico.....	38
Tabela 9 – Caso 4: Urinálise.....	38
Tabela 10 – Caso 4: Provas de coagulação.....	38
Tabela 11 – Caso 5: Painel bioquímico.....	40
Tabela 12 – Caso 5: Hemograma .....	40

## Índice de Figuras

Figura 1 – Caso 1: Ecografia de bexiga.....	33
Figura 2 – Caso 1: TAC com urografia excretora.....	33
Figura 3 – Caso 1: Técnica cirúrgica. ....	34
Figura 4 – Caso 2: Radiografia do MTE.....	35
Figura 5 – Caso 2: TAC.....	35
Figura 6 – Caso 2: Artroscopia . ....	36
Figura 7 – Caso 3: MRI craniocervical.....	37
Figura 8 – Caso 4: Ecografia abdominal.....	39
Figura 9 – Caso 4: TAC.....	39
Figura 10 – Caso 5: Radiografia torácica.....	40



## CIRURGIA DE TECIDOS MOLES – Ectopia Ureteral Intramural Bilateral

**Caracterização do paciente:** A Princesa era uma fêmea não esterilizada de 10 Kg, da espécie canina e raça Husky Siberiano, com 3 meses de idade.

**Motivo da consulta:** Incontinência urinária e lesões dermatológicas na região perianal.

**Anamnese Geral:** A Princesa encontrava-se em casa dos seus proprietários desde os dois meses, tendo sempre apresentado algum grau de incontinência que julgaram que se resolveria com o tempo, o que os levou a desvalorizar a situação. Recentemente os proprietários repararam que a Princesa apresentava lesões de pele na região perianal e, por este motivo, apresentaram-na à consulta no Hospital Veterinário Molins. A Princesa encontrava-se corretamente vacinada e desparasitada (praziquantel e pirantel - Drontal plus® - cada 15 dias). Viviam num ambiente de interior, sem outros animais coabitantes, e onde não tinha acesso a lixo, tóxicos ou plantas. A sua dieta consistia em ração seca de qualidade superior distribuída em duas porções diárias. Nunca realizou viagens para fora da cidade. Não apresentava passado médico e nunca havia tomado medicação para além dos desparasitantes. Segundo a descrição dos donos, a Princesa apresentava-se alerta, sem qualquer sinal de patologia dos aparelhos respiratório, cardiovascular, digestivo, locomotor e nervoso. **Anamnese Dirigida ao Sistema Urinário:** Segundo os proprietários, a Princesa adotava posição normal durante a micção no entanto, apresentava incontinência e nictúria. Não apresentava evidência de outros sinais de patologia urinária como disúria ou estrangúria, nem tão pouco poliúria. Também não havia suspeita de polidipsia (bebia menos de meio litro de água por dia). **Exame de estado geral:** Estado mental normal e temperamento equilibrado; condição corporal normal; respiração de tipo costo-abdominal, regular e rítmica sem utilização dos músculos acessórios; relação da duração inspiração:expiração de 1:1,3 sendo a frequência respiratória de 30 rpm.; pulso bilateral, simétrico, regular, com frequência de 120 ppm; temperatura 38,5°C; mucosas rosadas, húmidas e brilhantes, à exceção da mucosa vaginal; TRC inferior a 2 segundos; grau de desidratação inferior a 5%; gânglios linfáticos sem alterações; à palpação abdominal não se verificou qualquer anomalia e a Princesa não demonstrava dor; à auscultação não se verificaram alterações do foro cardíaco – sopros, arritmias, diminuição ou aumento da intensidade do som – nem do foro respiratório – sibilos, crepitações, diminuição ou aumento da intensidade dos sons à auscultação pulmonar; a frequência cardíaca era de 120 bpm. **Exame dirigido ao Aparelho Urinário:** A Princesa não exibia cifose (antiálgica lombar); os rins e os ureteres não eram palpáveis; a bexiga ocupava a localização anatómica normal e a Princesa não exibiu sinais de dor à sua palpação; a vulva e a mucosa vaginal notavam-se inflamadas e com pequenas lesões ulcerativas. **Lista de Problemas:** Enurese, nictúria e dermatite ulcerativa na região vulvar e perianal. **Diagnósticos Diferenciais:** Distúrbio do tipo comportamental ou

do tipo neurogénico – lesão do motoneurónio superior e/ou inferior; incompetência adquirida do esfíncter uretral; obstrução uretral parcial por massa, quisto ou cálculo urinário; infecção do trato urinário (ITU) crónica; anomalias congénitas tais como ureteres ectópicos e uretroceles

**Exames Complementares:** Hemograma (Tab.2) – sem alterações. Painel bioquímico geral (Creatinina, Glucose, BUN, PT, Alb) (Tab. 1) – valor de BUN ligeiramente aumentado. Ionograma (Mg<sup>2+</sup>, Ca<sup>2+</sup>, Cl<sup>-</sup>, Na<sup>+</sup>, K<sup>+</sup>, P<sup>5+</sup>) (Tab. 1) – sem alterações. Urianálise (Tab. 3) – sem alterações. Ecografia abdominal (Fig. 1) – Visualização de estrutura tubular não vascular, com paredes hiperecogénicas e com conteúdo hipoecogénico, junto à parede dorsal da bexiga, que se prolongava desde o trígono vesical até à uretra – compatível com ureter ectópico intramural unilateral (Fig. 1 C). Restantes órgãos do aparelho urinário e cavidade abdominal não apresentavam alterações. TAC (Urografia excretora) (Fig. 2) – Foi possível observar ambos os ureteres a atravessarem a parede vesical, ao nível do cólo, e a desembocarem na uretra; o contraste notava-se menos evidente no lúmen vesical do que nos ureteres. Alteração compatível com ureteres ectópicos intramurais (bilateral). **Diagnóstico:** Enurese por Ectopia Ureteral Intramural Bilateral. **Tratamento:** Neoureterostomia com Ligação do Segmento Distal do Ureter (Fig. 3). **Protocolo anestésico:** Fluidoterapia – Lactato de Ringer a uma taxa de 7ml/kg/h. Pré-medicação – duas a quatro horas antes da cirurgia administrou-se fentanil (2,7mg/kg), spot-on. Indução – após duas a quatro horas da administração de fentanil, administrou-se propofol (2mg/kg) juntamente com midazolam (0,3 mg/kg), via IV. Manutenção – Sevoflurano (2-3%), via inalatória. Anestesia local – lidocaína (2mg/kg) juntamente com bupivacaína (1mg/kg) numa diluição com soro fisiológico que resulte em 0,2mg/kg de princípio ativo, via epidural. Medicação pós-operatória – robenacoxib (1mg/kg), um comprimido PO, SID, durante sete dias; cefazolina (22mg/kg), um comprimido PO, SID, durante sete dias. **Cuidados pré-cirúrgicos:** A Princesa foi colocada em decúbito dorsal. Seguidamente, efetuou-se a tricotomia e respetiva assepsia da região abdominal – desde o apêndice xifoide até à região pélvica – com recurso a clorexidina a 4%, álcool a 96% e a iodo-povidona a 10%. **Material cirúrgico:** Panos de campo, Cabo de bisturi nº 4, lâmina de bisturi nº 10, tesouras Metzenbaum e Mayo, porta-agulhas Olsen-Hegar, pinça tecidual Bishop-Harmon, pinças hemostáticas Mosquito, Kelly e Backhaus. **Técnica cirúrgica:** Efetuou-se uma incisão na linha média ventral para aceder à cavidade abdominal e realizar uma laparotomia exploratória, na qual se observou: rins sem alterações, ureteres ligeiramente dilatados, parede da bexiga um pouco espessada e restantes órgãos da cavidade abdominal sem alterações. Procedeu-se, então, à neoureterostomia: A bexiga foi esvaziada por pressão manual, sendo a urina absorvida por compressas. Seguidamente, individualizaram-se ambos os ureteres, rompendo os ligamentos laterais da bexiga esquerdo e direito, com auxílio da pinça hemostática Kelly. Foram feitas três suturas de apoio (ápice da bexiga e nas respectivas paredes, esquerda e

direita), com fio de poligliconato 2.0 com agulha de secção triangular, para fixação da bexiga. Procedeu-se à cistotomia que consistia numa incisão longitudinal (sentido caudo-cranial) de, aproximadamente, 4 cm em zona não vascular da parede ventral: segurando a bexiga com uma pinça tecidual, fez-se uma pequena incisão com bisturi, originando espaço para penetração da sonda, seguindo-se a extensão da incisão com uma tesoura de Metzenbaum (Fig.3 A). Após exposição do lúmen vesical, fez-se uma incisão de 3 mm na mucosa da parede vesical dorsal, ao nível da papila ureteral direita do trígono vesical, com auxílio de pinça tecidual e bisturi e lâmina nº 10. Para facilitar a sua localização procurou-se, externamente à bexiga, o local de penetração do ureter nesta mesma. O objetivo desta incisão era aceder ao lúmen do ureter intramural direito; assim, o corte teve que perfurar mucosa da parede vesical dorsal e parede do ureter direito. Uma vez acedido o lúmen ureteral, individualizou-se o segmento distal do ureter com auxílio de um cateter de 1 mm de diâmetro que foi introduzido em direção caudal (Fig. 3 B). Posteriormente, no local da incisão, para construir o orifício ureteral suturaram-se as mucosas vesical e ureteral em conjunto, através do padrão interrompido simples e com fio de poligliconato 6.0 com agulha de secção redonda. O segmento distal do ureter intramural foi, então, suturado juntamente com o cateter, de forma a encerrar o seu lúmen (Fig. 3 C): a agulha penetrava a serosa da parede dorsal da bexiga, seguia perfurando a muscular e a submucosa que constituía a parede interna do ureter intramural, e saía, perfurando as camadas teciduais de forma inversa e em direção dorsal, para que se fizesse o primeiro nó de cirurgião externamente à bexiga. Teve-se sempre cuidado para que a sutura não penetrasse a mucosa e o lúmen da bexiga. Foram realizados mais dois nós distalmente ao primeiro, confirmou-se a tensão necessária dos nós e, por fim, retirou-se o cateter (Fig. 3 D). Esta sutura foi realizada com fio de polipropileno 4.0 com agulha de secção redonda. O mesmo procedimento foi realizado para correção da anatomia do ureter intramural esquerdo. Por fim, foi encerrada a incisão da parede ventral da bexiga através do padrão de sutura contínuo simples, com fio de poligliconato 2.0 com agulha de secção redonda. Seguidamente, foi encerrada a parede da cavidade abdominal: os planos musculares foram suturados através do padrão interrompido simples e com fio de poligliconato 3.0 com agulha de secção redonda; ao tecido subcutâneo aplicou-se o mesmo fio e padrão de sutura que aos planos musculares; para sutura da pele utilizou-se fio de polipropileno 3.0 com agulha de secção redonda e o padrão utilizado foi interrompido simples e intradérmico.

**Acompanhamento:** Nas 24h seguintes à cirurgia, a Princesa permaneceu na unidade dos cuidados intensivos. Nesta unidade, foram feitas as seguintes administrações: soro Lactato de Ringer (IV) a uma taxa de 2ml/kg/h; um comprimido de robenacoxib (1mg/kg), PO, SID; um comprimido de cefazolina (22mg/kg), PO, SID. Notava-se, ainda, algum grau de incontinência mas intermitente com micções normais. No segundo dia, a medicação manteve-se mas a

Princesa começou a comer e, portanto, foi suspenso o soro. A incontinência, que continuava a alternar com micções normais, reduziu de frequência comparativamente às primeiras 24 horas. A Princesa encontrava-se alerta e não apresentava quaisquer alterações ao exame de estado geral. Foi decidida a alta, acompanhada com a prescrição da medicação iniciada no internamento e ainda de uma pomada de Celestoderm (gentamicina e betametasona) para tratamento da inflamação vulvar e perianal. Esta última era de aplicação tópica, várias vezes ao dia até eliminação das lesões. A Princesa voltou ao Hospital Veterinário Molins, para consulta de acompanhamento, passados 7 dias. Os proprietários referiam que a Princesa já não apresentava nictúria no entanto, à parte das micções normais, notavam alguma enurese durante o dia. Ao exame de estado geral, esta encontrava-se alerta e sem alterações patológicas. As lesões que apresentava na vulva e região perianal estavam menos inflamadas. Não se optou pela via farmacológica para correção da enurese que persistia porque a Princesa apresentava melhorias até a data. Foi dada alta definitiva. **Prognóstico:** Bom. **Discussão:** A ectopia ureteral é uma patologia congénita consequente a um erro no desenvolvimento embrionário que ocorre na fase de separação dos ductos mesonéfrico e metanéfrico. Estes ductos inicialmente encontram-se ligados e, com o seu desenvolvimento, devem tornar-se independentes. O ducto metanéfrico dará origem ao ureter e o ducto mesonéfrico dará origem ao canal deferente do macho, tornando-se vestigial no caso da fêmea. No entanto, nesta patologia, os ductos mesonéfrico e metanéfrico permanecem ligados e, quando o ducto mesonéfrico sofre migração caudal, o ducto metanéfrico segue juntamente com o primeiro e assim, após diferenciação, o ducto metanéfrico surge caudalmente ao trígono vesical dando origem a um ureter ectópico. Estes ureteres podem apresentar abertura vesical ou uretral e, no caso das fêmeas, podem mesmo abrir na vagina, cérvix ou útero.(8) As fêmeas da espécie canina, com idade média de 10 meses, representam 89% a 95% dos casos de ureteres ectópicos. (8) A incidência de género pode estar relacionada com o facto dos machos terem uma uretra mais longa, facilitando o refluxo de urina para a bexiga e, consequentemente, não apresentam sinais clínicos ou apresentam-nos mais tarde (8,7). Alguns dados apontam para a predisposição racial desta patologia, sendo esta mais frequente nas seguintes raças Husky Siberiano (8,6,1,2), Golden Retriever e Labrador Retriever (7,8,6,1). O caso da Princesa fortalece estes dados epidemiológicos: fêmea Husky Siberiano de 10 meses. O sinal clínico mais comum desta patologia é a incontinência urinária (7,8,6) intermitente ou contínua (8). A incontinência pode justificar-se pela própria ectopia ureteral ou pela rotura da musculatura lisa do esfíncter da uretra proximal (8,9). A este sinal clínico está, frequentemente associada, a lambadura constante da região da vagina e prepúcio e consequente dermatite da vulva e região perianal (8,6,2). Alguns animais apresentam, como único sinal clínico, nictúria. A anamnese e o exame físico da Princesa confirmam, também, estes dados. A ectopia ureteral

não corrigida cirurgicamente numa fase precoce, predispõe a obstrução urinária e a ITU dando origem a disúria e hematúria que, em 70%-94%(8) dos casos, evolui para hidroureter e/ou hidronefrose e/ou pielonefrite (8,7,6,1,2). A mesma pode também estar associada a outras anomalias congénitas como malformação vestibulovaginal (7), incompetência do esfíncter uretral (7,8), ureterocele, hipoplasia da bexiga e/ou rim (7) e agenesia ou displasia renal (6). Os exames imagiológicos realizados neste caso tornaram evidentes os ureteres ectópicos intramurais, com ligeira dilatação destes mesmos, sugestiva de hidroureter, tendo também permitido excluir as outras malformações que poderiam estar associadas a este caso. No painel bioquímico, verificava-se um ligeiro aumento do valor de BUN o que sugeria azotemia no entanto, os resultados do ionograma e da urianálise encontravam-se dentro dos valores de referência. Assim, dever-se-ia propor um painel bioquímico mais alargado para avaliação das enzimas hepáticas de forma a excluir possíveis causas de uma azotemia pré-renal. Lesão dos MNS e MNI foram excluídas da lista de diagnósticos diferenciais, uma vez que a Princesa não apresentava outros sinais clínicos compatíveis com lesão de L1 a S2. Massas, quistos e cálculos foram, também, excluídos através da observação de rins, ureteres, bexiga e uretra à ecografia abdominal. A incompetência do esfíncter uretral não foi excluída mas, tornou-se causa primária menos provável uma vez detetados os ureteres ectópicos, na imagiologia. A ITU é, também, um diagnóstico diferencial importante a excluir, uma vez que ocorre em 64% dos casos de ureteres ectópicos (8). No entanto, não se efetuou cultura urinária. A realização de cultura teria sido importante já que, é o unico exame complementar capaz de diagnosticar ITU e de indicar um antibiótico eficaz para o seu tratamento. Diagnosticada a ectopia uretral intramural bilateral, seguiu-se para cirurgia, única opção terapêutica neste caso. Estão relatadas várias técnicas para correcção de ureteres ectópicos. A escolha da técnica depende do número de ureteres ectópicos, da funcionalidade e localização destes mesmos, da funcionalidade do rim e da coexistência de outras malformações congénitas (7). Para correcção de ureteres ectópicos extramurais deve recorrer-se à neoureterocistotomia: ureter extramural deve ser ligado, seccionado e, posteriormente, suturado à parede da bexiga com sutura absorvível, sendo reconstruído o orifício uretral (2). Para correcção de ureteres ectópicos intramurais deve recorrer-se à neoureterostomia com ressecção, ou ligadura, do ureter distal (transplantação uretral intravesical) ou à cistoscopia com ablação do ureter a laser. Esta técnica consiste na individualização do ureter ectópico, destacando-o da parede da uretra e bexiga, através de uma fibra laser guiada por um cistoscópio. Esta técnica é menos invasiva e, portanto implica menos dor e menos tempo de cuidados pós-operatórios no entanto, aumenta o risco de uroabdomen por perfuração da parede da bexiga pelo laser (1). Se a alteração estrutural de um dos ureteres e do rim ipsilateral assim o justificar, pode optar-se pela nefroureterectomia (1,2,9,6). A técnica escolhida neste caso foi a neoureterostomia seguida da

ligação do segmento distal do ureter (LSDU). No entanto, a ressecção do segmento distal do ureter (RSDU) também poderia ter sido a opção. A LSDU é uma técnica menos invasiva já que o ureter não é retirado. Contudo, é necessária especial atenção à sutura do ureter porque a tensão dos nós de cirurgião constitui um ponto crítico, uma vez que tensões brandas podem resultar em recanalização deste mesmo no pós-operatório. Acresce que é preciso ter ainda especial cuidado para que o fio de sutura (neste caso não absorvível para que se mantenha a ocluir o ureter) não passe nunca o lúmen vesical para anular a possibilidade de contacto do fio com a urina. Todavia há autores que defendem que a não ressecção do ureter pode predispor a obstrução e ITU e, conseqüentemente, à não resolução dos problemas urinários (6). Assim, segundo os mesmos, deveria optar-se pela ressecção de todo o segmento distal do ureter. Por outro lado, outros autores sugerem que a ressecção do ureter distal deve ser parcial, sendo retirado apenas o segmento vesical e deixando ficar o segmento uretral (7). Argumentam que a ressecção do segmento uretral do ureter irá danificar a mucosa da uretra e o esfíncter interno desta mesma que, contribuindo para 60% da contração uretral, provocará incontinência urinária (7). O uroabdómen também está descrito como complicação pós-cirúrgica da ressecção parcial do ureter (7). Independentemente da técnica eleita a percentagem de incontinência pós operatória é elevada: 22% a 59% são tratados e 43% podem apresentar melhorias mas permanecem incontinentes mesmo com tratamento farmacológico (1). Estes valores podem justificar-se por alterações congénitas ou adquiridas da uretra e/ou bexiga. Assim, como principais causas de incontinência pós-cirúrgica, estão descritas: técnica cirúrgica incorreta (9,6), incompetência congénita ou adquirida do esfíncter da uretra, recanalização do ureter, atrofia da bexiga e ITU (9,7,6). Sendo este ureter intramural, poder-se-ia ter optado entre a neoureterostomia ou cistoscopia com ablação do ureter a laser. Optou-se pela neoureterostomia associada à LSDU, em detrimento da RSDU, já que até à data não há estudos que comprovem melhores resultados em qualquer uma delas. Ambas reduzem a taxa de incontinência urinária no pós-operatório mas nenhuma a elimina, tal como se verificou neste caso. Neste caso, a Princesa poderia ter beneficiado de tratamento farmacológico, recorrendo a agonistas alfa adrenérgicos, uma vez que estes atuam aumentando o tónus do esfíncter da uretra. Assim, poderia ter-se prescrito fenilpropanolamina (1,5-2mg/kg PO, BID a TID, 5 dias) ou sugerido terapia combinada com este princípio ativo e dietilestilbestrol (0,1-0,2 mg/kg PO, SID, 3 a 5 dias), já que este último aumenta a sensibilidade dos recetores musculares à fenilpropanolamina. No entanto, há estudos que referem que apenas 7% a 28% dos animais incontinentes pós-cirúrgicos melhoram com a administração isolada deste último (1). Poderia também optar-se pela administração de efedrina (iniciando com dose de 0,4mg/kg e gradualmente aumentar para 4mg/kg, PO, BID a TID, durante 5 dias) ou imipramina (2-4 mg/kg, PO, SID a BID, durante 5 dias). Após dois ou três meses, se a Princesa se mantivesse

incontinente deveria repetir-se os exames complementares de imagiologia já realizados e, se possível, submeter a Princesa a uma cistoscopia para reavaliação do ureter e sistema urinário em geral. A colossuspensão e a injeção endoscópica de pensos de teflon ou colagénio são tratamentos alternativos para a incontinência urinária que se podem ponderar.

### **Bibliografia:**

1. Karen MT, Spencer AJ, (2012) "Ureters" **Veterinary Surgery Small Animal**, 1st Ed, Elsevier Saunders, Volume two, chapter 115, 1969-1972
2. Fossum T, (2007) "Surgery of the Kidney and Ureter" **Small Animal Surgery**, 3rd Ed, Elsevier Mosby,chapter 24, 646-654
3. Osborne CA, Finco DR, (1995) "Ectopic Ureters and Ureteroceles" **Canine and Feline Nephrology and Urology**, 1st Ed, Williams & Wilkins, chapter 34, 608-621
4. Nelson R, Couto C, (2009) "Disorders of Micturition" **Small Animal Internal Medicine**, 4th Ed,Elsevier Mosby, part 5, chapter 48, 687-696
6. Davidson AP, Westropp JD (2014) "Diagnosis and Management of Urinary Ectopia" **The Veterinary clinics of North America. Small Animal Practice**, volume 44 (2), 343-353
7. Reichler IM, et al (2012) "Ectopic Ureters in Dogs: Clinical Features, Surgical Techniques and Outcome" **Veterinary Surgery**, volume 41 (4), 515-522
8. Sutherland-Smith J, et al (2004) "Ectopic Ureters and Ureteroceles in Dogs: Presentation, Cause and Diagnosis" **Continuing Education for Veterinarians**, volume 26 (4), 303-310
9. Sutherland-Smith J, et al (2004) "Ectopic Ureters and Ureteroceles in Dogs: Treatment" **Continuing Education for Veterinarians**, volume 26 (4), 311-315

## ORTOPEDIA – Osteocondrite Dissecante

**Caracterização do Paciente:** O Chester era um macho não castrado de 27 Kg, da espécie canina de raça indefinida, com 6 meses de idade.

**Motivo da Consulta:** Claudicação intermitente do membro torácico esquerdo (MTE) que teve início 15 dias antes da consulta. **Anamnese Geral e Dirigida ao Sistema Locomotor:** O Chester vivia, num apartamento, com os seus proprietários desde os 3 meses de idade e estava, corretamente, desparasitado e vacinado. A sua dieta consistia em ração seca de qualidade superior, distribuída em duas porções diárias. O Chester não tinha acesso a lixo, tóxicos ou plantas. Segundo os proprietários, não apresentava sinais de patologia dos aparelhos respiratório, cardiovascular, digestivo, urinário e nervoso. No entanto referiam que o Chester, desde os 4 meses de idade, por vezes apresentava claudicação do MTE, após exercício mais intenso, mas que esta claudicação resolvia por si só. Cerca de um mês antes da consulta, notaram uma claudicação mais persistente do MTE. O Chester tinha vindo para consulta, após 15 dias do início da claudicação, e foi diagnosticada claudicação de grau 3, motivo pelo qual foi prescrito Robenacoxib (1mg/kg) PO, BID, durante 7 dias. Os proprietários referiam que o Chester apresentara melhorias nos dias da medicação, apoiando o membro mesmo mantendo a alteração do movimento no entanto, quando esta foi suspensa, voltou ao estado inicial, ou seja, estavam presentes falhas ocasionais de apoio do tem, mais evidente, após os seus passeios habituais de vinte minutos, matinais e noturnos. Referiam, ainda, que o Chester não foi exposto a qualquer situação de risco traumático. **Exame de Estado Geral:** Estado mental normal e temperamento equilibrado; condição corporal normal; respiração de tipo costo-abdominal, regular e rítmica sem utilização dos músculos acessórios; relação da duração inspiração:expiração de 1:1,3 sendo a frequência respiratória de 25 rpm; pulso bilateral, simétrico, regular, com frequência de 96 ppm; temperatura 38°C; mucosas rosadas, húmidas e brilhantes; TRC inferior a 2 segundos; grau de desidratação inferior a 5%; gânglios linfáticos sem alterações; à palpação abdominal não se verificou qualquer anomalia e a Princesa não demonstrava dor; à auscultação não se verificaram alterações do foro cardíaco – sopros, arritmias, diminuição ou aumento da intensidade do som – nem do foro respiratório – sibilos, crepitações, diminuição ou aumento da intensidade dos sons à auscultação pulmonar; a frequência cardíaca era de 100 bpm. **Exame Dirigido ao Aparelho Locomotor:** O Chester apresentava postura normal em estação mas durante a marcha era notável uma claudicação grau III do MTE – clara alteração de movimento com falhas ocasionais de apoio acompanhada de ligeira elevação da cabeça e alguma resistência a descer escadas. Na manipulação, o Chester evidenciou dor intensa à hiperextensão e hiperflexão do ombro, sem alteração dos restantes parâmetros de avaliação ortopédica. Os membros pélvicos e torácico direito não



apresentavam alterações. **Lista de Problemas:** Claudicação grau 3 do MTE e dor intensa à hiperextensão e hiperflexão da articulação do ombro do mesmo membro. **Diagnósticos Diferenciais:** Osteocondrite dissecante, não união do processo ancóneo, fragmentação do processo coronoide, panosteíte, encerramento fisário prematuro, incongruência da articulação do cotovelo e osteodistrofia hipertrófica. **Exames Complementares:** Hemograma (Tab. 5) – sem alterações. Painel bioquímico geral (Creatinina, Glucose, BUN, PT, Alb) (Tab. 4) – sem alterações. Ionograma ( $Mg^{2+}$ ,  $Ca^{2+}$ ,  $Cl^-$ ,  $Na^+$ ,  $K^+$ ,  $P^{5+}$ ) – sem alterações. Radiografia (projeção medio-lateral) do MTE (Fig. 4) – observou-se uma zona de achatamento do osso subcondral na porção caudal da cabeça umeral. TAC (Fig. 5) – área hipodensa na porção caudal da cabeça umeral do MTE. **Diagnóstico:** Osteocondrite dissecante (OCD) da cabeça umeral esquerda. **Tratamento:** Osteocondroplastia (Fig. 6). **Protocolo Anestésico:** Fluidoterapia – soro Lactato de Ringer a uma taxa de 7ml/kg/h. Pré-medicação – dexmedetomidina (5 mg/kg) juntamente com quetamina (1mg/kg) e metadona (0,3 mg/kg), via IM. Indução – propofol (2-4mg/kg), via IV. Manutenção – isoflurano (2-3%), via inalatória. Bloqueio anestésico do plexo braquial– bupivacaína (2mg/kg) diluído em 10 ml de soro fisiológico. **Cuidados Pré-cirúrgicos:** O Chester foi colocada em decúbito lateral direito. Seguidamente, efetuou-se a tricotomia e assepsia do MTE com recurso a clorexidina 4%, álcool 96% e a iodo-povidona 10%. **Material Cirúrgico:** Panos de campo, artroscópio, Cabo de bisturi nº 4, lâmina de bisturi nº 11, porta-agulhas Olsen-Hegar, pinça tecidual Bishop-Harmon, pinças hemostáticas Mosquito, Kelly e Backhaus, pinça de apreensão, afastadores Guelpi e Farabeuf, cureta óssea, fios de sutura poligliconato 2.0 com agulha de secção redonda e poliamida 0 com agulha de secção redonda. **Técnica Cirúrgica:** Osteocondroplastia da cabeça umeral pelo acesso cirúrgico craneolateral do ombro (Fig. 6). Antes de iniciar a incisão cirúrgica, procedeu-se à palpação do ombro para localização das estruturas anatómicas: acrómio, tubérculo maior e menor e cabeça do úmero. Posteriormente, com recurso a bisturi com lâmina nº 11 realizou-se a incisão de pele e tecido subcutâneo que se estendia desde o ponto médio da espinha da escápula até ao ponto médio da diáfise umeral, passando pelo acrómio e cabeça do úmero. Para aprofundar o plano cirúrgico, fez-se uma incisão na fáscia braquial profunda ao longo da margem cranial da porção acromial do músculo deltoide. Este músculo foi rebatido caudalmente, recorrendo ao afastador de Farabeuf. Procedeu-se à desbridação do tendão do músculo infraespinhoso, com auxílio das pinças tecidual Bishop-Harmon e hemostática Kelly. Este foi seccionado com bisturi e rebatido caudoproximalmente com auxílio de um ponto de sutura feito, previamente, com fio poliamida. Nesta fase, utilizou-se o afastador Guelpi colocado entre os dois bordos do acesso, de forma a segurar o músculo deltoide e o tendão do músculo infraespinhoso para que estes não se sobrepusessem à articulação. Visualizou-se a capsula articular na qual se fez uma incisão para aceder à cavidade articular. Para uma observação mais precisa, introduziu-se o

artroscópio na cavidade articular. Identificou-se (Fig. A) e removeu-se o flap cartilágneo (Fig. B), através da preensão e rotação deste mesmo, pela pinça de preensão. Seguiu-se a lavagem da cavidade articular, recorrendo à ejeção de lactato de Ringer, com uma agulha de calibre 18 acoplada a uma seringa de 10 ml, no interior desta mesma. Recorrendo a uma cureta óssea, procedeu-se à abrasão da superfície subcondral de onde foi retirado o flap (Fig. C). Por fim, fez-se a última lavagem intra-articular tal como descrito acima (Fig. D). Suturou-se a cápsula articular, com fio poliamida 0 com agulha de secção redonda, pelo padrão Sultan (em X). Posteriormente, suturou-se, separadamente, o tendão do músculo infraespinhoso, a fáscia braquial e o tecido subcutâneo. Os três planos foram suturados através do padrão contínuo simples e com fio poligliconato 2.0, com agulha de secção redonda. Para sutura da pele utilizou-se o fio polipropileno 3.0, com agulha de secção redonda, e o padrão interrompido simples e intradérmico. **Acompanhamento:** Imediatamente após a cirurgia procedeu-se à bandagem. O Chester permaneceu na unidade de cuidados intensivos, durante 3 dias, com as seguintes prescrições: soro lactato de Ringer a uma taxa de 2 ml/kg/h; tramadol (2-4mg/kgPO, BID); robenacoxib (1-2 mg/kgPO, SID); cefazolina (22mg/kgPO, SID). O soro foi suspenso ao segundo dia, após a cirurgia, uma vez que o Chester já comia. Ao terceiro dia, foi decidida a alta pois o Chester apresentava-se alerta e sem alterações ao exame de estado geral. No entanto, a prescrição de cefazolina e robenacoxib prolongou-se por mais 4 dias. Foi recomendado exercício moderado e revisão após 15 dias. Após este intervalo, o Chester voltou para retirar a bandagem. Apresentava-se normal ao exame de estado geral, não se notava inflamação no MTE e apresentava claudicação grau 3. A bandagem foi retirada e recomendou-se, mais uma vez, exercício moderado e revisão após outros 15 dias. Ao fim de um mês após a cirurgia, o Chester voltou para consulta e já não apresentava anomalias na sua locomoção. **Prognóstico:** Bom. **Discussão:** A OCD é o nome atribuído ao surgimento de um retalho cartilágneo consequente à formação de fissuras na cartilagem articular. Estas fissuras são resultado da osteocondrose – ossificação precoce endocondral dos condrócitos e sua, consequente, retenção – e pode dar origem a doença degenerativa articular (DDA), ou seja, formação óssea nas margens sinoviais e fibrose do tecido mole peri-articular. (2) Tal como observado no caso do Chester, a literatura refere que a OCD apresenta maior incidência em machos de raças grandes e gigantes e que os sinais clínicos são mais frequentes entre os 4 e os 8 meses.(2) O Chester apresentava episódios de claudicação do MTE desde os 4 meses de idade e, aos 6 meses de idade evidenciou já uma claudicação grau 3 que, com recurso a medicação, progredia apenas para grau 2. Este processo evidencia o carácter gradual e evolutivo da OCD. Sabe-se que o excesso de peso é favorável aos sinais clínicos locomotores pela OCD, no entanto, o Chester apresentava condição corporal normal, sendo que esta também não impediu a sua rápida evolução. Suspeita-se ainda que a alimentação com elevado

teor em proteína é capaz de induzir uma OCD, no entanto, também este fator não está ainda confirmado e no caso do Chester não se observava qualquer anomalia na sua alimentação (1). Apesar da dor intensa à hiperextensão e hiperflexão, à palpação não se observou crepitação articular e/ou efusão desta mesma o que comprova que a dor não está diretamente associada ao grau de inflamação ou a alteração patológica articular (2,3). Relativamente à imagiologia, como já referido, foi observada uma área de achatamento do osso subcondral na região caudal da cabeça do úmero. Este achado é compatível com estágio precoce da OCD (3,4). Com a sua progressão, o osso subcondral calcifica e neste caso observar-se-ia uma área radiolúcida em forma de disco, dorsalmente a esta calcificação. Nos casos de OCD avançada, é possível observar-se retalhos calcificados destacados do osso subcondral ou, ainda, fragmentos articulares grandes e calcificados na bolsa articular caudodistal (2). A maioria destes casos estão associados a DDA (2). No caso do Chester, fez-se radiografia apenas do membro que apresentava claudicação, no entanto, como 50% dos casos de OCD são bilaterais mas com sinais mais evidentes apenas num membro, poder-se-ia ter feito radiografia de ambos os membros. (1) Para diagnóstico da OCD recorreu-se não só à imagiologia como aos restantes exames complementares já referidos. Estes mesmos associados à anamnese e exames do estado geral e do sistema locomotor são suficientes para o diagnóstico da OCD.(1,2). A não união do processo ancóneo, fragmentação do processo coronóide, panosteíte, encerramento fisário permaturo, incongruência da articulação do cotovelo e osteodistrofia hipertrofica foram excluídos da lista de diagnósticos diferenciais pelo estudo das radiografias e TAC. Para a exclusão segura de DDA (1), trauma e artrite séptica seria necessária a análise do líquido sinovial (2). As três patologias podem dar origem aos mesmos sinais clínicos e é possível que as alterações observadas à radiografia sejam semelhantes. Assim, a análise do líquido sinovial é importante para distinguir processos degenerativos, infecciosos e trauma. Nas patologias degenerativas verifica-se: aumento leve de volume, menor viscosidade, fundo granular, baixo grau de pleiocitose, aumento da concentração de células mononucleares, alguns neutrófilos e possíveis detritos de cartilagem. Nos casos de artrite séptica observa-se: aumento do volume, viscosidade reduzida, líquido purulento, aumento da concentração de neutrófilos e degeneração celular marcada. Nos processos traumáticos verifica-se: aumento do volume e viscosidade reduzida, líquido sanguinolento, pleiocitose moderada e aumento da concentração dos eritrócitos. O tratamento definitivo da OCD implica artroscopia ou artrotomia. No entanto, animais com esta patologia devem beneficiar de tratamento farmacológico uma vez que, num estágio inicial da OCD, os fármacos podem reduzir ou até eliminar os sinais clínicos. Assim, numa fase inicial, optou-se pelo tratamento farmacológico recorrendo a Robenacoxib (1-2mg/kg) PO, SID, durante sete dias. No entanto, o Chester não apresentou melhorias, tornando-se neste caso a cirurgia imperativa para prevenir uma osteoartrite grave com atrofia

muscular e/ou migração do retalho cartilágneo.(2) Para tratamento cirúrgico da OCD pode optar-se pela artroscopia ou pela técnica cirúrgica aberta. Na técnica cirúrgica aberta, o acesso pode ser craniolateral ou caudal sendo que, o primeiro implica tenotomia do tendão do músculo infraespinhoso. Em ambas as abordagens cirúrgicas é necessária atenção à preservação da artéria circunflexa umeral caudal, da veia axilobraquial e do nervo axilar na face flexora do ombro. O acesso craniolateral proporciona um campo cirúrgico mais amplo, podendo observar-se todas as alterações da cartilagem e osso subcondral cranial e caudal. Esta técnica é mais invasiva que as restantes por isso, exige um período pós-operatório mais longo. A abordagem caudal permite uma boa observação da cabeça do úmero e do lado caudal da articulação, é menos invasiva que a técnica anterior, porque não exige a tenotomia do tendão do músculo infraespinhoso, no entanto, não permite o acesso ao lado cranial da articulação. A artroscopia é considerada a técnica menos invasiva.(1,2) Neste caso optou-se pela artrotomia de abordagem craniolateral com auxílio do artroscópio, para melhor visualizar o espaço articular. Em todas estas técnicas está implícita a remoção do flap cartilágneo e a curetagem. A remoção do flap irá aliviar os sinais clínicos e impedir ou anular a evolução do processo degenerativo. No entanto, não se conhece a etiologia exata da OCD e portanto, mesmo retirando o flap cartilágneo, a probabilidade de ocorrência de nova osteocondrose é elevada já que os condrocitos poderão continuar a ossificar-se na região endocondral e a permanecerem aqui retidos. A DDA é a complicação mais frequente desta cirurgia, uma vez que o próprio acesso, a remoção do flap e a curetagem são processos que irão induzir forte reação inflamatória e consequente regeneração do tecido cartilaginoso e fibrose dos tecidos moles (2). Após um mês da cirurgia, o Chester apresentava-se recuperado e sem sinais clínicos, no entanto, as três opções cirúrgicas indicadas não impedem o desenvolvimento da osteocondrose ou da DDA pós-cirúrgica, devendo os proprietários ficarem adequadamente sensibilizados para estes acontecimentos. Tal como o Chester, a maioria dos cães recupera a função normal do membro dentro de 4 a 8 semanas após a cirurgia, no entanto, a fisioterapia pode ser uma boa opção para acelerar e melhorar este processo.

### **Bibliografia:**

1. Karen MT, Spencer AJ, (2012) "The Shoulder" "Arthroscopy" **Veterinary Surgery Small Animal**, 1st Ed, Elsevier Saunders, Volume one, chapter 51 e 71, 692-708 e 1135-1158
2. Fossum T, (2007) "Diseases of the Joints" **Small Animal Surgery**, 3rd Ed, Elsevier Mosby, chapter 33, 1143-1315
3. Piermattei L., (2007) "La articulación del hombro" **Manual de Ortopedia y Reparación de Fracturas en Pequeños Animales**, Cuarta edición, Meril, chapter 10, 287-291
4. Olivieri M, et al (2007) "Arthroscopic treatment of osteochondritis dissecans of the shoulder in 126 dogs" **Veterinary and comparative orthopaedics and traumatology**, volume 20 (1),65-69

5. Fitzpatrick N, et al (2010) "Osteochondral Autograft Transfer for Treatment of Osteochondritis Dissecans of the Caudocentral Humeral Head in Dogs" **Veterinary surgery**, volume 39 (8), 925-935
6. Koch C, (2012) "What is your diagnosis? Severe Osteochondritis Dissecans (OCD)" **Journal of the American Veterinary Medical Association**, volume 241 (5), 557-559
7. Sparrow T, et al (2014) "Shoulder Joint Hemiarthroplasty for Treatment of a Severe Osteochondritis Dissecans Lesion in a Dog" **Veterinary and Comparative orthopaedics and traumatology**, volume 27 (3), 243-248

## NEUROLOGIA – Hidrocefalia secundária a Quisto Aracnóide Intracraniano

**Caracterização do Paciente:** A Guapina era uma fêmea esterilizada de 2,5 kg, da espécie canina e raça Chihuahua, com 10 anos de idade.

**Motivo da Consulta:** Alteração do estado mental e anisocoria. **Anamnese Geral:** A Guapina encontrava-se em casa das suas proprietárias desde os 4 anos de idade. Apresentava-se, devidamente, vacinada e desparasitada. A dieta consistia em ração seca e comida caseira. A Guapina não apresentava passado cirúrgico, à excepção da ovariectomia e as proprietárias não relataram problemas médicos. No entanto, desde há um mês estava mais apática, parecia desorientada e cerca de 15 dias antes da consulta notaram a pupila do olho esquerdo mais dilatada. Consideravam que os sinais não tinham progredido e não identificavam fatores agravantes nem atenuantes. **Exame de Estado Geral:** Estado mental normal e temperamento linfático; condição corporal normal; respiração de tipo costo-abdominal, regular e rítmica sem utilização dos músculos acessórios; relação da duração inspiração:expiração de 1:1,3 sendo a frequência respiratória de 24 rpm; pulso bilateral, simétrico, regular, com frequência de 108 ppm; temperatura 38°C; mucosas rosadas, húmidas e brilhantes; TRC inferior a 2 segundos; grau de desidratação inferior a 5%; gânglios linfáticos sem alterações; não se verificaram alterações à palpação abdominal; à auscultação não se verificaram alterações do foro cardíaco – sopros, arritmias, diminuição ou aumento da intensidade do som – nem do foro respiratório – sibilos, crepitações, diminuição ou aumento da intensidade dos sons à auscultação pulmonar; a frequência cardíaca era de 112 bpm. **Exame Dirigido ao Sistema Oftalmológico:** Anisocoria com midríase do olho esquerdo e ligeira alteração da visão. Contração pupilar à aplicação do colírio de pilocarpina e eletrorretinografia normal. **Exame Dirigido ao Sistema Nervoso:** Estado mental – normal. Postura – posição normal de cabeça, pescoço, tronco e membros. Marcha – normal. Palpação – tónus muscular normal nos quatro membros. Reações posturais – reposição atrasada dos membros torácico e pélvico esquerdos no teste de posicionamento proprioceptivo (knukling); início lento dos membros torácico e pélvico esquerdos na prova do salto (hopping). Reflexos miotáticos e reflexo flexor – normais. Reflexo panicular – normal. Reflexo perineal – normal. Sensibilidade – normal. Pares cranianos – reflexo de ameaça ausente em ambos os olhos e reflexo pupilar, direto e consensual, do olho esquerdo ausente. **Localização Neuroanatômica da lesão:** Córtex cerebral direito **Lista de Problemas:** Défice das reações posturais dos membros torácico e pélvico esquerdos, anisocoria com midríase do olho esquerdo, ausência do reflexo de ameaça de ambos os olhos e ausência do reflexo pupilar, direto e consensual, do olho esquerdo. Ligeira alteração da visão.

**Diagnósticos Diferenciais:** Vasculares – Tromboembolismo cerebral, hipertensão e coagulopatia. Inflamatório/Infecioso – Esgana, Neosporose, Babesiose, Eriquiose, Blastomicose e Histoplasmosse. Traumatismo recente ou antigo. Anomalias – Hidrocefalia, lisencefalia, quisto aracnóide, malformação das vilosidades aracnóides. Metabólicas – Insuficiência renal, insuficiência hepática, hiponatrémia, hipernatrémia, hipocalcemia, hipoglicemia e déficit de tiamina. Imunomediadas – Meningoencefalite granulomatosa. Neoplasias – Meningioma, glioma, ependimoma e metástases. **Exames Complementares:** Hemograma (Tab. 7) – sem alterações. Painel bioquímico geral (Creatinina, Glucose, BUN, PT, Alb) (Tab. 6) – sem alterações. Ionograma (Mg<sup>2+</sup>, Ca<sup>2+</sup>, Cl<sup>-</sup>, Na<sup>+</sup>, K<sup>+</sup>, P<sup>5+</sup>) (Tab. 6) – sem alterações. Análise do LCR – células mononucleares de tamanho variável, algumas células polimorfonucleares não degeneradas, grupos de células ependimárias e meníngeas, proteinorraquia inferior a 30 mg/dl e teste de Pandy negativo. MRI craniocervical (Fig. 7) – formação de estrutura quística (dimensão: 16x15x8 mm) dorsalmente ao vérmis do cerebelo, hipointensa em T1, com conteúdo isointenso quando comparado com o LCR; ao corte transversal, observou-se ligeira compressão da face rostral do cerebelo mas sem herniação deste mesmo pelo forâmen occipital (Fig. 7 A); dilatação dos ventrículos laterais esquerdo e direito, com projeção rostral de ambos os lobos corticais frontais e compressão dos lobos occipitais, mais evidente do lado direito; não se verificaram alterações dos parênquimas do cérebro, cerebelo e tronco cerebral. **Diagnóstico:** Hidrocefalia secundária a quisto aracnóide intracraniano. **Tratamento:** Omeprazol (0,5-1mg/kg PO, SID) e prednisona (0,3 mg/kg PO, BID). A dose de prednisona foi reduzida, gradualmente, até 0,1mg/kg. **Acompanhamento:** A Guapina continuou a ser seguida, com consultas semanais, no Hospital Veterinário Molins. Na consulta que se seguiu, mantinha a midríase, ausência do reflexo pupilar do olho esquerdo e de ameaça de ambos os olhos, no entanto, o seu estado mental foi considerado normal e já apresentava resposta normal às reações posturais. A dose de prednisona foi reduzida para 0,25 mg/kg. Após uma semana, as proprietárias continuavam a referir a apatia e, agora, o aumento de peso. O estado mental era normal e a midríase do olho esquerdo tinha regredido ligeiramente. Decidiu-se reduzir a dose de prednisona para 0,20 mg/kg e recomendou-se reduzir a quantidade de alimento para o seu peso ideal. Ao fim de um mês, as proprietárias referiam que a Guapina estava menos apática mas que o seu peso tinha aumentado 2 kg desde a primeira consulta, pelo que foi aconselhada uma dieta *light*. A Guapina tinha recuperado o reflexo de ameaça mas mantinha a ausência do reflexo pupilar do olho esquerdo. A dose de prednisona foi reduzida para 0,10 mg/kg, devendo ser mantida por tempo indeterminado. As proprietárias foram informadas sobre a alternativa cirúrgica - shunt ventriculoperitoneal - e alertadas para os riscos inerentes a esta cirurgia e para as complicações do tratamento farmacológico. Optou-se pelo tratamento farmacológico.

**Prognóstico:** Reservado. **Discussão:** A Guapina apresentou-se a consulta por anisocoria com midríase do olho esquerdo e ligeira alteração da visão, traduzida na desorientação, tendo na sua avaliação clínica sido detetado défice do reflexo pupilar, direto e consensual, do olho esquerdo. Este poderia estar relacionada com lesão das vias visuais (nervos ótico ou oculomotor). Sendo uma lesão do nervo oculomotor, a Guapina apresentaria somente défice do reflexo pupilar direto e nestas circunstâncias, o estrabismo ventrolateral e a incapacidade de movimento medial do olho afetado, à indução de nistagmos fisiológico, poderiam ser outros dos sinais associados. No entanto, a Guapina apresentava défice direto e consensual do reflexo pupilar esquerdo, pelo que seria mais provável uma lesão do nervo ótico. Também apresentava défice do reflexo de ameaça em ambos os olhos, compatível com lesão das vias visuais (nervo ótico) e com síndrome cerebelar. No entanto, na síndrome cerebelar, esperar-se-ia um défice do reflexo de ameaça com visão normal o que não se verificava neste caso. A Guapina apresentava ainda défice das reações posturais dos dois membros do lado esquerdo, compatíveis com síndrome ponto-medular, síndrome mesencefálica, síndrome cerebral e com lesão multifocal da medula espinhal. No entanto, no caso das síndromes ponto-medular e mesencefálica e, na lesão da medula espinhal, não estão previstas alterações visuais nem défices dos reflexos de ameaça e pupilar. Já na síndrome cerebral, são expectáveis alterações visuais centrais e alteração das reações posturais dos membros contralaterais à localização da lesão. Assim, a ausência de reflexo de ameaça e pupilar denunciam uma alteração das vias visuais. Sabendo que o nervo oculomotor não se encontra alterado pode concluir-se que a lesão das vias visuais ocorre rostralmente à localização deste. Se a lesão se localizar rostralmente ao quiasma ótico, encontrar-se-á do mesmo lado que o olho afetado, no entanto, se a lesão se localizar caudalmente ao quiasma ótico será contralateral ao olho alterado. Neste caso os défices posturais do lado esquerdo indicavam lesão do cortex direito. Considerando estes dados juntamente com o observado na ressonância, pode concluir-se que a lesão se encontrava no córtex direito entre o nervo oculomotor e o quiasma ótico o que justificava os défices posturais e ausência do reflexo pupilar do lado esquerdo. O facto do reflexo de ameaça estar ausente, também, no olho direito indicava que o cortex esquerdo teve alguma afeção no entanto, não o suficiente para provocar diminuição das reações posturais dos membros do lado direito. Assim, o diagnóstico presuntivo da Guapina foi de uma síndrome cerebral com lesão do córtex direito, tendo os exames complementares permitindo concluir uma hidrocefalia secundária a quisto aracnóide intracraniano. A hidrocefalia é definida pela dilatação anormal do sistema ventricular, (1) por obstrução do fluxo fisiológico do LCR (6). No caso da Guapina, a hidrocefalia poderia ser considerada interna, pela dilatação dos ventrículos, e externa, pela dilatação do espaço subaracnóide (1,6). É definida como comunicante, porque persiste a comunicação entre o espaço aracnóide e o sistema ventricular, uma vez que a obstrução



ocorre no espaço subaracnóide (6). Esta é, provavelmente, uma hidrocefalia crónica porque a formação quística identificada, desenvolve-se na embriogénese e, até aos 10 anos de idade, a Guapina não apresentou sinais neurológicos. Sendo um processo crónico seria, também, normotensiva (PIC normal) até à data da consulta (6). As hidrocefalias podem ser congénitas ou adquiridas. A hidrocefalia congénita é comum em raças toy (6) como Bichon Maltês, Bulldog Inglês, Pug, Lulu da Pomerânia, Yorkshire Terrier, Chihuahua, Lhasa Apso, Toy Poodle, Boston Terrier e Pequinois (2,6). Estão descritas, como causas de hidrocefalia congénita: fatores genéticos, meningiomielocelo, malformação Chiari, síndrome Dandy Walker, hipoplasia cerebral, estenose do aqueduto mesencefálico (6), malformação das vilosidades aracnóides (1), infeção pré-natal por Parainfluenza, infeção intra-uterina e hemorragia cerebral. A estenose do aqueduto mesencefálico é a mais frequente (1). Este tipo de hidrocefalias são diagnosticadas em cães jovens, por vezes através de radiografias ou ecografia porque apresentam deformações evidentes da conformação da cabeça, suturas cerebrais não encerradas e persistência da fontanela (6). No entanto, a probabilidade da Guapina apresentar alguma destas alterações congénitas é reduzida porque tinha dez anos de idade e, até à data, não apresentou sinais neurológicos. À exceção da infeção pré-natal por Parainfluenza, todos os diagnósticos diferenciais, referidos acima, poderiam ser excluídos pela ressonância magnética. O diagnóstico de infeção pré-natal por Parainfluenza seria excluído pela análise do LCR (1,6), tal como a maioria das patologias que são causa frequente de hidrocefalia adquirida: tromboembolia cerebral, coagulopatia, infeção por Esgana, Neospora, Babesia, Eriquia, Blastomices e Histoplasma, trauma, meningoencefalite granulomatosa, meningioma, glioma, ependimoma e metástases. O LCR da Guapina (colhido a partir da cisterna magna) não apresentava alterações não sugerindo o diagnóstico de patologias inflamatórias, infecciosas, imuno-mediadas, nem neoplásicas. As patologias metabólicas foram eliminadas da lista de diagnósticos diferenciais. A Guapina não apresentava desequilíbrios eletrolíticos e não apresentava hipoglicémia, já que o valor da sua glicémia era superior a 63 mg/dl. Também foram excluídas as hipóteses de insuficiência renal, porque os valores de ureia e creatinina se encontravam dentro dos valores de referência, e de hepatopatia porque os valores de ALT, fosfatase alcalina e colesterol também se encontravam dentro dos limites de referência. Excluída a maioria dos diagnósticos diferenciais, permanece apenas a hidrocefalia, o quisto aracnóide, a lisencefalia e a malformação das vilosidades aracnóides. A lisencefalia implica microcefalia e, a malformação das vilosidades aracnóides, implicaria alterações mais disseminadas e sinais clínicos mais precoces. Assim, por exclusão, o diagnóstico presuntivo seria hidrocefalia secundária a quisto aracnóide intracraniano. Como já referido, à ressonância, observou-se uma estrutura de conteúdo de intensidade semelhante ao LCR, localizada entre o limite caudal cerebral e o limite rostral do cerebelo, dorsalmente ao vérmis deste último. A

estrutura apresentava-se hipointensa em T2 e hiperintensa em T1, alterações compatíveis com dilatação quística, com acumulação de LCR. Após exclusão de todos os diagnósticos diferenciais, considerando a idade da Guapina e a localização e conteúdo da lesão, é diagnosticado quisto aracnóide. A compressão rostroventral que a dilatação ventricular exercia sobre ambos os cortexes e, a predominância desta sobre o córtex direito, é a provável justificativa da diminuição das reações posturais do lado esquerdo e das alterações visuais. (2). No entanto, o diagnóstico definitivo do quisto aracnóide só é possível através do exame histopatológico, pelo que neste caso o diagnóstico ter-se-ia que manter como presuntivo (8). O quisto aracnóide desenvolve-se durante a embriogénese. No processo fisiológico normal, o ducto neuronal está envolvido por tecido mesenquimal e o fluxo de LCR produzido pelo plexo coroide divide o tecido mesenquimal em duas camadas: aracnóide e pia-máter. No caso do quisto aracnóide, o fluxo de LCR sofre alteração e não só dá origem à aracnóide e pia-máter, como induz divisão da aracnóide dando origem a um quisto aracnóide (5). Não se sabe através de que mecanismo é que este quisto se desenvolve em vida, todavia, estão descritos em Chihuahuas, a raça da Guapina, podendo induzir os primeiros sinais clínicos desde os dois meses de idade até aos dez anos (5). Pode também acontecer que estes animais nunca exibam sinais clínicos e quando exibem, estes podem regredir, progredir ou manter-se, sem intervenção farmacológica ou cirúrgica (6). Os sinais clínicos, possivelmente desenvolvidos por hidrocefalia secundária ao quisto aracnóide, são depressão ou hiperexcitabilidade, distúrbios do estado mental, alterações visuais e/ou auditivas, incoordenação de movimentos, circling, convulsões, pupilas dilatadas e fixas e cegueira (6). Assim, o quisto aracnóide pode ser um simples achado acidental das provas de imagiologia, sem associação a qualquer sinal clínico ou pode ser causa de sinais clínicos graves, por obstrução do fluxo de LCR e, conseqüente, hidrocefalia (5). Para tratamento do quisto aracnóide, e da hidrocefalia, pode recorrer-se ao tratamento farmacológico ou cirúrgico, sendo que este último está indicado para casos que não apresentem melhorias, após duas semanas de tratamento farmacológico (2). O tratamento farmacológico consiste na redução da produção de LCR. Assim, os fármacos mais frequentemente utilizados são: prednisona (0,25-0,5 mg/kg PO, BID) ou a dexametasona (0,25 mg/kg PO, BID); omeprazol (0,5-1mg/kg, PO, SID); acetazolamida (10mg/kg, PO, TID) ou furosemida (1mg/kg PO, SID).(2,6) A terapia deve ter início com a administração de prednisona ou, alternativamente, de dexametasona. No entanto, se ao fim de duas semanas não se verificarem melhorias, os corticosteroides podem ser combinados com acetazolamida ou omeprazol. Pensa-se que o omeprazol tenha efeito na redução da produção de LCR (2). Em casos de emergência, pode utilizar-se a furosemida. A dose inicial dos fármacos deve ser ajustada a cada caso. No entanto, a dose de corticosteroides proposta inicialmente, deve manter-se até que se verifique melhoria do quadro clínico. Quando esta se verificar, a dose de

corticosteroides deve ser reduzida, semanalmente, até à dose de 0,1mg/kg. No caso da Guapina, iniciou-se o tratamento farmacológico com 0,3 mg/kg, uma vez que a medicação era combinada com omeprazol e, também, porque a Guapina não apresentava sinais neurológicos graves. Esta medicação iria manter-se por tempo indeterminado, pelo que se torna necessário vigiar condição corporal, sinais clínicos de hiperadrenocorticismismo e desequilíbrios eletrolíticos (6). No caso da Guapina, considerou-se que não se justificava a cirurgia, porque esta respondeu à medicação dentro de 2 semanas. No entanto, a cirurgia poderia ser uma opção, se a Guapina deixasse de responder à medicação ou se os efeitos secundários da medicação comprometessem o seu bem-estar. A cirurgia consiste num shunt ventriculoperitoneal e apresenta algumas complicações pós-cirúrgicas, relacionadas com alteração repentina da PIC, entre outras como: contaminação; deslocamento do shunt em 20% dos casos (2); necrose da pele; cranioestenose; microcefalia; estenose ou obstrução do aqueduto mesencefálico; colapso ventricular; hematoma. Assim, é necessário estudar bem cada caso já que ambos os tratamentos, farmacológico e cirúrgico, apresentam complicações associadas.

#### **Bibliografia:**

1. Lahunta G, (2009) "Cerebrospinal Fluid and Hydrocephalus" **Veterinary Neuroanatomy and Clinical Neurology**, 3rd Ed, Saunders Elsevier, chapter 4, 54-76
2. Platt S & Olby N, (2013) "Coma, stupor and mentation change" **BSAVA Manual of Canine and Feline Neurology**, 4th Ed, BSAVA, chapter 9, 145-148
3. Jaggy A & Couteur R, (2010) "Cerebrum" **Small Animal Neurology**, 2nd Ed, Schluetersche, chapter 17, 438-440
4. Bagley R, (2005) "Diagnostic testing in animals with intracranial neurologic disease" **Fundamentals of Veterinary Clinical Neurology**, 1st Ed, Wiley-Blackwell, chapter 10, 241
5. Dewey C, (2008) "Encephalopathies: Disorders of the Brain" **A Practical Guide to Canine and Feline Neurology**, 2nd Ed, chapter 5, 115-221
6. Przyborowska P, et al (2013) "Hydrocephalus in dogs: a review" **Veterinarni Medicina**, volume 58 (2), 73-80
7. Biel M, et al (2013) "Outcome of ventriculoperitoneal shunt implantation for treatment of congenital internal hydrocephalus in dogs and cats: 36 cases (2001-2009)" **Journal of the American Veterinary Medical Association**, volume 242 (7), 948-958
8. Kim JW, et al (2011) "Unilateral Facial Paresis Secondary to a Suspected Brainstem Arachnoid Cyst in Maltese Dog" **Journal of Veterinary Medical Science**, volume 73 (4), 459-462
9. Duque C, et al (2005) "Intracranial Arachnoid Cysts: Are They Clinically Significant?" **Journal of Veterinary Internal Medicine**, volume 19 (5), 772-774

## GASTROENTEROLOGIA (Glândulas Anexas) – Hipoplasia da Veia Porta Hepática

**Caracterização do Paciente:** O Rock era um macho não castrado de 35 kg, da espécie canina e raça Dobermann, com 3 anos de idade.

**Motivo da Consulta:** O Rock foi referido ao Hospital Veterinário Molins para investigação da etiologia de uma hiperamoníemia e valor elevado de ácidos biliares. **Anamnese Geral e dirigida ao Sistema Digestivo:** O Rock vivia num apartamento, com os seus proprietários, onde não tinha acesso a plantas, lixo e produtos tóxicos. Encontrava-se, devidamente, vacinado e desparasitado. Não apresentava passado médico e cirúrgico. Os proprietários revelaram que o Rock lhes parecia mais apático há aproximadamente um mês e que estava a comer menos desde há alguns meses. A sua dieta consistia em ração seca de qualidade superior. O Rock não apresentava vômitos nem diarreia. Não se verificaram alterações nos restantes parâmetros da anamnese geral. **Exame de Estado Geral:** Estado mental normal e temperamento equilibrado; condição corporal normal; respiração de tipo costo-abdominal, regular e rítmica sem utilização dos músculos acessórios; relação da duração inspiração:expiração de 1:1,3 sendo a frequência respiratória de 24 rpm; pulso bilateral, simétrico, regular, com frequência de 96 ppm; temperatura de 38,0°C; mucosas rosadas, húmidas e brilhantes; TRC inferior a 2 segundos; grau de desidratação inferior a 5%; gânglios linfáticos sem alterações; não se verificaram alterações à palpação abdominal; à auscultação, não se verificaram alterações do foro cardíaco – sopros, arritmias, diminuição ou aumento da intensidade do som à auscultação cardíaco – nem do foro respiratório – sibilos, crepitações, diminuição ou aumento da intensidade dos sons à auscultação pulmonar; a frequência cardíaca era de 104 bmp. **Exame dirigido ao Sistema Digestivo:** Na palpação abdominal não se verificou espessamento das paredes gástrica e intestinal, nem presença de corpo estranho no estômago, e o Rock não demonstrava dor. Não se observou distensão abdominal, o baço e o fígado não eram palpáveis e a prova de ondulação apresentou resultado negativo. Não se verificaram alterações da cavidade oral, esófago, e reto. **Lista de Problemas:** Apatia, hiporexia, hiperamoníemia e elevação do valor dos ácidos biliares. **Diagnósticos diferenciais:** Shunt porto-sistémico, fibrose hepática juvenil idiopática, neoplasias portais, hipoplasia da veia portal, atresia da veia porta, fístula arteriovenosa, pancreatite, obstrução do canal biliar, alteração da motilidade gastrointestinal, doença inflamatória intestinal e linfossarcoma. **Exames Complementares:** Painel bioquímico (ALT, FA, ácidos biliares, amonia) (Tab. 8) – Hiperamoníemia e valores de FA e ácidos biliares pós-prandiais 4 vezes superior ao limite máximo de referência. Provas de coagulação (tempo de protrombina, tempo de protrombina parcial, fibrinogénio, plaquetas) (Tab. 9) – sem alterações. Urianálise (Tab.10) – sem alterações. Ecografia abdominal (Fig. 8) – Micro-hepatia moderada com parênquima de

ecogenicidade normal e esplenomegalia moderada. Estômago e intestino sem alterações. TAC (com contraste iohexol, 2ml/kg) (Fig. 9) – Micro-hepatia e parênquima de densidade homogênea, compatível com fibrose, cirrose e hepatopatia crônica. Esplenomegalia moderada de densidade homogênea. Não se observaram alterações compatíveis com shunt portossistêmico congênito. Biópsia de fígado – Diminuição do diâmetro do lúmen das ramificações intra-hepáticas da veia porta, com leve fibrose associada à estrutura dos ductos e arteríolas. Hiperplasia moderada das células de *Kupffer* e aglomerados de pigmentos biliares, mais evidentes, no interior dos hepatócitos. Alterações compatíveis com hepatopatia vascular, excluindo-se a existência de uma hepatopatia inflamatória. **Diagnóstico presuntivo:** Hipoplasia da veia porta. **Tratamento:** Metronidazol (7mg/kg) PO, BID e ácido ursodeoxicólico (0,5mg/kg) PO, BID. **Acompanhamento:** Ao fim de 7 dias, realizou-se nova consulta. Os proprietários referiam que o Rock estava mais ativo e que demonstrava um pouco mais de apetite. Não se verificaram alterações no exame de estado geral. Foi comunicado o resultado da biópsia e foi recomendado prosseguir com a mesma medicação uma vez que o Rock não apresentava outros sinais associados. Foi recomendado o controlo de sal e proteína da dieta. **Prognóstico:** Bom, se aplicado tratamento sintomático. **Discussão:** A hipoplasia primária da veia porta é uma alteração congênita da vasculatura hepática, frequente na raça *Dobermann* com idade entre 1-4 anos (4). Fisiologicamente, a veia porta hepática, juntamente com a artéria hepática, são responsáveis pela irrigação hepática, sendo que 75% do fluxo sanguíneo circula pela veia porta hepática e os restantes 25% circulam pela artéria hepática. A partir da tríade portal, o sangue segue pelos sinusoides hepáticos em direção à veia central, veias hepáticas, veia cava caudal e, por fim, átrio direito (5). No caso do Rock, verificou-se pela histopatologia, a hipoplasia das vénulas portais o que poderia contribuir para uma irrigação ineficaz do fígado e consequentes alterações bioquímicas – aumento dos ácidos biliares e a hiperamoniemia – que orientaram desde início a abordagem diagnóstica, uma vez que os sinais clínicos – hiporexia e apatia - eram sinais comuns a muitos outros sistemas. O Rock apresentava hiperamoniemia o que significa que parte da amónia não estava a ser convertida em ureia. Esta alteração pode ter origem no aumento de absorção de amónia pelo intestino, em anomalias dos hepatócitos, em alterações da vesícula e ductos biliares, em anomalias dos vasos portais e/ou no desenvolvimento de shunts adquiridos entre a veia porta hepática e a veia cava caudal. A associação dos sinais clínicos à alteração dos resultados do painel bioquímico sugeria patologia hepática. Assim, o estudo do caso do Rock foi orientado de forma a excluir os possíveis diagnósticos diferenciais. A fibrose hepática juvenil foi considerada devido às alterações bioquímicas observadas e à idade do Rock. No entanto, foi excluída uma vez que o resultado do doseamento da enzima ALT se encontrava dentro dos limites de referência. A neoplasia portal foi, também, considerada, não só pela suspeita de lesão dos hepatócitos mas

pela obstrução dos vasos da área portal – veia porta hepática e artéria hepática. Neste caso, os processos de reciclagem dos ácidos biliares e de conversão da amónia em ureia poderiam ser prejudicados, tanto por lesão direta do parênquima como por lesão indireta por obstrução da área portal, uma vez que esta obstrução comprometeria o aporte de oxigénio pela artéria hepática e o aporte de nutrientes pela veia porta. Este diagnóstico foi excluído pelos estudos ecográfico e histopatológico já que, ecograficamente, não se observaram estruturas compatíveis com massas e, no relatório histopatológico, não foram descritas alterações compatíveis com neoplasia. A hipoplasia ou atresia da veia porta poderiam estar na origem da lesão dos hepatócitos devido à diminuição da perfusão sanguínea, podendo estar associadas ao desenvolvimento de shunts adquiridos, ou seja, de anastomoses entre a veia porta e a veia cava, conseqüentes ao desenvolvimento de hipertensão portal. Apesar de no estudo ecográfico não terem sido realizadas medições do diâmetro da veia porta e suas ramificações, e não se ter realizado estudo com ecodoppler para confirmar ou excluir a hipótese de hipertensão, o exame histopatológico evidenciou a hipoplasia das ramificações intra-hepáticas da veia porta, o que permitiu presumir o diagnóstico. O shunt porto-sistémico congénito foi excluído da lista de diagnóstico de diferenciais através do estudo da TAC, onde não se verificaram alterações compatíveis com esta patologia no entanto, para exclusão dos pequenos shunts adquiridos seria necessário um estudo imagiológico mais pormenorizado. Tal como os shunts, o diagnóstico de fístula arteriovenosa necessitaria, também, de um estudo ecográfico mais pormenorizado e com recurso a ecodoppler já que, nesta patologia, se verifica um fluxo de sangue anormal, que segue da artéria hepática para a veia porta hepática, comprometendo o aporte de oxigénio dos hepatócitos. Considerou-se a obstrução dos canais biliares uma vez que, nestes casos, ocorre estase biliar e remoção dos ácidos biliares pelo retorno venoso e conseqüente aumento destes em circulação. No entanto, na ecografia não se verificaram alterações compatíveis com patologia da vesícula ou ductos biliares. Também na pancreatite se verifica o aumento do valor de ácidos biliares, resultante da lesão hepática induzida pela própria pancreatite. O pâncreas apresentava-se ecograficamente normal no entanto, para exclusão de patologia pancreática seria necessário o doseamento das enzimas específicas do pâncreas, TLI e PLI. Nas patologias da parede intestinal, como a doença inflamatória crónica, o aumento da sua permeabilidade promove o aumento da concentração de ácidos biliares e amónia em circulação. No entanto, para seu diagnóstico seria necessária uma endoscopia com biópsia da parede intestinal. Por fim, o linfossarcoma que atua obstruindo a drenagem linfática e conseqüentemente, aumenta a pressão hidrostática dos vasos portais, limitando a eficiência da nutrição e oxigenação dos hepatócitos e o fluxo normal dos ácidos biliares, foi excluído como diagnóstico já que no estudo ecográfico e histopatológico não se observaram alterações compatíveis com este. No estudo dos exames complementares o Rock apresentava algumas

alterações que conduziram ao diagnóstico presuntivo de hipoplasia da veia porta. O valor da enzima ALT encontrava-se dentro dos valores de referência e como explicado anteriormente este é um indicativo de integridade dos hepatócitos. No entanto, a enzima FA apresentava valor ligeiramente superior ao limite máximo de referência. Este aumento pode ter origem na instabilidade membranar dos hepatócito induzida pela redução do aporte sanguíneo. Não foram verificados os valores de albumina e bilirrubina (não conjugada) séricas o que poderia ter ajudado no diagnóstico: a redução do valor de albumina e o aumento do valor de bilirrubina seriam sugestivos de lesão hepatocitária. Foram doseados os ácidos biliares pré-prandial e pós-prandial sendo que os primeiros foram doseados após 12 horas de jejum e os segundos 2h após alimentação. Nesta avaliação foi verificado um valor normal de ácidos biliares pré-prandiais (6,8  $\mu\text{mol/l}$ ) e um valor de ácidos biliares pós-prandiais 4 vezes superior ao limite máximo de referência (102,6  $\mu\text{mol/l}$ ). Estas alterações indicavam que a alteração primária não residia nos hepatócitos nem nos canalículos biliares mas sim no processo de reabsorção e/ou retorno dos ácidos biliares ao fígado. A parede intestinal e a veia porta hepática apresentam papel fundamental neste processo. No estudo histopatológico, a diminuição do diâmetro das ramificações intra-hepáticas da veia porta era compatível com hipoplasia de veia porta congénita do dobermann, sendo que a fibrose ligeira associada aos ductos e arteríolas era concordante com alteração secundária ao défice de irrigação pela veia porta e com patologia do parênquima hepático. A hiperplasia das células de *Kupffer* constitui parte da resposta à agressão do fígado e a acumulação de pigmentos biliares nos hepatócitos sugere incapacidade hepática para condução destes até ao duodeno. Num processo normal, os pigmentos biliares seguem até ao duodeno onde são convertidos em urobilinogénio. À ecografia verificou-se esplenomegália leve e microhepatia que está associada a alteração do tipo crónica e que é compatível com diminuição da perfusão. Como já referido, o aumento do valor de ácidos biliares e da amónia em circulação podem estar associado ao desenvolvimento de shunts adquiridos. Neste caso, tanto os ácidos biliares como a amónia, reabsorvidos pelo duodeno, entram diretamente na circulação sistémica através do shunt entre a veia porta hepática e a veia cava caudal. A leve esplenomegália pode também ser secundária a alteração da veia porta. Na maioria dos casos a hipoplasia da veia porta está associada a hipertensão portal, pela diminuição do diâmetro da veia com manutenção da volémia. No caso do Rock, não foi possível confirmar a hipertensão portal secundária à hipoplasia da veia portal uma vez que não se realizou ecodoppler desta mesma. Seria necessário ter em consideração que o Rock apresentava predisposição para desenvolver hipertensão portal secundária a esta hipoplasia. Assim, ascite, gastropatias, hiponatremia, síndrome hepatorenal e encefalopatia hepática são algumas das alterações que o Rock poderia vir a desenvolver, o que obrigava a que este devesse ser acompanhado através de consultas regulares para vigilância dos seus sinais

clínicos e alterações da analítica sanguínea. Assim, na consulta seguinte seria útil repetir todos os parâmetros dos exames complementares e adicionar o doseamento da albumina, ureia nitrogenada e colesterol para confirmação da origem da hiperamoniemia e do aumento dos ácidos biliares, respetivamente. A ascite ocorre por aumento da pressão hidrostática, e consequente extravasamento de linfa a partir dos capilares linfáticos, pelo que esta está associada à presença de um transudado puro ou modificado e a concentração proteica inferior a 2,5 g/dL. Para tratamento da ascite seria necessário recorrer à restrição de sódio na dieta para redução da retenção de líquido e a diuréticos, como furosemida (1-4mg/kg) PO, IM ou IV BID ou SID e espironolactona (1-4 mg/kg) PO BID, para estimulação da sua excreção (5). Os diuréticos devem ser descontinuados em caso de hiponatrémia, hipocalémia e/ou azotemia. Em casos urgentes pode recorrer-se à abdominocentese e em casos refratários está indicada a abdominocentese associada à administração de albumina canina, pelo seu efeito colóide. Alguns autores defendem que a hipertensão portal predispõe a úlceras gastrointestinais, pela alteração do tónus vascular e pela alteração do fluxo de sangue (5) assim, o omeprazol e sucralfato devem auxiliar o seu tratamento. A encefalopatia hepática ocorre secundariamente à hiperamoniemia e o seu tratamento consiste na administração enteral de dissacarídeos não absorvíveis, como a lactulose e o lactitol. Estas atuam acidificando o lúmen e promovendo a consequente conversão de amónia em amónia ionizada, uma vez que esta última é impermeável à membrana do intestino (5). Estes fármacos também limitam a produção de amónia pelas bactérias intestinais (5). A dose inicial recomendada é de 0,25-0,5 mL/kg PO BID/TID e, em casos de emergência, é de 0,5-0,75mL/kg PO BID (5). A associação destas com os antibióticos metronidazol ou neomicina resultam em efeito sinérgico uma vez que os antibióticos eliminam as bactérias produtoras de urease. Quando não se verifica resposta a este tratamento pode recorrer-se à restrição de proteína na dieta (5). No caso do Rock prescreveu-se o antibiótico metronidazol, para prevenção do aumento progressivo da concentração de amónia no sangue. Este foi administrado em doses reduzidas já que o Rock não apresentava sinais clínicos que justificassem doses mais elevadas. Recorreu-se, também, à administração de ácido ursodeoxicólico (0,5mg/kg) PO, BID que, reduzindo a absorção de colesterol, impede o aumento dos ácidos biliares em circulação uma vez que o colesterol é precursor destes. Não existe tratamento definitivo para esta patologia, assim o Rock terá que recorrer ao tratamento sintomático. Nesta fase, o tratamento farmacológico com metronidazol e ácido ursodeoxicólico e, o controlo de sal e proteína na dieta, demonstraram-se suficientes para que o Rock não apresentasse alterações no exame de estado geral o que indicava que a diminuição da síntese de ácidos biliares e a diminuição da produção de amónia são fatores suficientes para a manutenção da estabilidade do Rock. No entanto, como já referido, os sinais clínicos do Rock deviam ser vigiados para que o tratamento farmacológico apropriado seja



aplicado de forma eficaz evitando, assim, a eventual progressão da patologia. Alguns estudos atestam que o tratamento farmacológico prolonga a esperança média de vida, de alguns cães, até aos 9 anos de idade (1).

### **Bibliografia:**

1. Nelson R, Couto C, (2009) "Hepatobiliary Diseases in the Dog" **Small Animal Internal Medicine**, 4th Ed, Elsevier Mosby, part 4, chapter 38, 543-568
2. Rothuizen J, *et al* (2006) "Ultrasonographic Identification and Characterization of Congenital Portosystemic shunts and Portal Hypertensive Disorders in Dogs and Cats" **Wsva Standards for Clinical and Histological Diagnosis of Canine and Feline Liver Disease**, 1st Ed, Elsevier, chapter 3, 15-39
3. Washabau R. & Day M., (2012) "Liver" **Canine and Feline Gastroenterology**, 1st Ed, Elsevier, chapter 61, 849-939
4. Case VL, (2012) "Definitively Diagnosing Hepatic Vascular Disease" **Veterinary Medicine**, volume 107 (12), 508-510
5. Buob S, (2011) "Portal Hypertension: Pathophysiology, Diagnosis and Treatment" **Journal of Veterinary Internal Medicine**, volume 25 (2), 169-186
6. DeMarco J, *et al* (1998) "A Syndrome Resembling Idiopathic Noncirrhotic Portal Hypertension in 4 Young Doberman Pinschers" **Journal of Veterinary Internal Medicine**, volume 12 (3), 147-156
7. Bunch S, *et al* (2001) "Idiopathic Noncirrhotic Portal Hypertension in Dogs: 33 Cases (1982-1998)" **Journal of the American Veterinary Medical Association**, volume 218 (3), 392-399

## ENDOCRINOLOGIA – Hipotireoidismo primário

**Caracterização do Paciente:** O Dann era um macho castrado de 40 kg, da espécie canina e raça Golden Retriever, com 7 anos de idade.

**Motivo da Consulta:** Apatia e regurgitação. **Anamnese Geral:** O Dann vivia num apartamento, sem acesso a lixo, produtos tóxicos e a plantas, e encontrava-se corretamente desparasitado e vacinado. Não tinha antecedentes médicos ou cirúrgicos, para além da orquiectomia. O proprietário considerava que nos últimos 4 meses o Dann estava apático e cansava-se com facilidade, pelo que as suas caminhadas diárias eram mais curtas; também comia menos que o normal. Segundo a descrição do proprietário, o Dann regurgitava (ato passivo, sem esforço abdominal, sem pródromo e com algum muco) muitas vezes por dia e quase sempre que comia ou bebia. O proprietário referia, ainda, que o Dann apresentava dificuldades respiratória. Ambos os sinais - regurgitações e dificuldades respiratórias - tiveram início um mês antes da consulta. O Dann não apresentava alteração das fezes e o proprietário descrevia ainda queda de pelo progressivamente mais intensa mas não associada a prurido. Não se verificaram alterações nos restantes parâmetros da anamnese. **Exame de Estado Geral:** Estado mental normal e de temperamento linfático; condição corporal aumentada; frequência respiratória de 30 rpm com componente expiratória mais pronunciada; pulso bilateral, simétrico, regular, com frequência de 90 ppm; temperatura de 38°C; mucosas rosadas, húmidas e brilhantes; TRC inferior a 2 segundos; grau de desidratação inferior a 5%; gânglios linfáticos sem alterações; palpação abdominal sem alterações; frequência cardíaca de 100 bpm; à auscultação, não se verificaram alterações do foro cardíaco no entanto, auscultavam-se crepitações pulmonares mais evidentes nos lobos cranioventrais. **Exame dirigido ao sistema digestivo:** Palpação do esófago na base do pescoço e do lado esquerdo. Não se verificaram alterações nos restantes parâmetros. **Exame dirigido ao sistema dermatológico:** No exame à distância, observava-se pelo de aspeto mate. Área alopecica na região toracodorsal, de distribuição bilateral simétrica, com ligeira hiperpigmentação e pele fina. Prova de arrancamento do pêlo: facilitado generalizado. Sem alterações nos restantes parâmetros. **Lista de Problemas:** Apatia, condição corporal aumentada, crepitações à auscultação pulmonar, relutância ao exercício, hiporexia, regurgitação, dilatação esofágica, alopecia. **Diagnósticos Diferenciais:** Hipotireoidismo, miastenia gravis, hipoadrenocorticism, corpo estranho localizado no esófago, miosite/miopatia, dermatomiosite, esofagite, estriatura esofágica, granuloma, timoma, doença de armazenamento de glicogénio tipo II, neoplasias esofágicas, hérnia do hiato, obstrução esofágica extramural por anel vascular. **Exames Complementares:** Hemograma (Tab. 12) – sem alterações. Painel bioquímico (Creatinina,

Glucose, BUN, PT, Alb (Tab. 11) – Urémia, hipercolesterolemia, hiperproteinemia e hiperalbuminemia. Ionograma (Mg<sup>2+</sup>, Ca<sup>2+</sup>, Cl<sup>-</sup>, Na<sup>+</sup>, K<sup>+</sup>, P<sup>5+</sup>) (Tab. 11) – sem alterações. Doseamento de CPK (Tab. 11) – sem alteração. Título de anticorpos anti-recetores de acetilcolina – negativo. Radiografia (projeção LL) (Fig. 10) – megaesófago não associado a obstrução; padrão pulmonar intersticial difuso com preenchimento alveolar compatível com pneumonia por aspiração. Doseamento de T4 e TSH (Tab. 11) – valor de T4 inferior a 0,50 µg/dL (valor de referência 0,60-3,60 µg/dL) e valor de TSH de 0,70 ng/mL (valor de referência 0,01-0,60 ng/mL). **Diagnóstico:** Hipotireoidismo primário. **Tratamento e acompanhamento:** Pneumonia por aspiração – amoxicilina (20mg/kg) PO, BID, durante 15 dias. Megaesófago – cisapride (0,5mg/kg) PO, BID. Hipotireoidismo – levotiroxina (0,02 mg/kg) PO, BID. Foi ainda recomendada a alteração da consistência da dieta para algo mais mole, e que esta permanecesse num plano mais elevado, de forma a prevenir a regurgitação. O proprietário foi sensibilizado para o facto dos fármacos prescritos puderem não tratar o megaesófago, assim como para o facto do Dann necessitar do tratamento farmacológico para o hipotireoidismo por toda a vida. Foi recomendada reavaliação após 2 semanas na qual o proprietário referia que o Dann apresentava melhorias, ou seja, estava mais ativo e com mais apetite, e embora a regurgitação tenha melhorado, persistia. Ao exame de estado geral foi confirmado temperamento equilibrado e perda de peso (1 kg). Era também possível observar menor esforço dos músculos abdominais para exercer expiração e, à auscultação, persistiam as crepitações mas menos evidentes. A alopecia também permanecia, no entanto, o pêlo já apresentava aspeto brilhante. Assim, foi suspenso o antibiótico e foi recomendado prosseguir com a administração de levotiroxina. Foi sugerida revisão após um mês, para monitorização da dose de levotiroxina. No entanto, após 3 semanas, o Dann foi hospitalizado de urgência por pneumonia por aspiração grave. O estado do Dann era crítico e o proprietário optou pela eutanásia. Segundo o proprietário, nas 3 semanas que antecederam a eutanásia, o Dann encontrava-se estável, ativo e com apetite. **Discussão:** O hipotireoidismo é a redução da síntese e libertação de T4 (tiroxina), livre (<1%) ou ligada a proteínas plasmáticas (>99%), de T3 (3,5,3'-triiodotironina) e de T3 reverso (3,3',5'-triiodotironina). Dependendo da sua etiologia, o hipotireoidismo pode ser congénito ou adquirido. O hipotireoidismo adquirido subdivide-se em primário, secundário e terciário (1). O hipotireoidismo primário ocorre quando a tiroide reduz a síntese de T3 e T4 e a hipófise anterior aumenta a síntese de TSH, secundariamente à redução das primeiras. O hipotireoidismo secundário resulta da redução da síntese da TSH (tireotrofina) pela hipófise anterior e o hipotireoidismo terciário resulta da redução de síntese de TRH (hormona libertadora de tireotrofina) pelo hipotálamo. O hipotireoidismo primário representa quase 95% dos casos (5) de hipotireoidismo canino e apresenta maior incidência em cães com idade média de 7 anos e, em raças de médio e grande porte como Setter Inglês, Golden

Retriever, Leão da Rodésia, Cocker Spaniel, Boxer, Beagle e Schnauzer Gigante (5). O teste da tiroide do Dann revelou valor de T4 inferior a 0,5 µg/dL e valor de TSH superior a 0,6 ng/ml o que sugeria hipotireoidismo primário. Este é subsequente à tiroidite linfocitária ou à atrofia idiopática da tiroide (1), sendo que ambas resultam de um processo autoimune contra as células da tiroide e alguns autores defendem que a atrofia idiopática pode ser secundária à tiroidite linfocitária (5). Neoplasias e causas iatrogénicas, embora pouco frequentes, também podem estar na origem do hipotireoidismo primário (1). Para confirmação do caráter imunomediado deste processo está indicado o doseamento de anticorpos anti-tireoglobulina. No caso do Dann, optou-se por não realizar este teste, no entanto, poderia ter sido útil para maior segurança do diagnóstico embora, os valores de TSH e T4 associados aos sinais clínicos sejam indicadores fortes desta patologia. A biopsia de tiroide também poderia constituir uma opção diagnóstica já que se verifica uma distinção histológica evidente entre a atrofia idiopática da tiroide e a tiroidite linfocítica. No entanto, a distinção entre uma e outra não apresenta relevância clínica. Os sinais clínicos são evidentes 3 anos após o início do processo degenerativo, quando está comprometida mais de 75% da glândula tiroide, sendo estes do foro metabólico (84%) e dermatológico (60%-80%) (5). Os sinais metabólicos descritos são apatia, obesidade ou aumento da condição corporal e intolerância ao exercício e ao frio. A perda de qualidade do pelo e/ou alopecia e a hiperpigmentação bilateral simétrica são sinais dermatológicos frequentes que podem cursar com piodermas e/ou seborreias (5). Outros sinais associados são diarreia, interestros irregulares, diminuição da libido, paralisia do nervo facial, megaesófago, paralisia laríngea, síndrome vestibular, queratoconjuntivite seca, distrofia lipídica corneal, bradicardia e hiperqueratose (5). O Dann apresentava alguns sinais frequentemente descritos tais como a apatia, o ganho de peso, a intolerância ao exercício e a perda da qualidade do pelo e, também, sinais menos comuns como o megaesófago. Assim, foi necessária a exclusão dos diagnósticos diferenciais de megaesófago: com o resultado negativo do teste dos anticorpos anti-recetores de acetilcolina, excluiu-se miastenia gravis; a confirmação do valor de CPK dentro dos limites de referência não confirma o hipotireoidismo (valor de CPK inferior ao limite mínimo de referência) no entanto, exclui miosite/miopatia e dermatomiosite; o valor de glicose normal exclui doença de armazenamento de glicogénio tipo II; através das radiografias de torax (DV e LL), foi possível excluir obstrução esofágica (por neoplasia, corpo estranho ou granuloma), timoma e hérnia do hiato. Para exclusão da esofagite e estritura da lista de diagnósticos diferenciais seria necessária a realização de uma endoscopia. A exclusão de obstrução extramural esofágica por anel vascular também não foi possível, uma vez que não se efetuou esofagograma de contraste. No entanto, considerada a idade do Dann esta parecia ser pouco provável. A apatia e o megaesófago são sinais clínicos comuns ao hipotireoidismo e hipoadrenocorticism. Para confirmação da exclusão do

hipoadrenocorticismo, seria necessário o teste de estimulação com ACTH. No entanto, a ausência de poliúria/polidipsia, dor abdominal, perda de peso, hipocolesterolemia, hiponatremia, hipercalemia e hipocloremia reduzia a probabilidade desta patologia. Assim, o diagnóstico presuntivo do Dann seria hipotireoidismo primário e o megaesôfago poderia ser secundário a esta patologia (6). Como já referido, não se verificaram alterações no hemograma do presente caso. Todavia, no hipotireoidismo é expectável uma anemia normocítica normocrômica, com conseqüente diminuição do valor de hematócrito, uma vez que valores baixos de T4 inibem a síntese de eritropoietina. No hemograma verificou-se também que o valor de glóbulos brancos se encontrava dentro dos limites de referência. No entanto, não tendo sido realizada a fórmula leucocitária, não se pode assegurar que todos os valores das células brancas estivessem normais. No hipotireoidismo é comum a presença de neutropenia mas se houver um processo inflamatório/infeccioso concorrente (neste caso estava presente uma pneumonia por aspiração) poderia ocorrer uma neutrofilia. O Dann apresentava valores normais da enzima hepática ALT mas não foram quantificadas as enzimas GGT e FA que poderiam estar aumentadas, como habitualmente se observa no hipotireoidismo (7). No hipotireoidismo, o *turnover* das proteínas está reduzido o que justifica a hiperproteinémia e hiperalbuminémia também registadas no Dann. Em condições fisiológicas normais, o metabolismo, síntese e degradação dos lípidos são estimulados pela hormona T4, razão pela qual a hipercolesterolemia acontece em 75% dos casos de hipotireoidismo como resultado da acumulação de lípidos em circulação uma vez que, o seu processo de degradação se encontra atrasado, sendo também por este motivo os leptocitos um achado comum (7). O Dann apresentava alopecia simétrica bilateral, pelo de aspeto mate e de arrancamento facilitado na sua generalidade. Esta é uma alteração típica do hipotireoidismo, resultante da permanência dos pelos na fase de telogénese (7). Nestes casos, é frequente o desenvolvimento de pioderma e seborreia por inibição (indireta) das respostas imunitárias humoral e celular. Embora as alterações dermatológicas descritas, associadas aos sinais clínicos e posteriormente aos resultados dos exames complementares, sugerissem hipotireoidismo, as mesmas alterações dermatológicas isoladas, poderiam ter como diagnósticos diferenciais o hiperadrenocorticismo, a alopecia estacional dos flancos, a dermatopatia relacionada com hormonas sexuais e a displasia folicular. Neste caso a associação do megaesôfago com o broncograma aéreo do pulmão era indicativa de pneumonia por aspiração. O seu único diagnóstico diferencial era a pneumonia bacteriana cujo tratamento seria, todavia, o mesmo. No entanto, a lavagem traqueal está recomendada para realização da cultura bacteriana e posterior eleição de antibiótico específico. No caso do Dann, recorreu-se à amoxicilina sem realização de cultura bacteriana, o que aumentou o risco de tratamento ineficaz e desenvolvimento de resistência bacteriana. No entanto, a amoxicilina é bactericida, de elevada sensibilidade, eficaz contra gram-positivos e

gram-negativos e, o Dann apresentou melhorias após o tratamento de quinze dias: menos esforço expiratório e diminuição do ruído de crepitações, à auscultação. Para avaliação da função da tireoide, é necessário ter em consideração que mais de 99% de T4 total é T4 com ligação às proteínas plasmáticas e menos de 1% é T4 livre, sendo que é esta última que exerce mecanismo de feedback negativo sobre a hipófise anterior. No meio intracelular, a T4 livre sofre reação com iodo e dá origem a T3 e a T3 reverso (biologicamente inativo), dependendo das demandas metabólicas. A quantificação de T3 pode induzir em erro, já que a grande maioria desta hormona é produzida intracelularmente e a percentagem de T3 libertada pela tireoide, é mínima (1). A T4 total é sintetizada exclusivamente pela tireoide. Assim, o método mais sensível para avaliar a função da tireoide é o doseamento da concentração sérica de T4 total (com ligação às proteínas e livre). Para maior segurança do diagnóstico, deve associar-se outros testes a este, como o doseamento de T4 livre e citoplasmática, separadamente, doseamento de TSH e doseamento de anticorpos anti-tireoglobulina. Como já referido, a detecção de anticorpos anti-tireoglobulina confirmam a tiroidite linfocitária. Esta resulta de um processo imunomediado em que os anticorpos reagem contra a T3 e a T4, sendo a tireoglobulina o estimulante antigénico (1). Para dosagem de T4 total pode recorrer-se à RIA (técnica de radioimunoensaio), ao Imunoensaio Enzimático de Quimioluminescência ou ao teste ELISA, já que estes apresentam resultados semelhantes entre si (1). Como já referido, o Dann apresentava valor de T4 inferior a 0,5 µg/dL. Apesar deste valor ser indicativo de hipotireoidismo, quando isolado confirma apenas disfunção da glândula. Esta disfunção pode resultar de outros fatores como idade avançada, raça de porte grande/gigante, hiporexia, anticorpos anti-tireoglobulina ativos e inflamação/infeção concorrente (1). Apesar deste conhecimento também é sabido que não é frequente que a T4 seja inferior a 0,5 µg/dL, como resultado destes fatores. Assim, foi doseada a TSH, cujo resultado foi 0,7ng/dL. O limite máximo do valor de referência é 0,6ng/dL. Embora a confirmação do diagnóstico seja considerada apenas com a resposta ao tratamento, valores de T4 inferiores a 0,5µ/dL, associados a valores elevados de TSH, permitem o diagnóstico presuntivo de hipotireoidismo primário. Animais hipotiroides devem apresentar melhorias do quadro clínico até 8 semanas após a primeira administração de levotiroxina sódica (T4 sintética). Tal como já referido, neste caso foi prescrita levotiroxina (0,02 mg/kg PO, BID). A melhoria do estado mental e o aumento de apetite, na primeira semana, levam à confirmação do diagnóstico sugerido por todos os dados reportados anteriormente. Ante a exclusão de todos os outros diagnósticos diferenciais e a confirmação do hipotireoidismo primário, é legítimo pensar-se que o megaesófago fosse secundário ao hipotireoidismo (1,3,5,6). No entanto, a persistência do megaesófago levanta algumas dúvidas quanto à sua etiologia mesmo estando descritos casos de regressão do megaesófago através do tratamento com levotiroxina (6). Apesar das melhorias do quadro

clínico, o Dann foi eutanasiado por pneumonia por aspiração grave, secundária à regurgitação por megaesófago. Se o Dann permanecesse vivo, deveria efetuar-se monitorização dos valores de T4 e TSH um mês após a primeira administração. Os níveis dos valores das hormonas da tireoide devem ser verificados 4 a 6 h após a administração de levotiroxina, caso a sua administração seja BID, sendo que os valores esperados posicionam-se entre 1,5-4,5 µg/dL para a T4 total e dentro dos valores de referência para a TSH. A redução da dose é indicada quando o valor de T4 está acima de 6.0 µg/dL e o aumento da dose está indicado quando persistem os sinais clínicos ou quando se verifica valores elevados de TSH. É referido, por estudos recentes, que a administração de levotiroxina SID, em substituição de BID, apresenta a mesma eficácia no controlo hormonal e no controlo dos sinais clínicos (4). A monitorização dos valores de T4 e TSH deve ser efetuada sempre que não se verificar melhoria mínima dos sinais clínicos e, em casos de suspeita de tireotoxicose. A levotiroxina induziu a regressão da maioria dos sinais clínicos do Dann. O prognóstico seria bom no entanto, o quadro clínico do Dann foi complicado pelo desenvolvimento do megaesófago, já que este não respondia ao tratamento. Assim, o prognóstico tornou-se reservado sendo a decisão da eutanásia recorrente da pneumonia por aspiração secundária ao megaesófago e não dos restantes sinais clínicos.

#### **Bibliografia:**

1. Nelson R, Couto C, (2009) "Disorders of the Thyroid Gland" **Small Animal Internal Medicine**, 4th Ed, Elsevier Mosby, part 6, chapter 51, 726-764
2. Ettinger S & Feldman E, (2007) "Hipotiroidismo" **Tratado de Medicina Interna Veterinaria**, 6ª Ed, Elsevier, volumen 2, sección XVI, capítulo 238, 1535-1544
3. Feldman E, *et al* (2015) "Hypothyroidism" **Canine and Feline Endocrinology**, Elsevier, section 2, chapter 3, 92-129
4. Dijn IC, *et al* (2014) "Pharmacokinetics of Total Thyroxine After Repeated Oral Administration of Levothyroxine Solution and its Clinical Efficacy in Hypothyroid Dogs" **Journal of Veterinary Internal Medicine**, volume 28 (4), 1229-1234
5. Money CT, (2011) "Canine Hypothyroidism: a Review of Aetiology and Diagnosis" **New Zealand Veterinary Journal**, volume 59 (3), 105-114
6. Fracassi F, Tamborini A (2011) "Reversible Megaesophagus Associated with Primary Hypothyroidism in a Dog" **Veterinary Record**, volume 168 (12), 329
7. Dixon RM, (1999) "Epidemiological, Clinical, Haematological and Biochemical Characteristics of Canine Hypothyroidism" **Veterinary Record**, volume 145 (17), 481-487

## Anexo I – Caso 1: Cirurgia de tecidos moles

**Tabela 1 – Painel bioquímico**

Parâmetro	Valores de Referência	Resultados
<b>Creatinina</b>	0.7 - 2.2 (mg/dl)	0.9
<b>BUN</b>	18 - 41 (mg/dl)	<u>75.6</u>
<b>Glucose</b>	63 - 193 (mg/dl)	135.9
<b>Proteínas totais</b>	5.5 - 7.7 (g/dl)	6.0
<b>Albumina</b>	3 - 4.6 (g/dl)	3.1
<b>Magnésio</b>	1.1 - 2.2 (mEq/L)	1.9
<b>Cálcio</b>	8.4 - 11.5 (mg/dl)	9.6
<b>Cloro</b>	119 - 132 (mEq/L)	119.4
<b>Fósforo</b>	2.9 - 8.3 (mg/dl)	8.2
<b>Sódio</b>	153 - 162 (mEq/L)	154
<b>Potássio</b>	3.6 - 5.8 (mEq/L)	4.6

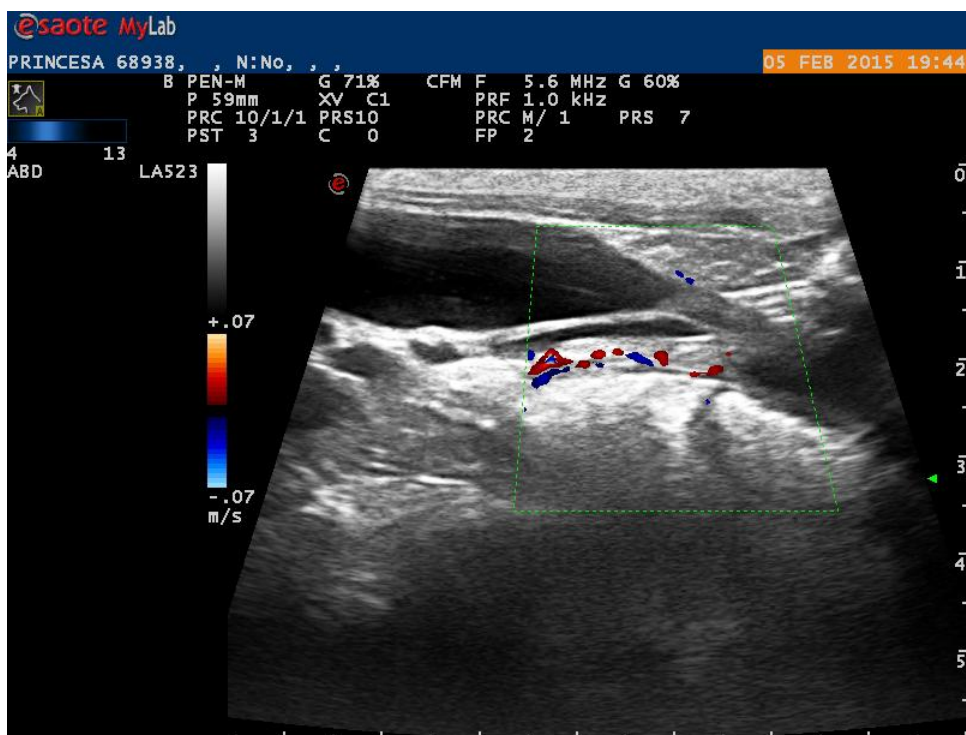
**Tabela 2 - Hemograma**

Parâmetro	Valores de Referência	Resultados
<b>Eritrócitos</b>	5.5 - 8.5 ( $\times 10^{12}/L$ )	5.6
<b>Hemoglobina</b>	12 - 18 (g/L)	12.1
<b>Hematócrito</b>	37 - 55 (%)	38
<b>CHM</b>	19.5 - 24.5 (pg)	19.6
<b>CHCM</b>	300 - 380 (g/L)	348.3
<b>VCM</b>	60 - 77 (fL)	63.7
<b>Plaquetas</b>	117 - 460 ( $\times 10^9/L$ )	201
<b>Leucócitos</b>	6 - 17 ( $\times 10^9/L$ )	12.2

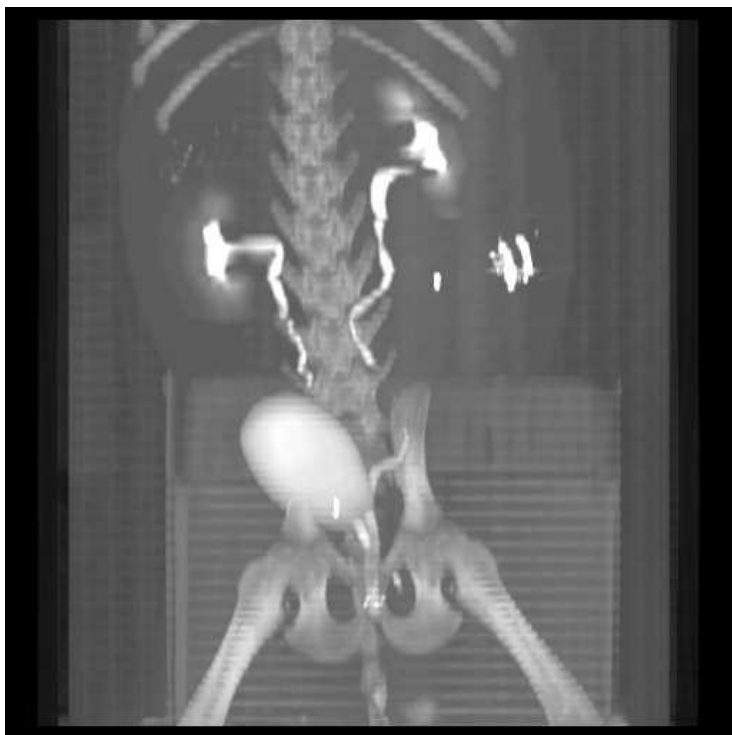
**Tabela 3 – Tira Urinária Reativa**

Parâmetro	Resultados
<b>Densidade</b>	1.040
<b>pH</b>	7
<b>Leucócitos</b>	Negativo
<b>Nitrito</b>	Negativo
<b>Proteínas</b>	+1
<b>Glucose</b>	Negativo
<b>Corpos cetônicos</b>	Negativo
<b>Urobilinógeno</b>	Normal
<b>Eritrócitos</b>	Negativo
<b>Bilirrubina</b>	Negativo

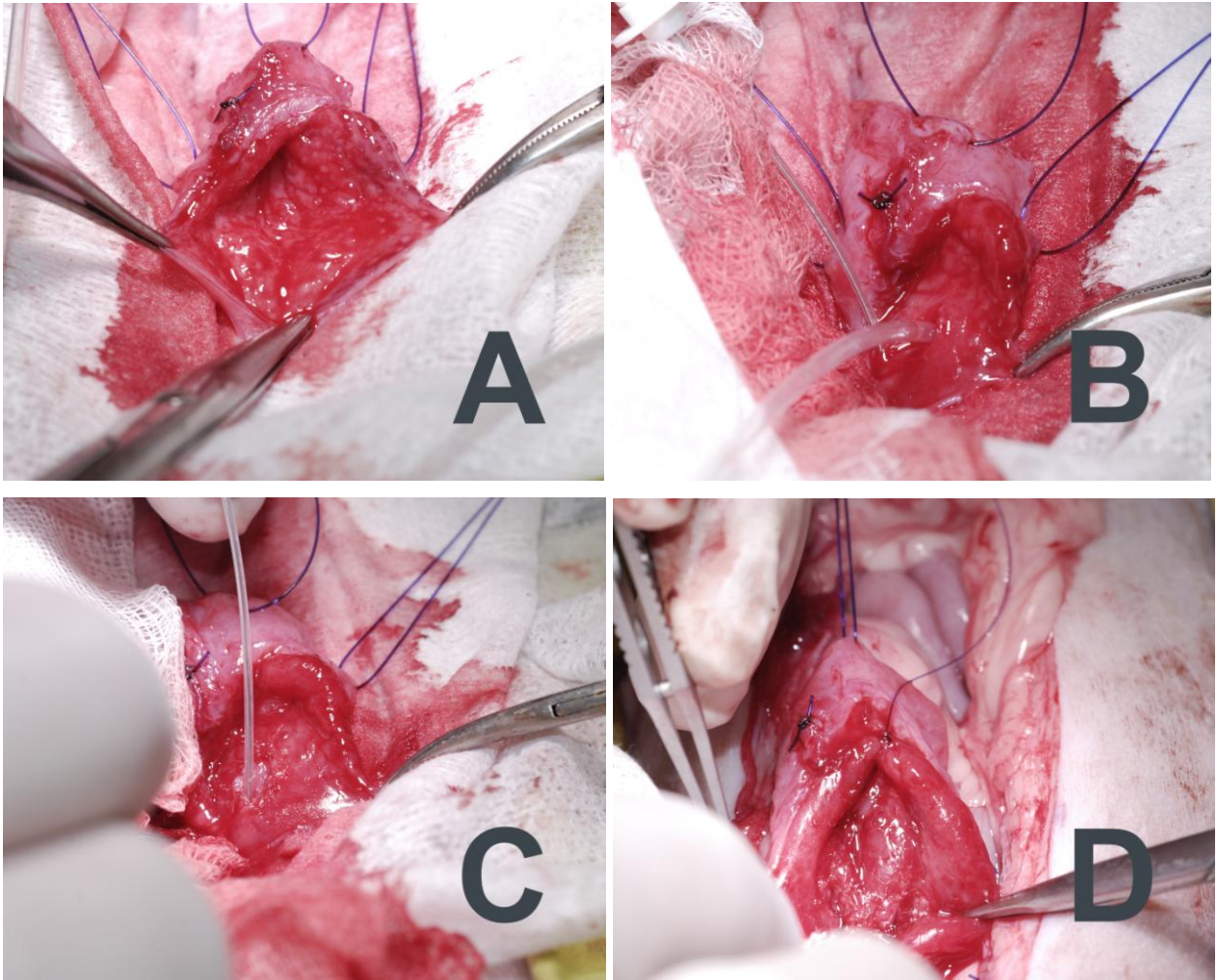




**Figura 1** – Imagem ecográfica da bexiga. Observa-se o ureter direito, localizado na submucosa da parede direita da bexiga, prolongando-se até à uretra – ureter ectópico intramural unilateral.



**Figura 2** – TAC com urografia excretora. Observa-se o percurso do contraste, com início na pélvis renal, seguindo pelos ureteres extramurais esquerdo e direito, ureteres intramurais e uretra, onde se evidenciam ambos os ureteres individualmente – ectopia ureteral intramural bilateral. O lúmen da bexiga evidencia a presença de contraste no entanto, de menor intensidade do que nas restantes estruturas. Alteração da urografia excretora compatível com ectopia ureteral.



**Figura 3** – Neoureterostomia com Ligação do Segmento Distal do Ureter. Inicialmente, procedeu-se à exposição do lúmen vesical (A), a parte distal do ureter direito e uretra foram individualizados com auxílio de dois cateteres que se colocaram em sentido craneo-caudal (B) seguidamente, retirou-se o catéter colocado na uretra reconstruiu-se o orifício ureteral e suturou-se o ureter direito juntamente com o catéter previamente introduzido, através do padrão de sutura interrompido simples (C). Posteriormente, retirou-se o catéter do interior do ureter ectópico direito e aplicou-se o mesmo procedimento ao ureter ectópico esquerdo. Quando retirado o catéter do ureter esquerdo, observaram-se ambas as suturas de encerramento dos ureteres ectópicos esquerdo e direito (D).

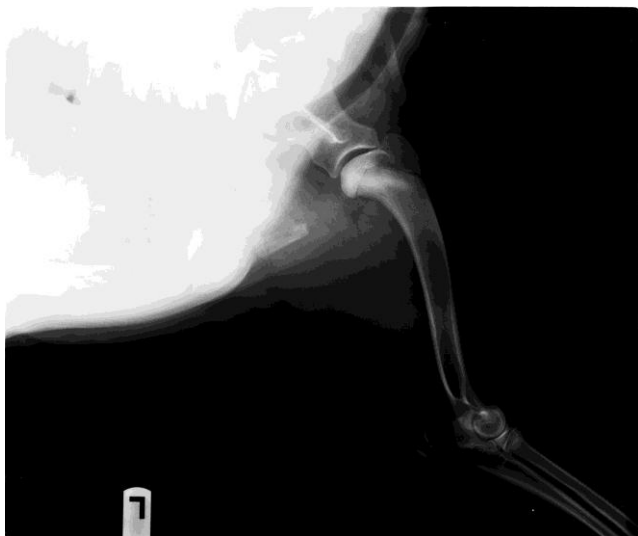## Anexo II – Caso 2: Ortopedia

**Tabela 4 – Pannel bioquímico**

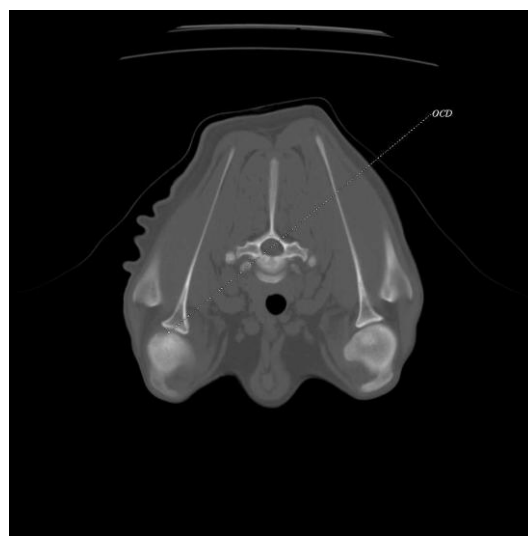Parâmetro	Valores de Referência	Resultados
<b>Creatinina</b>	0.7 - 2.2 (mg/dl)	0.7
<b>BUN</b>	18 - 41 (mg/dl)	31.9
<b>Glucose</b>	63 - 193 (mg/dl)	109.7
<b>Proteínas totais</b>	5.5 - 7.7 (g/dl)	6.0
<b>Albumina</b>	3 - 4.6 (g/dl)	3.7
<b>Magnésio</b>	1.1 - 2.2 (mEq/L)	1.5
<b>Cálcio</b>	8.4 - 11.5 (mg/dl)	10.7
<b>Cloro</b>	119 - 132 (mEq/L)	130
<b>Fósforo</b>	2.9 - 8.3 (mg/dl)	8.3
<b>Sódio</b>	153 - 162 (mEq/L)	153
<b>Potássio</b>	3.6 - 5.8 (mEq/L)	4.6

**Tabela 5 - Hemograma**

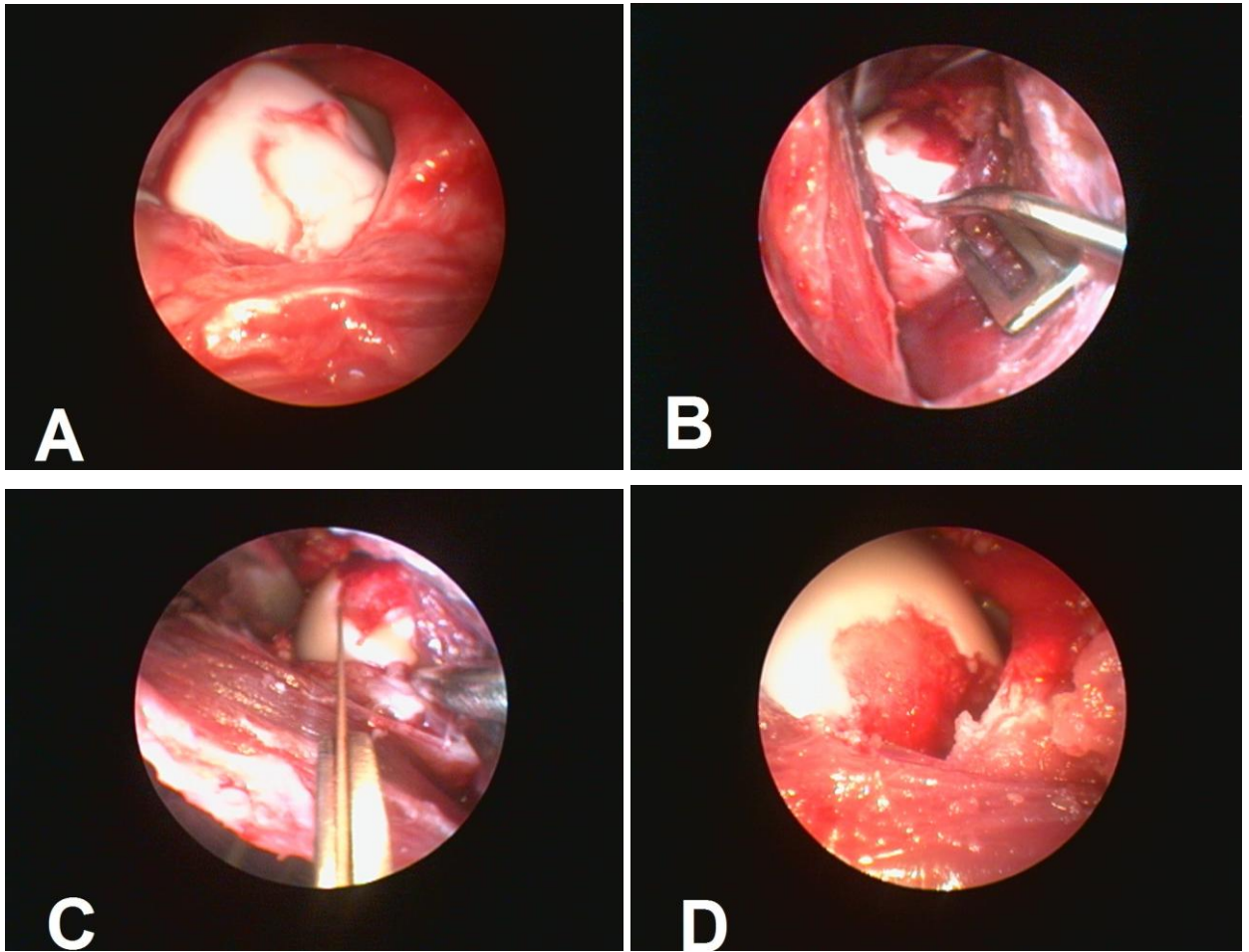
Parâmetro	Valores de Referência	Resultados
<b>Eritrócitos</b>	5.5 - 8.5 ( $\times 10^{12}/L$ )	6.33
<b>Hemoglobina</b>	12 - 18 (g/L)	16.20
<b>Hematócrito</b>	37 - 55 (%)	43
<b>CHM</b>	19.5 - 24.5 (pg)	24
<b>CHCM</b>	300 - 380 (g/L)	376.7
<b>VCM</b>	60 - 77 (fL)	67.93
<b>Plaquetas</b>	117 - 460 ( $\times 10^9/L$ )	266
<b>Leucócitos</b>	6 - 17 ( $\times 10^9/L$ )	14.1



**Figura 4 –** Imagem radiográfica em projeção medio-lateral do MTE. Observa-se uma zona de achatamento do osso subcondral na porção caudal da cabeça umeral. Alteração compatível com OCD.



**Figura 5 –** TAC em corte transversal. Observa-se uma área hipodensa na porção caudal da cabeça umeral do MTE.



**Figura 6** – Imagem artroscópica da cavidade articular do ombro - Osteocondroplastia da cabeça umeral após o acesso cirúrgico craneolateral do ombro. Uma vez realizada a artrotomia, identificou-se (A) e removeu-se o flap cartilágneo (B), através da preensão e rotação deste mesmo, pela pinça de preensão. Seguidamente, com recurso a uma cureta óssea, procedeu-se à abrasão da superfície subcondral onde foi retirado o flap (C). Por fim, efetuou-se a última lavagem articular tornando possível a observação mais cuidadosa da cavidade articular e da cabeça umeral (D).

### Anexo III – Caso 3: Neurologia

Tabela 6 – Pannel bioquímico

Parâmetro	Valores de Referência	Resultados
FA	4 – 81 UI/L	81
ALT	23 - 109 UI/L	50
Creatinina	0.7 - 2.2 (mg/dl)	0.7
BUN	18 - 41 (mg/dl)	31.4
Glucose	63 - 193 (mg/dl)	149
Proteínas totais	5.5 - 7.7 (g/dl)	7.6
Albumina	3 - 4.6 (g/dl)	3.6
Magnésio	1.1 - 2.2 (mEq/L)	2,2
Cálcio	8.4 - 11.5 (mg/dl)	8.7
Cloro	119 - 132 (mEq/L)	120.2
Fósforo	2.9 - 8.3 (mg/dl)	4.8
Sódio	153 - 162 (mEq/L)	154
Potássio	3.6 - 5.8 (mEq/L)	4.3

Tabela 7 - Hemograma

Parâmetro	Valores de Referência	Resultados
Eritrócitos	5.5 - 8.5 ( $\times 10^{12}$ /L)	8.50
Hemoglobina	12 - 18 (g/L)	17
Hematócrito	37 - 55 (%)	55
CHM	19.5 - 24.5 (pg)	21.93
CHCM	300 - 380 (g/L)	342.1
VCM	60 - 77 (fL)	64.12
Plaquetas	117 - 460 ( $\times 10^9$ /L)	450
Leucócitos	6 - 17 ( $\times 10^9$ /L)	6.4

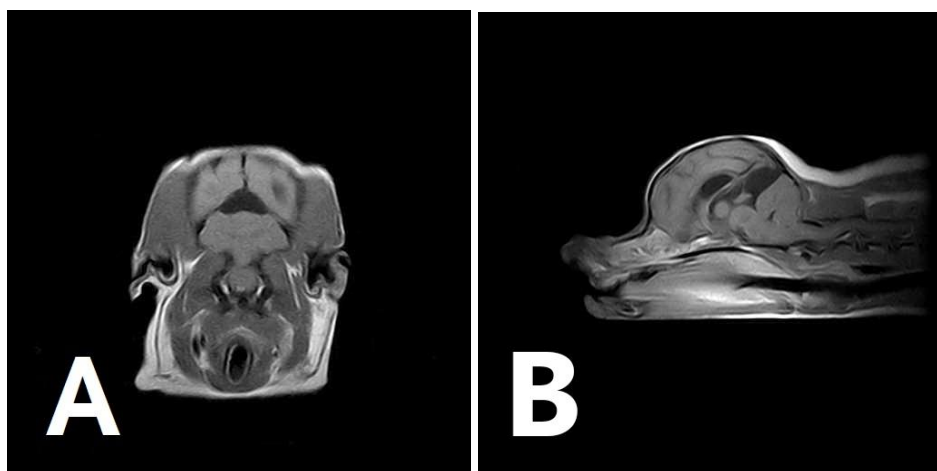


Figura 7 – MRI craniocervical: corte transversal (A) e longitudinal (B) em T1. Na figura A) observa-se uma estrutura quística hipointensa(dimensão: 16x15x8 mm) dorsalmente ao vérmis do cerebelo no entanto, não se verifica herniação do cerebelo pelo foramen occipital. Na figura B), observa-se compressão do bordo rostral do cerebelo pela estrutura quística e dilatação do ventrículo lateral direito, com projeção rostral de ambos os lobos corticais frontais.

## Anexo IV – Caso 4: Gastroenterologia

**Tabela 8** – Painel bioquímico

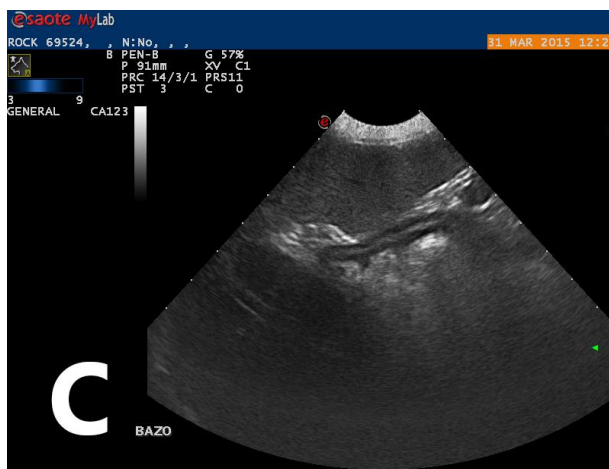
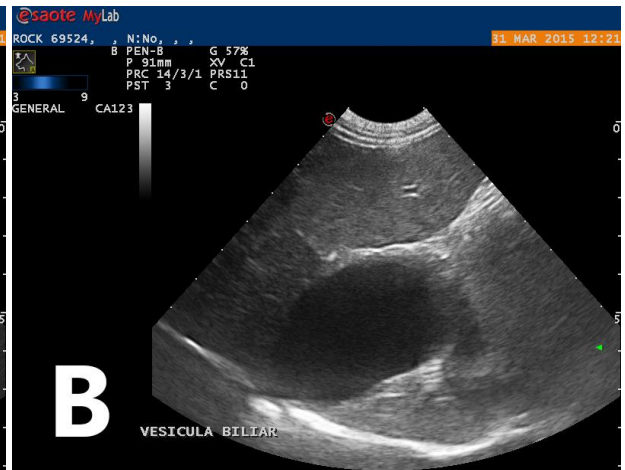
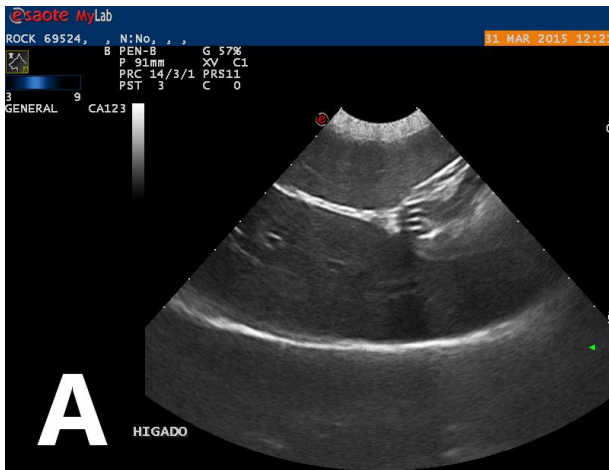
Parâmetro	Valores de Referência	Resultados
FA	4 – 81 UI/L	<u>167,8</u>
ALT	23 - 109 UI/L	60,6
Ácidos biliares pré-prandial	<15 µmol/L	6,8
Ácidos biliares pós-prandial	<25 µmol/L	<u>102,6</u>
Amônia	19-120 µg/dl	<u>536,8</u>

**Tabela 9** - Provas de coagulação

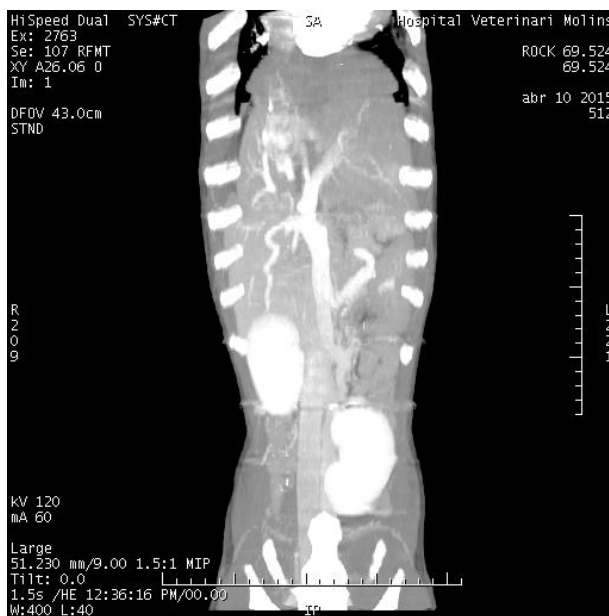Parâmetro	Valores de Referência	Resultados
Tempo de protrombina	< 14 s	9,4
Tempo parcial de protrombina	< 24 s	17,9
Fibrinogênio	< 450 mg/dl	430
Plaquetas	175 - 500 x10 <sup>3</sup> /µl	180

**Tabela 10** – Tira urinária reativa

Parâmetro	Resultados
Densidade	1,026
Leucócitos	Negativo
Nitrito	Negativo
Proteínas	Negativo
Glucose	Negativo
Corpos cetônicos	Negativo
Urobilinógeno	Normal
Bilirubina	Negativo
Eritrócitos	Negativo



**Figura 8** – Imagens ecográficas de fígado (A), vesícula biliar (B) e baço (C). Na figura A observa-se micro-hepatia moderada e parênquima hepático de ecogenicidade normal. Na figura B a vesícula biliar não apresenta alterações ecográficas. Na figura C) observa-se o parênquima esplênico com ecogenicidade normal.



**Figura 9** – TAC (com contraste iohexol, 2ml/kg) em corte longitudinal. Não se observam anastomoses entre a veia cava caudal e a veia esplênica ou gástrica direita e, também, não se observam anastomoses entre a veia porta hepática e a veia cava caudal, o que exclui o shunt portossistêmico congênito da lista de diagnósticos diferenciais.

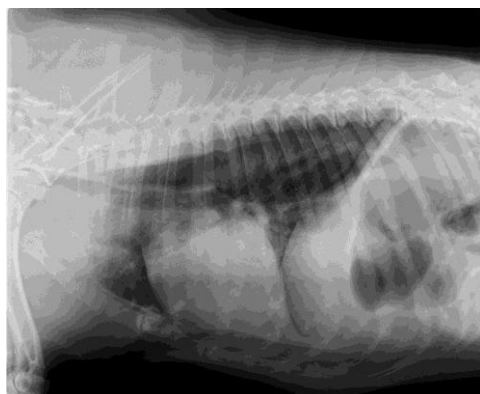
## Anexo V – Caso 5: Endocrinologia

**Tabela 9** – Painel bioquímico

Parâmetro	Valores de Referência	Resultados
CPK	91 - 326 (UI/L)	133.8
BUN	18 - 41 (mg/dl)	<u>44.6</u>
Creatinina	0.7 - 2.2 (mg/dl)	0.7
ALT	23 - 109 (UI/L)	55.2
Glucose	63 - 193 (mg/dl)	142.2
Colesterol	64 - 229 (mg/dl)	<u>283</u>
Proteínas totais	5.5 - 7.7 (g/dl)	<u>9.6</u>
Albumina	3 - 4.6 (g/dl)	<u>4.8</u>
Magnésio	1.1 - 2.2 (mEq/L)	1.3
Cálcio	8.4 - 11.5 (mg/dl)	10.2
Cloro	119 - 132 (mEq/L)	103.8
Fósforo	2.9 - 8.3 (mg/dl)	5.3
Sódio	153 - 162 (mEq/L)	154
Potássio	3.6 - 5.8 (mEq/L)	4
TSH	0.01 - 0.60 (ng/ml)	<u>0.70</u>
T4	0.60 - 3.60 (µg/dl)	<u>≤ 0.50</u>

**Tabela 10** - Hemograma

Parâmetro	Valores de Referência	Resultados
Eritrócitos	5.5 - 8.5 ( $\times 10^{12}/L$ )	6,83
Hemoglobina	12 - 18 (g/L)	17
Hematócrito	37 - 55 (%)	47
CHM	19.5 - 24.5 (pg)	24.39
CHCM	300 - 380 (g/L)	361.7
VCM	60 - 77 (fL)	68.81
Plaquetas	117 - 460 ( $\times 10^9/L$ )	268
Leucócitos	6 - 17 ( $\times 10^9/L$ )	9.5



**Figura 10** – Imagem radiográfica em projeção LL. Observa-se dilatação esofágica, não associada a obstrução.