MARIA CLARA BARCELOS DE MORAIS BARBOT

ATAXIA COM APRAXIA OCULOMOTORA (AOA) COMO MODELO PARA O ESTUDO DAS ATAXIAS RECESSIVAS

Dissertação de Candidatura ao grau de Doutor em Ciências Médicas, submetida ao Instituto de Ciências Biomédicas de Abel Salazar da Universidade do Porto.

Orientadora - Doutora Maria Paula Mourão do Amaral Coutinho

Directora de Serviço

Serviço de Neurologia, Hospital de São Sebastião, Santa Maria da Feira

Co-orientador - Professor Doutor António Jorge dos Santos Pereira de Sequeiros

Professor Catedrático

Instituto de Ciências Biomédicas de Abel Salazar (ICBAS) e UnIGENe, Instituto de Biologia Molecular e Celular (IBMC) da Universidade do Porto.

TRABALHOS DE SUPORTE A ESTA TESE

Foram utilizados como suporte a esta tese alguns resultados contidos nos seguintes trabalhos, pessoais ou de colaboração, publicados ou comunicados em reuniões internacionais e nacionais:

Publicações internacionais:

Barbot C, Martins E, Dorche C, Vilarinho L, Cardoso ML (1995). A Mild Form of Infantile Isolated Sulphite Oxidase Deficiency. Neuropediatrics 26:322-24.

Barbot C, Fineza I, Diogo L, Melo J, Guimarães A, Melo Pires M, Cardoso ML, Vilarinho L (1997). L-2-Hydroxyglutaric Aciduria: Clinical, Biochemical and Magnetic Resonance Imaging in 6 Portuguese Pediatric Patients. Brain Dev 19:268-73.

Barbot C, Carneiro G, Melo J (1997): Pontocerebellar Hypoplasia with Microcephaly and Dyskinesia (Pontocerebellar Hypoplasia type 2) – report of two cases. Dev Med Child Neurol 39:554-57.

Vilarinho L, Leão E, Barbot C, Santos M, Rocha H, Santorelli FM (2000). Clinical and molecular studies in three Portuguese families harboring the mitochondrial t8993g mutation. Pediatr Neurol 22:29-32.

Silveira, I. Alonso I, Guimarães L, Mendonça P, Santos C, Maciel P, Fidalgo de Matos FM, Costa M, Barbot C, Tuna A, Barros J, Jardim L, Coutinho P, Sequeiros J (2000). High germinal instability of the (CTG)n repeat at the SCA8 locus with expansions of normal alleles. Am. J. Hum. Genet.66:830-40.

Barbot C, Coutinho P, Chorão R, Ferreira C, Barros J, Fineza I, Dias K, Monteiro JP, Guimarães A, Mendonça P, Moreira MC, Sequeiros (2001). Recessive ataxia with ocular apraxia: review of 22 Portuguese patients. Arch Neurol 8:201-5.

Moreira MC, Barbot C, Tachi N, Kozuka N, Mendonça P, Barros J, Coutinho P, Sequeiros J, Koenig M (2001). Homozygosity mapping of Portuguese and Japanese forms of ataxia-oculomotor apraxia (AOA1) to 9p13 and evidence for genetic heterogeneity. Am J Hum Genet 68:501-8.

Moreira MC, Barbot C., Tachi N, Kozuka N, Uchida E, Gibson T, Mendonça P, Costa M, Barros J, Yanagisawa T, Watanabe M, Ikeda Y, Aoki M, Nagata T, Coutinho P, Sequeiros J, Koenig M (2001). The gene mutated in ataxia-ocular apraxia 1 encodes the new HIT/Zn-finger protein aprataxin. Nat Genet 29:189-93.

Barreirinho S, Teixeira J, Moreira N, Bastos C, Gonçalves S, Barbot C (2001). Síndrome de Joubert: revision de 12 casos. Rev Neurol 32 812-7.

Coutinho P, Barbot C, Moreira MC, Koenig M. Ataxia with Oculomotor Apraxia. In Genereviews: Genetic Disease Online Reviews at Gene Tests-Geneclinics (database online). Copyright, University of Washington, Seattle. Disponível em http://www.geneclinics.org.

Moreira MC, Klur S, Watanabe M, Németh AH, Le Ber I, Moniz JC, Tranchant C, Aubourg P, Tazir M, Schols L, Pandolfo M, Schulz JB, Pouget J, Calvas P, Shizuka-Ikeda M, Shoji M, Tanaka M, Izatt L, Shaw CE, Dunne E, Bomont P, Benhassine T, Bouslam N, Brice A, Guimarães J, Mendonça P, Barbot C, Coutinho P, Sequeiros J, Durr A, Warter JM, Koenig M (2004). Senataxin, the orthologue of a yeast RNA helicase, is mutated in ataxia-ocular apraxia 2 (AOA2). Nat Genet 36:225-7.

Lagier-Tourenne C, Boltshauser E, Breivik N, Gribaa M, Bétard C, Barbot C, Koenig M (2004) Homozygosity mapping of Joubert syndrome to 6q23. J Med Genet. 273-7.

Vilarinho L, Cardoso ML, Gaspar P, Barbot C, Azevedo L, Diogo L, Santos M, Carrilho I, Fineza I, Kok F, Chorão R, Alegria P, Martins E, Teixeira J, Cabral Fernandes H, Verhoeven NM, Salomons GS, Santorelli FM, Cabral P, Amorim A, Jakobs C (2005). Novel mutations in 21 patients with: L-2-Hydroxyglutaric Aciduria of Portuguese origin. Hum Mutat 26:395-6.

Valente EM, Marsh SE, Castori M, Dixon-Salazar T, Bertini E, Al-Gazali L, Messer J, Barbot C, Woods CG, Boltshauser E, Al-Tawari AA, Salpietro CD, Kayserilli H, Sztriha L, Gribaa M, Koenig M, Dallapiccola B, Gleeson J (2005). Distinguishing the Four Genetic Causes of Joubert Syndrome-Related Disorders. Ann Neurol 57:513-19.

Publicações nacionais:

Barbot C, Santos M, Alves D, Cardoso ML, Noronha JP, Vilarinho L (1995). Acidúria L-2-hidroxiglutárica: Um novo caso. Revista Portuguesa de Neurologia 3:59-64.

Moreira MC, Miranda C, Barbot C, Coutinho P, Sequeiros J (1999). Recessive ataxias in Portugal. Arqui Med 13:39-45.

Gonçalves S, Carrilho I, Gonçalves S, Marques L, Barbot C (2002). Ataxia-Telangiectasia – caso clínico. Acta Pediatr. Port. 33:283-86.

Resumos de comunicações publicados:

Barbot C, Santos M, Alves D, Cardoso ML, Noronha JP, Vilarinho L (1993). Acidurie L-2-hydroxyglutarique: une nouvelle observation. 5ºCongresso da Societé Européenne de Neurologie Pédiatrique. Estrasburgo. Resumo publicado na Rev Neurol (Paris).

Barbot C, Fineza I, Diogo L, Vilarinho L (1995). Acidúria l-2-hidroxiglutárica - 6 casos portugueses. Reunião da Primavera da Sociedade Portuguesa de Neurologia. Sintra Resumo publicado na Revista Portuguesa de Neurologia.

Barbot C, Fineza I, Diogo L, Vilarinho L (1995). Acidúria L-2-hidroxiglutárica - 6 casos portugueses. XXIII Reunión Anual da la Sociedad Española de Neurologia Pediátrica; III Congresso Anual de la Academia Iberoamericana de Neurología Pediátrica. Toledo. Resumo publicado na Revista de Neurologia.

Silva M, Pereira A, Lopes J, Santos M, L. Loureiro J, Barbot C (1997) Doença de Niemann-Pick tipo C. Reunião da Sociedade Portuguesa de Neurologia. Lisboa. Resumo publicado na Revista Portuguesa de Neurologia.

Melo Pires M, Barbot C, Guimarães A (1998). Hipoplasia pontocerebelosa associada a atrofia espinal progressiva. Reunião da Sociedade Portuguesa de Neurologia. Aveiro. Resumo publicado na Revista Portuguesa de Neurologia

Miranda C, Barbot C, Ferreira C, Barros J, Moreira MC, Pinto M, Silveira I, Sequeiros J (1998). Friedreich and other recessive ataxias in Portugal. 48th Annual Meeting of the American Society of Human Genetics. Denver, Colorado. Am J Hum Genet 63(4):pp. A 335:P1942.

Miranda C, Moreira MC, Barbot C, Ferreira C Barros J, Silveira I, Coutinho P, Sequeiros J (1998). Ataxia de Friedreich e outras ataxias recessivas comuns em Portugal. Segunda reunião da Sociedade Portuguesa de Genética Humana. e segundo simpósio Luso-Brasileiro de Genética Médica. Luso.l Livro de resumos pp.115:P64.

Barreirinho MS, Teixeira J, Canto-Moreira N, Calçada Bastos J, Gonçalves S, Barbot C (1999). Síndrome de Joubert: revisão casuística. 4ª Reunião da Sociedade Portuguesa de Neuropediatria. Porto. Resumo publicado na revista Nascer e Crescer Vol.8 nº3

Miranda C, Barbot C, Pinto M, Moreira MC, Mendonça P, Poirier J, Ferreira C, Barros J, Cabral P, Ferro J, Silveira I, Pandolfo M, Coutinho P, Sequeiros J (1999). Molecular characterization of a set of Portuguese Patients with Friedreich ataxia. 49th Annual Meeting of the American Society of Human Genetics. San Francisco, Califórnia. Am J Hum Genet 65(4):pp.A461:P2617.

Miranda C, Barbot C, Pinto M, Moreira MC, Mendonça P, Poirier J, Ferreira C, Barros J, Cabral P, Ferro J, Silveira I, Pandolfo M, Coutinho P, Sequeiros J (1999). Caracterização molecular de um grupo de doentes portugueses com ataxia de Friedreich. Terceira reunião da Sociedade Portuguesa de Genética Humana. Lisboa. Livro de resumos pp.56:P48.

Pinto M, Miranda C, Silveira I, Moreira MC, Coutinho P, Barbot C, Sequeiros J (1999). Estudo do tamanho dos alelos normais no *Locus FRDA1* em famílias com ataxia de Friedreich. Terceira reunião da Sociedade Portuguesa de Genética Humana, Lisboa, Portugal .Livro de resumos pp.55:P47.

Moreira MC, Barbot C, Mendonça P, Miranda C, Coutinho P, Sequeiros J, Koenig M (2000). Homozygosity mapping of ataxia-oculomotor apraxia locus 1 to chromosome 9 and evidence for genetic heterogeneity. 50th Annual Meeting of the American Society of Human Genetics. Philadelphia, Pennsylvania. Am J Hum Genet 67(4):pp.323:P1792.

Coutinho P, Barros J, Leal Loureiro J, Guimarães J, Lourenço E, Chorão R, Ribeiro P, Santos JV, Pereira J, Tuna A, Marta M, Sevillano D, Barbot C, Neves JM, Serrano P, Silva C (2000). Estudo epidemiológico de ataxias e paraplegias espásticas hereditárias em Portugal. XIX Congresso Brasileiro de Neurologia/ II Encontro Luso-Brasileiro de Neurologia. Salvador, Bahia, Brasil Arqui Neuro-Psiquiat (São Paulo) 58(2):41.

Barbot C, Coutinho P, Chorão R, Ferreira C, Barros J, Fineza I, Dias K, Monteiro JP, Guimarães A, Mendonça P, Moreira MC, Sequeiros J (2000). Ataxia recessiva com apraxia do olhar: revisão de 22 doentes portugueses. XIX Congresso Brasileiro de Neurologia/ II Encontro Luso-Brasileiro de Neurologia. Salvador, Bahia, Brasil Arqui Neuro-Psiquiat (São Paulo) 58(2):41.

Barbot C, Coutinho P, Chorão R, Barros J, Fineza I, Dias K, Monteiro JP, Guimarães A, Mendonça P, Moreira MC, Sequeiros J (2000). Ataxie recessive avec apraxie oculomotrice: étude de 22 malades portugais. 28ª Reunião da Société Européenne de Neurologie Pédiatrique. Liège. Resumo publicado na Rev Neurol (Paris)

Vilarinho L., Barbot C., Pereira C., Nogueira C., Melo Pires M., Guimarães A., Santorelli FM.(2001) Identification of a novel mtDNA mutation associated with leucodystrophy and mitochondrial myopathy. European Meeting of Mitochondrial Pathology. Veneza. Mitochondrion, vol.1 suppl.1

Martins E, Vilarinho L, Cardoso ML, Barbot C (2001). Défice isolado de sulfitoxidase de apresentação tardia: tentativa de tratamento com dieta hipoproteica e cisteamina. XXVIII Reunión Anual de la Sociedad Española de Neurología Pediátrica y I Reunión

Conjunta de la Sociedad Española de Neurología Pediátrica y de la Sociedade Portuguesa de Neuropediatria. Palma de Maiorca. Resumo publicado na revista .

Martins E., Cardoso ML., Vilarinho L., Barbot C (2001). Mild Form of Infantile Isolated Sulphite Oxidase Deficiency: Treatment whit Low Protein Diet and Cysteamine. SSIEM 39th Annual Symposium. Praga. J Inherit Metab Dis 24 (S2):144.

Moreira MC, Barbot C, Tachi N, Kozuka N, Mendonça P, Sequeiros J, Coutinho P, Koenig M (2001). *Locus* 1 for ataxia-oculomotor apraxia (AOA1) maps to chromosome 9p13 in Portuguese and Japanese families Eleventh Meeting of the European Neurological Society. Paris. J Neurol 248(2):182:P732.

Martins E, Quelhas D, Albino A, Barbot C (2002). Defeitos Congénitos da Glicosilação tipo Ia. Fórum de Neurologia, Luso. Resumo publicado na Sinapse e Nascer e Crescer 11 (3):20

Moreira MC, Klur S, Barbot C, Tachi N, Bomont P, Watanabe M, Shoji M, Warter JM, Aubourg p, Dürr A, Németh AH, Amouri R, Hentati F, Alurkar A, Divekar D, Mendonça P, Sequeiros J, Coutinho P, Koenig M (2002). Autosomal recessive ataxias: a new gene -aprataxin – responsible for ataxia-oculo-motor apraxia 1, and a new locus on 9q34. Annual Meeting of the Eurpean Society of Human Genetics. Strasbourg. Eur J Hum Genet 10(1):pp272:P0936.

Teixeira J, Santos M, Carrilho I, Diogo L, Cabral P, Chorão R, Sousa Silva A, Maré R, Cardoso ML, Barbot C (2004). L-2 hydroxyglutaric aciduria in Portugal. SSIEM 41st Annual Symposium Amsterdão. J Inherit Metab Dis 27 (S1).

Chorão R, Gabriel JP, Pereira C, Ribeiro P, Cardoso ML, Barbot C (2004). Um Caso de Acidúria L-2-hidroxiglutárica diagnosticada na idade adulta. Congresso de Neurologia. Sinapse 4(2).

Miranda C, Cerqueira J, Matamá T, Mendonça P, Barros J, Nunes L, Silveira I, Coutinho P, Barbot C, Sequeiros J (2004). Cinco anos de diagnóstico molecular da ataxia de Friedreich em Portugal. Fórum de Neurologia, Luso. Sinapse 4(1).

Quelhas D, Leão E, Diogo L, Barbot C, Carrilho I, Martins E, Vilarinho L, Jaeken J (2005). Unusual phenotype of seven CDG type II patients. SSIEM. Paris. Resumo publicado no J of Inherit Metab Dis 2005; 28 (suppl1), 200.

Tuna A, Bastos Leite A, Santos E, Correia M, Barbot C (2006). Leucoencefalopatia com Vanishing White Matter. Fórum de Neurologia. Sinapse 6:137(P23).

Aos meus filhos, João, Tó e Francisco

À minha mãe e à memória longínqua do meu pai

Aos meus amigos

Aos doentes, evidentemente

AGRADECIMENTOS

Ao Centro Hospitalar do Porto pelo apoio prestado ao conceder-me a Equiparação a Bolseira.
Sem esta licença nunca me teria sido possível fazer a redacção final desta tese.

Dirijo palavras sinceras de agradecimento a todos os que tornaram este trabalho possível; àqueles de quem herdei o conhecimento e a oportunidade, que me permitiram este estudo; aos que na minha ausência me substituíram no trabalho médico; aos que me ajudaram em todo o tipo de tarefas paralelas, poupando-me muito tempo e esforço; aos que na retaguarda me suavizaram este percurso; aos que, fazendo parte da minha vida, estiveram sempre ao meu lado e nunca me deixaram desistir.

Para a minha orientadora, Professora Paula Coutinho, vão as minhas primeiras palavras de apreço, pela confiança ilimitada, pelo entusiasmo, empenhamento e acompanhamento constante de todo o trabalho. A minha dívida profissional para com ela é muito antiga e ultrapassa em muito o âmbito deste trabalho; transmitiu-me a paixão pela neurologia e sou um dos herdeiros de todo o seu imenso trabalho sobre heredoataxias.

Ao meu co-orientador, Professor Jorge Sequeiros, agradeço os ensinamentos de genética, a sua enorme disponibilidade, no seu mundo de muitos afazeres, o espírito crítico e rigor na supervisão dos trabalhos.

À Professora Maria do Céu Moreira, agradeço o espírito de equipa e o respeito mútuo exemplar, entre uma geneticista e uma clínica, que permitiram esta aventura.

Aos restantes membros do grupo de acompanhamento deste estudo, Professor Martins da Silva, Dr. António Guimarães e Dr. José Barros, agradeço a atenção que me dispensaram e a prontidão com que responderam a todas as minhas solicitações.

À Manuela Santos, Inês Carrilho, Rui Chorão, Esmeralda Martins e Adriana Ribeiro, meus colegas no serviço de Neurologia Pediátrica do Hospital Mara Pia, agradeço terem feito o meu trabalho na minha ausência e estarem sempre disponíveis para toda e qualquer ajuda. À D. Fernanda agradeço toda a boa vontade e o apoio aos doentes que precisaram de mim neste intervalo.

Aos colegas do Hospital de São Sebastião e do Hospital de Santo António, que partilharam comigo muitos quilómetros de estrada e experiências de vida inesquecíveis, Leal Loureiro, Vítor Tedim Cruz, André Oliveira (obrigada pelas figuras), Joana Pais e evidentemente Assunção Tuna, a todos a minha gratidão.

No IBMC, agradeço a colaboração sempre pronta, nunca negada da Isabel Alonso, do Jorge Pinto Basto, da Joana Cerqueira e da Andreia Perdigão.

No Centro de Genética Médica agradeço à Dr.ª Maria Luís Cardoso todos os esclarecimentos a que sempre se prontificou, alguns mesmo em cima da hora.

Agradeço, de maneira muito especial, às pessoas sem as quais a fase final da elaboração desta tese não teria sido possível.
Ao meu filho Tó, engenheiro e músico, agora formado em ataxias recessivas, que esteve sempre presente ao longo de toda a redacção desta tese, sempre paciente, atento e disponível para me defender de todas as agressões do computador.
À Cristina Ramos, que me poupou horas de trabalho, procurando e classificando bibliografia e que me corrigiu muitas páginas de inglês.
À Fátima Faure que tranquilamente corrigiu, vírgula a vírgula, o meu português.
A Paula Machado que acabou e aperfeiçoou com grande competência o trabalho de informática.
A Inês Faria que fez a capa e aturou todas as minhas ansiedades quanto ao aspecto final da impressão.

Agradeço, com emoção, àqueles familiares e amigos que, ao longo deste anos, foram os meus pilares e a quem eu devia este esforço.
Ao Tó e ao Cisco, por tudo o que lhes devo. À Paulinha e à Catarina, um obrigada também.
À minha mãe pelos telefonemas diários, sempre interessada em tudo, apesar da idade.
À Marília, minha irmã, pela certeza dela estar lá sempre.
À Salomé, e ao Carlos pelo apoio solidário e a companhia,
Ao Paulo e à Joana pelo suporte nunca negado nas horas de maior dificuldade.
Ao António por me telefonar, teimosamente, todas as semanas a perguntar como ia andando a tese e perder tempo a almoçar comigo para me animar.
Por fim, à Cristina (ao Jorge também), o meu braço direito, sem a qual eu não teria conseguido funcionar, apoiando-me em tudo menos no computador.

A todos os doentes e seus familiares que colaboraram neste estudo, dirijo um agradecimento especial.

ÍNDICE

Resumo 15
Summary 17
Résumé 19

I. INTRODUÇÃO 21

História das ataxias hereditárias 23
Ataxias recessivas 25
Ataxias congénitas 29
Ataxias metabólicas 32
Ataxias com defeito da reparação do ADN 41
Outras ataxias degenerativas 45

II. OBJECTIVOS 49

III. DOENTES E MÉTODOS 53

IV. RESULTADOS 57

Ataxias congénitas 59
- **Pontocerebellar Hypoplasia with Microcephaly and Dyskinesia (Pontocerebellar Hypoplasia type 2)**
- **Síndrome de Joubert: revision de 12 casos**
- **Homozygosity mapping of Joubert syndrome to 6q23**
- **Distinguishing the four Genetic Causes of Joubert Syndrome-Related Disorders**

Ataxias metabólicas 83
- **A Mild Form of Infantile Isolated Sulphite Oxidase Deficiency**
- **L-2-Hydroxyglutaric Aciduria: Clinical, Biochemical and Magnetic Resonance Imaging in 6 Pediatric Portuguese Patients**
- **Novel mutations in 21 patients with: L-2-Hydroxyglutaric Aciduria of Portuguese origin**

Ataxia com apraxia oculomotora (AOA) 101
- **Recessive ataxia with ocular apraxia: review of 22 Portuguese patients**
- **Homozygosity mapping of Portuguese and Japanese forms of ataxia-oculomotor apraxia (AOA1) to 9p13 and evidence for genetic heterogeneity**
- **The gene mutated in ataxia-ocular apraxia 1 encodes the new HIT/Zn-finger protein aprataxin**
- **Senataxin, the orthologue of a yeast RNA helicase, is mutated in ataxia-ocular (AOA2)**
- **A ataxia com apraxia oulomotora no contexto das ataxias recessivas em Portugal**
- **Ataxia with oculomotor apraxia phenotypes not linked to already known *loci***

V. DISCUSSÃO **143**

Aproximação clínica ao doente com uma ataxia recessiva 145
O que mudou definitivamente na atitude dos clínicos 145
A AOA como modelo de estudo das ataxias recessivas da infância 146
Outros exemplos da aplicação deste modelo 146
Caracterização clínica das primeiras famílias portuguesas com AOA 148
A apraxia oculomotora 148
Identificação do primeiro *locus* AOA (AOA1) 151
Identificação do gene mutado na AOA1 *(APTX)* e análise de mutações 152
Identificação do segundo *locus* AOA (*AOA2*) e do gene mutado *(SETX)* 152
AOA1 e AOA2 em Portugal 153
A situação actual das doenças do grupo AOA e outras com defeitos de reparação do ADN 156
A situação da AOA no contexto das ataxias recessivas em Portugal 159
Fenótipos não ligados a qualquer dos *loci* já identificados 159

VI. CONCLUSÕES **161**

Identificação de patologias raras, a sua caracterização e divulgação 163
A disponibilidade do conhecimento clínico para a investigação genética 163
Contributo para o estudo epidemiológico e distribuição das AOA em Portugal 164
Melhoria do conhecimento das correlações fenótipo-genótipo 165
Contribuição para o aperfeiçoamento da classificação das ataxias recessivas 165
Orientações para o diagnóstico clínico das ataxias recessivas 165
Reflexões finais sobre este trabalho 167

VII. REFERÊNCIAS **169**

ANEXOS **189**

Abreviaturas 191
Recolha de dados clínicos e investigação de ataxias recessivas 193
Proposta de protocolo de investigação de ataxias recessivas 194

RESUMO

Ataxia com apraxia oculomotora (AOA) como modelo para o estudo das ataxias recessivas

As ataxias recessivas formam um grupo muito heterogéneo de doenças neurodegenerativas de difícil sistematização, dado o conhecimento limitado dos seus mecanismos bioquímicos e genéticos.

No presente trabalho foi feita a identificação e caracterização de algumas patologias raras, sem marcador molecular conhecido, e a definição de grupos clinicamente homogéneos, mas sem diagnóstico etiológico. Muito deste conhecimento clínico foi disponibilizado para a investigação genética.

Ao longo de vários anos, foram feitas várias publicações, cada uma correspondendo a uma forma rara de ataxia, abrangendo sucessivamente ataxias congénitas (hipoplasias pontocerebelosas congénitas, síndrome de Joubert) e ataxias metabólicas (acidúria L-2-hidroxiglutárica). Cada grupo de doentes descritos foi encaminhado para estudo genético. Este modelo de trabalho (identificação de doentes, caracterização clínica, formação de grupos com fenótipo homogéneo e estudo molecular) foi sendo aperfeiçoado e aplicado ao estudo de novos síndromes, como a ataxia com apraxia oculomotora (AOA).

De toda a informação recolhida sobre ataxias recessivas em Portugal, estudámos a apresentação clínica em 22 doentes identificados como AOA, pertencendo a 11 famílias e definimos critérios clínicos de diagnóstico para esta doença. O estudo genético deste primeiro grupo de doentes portugueses permitiu a identificação de um primeiro *locus* no cromossoma 9p13.3 que foi designado *AOA1*. O gene da AOA1 foi identificado no mesmo ano e designado por *APTX* tendo sido dado à proteína o nome de aprataxina. A aprataxina é uma proteína nuclear que está envolvida no processo de reparação do ADN, de quebra em cadeia simples. O segundo *locus* da AOA (*AOA2*) foi localizado no cromossoma 9q34 e o gene depois isolado e caracterizado, com o contributo de 10 doentes pertencentes a duas famílias portuguesas. Foi denominado *SETX* e codifica uma proteína chamada senataxina, que provavelmente actua também no mecanismo de reparação ADN, de quebra em cadeia dupla.

O nosso estudo permitiu demonstrar que a AOA é a segunda forma de ataxia mais frequente em Portugal (depois da ataxia de Friedreich que contribui para 32,8% dos casos de ataxias recessivas). Estão actualmente identificados 43 doentes AOA pertencendo a 21 famílias, o que corresponde a 12,9% do total das ataxias recessivas em Portugal (3,6% são AOA1 e 3,3% são AOA2). Estimamos a prevalência da AOA em Portugal, em 0,42 por 100000 habitantes. Contudo 20 desses doentes AOA, pertencentes

a 13 famílias, não correspondem a nenhum dos dois genes conhecidos. Por outras palavras, quase metade dos doentes AOA clinicamente caracterizados não têm ainda qualquer marcador molecular (doentes AOAx), o que faz presumir que novos genes e novas mutações venham a ser identificados.

Um estudo preliminar deste grupo, detalhando a apresentação clínica (a idade de início, a presença de distonia e de atraso) e as características bioquímicas (em particular, os valores séricos da α-fetoproteína) permitiu a identificação de vários subgrupos de doentes não-AOA1, não-AOA2, que poderão eventualmente corresponder a entidades genéticas distintas.

Com base na nossa experiência elaboramos um algoritmo de diagnóstico diferencial para as ataxias recessivas mais frequentes em Portugal.

SUMMARY

Recessive ataxia with oculomotor apraxia (AOA) as a model for the study of recessive ataxias study

Recessive ataxias are a heterogeneous group of neurodegenerative diseases of difficult systematization, due to our limited knowledge on their biochemical and molecular mechanisms. The present work is centred on the identification and characterization of several of these rare conditions, either those already known, but without a molecular marker, or those that were previously almost unknown.

Throughout the years, a few articles were published, each corresponding to a particular and rare form of recessive ataxia: these have covered successively congenital ataxias (congenital pontocerebellar hypoplasia, Joubert syndrome) and metabolic ataxias (L-2-hydroxiglutaric aciduria). Each group of patients was proposed for molecular study after their clinical study. This model (identification of patients and families, their clinical characterization, grouping by similar phenotypes, molecular study) was applied later to the study of recessive ataxias with oculomotor apraxia (AOA).

All the information on recessive ataxias in Portugal was gathered (by personal reference and through an epidemiologic study carried-out in Portugal between 1993 and 2004). We first studied the clinical presentation in 22 patients identified as AOA, belonging to 11 families, and defined the criteria of diagnosis for this disease. The molecular study of the same group allowed the identification of a first *locus* on chromosome 9p13.3, named *AOA1*. The gene was found soon after and named *APTX*, and the protein concerned aprataxin. Aprataxin is a nuclear protein related to DNA repair. A second *locus* for AOA (*AOA2*) was localized in chromosome 9q34, and the gene identified later, with the contribution of 10 Portuguese patients in 2 families. The gene was named *SETX*; it codifies a protein named senataxin, which was found also to have a function in DNA repair.

Our study also demonstrated that AOA is, in fact, the second most frequentrecessive ataxia in Portugal (after Friedreich ataxia, that constitutes 32.8% of all cases). In Portugal there are now 43 AOA patients, in 21 families, corresponding to 12.9% of all recessive ataxias cases (3.6% for AOA1 and 3.3% for AOA2). The prevalence of AOA in Portugal is estimated at 0.42:100.000. However, 20 of these patients, (13 families), are non-AOA1 and non-AOA2, meaning that other mutations and other genes must still be searched for.

A preliminary study of this group, analysing their clinical presentation (age-at-onset, mental retardation, dystonia) and biochemical data (particularly α-fetoprotein) allowed the

identification of several subgroups among non-AOA1, non-AOA2 patients, who may correspond to distinct clinical and genetic entities.

Finally, based on the experience acquired, we propose an algorithm for the differential diagnosis of the recessive ataxias more frequent in Portugal.

RÉSUMÉ

Ataxie avec apraxie oculomotrice comme modèle pour l'étude des ataxies récessives

Les ataxies récessives forment un groupe très hétérogène de maladies neurodégénératives souvent mal connu et de difficile systématisation, étant donné l'insuffisance de notre connaissance de leurs mécanismes biochimiques et génétiques. Le travail présent a été centré sur l'identification et caractérisation de plusieurs de ces affections rares, soit déjà connues mais sans marqueur moléculaire, soit presque inconnues avant.

Au long de plusieurs années, plusieurs publications on eu lieu, chacune correspondant à une forme rare d'ataxie, comprenant successivement les ataxies congénitales (hypoplasies pontocérébelleuses congénitales, syndrome de Joubert) et les ataxies métaboliques (acidurie L-2-hydroxiglutarique). Chaque groupe de malades décrits a été proposé pour étude génétique. Ce modèle de travail (identification de malades, caractérisation clinique, formation de groupes avec phénotype homogène et étude moléculaire) a été perfectionné et appliqué plus tard à l'étude d'autres syndromes nouveaux, comme l'ataxie avec apraxie oculomotrice (AOA).

De toute l'information accumulée sur les ataxies récessives au Portugal (par référence personnel et à travers une étude épidémiologique réalisée entre 1993 et 2004) nous avons étudié la présentation clinique de 22 malades identifiés comme AOA, appartenant à 11 familles, et défini les critères de diagnostic cliniques pour cette maladie. L'étude génétique de ce groupe de malades portugais a permis l'identification d'un premier *locus* au chromosome 9p13.3, désigné *AOA1*. Le gène de l'AOA1 fut identifié à la suite et nommé *APTX* et la protéine responsable aprataxine. L'aprataxine est une protéine nucléaire qui est qui joue un rôle dans la réparation de l'ADN. Le deuxième *locus* de l'AOA (*AOA2*) fut localisé au chromosome 9q34, et le gène isolé par la suite, avec la contribution de 10 malades en 2 familles portugaises. Le gène a été nommé *SETX* et codifie une protéine appelée senataxine qui a, elle aussi, un rôle dans les mécanismes de réparation de l'ADN.

Notre étude a permis de démontrer que l'AOA est la deuxième forme d'ataxie récessive plus fréquente au Portugal (après l'ataxie de Friedreich qui contribue à elle seule à 32,8% dos cas d'ataxies récessives). Il y a actuellement 43 malades AOA en 21 familles, correspondant à 12,9% du total d'ataxies récessives au Portugal (3,6% sont AOA1, 3,3% AOA2). La prévalence de l'AOA au Portugal est estimée à 0,42 par 100 000 habitants. Cependant, 20 de ces malades AOA, en 13 familles, ne correspondent à aucun des

gènes connus, ce qui fait présumer que d'autres gènes et d'autres mutations sont encore à identifier dans ce groupe de maladies.

Une étude préliminaire de ce groupe, analysant la présentation clinique (âge de début, présence de dystonie et de retard mental) et les donnés biochimiques (α-fœtoprotéine en particulier) a permis l'identification de plusieurs subgroupes de ces malades, qui pourront éventuellement correspondre a des entités cliniques et génétiques différentes.

Base sur l'expérience acquise, nous avons essayé de proposer un algorithme pour le diagnostic différentiel des ataxies récessives plus fréquentes au Portugal.

I. INTRODUÇÃO

HISTÓRIA DAS ATAXIAS HEREDITÁRIAS

O termo *ataxia*, do grego *a* (sem) + *taxis* (ordem), significa, literalmente, irregularidade, desordem ou confusão e foi utilizado já no tempo de Hipócrates (Bell e Carmichel, 1939).

É um sintoma que muitas doenças podem partilhar e consiste, essencialmente, numa dificuldade de coordenação dos movimentos voluntários e numa perda do equilíbrio, na ausência de diminuição da força muscular ou movimentos involuntários. A ataxia é provocada por lesões degenerativas do cerebelo ou das suas ligações aferentes ou eferentes, ou seja, de todos os sistemas neuronais de que depende a perfeita coordenação do movimento. Existe um grande espectro clínico e patológico de ataxias hereditárias, desde o atingimento cerebeloso puro, às lesões dos feixes espinocerebelosos, piramidais e dos cordões posteriores e uma associação frequente à disfunção dos gânglios da base e à neuropatia periférica. Todas estas estruturas podem estar atingidas nas ataxias hereditárias, em graus e combinações variáveis conforme a doença e a sua fase de evolução. Muitas associam-se a atraso mental, demência, epilepsia, atrofia óptica, degenerescência da retina, alterações dos movimentos oculares, surdez e sinais de atingimento de outros órgãos e sistemas.

Dada a heterogeneidade clínica e patológica das ataxias hereditárias, a sua classificação foi, durante muitos anos, um problema e deu lugar a uma grande controvérsia e confusão nosológica. Durante mais de um século, muitos sistemas de classificação foram propostos com base em estudos clínicos e patológicos.

Nicolaus Friedreich descreve pela primeira vez, numa série de cinco publicações entre 1863 e 1877, uma ataxia hereditária, “uma atrofia degenerativa dos cordões posteriores espinais”, em nove doentes pertencentes a três famílias. Esta doença, tão bem definida clínica e patologicamente, só foi reconhecida como entidade autónoma anos mais tarde e chamada ataxia de Friedreich. Nicolaus Friedreich não só introduziu o conceito de ataxia hereditária, como foi o primeiro autor a descrever com precisão o estudo clínico-patológico de uma forma de degenerescência espinocerebelosa, que se revelou ser a mais frequente.

Em 1893, Pierre Marie fez a primeira tentativa de sistematização das ataxias hereditárias, utilizando algumas famílias previamente descritas por vários autores (Fraser, 1880; Nonne, 1891; Brown, 1892; Klippel e Durante, 1892). Apesar de se tratar de um grupo heterogéneo, que incluía entidades clínicas diferentes, permitiu a separação das ataxias hereditárias em formas recessivas de início precoce, com abolição de reflexos, tipo Friedreich, e formas dominantes de início mais tardio na idade adulta com hiperreflexia que passaram a ser designadas por ataxias de Pierre Marie (Subramony e Courrier,

1991). Esta simplificação clínica foi um contributo muito importante para a definição deste grupo nosológico.

Ao longo da história, e nas sucessivas tentativas de classificação, não foi feito, durante muitos anos, um esforço de definição de critérios de diagnóstico complementares, clínicos e patológicos. Mesmo quando definidos, esses critérios estão sujeitos a grandes variações no que respeita às manifestações clínicas nas diferentes fases da observação e a uma discrepância frequente entre clínica e lesão patológica.

A classificação de Greenfield (1954) pretendia ser uma classificação clássica, clínico-patológica, com grande ênfase na patologia, mas era difícil de relacionar com as manifestações clínicas do doente vivo. Dividiu as ataxias em formas predominantemente espinais, formas espinocerebelosas e formas predominantemente cerebelosas.

Barbeau criou uma classificação muito mais funcional e muito mais clínica, considerando contudo, critérios patológicos, sequenciada em diversas fases: o modo de transmissão, a evolução, a idade de início, o estado dos reflexos, os síndromes neurológicos associados e, por fim, a entidade referida ou pelo nome de autores, ou por designações patológicas bem conhecidas (Barbeau et al, 1984).

A classificação de Harding (1984) abdica de qualquer critério patológico, numa altura em que as modernas técnicas de imagem eram ainda incipientes, mas introduz com mais peso critérios da genética clássica. Considera três grupos: as doenças congénitas de etiologia desconhecida, as doenças atáxicas de causa conhecida e as ataxias de origem indeterminada, que subdivide em dois grupos: as de início precoce (onde estão incluídas a maior parte das ataxia recessivas) e as de início tardio (onde estão incluídas a maior parte das ataxia dominantes). Foi considerada a primeira tentativa de classificação clínico-genética, e passou a ser largamente utilizada. Hoje em dia é difícil imaginar uma classificação onde a primeira chave de repartição não seja o modo de transmissão.

Com base no seu modo de transmissão, as ataxias hereditárias classificam-se, assim, em autossómicas dominantes, autossómicas recessivas, ligadas ao cromossoma X ou de transmissão mitocondrial. Alguns casos de ataxia sem história familiar, aparentemente esporádicos, podem ser de facto uma ataxia dominante devida a uma nova mutação ou, mais provavelmente, a uma falsa paternidade ou a penetrância incompleta (ou a falta de diagnóstico), uma ataxia autossómica recessiva em casal não consanguíneo e com poucos filhos ou formas ainda desconhecidas de hereditariedade mitocondrial.

Nas últimas décadas, a bioquímica e, sobretudo, a genética molecular contribuíram decisivamente para uma melhoria da compreensão dos mecanismos subjacentes a algumas ataxias hereditárias; hoje existe, e está em permanente aperfeiçoamento, uma classificação clínico-genética. O impacto destas descobertas nas neurociências em geral,

e na clínica neurológica, em particular, foi muito importante. Como consequência da aplicação das modernas técnicas de genética molecular, os progressos no conhecimento das doenças neurodegenerativas, incluindo o vasto campo das ataxias hereditárias, foram enormes, desde a localização de genes à análise de mutações.

ATAXIAS RECESSIVAS

Classificação

A minha dupla formação de neurologista e neuropediatra, o meu já longo percurso num hospital pediátrico essencialmente vocacionado para o doente crónico, a minha estreita colaboração com o rastreio de ataxias hereditárias e paraparésias espásticas, que decorreu em Portugal entre 1993 e 2004, sob a orientação de Paula Coutinho, e a participação em vários estudos internacionais de investigação clínica e genética, permitiram-me uma experiência única de observação e diagnóstico de ataxias recessivas. Estas doenças têm, em regra, um início mais precoce que as ataxias dominantes e são habitualmente doenças da criança, do âmbito da neurologia pediátrica, individualmente raras, mas frequentes no seu conjunto.

As ataxias cerebelosas com hereditariedade autossómica recessiva (ARCA) constituem um grupo muito heterogéneo de doenças neurológicas raras, atingindo o sistema nervoso central e periférico e, em alguns casos, outros sistemas e órgãos. Caracterizam-se por uma degenerescência ou um desenvolvimento anormal do cerebelo e da medula, e um início precoce, habitualmente antes dos 20 anos. Há formas congénitas, que podem ou não ser progressivas, e estão associadas a anomalias do desenvolvimento do cerebelo e das suas conexões; e formas adquiridas, com uma idade de início variável, mas que muito frequentemente têm predilecção por um determinado grupo etário.

São doenças mendelianas causadas por mutações num gene específico (muitos dos quais já identificados) ou associadas à expansão de uma repetição de tripletos (como a ataxia de Friedreich). Algumas ARCA são geneticamente heterogéneas, devido a mutações em mais do que um gene/*locus* (como o síndrome de Joubert ou o síndrome de Marinesco-Sjögren).

O grupo das ataxias recessivas está talvez menos bem caracterizado, quer clínica quer geneticamente, que as ataxias dominantes. As ataxias recessivas mais frequentes da classificação de Harding eram doenças degenerativas de etiologia desconhecida. Contudo, nos últimos dez anos, a genética molecular alterou completamente o panorama da classificação das ataxias recessivas.

Koenig (2003), num artigo sobre formas raras de ataxias recessivas, utilizou critérios topográficos e patofisiológicos para classificar as ARCA; fez uma distinção entre ataxias sensoriais ou ataxias espinocerebelosas (por exemplo, ataxia de Friedreich, défice de vitamina E, abetalipoproteinemia, ataxia espinocerebelosa de início na infância), ataxias cerebelosas com neuropatia sensitivo-motora (por exemplo, ataxia com apraxia oculomotora e ataxia espinocerebelosa com neuropatia) e ataxias cerebelosas puras (por exemplo, ataxia-telangiectasia, ataxia de Charlevoix-Saguenay e ataxia com hipogonadismo hipogonadotrófico). É uma classificação confusa, que introduz erros clínicos com a preocupação (não chega a ser um critério) da presença ou ausência de neuropatia.

Recentemente, o grupo de De Michelle e Filla propôs uma aproximação patogénica à classificação das ataxias hereditárias em geral, dividindo-as em ataxias mitocondriais (incluindo a ataxia de Friedreich), ataxias metabólicas, ataxias associadas com defeitos de reparação de ADN, ataxias com alterações na estrutura ou na degradação da proteína, canalopatias e um grupo heterogéneo com mecanismos patogénicos desconhecidos (De Michelle et al, 2004). Estes autores não consideram qualquer critério genético, patológico ou de evolução natural da doença, e a sua classificação é dificilmente adaptável às ataxias recessivas.

Palau e Espinós propuseram, em 2006, uma classificação clínica, mas tendo em conta os mecanismos patogénicos conhecidos de algumas ataxias recessivas. Distinguiram cinco tipos de ARCA: as ataxias congénitas, as ataxias associadas a doenças metabólicas, as ataxias com defeitos de reparação do ADN e um grupo a que chamaram ataxias degenerativas, que inclui doenças cuja patogénese é parcialmente conhecida e outras com mecanismos patogénicos desconhecidos. Com excepção de algumas ataxias recessivas congénitas malformativas, todas as ataxias recessivas são de facto doenças degenerativas e a designação escolhida para este último grupo é, por isso, altamente discutível.

Todas as classificações estão obviamente condicionadas pela constante e rápida evolução da genética molecular e o conhecimento dos mecanismos patogénicos que daí resulta. Nada está suficientemente maduro ou acabado e por isso é sempre difícil definir a oportunidade de qualquer classificação.

A classificação utilizada neste estudo, na tabela 1, foi adaptada com modificações da classificação de Palau e Espinós (2006). Considerámos cinco grupos de ARCA: ataxias congénitas, ataxias metabólicas (onde incluímos a ataxia de Friedreich), ataxias com defeitos de reparação do ADN e um grupo de outras ataxias degenerativas, algumas com

mecanismo patogénico parcialmente conhecido (por exemplo ataxia de Charlevoix-Saguenay) e outras com patogénese desconhecida.

Mesmo com as limitações expostas, esta classificação adaptada parece ser útil na perspectiva de uma melhor arrumação clínica e genética das ataxias recessivas.

Tabela 1. Classificação das ataxias recessivas (adaptada de Palau e Espinós, 2006)

Ataxias	*Locus*	Gene (Proteína)
Congénitas		
Hipoplasias pontocerebelosas (HPC)		
HPC1		
HPC2		
CLAM	7q11-21	
Síndrome de Joubert (JBS)		
JBTSI	9q34	
JBTS2 (CORS2)	11p12-p13.3	
JBTS3	6q23	*AHI1* (jouberina)
JBTS4 (nefronoptise I)	2q13	*NPHP1*
JBTS5	12q21.32	*CEP290 / NPHP6* (nefrocistina-6)
JBTS6	8q24	*MKS3 / TMEM67*
Ataxia de Cayman	19p13.3	*ATCAY* (cayataxina)
Metabólicas		
Ataxia de Friedreich (FRDA)	9q13	*FRDA ou FXN* (frataxina)
Deficiência isolada de vitamina E (AVED)	8q13	*α – TTP* (prot. de transferência do α –tocoferol)
Abetalipoproteinemia (ABL)	4q22-q24	*MTP* (prot. de transferência de triglicerídeos microssomais)
Xantomatose cerebrotendinosa (CTX)	2q33-qter	*CYP27* (esterol 27- hidroxilase)
Ac. L-2-hidroxiglutárica (L-2-HG)	14q22.1	*C14orf160 /duranina*
Defeitos glicosilação tipo Ia (CDG Ia)	16p13	*PMM2*
Niemann-Pick C 1 (NPC)	18q11	
Síndrome de ataxia recessiva mitocondrial (MIRAS)		*POLG* (polymerase γ)
Deficiência de coenzima Q10		
Doença de Refsum (RD)	10per-p11.2 6q22-q24	*PhyH* (fitanoil-CoA hidroxilase) *PEX7* (peroxinas)
Defeitos de reparação do ADN		
Ataxia- telangiectasia (A-T)	11q22.3	*ATM*
Ataxia-telangiectasia-*like disease* (ATDL)	11q21	*MRE11A*
Ataxia apraxia oculomotora 1 (AOA1)	9p13	*APTX* (aprataxina)
Ataxia apraxia oculomotora 2 AOA2)	9q34	*SETX* (senataxina)
Ataxia espinocerbelosa com neuropatia axonal (SCAN1)	1q31	*TDP1* (tirosil-ADN fosfodieasterase1)
Xeroderma *pigmentosum* (XP)		
XPA	9q22.3	*XPA*
XPB	2q21	*XPB /ERCC3*
XPC	3p25	*XPC*
XPD	19q13.2-q13.3	*XPD / ERCC2*
XPE	11p12-p11	XPE / DDB2
XPF	16p13.3-p13.3	*XPF / ERCC4*
XPG	13q32-q3	*XPG / ERCC5*
XPV (variante)	6p21.1-p12	*POLH*
Outras ataxias degenerativas		
Ataxia de Charlevoix-Saguenay (ARSACS)	13q12	*SACS* (sacsina)
Ataxia precoce com reflexos conservados (EOCARR)	13q11-12	
Ataxia espinocerebelosa de início na infância (IOSCA)	10q22.3-q24.1	*C10orf2* (twinkle)
Marinesco-Sjögren (MSS)		
Clássico	5q32	*SIL1*
com mioglobinúria	18qter	
Ataxia cordonal com retinite pigmentar (PCARB)	1q31	*AXPC1*

Fenótipos clínicos e características genéticas

1. Ataxias congénitas

As ataxias congénitas são doenças de início na vida intra-uterina, por anomalias do desenvolvimento (disgenesias ou agenesias) do cerebelo e do tronco cerebral, malformações cerebrais da fossa posterior.

Alguns síndromes deste subgrupo de ataxias recessivas têm critérios clínicos bem definidos, enquanto outros traduzem alterações metabólicas bioquimicamente identificáveis e com diagnóstico molecular já possível, mas em muitas ataxias congénitas de hereditariedade recessiva não é ainda possível atribuir uma etiologia específica.

Hipoplasias pontocerebelosas

As hipoplasias pontocerebelosas congénitas, são doenças degenerativas de início extremamente precoce*, in utero*, e de evolução por vezes tão rápida e fatal que as crianças dificilmente atingem um estado de desenvolvimento em que é possível identificar a ataxia. Estão descritos dois subgrupos clinicamente homogéneos: a HPC1 que tem associada uma doença dos cornos anteriores da medula, simulando uma atrofia espinal tipo1, uma doença de Werdnig – Hoffman (sem a localização habitual da atrofia espinal infantil no cromossoma 5), e a HPC2, que evolui com um quadro mais arrastado, mas exuberante de microcefalia progressiva, sendo habitualmente os sinais de atingimento do cerebelo mascarados por uma exuberante distonia (Barth, 1993; Barbot et al., 1997).

O espectro clínico das hipoplasias pontocerebelosas congénitas está ainda por definir. Foi descrita uma primeira localização genética no cromossoma 7q11-21, que clinicamente não corresponde às formas clínicas clássicas de HPC1 e HPC2 (Rajab et al., 2003). Estes doentes apresentam uma hipoplasia pontocerebelosa com microcefalia progressiva (CLAM), braquicefalia, epilepsia de início no primeiro ano de vida, atrofia óptica, hipotonia axial e um síndrome tetrapiramidal.

Síndrome de Joubert

O síndrome de Joubert é uma heredoataxia congénita e não progressiva, que se manifesta frequentemente logo no período neonatal por alterações do ritmo respiratório, alternando episódios de hiperpneia e apneia, e que evolui com atraso de desenvolvimento, hipotonia, ataxia e, muito caracteristicamente, uma apraxia oculomotora (Joubert et al., 1969).

Os doentes com este síndrome apresentam uma malformação complexa da junção ponto-mesencefálica, caracterizada por uma hipoplasia do vermis cerebeloso, uns pedúnculos cerebelosos superiores grossos e mal orientados (horizontalizados) e uma fossa interpeduncular anormalmente grande e profunda. Nos cortes axiais de ressonância magnética nuclear (RMN), esta malformação tem um aspecto muito peculiar, lembrando a imagem de um dente molar - é o chamado sinal do dente molar, *"molar tooth sign"* (MTS). Depois da sua descrição original no síndrome de Joubert, o MTS tem vindo a ser identificado noutros síndromes, também de hereditariedade autossómica recessiva, que além dos critérios clínicos do síndrome de Joubert clássico, apresentam características clínicas adicionais com atingimento de outros órgãos como o olho, o rim e o fígado. O MTS pode ainda estar associado a outras malformações do sistema nervoso central, como anomalias do corpo caloso, polimicrogíria, hidrocefalia e encefalomeningocelo. A variabilidade de atingimento de outros órgãos e a associação com outras malformações do sistema nervoso central permitem identificar um largo espectro de síndromes, agora chamados *Joubert syndrome related disorders* (JSRDs), que partilham o MTS. Pode fazer mais sentido, hoje, falar em formas sindromáticas de MTS ou JSRDs (Satran et al., 1999; Gleeson et al., 2004). Esta designação engloba o síndrome de Joubert clássico e, por exemplo, os síndromes de Dekaban-Arima, de COACH e de Sénior-Loken. Todos estes síndromes, hoje colectivamente chamados de JSRDs, partilham provavelmente mecanismos de desenvolvimento comuns.

Pelo menos seis *loci* associados a JSRDs foram já identificados, mas a sua classificação é ainda difícil, dada a sobreposição clínica destes síndromes, a presença de fenótipos incompletos e a variabilidade clínica, mesmo intrafamiliar. O fenótipo clínico de cada um destes subtipos (correspondendo aos seis *loci* conhecidos) não está ainda completamente delineado (Tabela 1).

Joubert tipo 1 (JBTS 1)

É uma forma de Joubert pura, ou clássica, com atingimento cerebeloso e ponto-mesencefálico, e raramente da retina ou rim (Saar et al., 1999).

Joubert tipo 2 (JBTS 2) síndrome cerebelo-oculo-renal (CORS 2)

O atingimento é multi-orgânico, habitualmente grave, incluindo o olho (colobomas, microftalmia e retinopatia), o rim (quistos renais e nefronoptise) e o fígado, com uma grande variabilidade de fenótipo clínico que pode ainda incluir dismorfia facial e polidactilia (Keeler et al., 2003; Valente et al., 2003).

Joubert tipo 3 (JBTS 3)

Há um atingimento mais extenso do sistema nervoso central, com a malformação da fossa posterior clássica e malformações do corpo caloso, polimicrogíria e alterações da substância branca. Existe quase sempre uma epilepsia. Há frequentemente patologia da retina associada (retinite pigmentar/amaurose de Leber), mas não renal ou hepática (Lagier-Tourenne et al., 2004).

Joubert tipo 4 (JBTS 4)

Corresponde a um *locus* descrito em poucos doentes, mal estudado ainda do ponto de vista do seu fenótipo clínico. Parece corresponder a uma forma moderada de JS.

Joubert tipo 5 (JBTS 5)

Pode apresentar-se como um síndrome cerebelo-renal e sobretudo cerebelo-retiniano, mas com expressão variável.

Joubert tipo 6 (JBTS 6)

O encefalocelo occipital e a polidactilia foram ocasionalmente descritos no síndrome de Joubert, mas são sobretudo características clínicas do síndrome de Meckel-Gruber (MKS), uma doença autossómica recessiva rapidamente fatal (malformação cerebelosa, encefalocelo occipital e rins displásicos), com três genes recentemente identificados, *MKS1*, *MKS2* e *MKS3*. (Baala L et al., 2007).

Também as delecções do gene *NPHP1*, um gene habitualmente responsável pela nefronoptise juvenil isolada (rins polimicroquísticos com insuficiência renal progressiva), estão associadas aos JSRDs, o que faz pensar que pode haver uma certa sobreposição destas duas doenças (Parisi et al., 2004; Castori et al., 2005). As delecções deste gene foram encontradas em JSRDs com atingimento renal e cerebral relativamente moderado. Mutações do gene *AHI1* parecem ser uma causa frequente de JSDRs com atingimento da retina (retinite pigmentar ou amaurose congénita de Leber) e outras anomalias do SNC (Ferland et al., 2004). Este gene codifica uma proteína, a jouberina, cujo papel no desenvolvimento cortical e cerebeloso não é bem conhecido. Sabe-se que o gene *AHI1* pode também estar associado a nefronoptise. Portanto, mutações *AHI1* podem ser causa de distrofia da retina e doença renal crónica e progressiva. Estão ainda identificadas mutações no gene *CEP290 / NPHP6,* que parece ter uma função importante no transporte ciliar e consequente mecanismo de degenerescência dos fotoreceptores e outros órgãos (Arts et al., 2007; Valente et al., 2006; Valente et al., 2008).

O grande espectro dos JSDRs, de maneira ainda muito desarrumada, não pára de crescer A tarefa actual é tentar estabelecer uma correlação fenótipo-genótipo e aperfeiçoar a classificação clínico-genética. Existem propostas de algoritmos de diagnóstico molecular (Valente et al., 2008).

Ataxia cerebelosa de Cayman

É uma ataxia congénita com gene identificado (*ATCAY*), localizado no cromossoma 19p. Os doentes são muito hipotónicos desde o nascimento, apresentam um atraso psicomotor e uma disfunção cerebelosa não progressiva. Os estudos de imagem mostram uma hipoplasia cerebelosa. As descrições da doença restringem-se, até agora, à Grande Ilha de Caimão, nas Caraíbas, a sul de Cuba (Bomar et al., 2003).

2. Ataxias metabólicas

Algumas doenças metabólicas têm, como manifestação ocasional ou transitória, no decorrer da sua evolução, uma ataxia que muitas vezes evolui de maneira flutuante ou intermitente. Noutras doenças deste grupo a ataxia é uma manifestação relevante e progressiva.

Ataxia de Friedreich

A ataxia de Friedreich (FRDA) é a mais frequente das ataxias recessivas em populações de origem caucasiana, com uma prevalência de cerca de 2-4:100000 (Koenig e Dürr 2000; Palau e Espinós 2006). A doença foi descrita pela primeira vez em 1863 por Nicholaus Friedreich e caracterizava-se, classicamente, por um início antes dos 25 anos, ataxia progressiva, disartria, ausência de reflexos osteotendinosos, perda de sensibilidades profundas e reflexos cutâneoplantares em extensão (Harding, 1981a; 1983). A maioria dos doentes tem uma cardiomiopatia hipertrófica, cuja gravidade condiciona o prognóstico. Outras características clínicas frequentes da doença são a neuropatia, as atrofias distais, o pé cavo, a escoliose, a atrofia óptica, a surdez neurossensorial e a diabetes (Harding, 1983; Dürr et al., 1996). O gene da ataxia de Friedreich foi localizado no cromossoma 9q13-21 e só oito anos mais tarde identificado (Chamberlain et al, 1988; Campuzano et al., 1996). Foi proposto um segundo *locus* 9p23-p11 *(FRDA2)* para algumas famílias não ligadas ao primeiro *locus* descrito, presumivelmente idêntico à AOA1 (Christodoulou et al., 2001; Koenig 2003). A doença está associada a uma repetição de expansões de tripletos GAA no primeiro intrão do gene. A expansão é encontrada em homozigotia em 94% dos doentes (Koenig e Dürr,

2000); raros doentes foram, até agora, descritos como heterozigotos compostos, possuindo mutações pontuais ou microdelecções num alelo e expansão GAA no outro (Campuzano et al., 1996; Dürr et al., 1996; Cossée et al., 1997). Até à data não estão descritos homozigotos para mutações pontuais. O gene *FRDA* codifica uma proteína de 210 aminoácidos, chamada frataxina. A expansão resulta numa diminuição da quantidade de frataxina normal (Puccio e Koenig, 2000).

O tamanho da expansão GAA, no alelo mais pequeno, está inversamente relacionado com a idade de início da doença e a idade de cadeira de rodas, e directamente relacionado com a incidência da cardiomiopatia (Filla et al., 1996; Montermini et al., 1997). Ou seja, os doentes com um fenótipo menos grave têm expansões mais curtas e não apresentam cardiomiopatia (Gellera et al., 1997). Nos doentes homozigóticos, é o tamanho do alelo menor, responsável pela frataxina normal residual, que se correlaciona melhor com as características clínicas. Nos heterozigotos compostos, as mutações pontuais são responsáveis por uma proteína anormal e os níveis residuais de frataxina derivam exclusivamente do alelo expandido (Cossée et al., 1999).

Indivíduos normais têm repetições de 6-35 unidades, enquanto os doentes com ataxia de Friedreich têm alelos expandidos com 90-1300 repetições. Os doentes com uma idade de início depois dos 25 anos (*late-onset* Friedreich ataxia, LOFA) ou com reflexos osteotendinosos conservados (Friedreich ataxia *with retained reflexes*, FARR) são variantes clínicas da doença, com o mesmo erro genético da forma clássica (De Michele et al., 1994; Cruz-Martinez et al., 1997; Palau et al, 1995). Os doentes com LOFA não apresentam habitualmente atrofia óptica, surdez neurossensorial, diabetes ou evidência de cardiomiopatia (Gellera et al., 1997). Os doentes heterozigóticos compostos para expansão e mutações pontuais ou microdelecções não têm um fenótipo específico, embora a atrofia óptica seja mais frequentemente observada e tendam a ter apresentações atípicas e menos graves (Cossée et al., 1999).

A frataxina é uma proteína que se localiza na membrana interna da mitocôndria e cujo mecanismo de acção não é ainda bem conhecido (Campuzzano et al., 1997). Experiências em leveduras permitiram informações relevantes sobre a provável função da frataxina na mitocôndria e o seu papel na patogénese da doença. Pelo menos cinco hipóteses foram propostas para a função mitocondrial da frataxina (Puccio e Koenig, 2002): o transporte de ferro (Wilson e Roof, 1997); a biossíntese de centros de ferro-enxofre (Rotig et al., 1997); a acumulação de ferro (Gakh et al., 2002); a acção antioxidação (C Chantrel-Groussard et al., 2001); a acção activadora da fosforilação oxidativa (Ristow et al., 2001).

Um ponto comum à lesão celular na doença de Friedreich é a produção de radicais livres. Foi recentemente demonstrado, contudo, que a deficiência de frataxina em modelo animal não provoca stress oxidativo (Seznec et al., 2005). O papel do stress oxidativo na patogénese da doença está ainda longe de estar esclarecido.

A melhor compreensão do processo patogénico da FRDA permitiu delinear algumas estratégias terapêuticas como a utilização de quelantes do ferro (desferrioxamina) e antioxidantes (ácido ascórbico, idebenona, coenzima Q10), tendo como objectivo reduzir a sobrecarga de ferro na mitocôndria. Resultados dos vários ensaios terapêuticos com idebenona na FRDA, utilizando doses progressivamente crescentes, indicam um efeito benéfico na cardiomiopatia hipertrófica com consequente melhoria do estado geral e diminuição da fatigabilidade, mas a situação neurológica dos doentes não parece ter qualquer benefício (Rustin et al., 1999; Rustin et al., 2002). Pensa-se que a melhoria neurológica poderá ser conseguida com doses muito altas de idebenona, mas isto não foi ainda suficientemente demonstrado (Mariotti et al., 2003; Di Prospero et al., 2007). Alguns doentes tratados com coenzima Q e vitamina E registaram melhorias ao nível do músculo cardíaco (Lodi et al., 2001). A eritropoietina humana recombinada (EPO), que tem um efeito neuroprotector e cardioprotector, foi recentemente postulada como terapêutica da ataxia de Friedreich (Sturm et al., 2005).

Ataxia por défice isolado de vitamina E (AVED)

O primeiro caso de défice isolado de vitamina E (AVED) foi descrito em 1981 e durante cerca de dez anos poucos casos foram descritos oriundos da Europa, Japão e da América do Norte (Burck et al, 1981). Nestes países a prevalência é muito baixa. Desde 1993, que muitas famílias foram descritas no Norte de África, nomeadamente na Tunísia, onde é uma doença tão frequente como a ataxia de Friedreich (FRDA), com uma prevalência de cerca de 1:100000. O gene foi localizado no cromossoma 8q13 numa região onde, subsequentemente, foi identificado o gene da proteína transportadora de α-tocoferol *(α-TTP*) (Ben Hamida et al., 1993; Arita et al., 1995; Ouahchi et al., 1995). Estão descritas 15 mutações, sendo a mais frequente a da população norte-africana.

Os doentes com AVED têm uma absorção intestinal normal do α-tocoferol da dieta e uma incorporação normal nos quilomicra, mas apresentam uma incapacidade para o fazer nas lipoproteínas de muito baixa densidade (VLDL), segregadas pelo fígado. Como consequência, nos doentes com AVED, os níveis de vitamina E no plasma são inferiores a 10% do normal.

A característica clínica principal da AVED é uma ataxia sensorial e cerebelosa. O quadro clínico é sobreponível ao da FRDA, mas existem algumas diferenças. Não há

habitualmente cardiomiopatia nem diabetes. Alguns casos de início precoce e longa evolução sem tratamento apresentam uma distonia exuberante, outros doentes apresentam retinite pigmentar (Ben Hamida et al., 1993; Jackson et al., 1996). Um sinal clínico frequente é o tremor cefálico. A idade de início é muito variável, habitualmente por volta dos 10 anos, podendo ir dos 2 aos 52 anos (Koenig, 2000).

A AVED é na prática, a única ataxia recessiva pelo menos parcialmente tratável. Na ausência de tratamento a ataxia é progressiva e os doentes ficam em cadeira de rodas ao fim de uma duração média de 13 anos (Koenig, 2000).

O diagnóstico faz-se com um nivel baixo de vitamina E sérico, na ausência de um quadro de má-absorção. A administração contínua diária de vitamina E em altas doses resulta numa estabilização dos sinais e sintomas neurológicos e em alguns doentes há mesmo uma melhoria do quadro clínico. Nos sujeitos pré-sintomáticos a terapia de suplemento pode evitar o aparecimento da doença (Gabsi et al., 2001).

Abetalipoproteinemia (ABL)

A abetalipoproteinemia foi descrita, em 1950, por Bassen e Kornzweig. Em 1958, Jampel e Falls identificaram uma deficiência de colesterol e triglicerídeos associada a uma incapacidade do transporte dos lípidos plasmáticos e, consequentemente, a um défice das vitaminas lipossolúveis A, K e, especialmente, E. A doença apresenta-se habitualmente no período neonatal com manifestações gastrointestinais relacionadas com a má absorção da gordura (Kohlschutter, 2000). Os sintomas intestinais tendem a diminuir com o tempo, reflectindo, em parte, a aversão dos doentes à dieta com gordura.

Na ausência de suplementos de vitamina E, aparecem as manifestações neurológicas e visuais. Tal como no défice isolado de vitamina E, as manifestações neurológicas simulam a ataxia de Friedreich e aparecem em regra por volta dos 6-12 anos, traduzindo uma desmielinização dos cordões posteriores e das vias espinocerebelosas. A lesão oftalmológica mais grave é a retinite pigmentar, sendo a perda de visão nocturna a sua apresentação habitual, provavelmente relacionada com o défice de vitamina A. Os eritrócitos assumem a forma de acantócitos, por causa da composição anormal da sua membrana, que reflecte a composição anormal das lipoproteínas plasmáticas. (Kohlschutter, 2000). Há frequentemente uma anemia grave.

Os doentes com ABL não possuem lipoproteínas séricas do grupo beta, quilomicra, LDL, e VLDL, ou seja, todas as lipoproteínas que contêm beta-apolipoproteínas (ApoB), resultando num colesterol muito baixo, níveis indetectáveis de triglicerídeos, concentrações reduzidas de vitaminas A, K e E e acantocitose. Todas estas deficiências são devidas à incapacidade das células intestinais e hepáticas segregarem lipoproteínas

(Wetterau et al., 1992). Esta incapacidade não é o resultado de mutações no gene Apo B, mas sim de mutações no gene que codifica a maior subunidade da proteína microssomal de transferência de triglicerídeos (*MTP*) (Sharp et al., 1993; Narcisi et al., 1995). Um defeito do *MTP* não permite a concentração e a secreção hepática de VLDL, e a consequente circulação de vitamina E e outros substratos lipossolúveis (Kohlschutter, 2000). Os sintomas observados nos doentes com ABL são indistinguíveis dos observados em doentes homozigóticos para a hipobetalipoproteinemia (HBLP), uma doença autossómica dominante, caracterizada por uma ausência de apolipoproteínas (Apo) B e provocada por mutações no gene ApoB, localizado no cromossoma 2p (Linton et al., 1993). Os doentes heterozigóticos para esta doença têm habitualmente apenas uma hipocolesterolemia.

O tratamento da ABL consiste na redução da ingestão de gorduras e nos suplementos com vitamina E em doses superiores às utilizadas na AVED, dada a má absorção. Suplementos com preparados hidrossolúveis de vitamina A também estão indicados e podem ajudar a evitar a progressão da retinopatia.

Xantomatose cérebro-tendinosa (CTX)

É uma deficiência em esterol 27-hidroxilase e caracteriza-se por um defeito na biossíntese dos ácidos biliares e no armazenamento dos esteróis. Trata-se de uma doença muito rara, com início na infância, com características clínicas que incluem xantomas do tendão de Aquiles e outros tendões, cataratas juvenis, aterosclerose precoce e uma ataxia progressiva associada a deficiência cognitiva de início na adolescência. Grandes depósitos de colesterol e colestanol encontram-se praticamente em todos os tecidos, com particular atingimento dos tendões de Aquiles, do cérebro e dos pulmões (Moghadasian, 2004).

A doença é provocada por mutações no gene que codifica a esterol 27-hidroxilase (CYP27). Estão identificadas cerca de 40 mutações nos doentes CTX conhecidos (Cali et al., Lee et al.). O gene *CYP27* codifica um citocromo mitocondrial P-450, que hidroxila uma variedade de esteróis na posição C27, em associação com dois cofactores, adrenodoxina e adrenodoxina reductase. Na síntese dos ácidos biliares, a esterol 27-hidroxilase cataliza o primeiro passo da oxidação da cadeia lateral dos intermediários esterol. Na CTX, o colestanol tem concentrações elevadas em quase todos os tecidos. O diagnóstico é feito pela demonstração de valores anormalmente altos de colestanol no soro e tendões. O colesterol plasmático pode estar normal ou até baixo. O tratamento indicado é com ácido cólico ou quenodeoxicólico.

Doença de Refsum (RD)

Em 1946 Sigvald Refsum descreveu esta nova entidade neurológica que posteriormente se demonstrou ser devida a uma acumulação de ácido fitânico (Klenk et al., 1963). A RD caracteriza-se por retinite pigmentar, ataxia cerebelosa e sensorial, uma polineuropatia sensitivo-motora periférica e uma hiperproteinorraquia sem pleocitose (Gibberd, 2000). Os casos mais graves podem, subsequentemente apresentar surdez, miopatia e ictiose. Manifesta-se habitualmente na segunda década da vida com uma retinite pigmentar que provoca cegueira nocturna e restrição dos campos visuais e pode evoluir para cegueira completa. A anósmia é frequente. A ataxia e a polineuropatia aparecem subsequentemente. Por vezes há alterações ósseas precoces com encurtamento das falanges terminais dos polegares. Os doentes não tratados podem desenvolver arritmia cardíaca e cardiomiopatia hipertrófica

A acumulação de ácido fitânico deve-se a uma deficiência de fitanoil-CoA hidroxilase, uma proteína peroxissomal que cataliza o primeiro passo da alfa-oxidação do ácido fitânico. A identificação do gene que codifica esta proteína (PhyH) e de várias das suas mutações permitiu demonstrar o papel desta enzima na RD (Mihalik et al., 1997; Jansen et al., 2000). Recentemente, foi sugerido que o efeito citotóxico do ácido fitânico pode estar relacionado com uma combinação de efeitos na regulação do Ca^{2+}, na despolarização da mitocôndria e na geração de espécies reactivas ao oxigénio (ROS) nas células do cérebro (Kahlert et al., 2005). A RD é uma doença geneticamente heterogénea. Um segundo *locus* envolvendo a RD é o gene *PEX7* (Van den Brink et al., 2003). Como consequência desta deficiência enzimática, há um aumento dos níveis plasmáticos de ácido fitânico, até três vezes mais o limite superior do normal. Sem tratamento, o ácido fitânico acumula-se nos tecidos, incluindo o sistema nervoso central e periférico, provocando degenerescência axonal e desmielinização.

O ácido fitânico normalmente provem em exclusivo da dieta e o tratamento é uma dieta sem ácido fitânico. A plasmaferese e a lipaferese podem ser utilizadas no início, para rapidamente baixar os níveis de ácido fitânico, nos casos mais graves.

A RD não deve ser confundida com a chamada doença de Refsum infantil, que é uma doença da biogénese dos peroxissomas, clinicamente muito diferente.

Acidúria L-2-hidroxiglutárica (L-2-HG)

A acidúria L-2-hidroxiglutárica foi descrita pela primeira vez em 1980 e é uma acidúria orgânica rara, mas particularmente frequente em Portugal (Teixeira et al., 2004; Vilarinho et al., 2005). São conhecidas duas doenças clinicamente distintas, a acidúria D-2-hidroxiglutárica (D-2-HG) e acidúria L-2-hidroxiglutárica (L-2-HG).

A L-2-HG é uma doença com um quadro clínico muito típico (Barth et al., 1992; Barbot et al., 1997). Manifesta-se logo no primeiro ano de vida por um atraso do desenvolvimento psicomotor, frequentemente uma macrocefalia progressiva, e, de uma forma constante, mas de gravidade muito variável, uma ataxia progressiva de evolução lenta. É uma doença degenerativa, mas de evolução muito lenta, chegando estes doentes habitualmente à idade adulta. Muitos têm epilepsia, sinais extrapiramidais e piramidais. Alguns doentes apresentam tumores cerebrais (Barbot et al., 1997; Ozisik et al., 2002; Moroni et al., 2004). O padrão de neuroimagem é característico, praticamente único, com um hipersinal em T2 da substância branca subcortical e aumento de sinal do globus pallidus, putamen e, tipicamente, do núcleo dentado. A atrofia cerebelosa está presente nos casos mais avançados (Teixeira et al., 2004). A doença é pois clinicamente identificável, com a ajuda da imagem. O diagnóstico pode ser confirmado por cromatografia gasosa-espectrometria de massa (GC/MS), que permite a determinação do perfil típico de excreção do ácido 2-HG, e por cromatografia gasosa quiral de alta resolução (HRGC), que faz a separação isomérica das formas D-2-HG e L-2-HG. Há também um aumento do ácido L-2-HG no plasma e um aumento da lisina plasmática.

Recentemente foi identificado o gene responsável, *C14orf160* (Topçu et al., 2004; Rzem et al., 2004). Foi, inicialmente, proposto chamar a este gene *duranin*, em homenagem a Duran, que descreveu a doença em 1980 (Duran et al., 1980). O gene *C14orf160* codifica uma proteína mitocondrial, uma enzima chamada L-2-hidroxiglutaratodesidrogenase responsável pela oxidação de L-2-hidroxiglutarato em alfa-cetoglutarato. O mecanismo subjacente à L-2-HG parece ser um efeito tóxico directo do L-2-hidroxiglutarato sobre o SNC.

Defeitos da glicosilação (CDG)

Os defeitos congénitos da glicosilação formam um grupo de doenças bioquimicamente e clinicamente heterogéneo; são doenças multissistémicas, com um espectro clínico muito variável e cada vez mais alargado (Freeze, 1998). Estão identificados vários subtipos bioquímicos, sendo mais frequente o tipo Ia que apresenta uma deficiência da enzima fosfomanomutase (Jaeken et al., 1997). A enzima pode ser doseada em leucócitos, fibroblastos ou fígado.

Os doentes apresentam um atraso psicomotor, com uma dismorfia facial, habitualmente um estrabismo, uma lipodistrofia subcutânea e uma disfunção hepática. O quadro neurológico é de uma ataxia congénita e não progressiva, de gravidade variável, com hipotonia e hiporreflexia osteotendinosa. Outras manifestações possíveis, no decorrer da evolução da doença, são a retinite pigmentar, as convulsões e a ocorrência de episódios

deficitários transitórios. A neuroimagem mostra, habitualmente, uma hipoplasia cerebelosa com uma atrofia progressiva sobreposta (Steinlin et al., 1998).

Doença de Niemann-Pick tipo C (NPC)

Inúmeras doenças de sobrecarga, com erros metabólicos múltiplos, podem estar, em determinadas fases da sua evolução, associadas a ataxia. Na doença de Niemann-Pick tipo C, a ataxia é habitualmente uma constante e uma das manifestações neurológicas mais precoces.

Trata-se de uma doença do metabolismo intracelular do colesterol (Vanier et al., 1998), geneticamente heterogénea (NPC1 e NPC2), com atingimento neurológico e visceral. A idade de apresentação é variável e pode ir do período neonatal à idade adulta, com manifestações clínicas diferentes conforme o grupo etário atingido (Tedeschi et al., 1998; Lossos et al., 1997). A forma mais comum é a apresentação infantil tardia e juvenil (cerca de 70-80%). No contexto de uma deterioração cognitiva, a ataxia é habitualmente uma manifestação precoce e a limitação do olhar vertical para baixo praticamente uma constante. A doença tem evolução imparável para uma degradação neurológica com convulsões, espasticidade e distonia.

A neuroimagem mostra, precocemente, uma atrofia cerebelosa e depois uma atrofia cerebral generalizada, caracteristicamente com alterações de sinal da substância branca.

O diagnóstico definitivo faz-se por testes de biologia celular em cultura de fibroblastos; o diagnóstico pré-natal é possível.

Doenças mitocondriais

Ao longo dos últimos anos têm vindo a ser descritos vários defeitos da função mitocondrial de hereditariedade autossómica recessiva.

O síndrome de Leigh (LS) é uma encefalomielopatia subaguda necrotizante, caracterizada por lesões de necrose bilaterais e simétricas dos tálamos, com extensão para a protuberância, olivas inferiores e medula. As características clínicas do LS são: atraso psicomotor, hipotonia, atraso de crescimento, anomalias respiratórias, alterações oculomotoras, ataxia, atrofia óptica, epilepsia e acidose láctica. Entre as alterações bioquímicas associadas ao LS estão descritos defeitos do complexo da piruvato desidrogenase (PDH) (Kretzschmar et al., 1987), defeitos da fosforilação oxidativa, em particular dos complexos I (van Erven et al., 1987) e IV (Willems et al., 1977; Van Coster et al., 1991), e a deficiência de biotinidase (Baumgartner et al., 1989). O LS pode resultar de mutações em ambos os genomas, o mitocondrial e o nuclear. Efectivamente muitos casos de LS resultam de mutações em genes nucleares, como se verifica na deficiência

de PDH (Matthews et al., 1993), do complexo I (Loeffen et al., 1998) e do complexo II da cadeia respiratória mitocondrial (Bourgeron et al, 1995). O gene *SURF-1,* que codifica uma proteína mitocondrial necessária à agregação das subunidades da citocromo *c* oxidase (COX), está implicado no LS com deficiência do complexo IV (Zhu et al., 1998; Sue et al., 2000).

Twinkle é uma helicase replicativa mitocondrial, hexamérica, codificada pelo gene *C10orf2* (Tyynismaa et al., 2004). Apesar de as mutações neste gene estarem associadas a oftalmoplegia externa progressiva dominante (adPEO), está descrito pelo menos um doente com uma mutação Twinkle e um fenótipo SANDO (ataxia sensorial, neuropatia, disartia e oftalmoparésia) (Hudson et al., 2005). Mutações Twinkle foram ainda identificadas em ataxias espinocerebelosas de início na infância, com hereditariedade autossómica recessiva (IOSCA) (Nikali et al., 2005). Esta doença manifesta-se entre os 9 e os 18 meses com ataxia, atetose, hipotonia e arreflexia e progride com surdez, oftalmoplegia, atrofia óptica e epilepsia em alguns doentes. Mutações Twinkle podem cursar com um fenótipo de síndrome de Alpers de hereditariedade autossómica recessiva (encefalopatia epiléptica muito grave de início precoce e sinais de atingimento hepático) (Hakonen et al., 2007).

A polimerase γ do ADNmt (*POLG*) é uma proteína codificada pelo ADN nuclear, localizada na membrana interna da mitocôndria, indispensável para a replicação do ADNmt. Mutações da *POLG* têm sido associadas com vários fenótipos clínicos complexos, com hereditariedade dominante ou recessiva, e que incluem quadros de oftalmoplegia externa progressiva, neuropatia, ataxia, atraso mental, doença psiquiátrica, surdez e cataratas (Winterthun et al., 2005). O fenótipo SANDO está frequentemente associado com delecções múltiplas do ADNmt e mutações no gene *POLG1* (Gago et al, 2006).

O fenótipo MIRAS (síndrome de ataxia mitocondrial recessiva), com aparecimento numa idade precoce ou tardia, está também associado a duas mutações no gene POLG (W748S e A467T) (Rantamäki et al., 2007).

O espectro clínico das mutações *POLG*, com hereditariedade autossómica recessiva, é normalmente mais grave e manifesta-se por doenças neurodegenerativas com ataxia e outros sinais de envolvimento do sistema nervoso central, mas não obrigatoriamente com atingimento muscular (Van Goethem et al., 2004).

A coenzima Q10 (CoQ10) é um componente lipo-solúvel das membranas celulares e tem múltiplas funções, entre as quais transferir electrões dos complexos I e II para o complexo III. A primeira referência a uma deficiência em CoQ10 foi feita num doente com uma encefalomiopatia e mioglobinúria (Ogasahara et al., 1982). Subsequentemente uma

deficiência grave de CoQ10 foi descrita em seis doentes com miopatia e ataxia cerebelosa, com hereditariedade autossómica recessiva (Musumeci et al, 2001). A biópsia de músculo não mostrava alterações e em particular não havia evidência de patologia mitocondrial. A administração diária de CoQ10 em doses muito elevadas (300-3000mg/dia) resultou numa melhoria significativa da ataxia. Concentrações baixas de CoQ10 têm sido descritas em numerosos doentes atáxicos e com atrofias cerebelosas associadas a muitos outros sintomas, como epilepsia, atraso psicomotor e sinais piramidais (Lamperti et al., 2003). A acidose láctica nos doentes atáxicos com deficiência de CoQ10 é rara, a biópsia de músculo é habitualmente normal ou mostra pequenas alterações de atrofia neurogénica e a actividade da cadeia respiratória mitocondrial pode ser normal.

Descrições recentes associam a deficiência de CoQ10 a hipogonadismo hipergonadotrófico e ataxia com atrofia cerebelosa. Muito recentemente, mutações do gene *APTX*, responsável pela ataxia com apraxia oculomotora tipo 1 (AOA1), foram identificadas numa família previamente descrita como tendo uma ataxia e uma deficiência CoQ10 (Quinzii et al., 2005; Le Ber et al., 2007). Determinações dos níveis de CoQ10 em doentes com diagnóstico de AOA1 revelaram na sua maioria valores baixos, levantando a questão da eventual necessidade de tratar com CoQ10 os doentes com AOA1.

3. Ataxias com defeito da reparação do ADN

Existem vários mecanismos de reparação do ADN, que têm como função manter a integridade do genoma, protegendo-o de agressões exógenas (Coates et al., 2005) e endógenas (Barnes e Lindahl, 2004). Os principais são a reparação da quebra em cadeia simples (SSBR) e a reparação da quebra em cadeia dupla (DSBR).

Um grupo de doenças genéticas raras caracteriza-se pela existência de defeitos no reconhecimento e/ou na reparação de danos no ADN (Berneberg e Lehmann, 2001). Estes síndromes têm em comum características que incluem instabilidade cromossómica, risco aumentado para cancro, envelhecimento prematuro e neurodegenerescência (Caldecott, 2004). Todas as células destes doentes possuem este defeito específico, mas que se manifesta primariamente em alguns tipos de células: na pele na xeroderma pigmentosa (Lehmann, 2003) e no sistema nervoso central num subgrupo de ataxias (Paulson e Miller, 2005; Rass et al., 2007). Este subgrupo de ataxias autossómicas recessivas inclui várias doenças que têm uma apraxia oculomotora associada: a ataxia-telangiectasia (A-T), a "*ataxia-telangiectasia-like disorder*" (ATLD), a ataxia com apraxia oculomotora tipo 1 (AOA1) e a ataxia com apraxia oculomotora tipo 2 (AOA2). Tornou-se

evidente que, apesar de muitas mutações num grande espectro de proteínas, com diferentes características e propriedades serem responsáveis por estas doenças, todas têm em comum um defeito da resposta aos estragos do ADN e que este facto pode estar na origem das alterações neurodegenerativas observadas.

A degenerescência neuronal descrita na A-T é devida a mutações na ATM, uma proteína que reconhece e sinaliza quebras em cadeia dupla (DSBS) aos mecanismos de reparação do ADN (Lavin e Shiloh, 1997). Uma vez que a ATM requer o complexo Mre11 para uma activação eficiente em resposta às quebras do ADN de cadeia dupla, não é surpreendente que mutações no gene *MRE11A* originem a ATLD, e como tal produzam um fenótipo clínico muito semelhante à A-T (Lee e Paull, 2005; Stewart et al., 1999). Os fenótipos celular e clínico da A-T e ATDL são semelhantes e é provável que a degenerescência neuronal observada nestas duas doenças tenha origem num defeito comum de reconhecimento e sinalização de quebras em cadeia dupla do ADN. Na AOA1, o gene mutado é o *APTX* que codifica uma proteína chamada aprataxina. Esta proteína está associada a proteínas envolvidas no processo de reparação do ADN (Gueven et al., 2004; Clements et al., 2004). As células sem aprataxina são sensíveis a agentes que provocam quebras em cadeia simples (SSBS) no ADN (Hirano et al., 2007) e a ausência de aprataxina leva à acumulação de cadeias de ADN não reparadas (Ahel et al., 2006).

O gene responsável pela AOA2 identificado como *SETX* codifica a senataxina. As células sem senataxina são sensíveis a agentes que provocam quebras em cadeia dupla (dsbs) no ADN. Na AOA2 há, portanto, um defeito de reparação das quebras em cadeia dupla de ADN, mas não há evidência de defeito de reparação de quebras em cadeia simples (Suraweera et al., 2007).

Ataxia-telangiectasia (A-T)

A ataxia-telangiectasia (A-T) é uma doença multissistémica, caracterizada por ataxia cerebelosa progressiva, apraxia oculomotora, coreoatetose, telangiectasias oculocutâneas, alta incidência de neoplasias (especialmente leucemia e linfoma), sensibilidade aumentada às radiações X e infecções respiratórias recorrentes no contexto de uma imunodeficiência, envolvendo os sistemas humoral e celular (Louis-Barr, 1941; Boder e Sedgwick, 1958). É considerada a ataxia recessiva mais frequente, depois da ataxia de Friedreich, em quase todas os países, nomeadamente em populações geneticamente tão diversificadas como a dos Estados Unidos (Crawford and Shiloh, 2007). A doença começa habitualmente entre os 2 e os 4 anos, sendo o primeiro sintoma a ataxia. As telangiectasias aparecem pela mesma idade, por vezes ligeiramente mais tarde. As alterações oculomotoras estão presentes em quase todos os doentes. A ataxia

é de evolução rápida e os doentes estão em cadeira de rodas por volta dos 10 anos. O tempo de vida é curto, mas a qualidade de vida tem vindo a melhorar (Chun et al., 2004; Jabado et al., 2000). Os estudos neuropatológicos mostram uma atrofia cerebelosa de predomínio vermiana.

O *locus* da A-T foi mapeado no cromossoma 11q22-23 em 1988, por análise de ligação (Gatti et al., 1988). O gene mutado nos doentes com A-T foi identificado e designado *ATM* (Savitski et al., 1995) e é um gene excepcionalmente grande. Estão descritas mais de 200 mutações de vários tipos, distribuídas por todo o gene, envolvendo praticamente todos os exões codificantes, e tornando o diagnóstico definitivo por genética molecular difícil (Teraoka et al., 1999; Castellvi-Bel et al., 1999). Algumas A-T têm um fenótipo mais moderado, que se pode traduzir por início mais tardio, progressão mais lenta, tempo de vida mais prolongado, níveis mais baixos de instabilidade cromossómica e radiossensibilidade celular. Estes doentes são habitualmente heterozigotos compostos para uma mutação mais benigna que permita a expressão de pequena quantidade de proteína (Willems et al., 1993).

O diagnóstico é altamente provável em crianças com os critérios clínicos descritos acompanhados de α-fetoproteína elevada (acima dos 10ng/ml) e quebras cromossómicas nos cromossomas 7 e 14 (identificadas por análise citogenética). A ressonância magnética mostra uma atrofia cerebelosa. Os testes de radiossensibilidade são muito sensíveis, mas demoram muito tempo e só estão disponíveis em centros especializados. O estudo das mutações, apesar de difícil, é importante no diagnóstico, detecção de portadores e, naturalmente, fundamental para o diagnóstico pré-natal de gestações subsequentes.

"Ataxia-telangiectasia- like disorder" (ATLD)

É uma doença muito rara que partilha algumas características com a A-T. Os doentes apresentam instabilidade cromossómica, com aumento da sensibilidade às radiações ionizantes (Hernandez et al., 1993; Klein et al., 1996). O gene, *MRE11A*, no cromossoma 11q, localiza-se muito perto do ATM. Só uma análise de ligação muito fina permite separar a ATDL da A-T (Stewart et al, 1999).

A ataxia é de início precoce, lentamente progressiva, com apraxia oculomotora. Os doentes podem ser microcefálicos. Os sintomas extra-neurológicos, como as telangiectasias, a α-fetoproteína elevada e a imunodeficiência, não fazem parte do quadro clínico da ATDL (Fernet et al., 2005).

Ataxia com apraxia oculomotora tipo 1 (AOA1)

A AOA1 caracteriza-se por ataxia cerebelosa de início na infância, apraxia oculomotora, arreflexia precoce indicativa de uma neuropatia axonal, que mais tarde vai dominar o quadro clínico com uma tetraparesia e atrofias neurogénicas distais graves.

A distonia está presente em alguns doentes e domina, por vezes, na fase inicial, o quadro clínico. Os doentes podem ter uma inteligência normal ou pequenas debilidades mentais. Como não há atingimento extra-neurológico estes doentes podem ter uma vida longa, embora com um défice motor muito grave.

A AOA1 caracteriza-se por uma albumina sérica reduzida e um colesterol aumentado, após muitos anos de doença (mais de 15 anos). Estas anomalias não podem, portanto, ser usadas no diagnóstico precoce.

O gene da AOA1 (*APTX*) foi identificado em 2001, localiza-se no cromossoma 9p13.3. e codifica uma nova proteína HIT/Zn-finger conhecida por aprataxina (Date et al., 2001; Moreira et al., 2001b).

Ataxia com apraxia oculomotora tipo 2 (AOA2)

A primeira família AOA2 foi descrita por Watanabe et al. (1998), como apresentando ataxia, atrofia cerebelosa, neuropatia sensorial, mas não apraxia oculomotora. Todos os doentes apresentavam uma α-fetoproteína aumentada. Dois anos mais tarde, foi descrita uma grande família paquistanesa com AOA2 (Németh et al., 2000). O gene foi localizado no cromossoma 9q34 e, mais recentemente, isolado e caracterizado (Bomont et al., 2000; Németh et al., 2000; Moreira et al., 2004). Codifica uma proteína chamada senataxina, que provavelmente actua no mecanismo de reparação do ADN.

Mutações no gene *SETX* foram também identificadas numa forma autossómica dominante de esclerose lateral amiotrófica (Chen et al., 2004).

Ataxia espinocerebelosa com neuropatia axonal (SCAN 1)

A SCAN1 tem em comum com a AOA1 a ataxia e a neuropatia axonal sensitivo-motora, mas não a apraxia oculomotora. Partilha também com a AOA1 a hipoalbuminemia e a hipercolesterolemia, mas com valores menos marcados. Esta nova entidade clínica foi descrita numa grande família consanguínea, de origem árabe (Takashima et al., 2002). Os doentes descritos têm história de epilepsia e atrofia cerebelosa e cerebral moderada. A idade de início situa-se entre os 13 e os 15 anos.

O gene *TDP1* da SCAN1 localiza-se no cromossoma 14q31 e codifica uma proteína, tirosil-ADN fosfodiesterase 1, que é uma enzima essencial no mecanismo de reparação

do ADN (Takashima et al., 2002). Não predispõe para neoplasias, nem para disfunções em tecidos de replicação rápida, mas provoca ataxia espinocerebelosa e neuropatia axonal, afectando células neuronais altamente diferenciadas.

Xeroderma pigmentosum (XP)

É um síndrome clínico com múltiplos genótipos (Thompson, 1998). Caracteriza-se por uma grande variedade de síndromes neurológicos, que incluem ataxia, coreoatetose, espasticidade, surdez e atraso mental inicial e progressivo), associados a fotossensibilidade da pele, cancro precoce da pele, telangiectasias, fotofobia, conjuntivite, queratite, *ectropion* e *entropion*.

A doença é geneticamente muito heterogénea e está subclassificada em sete grupos, XPA-XPG. Estão identificados oito genes (Thompson, 1998): sete, de *XPA a XPG*, estão envolvidos na reparação da excisão de nucleotídeos e o outro, a variante *XP*, está envolvida na replicação do ADN danificado (Svoboda et al., 1998).

4. Outras ataxias degenerativas

Ataxia espástica de Charlevoix-Saguenay (ARSACS)

Esta doença foi descrita pela primeira vez em 1978 em doentes de comunidades isoladas do Québec, muitos deles das regiões de Charlevoix-Saguenay (Bouchard et al., 1978). Os doentes com ARSACS apresentam uma espasticidade precoce dos membros inferiores, que pode ser notada logo no início da marcha pelos 12-18 meses (Bouchard et al. 1998). A queixa inicial mais frequente é a tendência para quedas. A espasticidade pode ser observada mesmo antes de qualquer sinal de disfunção cerebelosa. Os sinais piramidais dominam o quadro clínico inicial, os sinais cerebelosos são de início insidioso, mas aumentam lentamente a partir da adolescência, incluindo ataxia da marcha, disartria e nistagmo. A existência de fibras mielínicas proeminentes, que irradiam do disco óptico e envolvem parte dos vasos da retina na fundoscopia, são a característica mais típica da doença (Bouchard et al., 2000). Não há, contudo, qualquer défice visual. Há um atraso inicial do desenvolvimento motor, mas não há atraso intelectual. Alguns doentes têm epilepsia. A progressão dos sinais motores, piramidais e cerebelosos é mais notória na segunda e terceira década. A partir de então, começa a ser notada uma polineuropatia axonal motora, que vem agravar consideravelmente o quadro clínico. Os doentes estão em cadeira de rodas numa idade média aos 41 anos (entre os 17 e os 51 anos). Em

resumo, a ARSACS é uma doença de início muito precoce, mas de evolução muito lenta, o que permite uma sobrevida longa.

Os casos molecularmente confirmados descritos fora do Canadá são cada vez mais frequentes, estão associados a mutações muito variadas e nem todos apresentam as fibras mielínicas (El Euch-Fayache et al., 2003; Richter et al., 2004; Hara et al., 2005).

O gene da *SACS* foi localizado no cromossoma 13q11 e identificado em 2000 (Richter et al., 1999; Engert et al., 1999; Engert et al., 2000). Codifica uma proteína chamada sacsina, cuja função não é ainda completamente conhecida, mas julga-se poder ter um papel na aquisição de estrutura de proteínas, mediada por uma chaperone.

Ataxia cerebelosa de início precoce com reflexos osteotendinosos conservados (EOCARR)

Foi originalmente descrita por Harding (Harding, 1981b). Muitos mais casos foram sendo descritos ao longo dos anos, sendo hoje conhecida como a segunda forma de ataxia mais frequente, depois da ataxia de Friedreich (Filla et al., 1990; Chio et al., 1993). De facto, trata-se de um grupo de doenças com um fenótipo e um genótipo muito heterogéneo, que apenas têm em comum uma ataxia de início precoce, com reflexos osteotendinosos preservados, uma vez excluídas etiologias conhecidas ou outras características particulares associadas. Apesar de toda a heterogeneidade, pode ser útil clinicamente manter este grupo, no estado actual dos conhecimentos (Filla e De Michele, 2000).

Ataxia espinocerebelosa de início na infância (IOSCA)

Esta forma de ataxia foi descrita na Finlândia, em 1985, por Kallio e por Jauhiainen et al., e, em 1994, por Koskinen. A doença caracteriza-se por uma ataxia de início muito precoce agudo ou subagudo, pelo ano de vida, com movimentos atetósicos das mãos e face, hipotonia e perda dos reflexos osteotendinosos nos membros inferiores. Na idade escolar, aparece uma oftalmoplegia e uma surdez neurossensorial; pelos 10-15 anos, são evidentes uma neuropatia sensitiva (potenciais de acção sensitivos diminuídos ou ausentes) e uma atrofia óptica; pelos 15-20 anos, aparece um hipogonadismo feminino e epilepsia por vezes com estados de mal completamente refractários. Muitos doentes perdem a marcha por volta dos 20 anos (Lönnqvist et al., 2000).

Há uma atrofia progressiva da medula, do tronco e eventualmente do cerebelo, associada a uma grande perda de grandes fibras sensoriais mielinizadas (Lönnqvist., et al 2000).

O defeito genético da IOSCA foi localizado no cromossoma 10q22.3-24.1 (Nikali et al., 1995). Esta ataxia rara é causada por mutações no gene *C10orf*2 que codifica a Twinkle,

uma helicase do ADN mitocondrial (Nikali et al., 2005). Várias mutações neste gene também foram descritas na oftalmoplegia externa progressiva dominante.

Ataxia com cegueira e surdez (SCABD)

Foi descrita em 1974, por van Bogaert e Martin, como uma ataxia espinocerebelosa com degenerescência óptica e cocleovestibular. Mais recentemente, foi descrita uma família com as mesmas características e o gene localizado no cromossoma 6p21-23 (Bomont P et al., 2000). A ataxia tem início por volta dos 3 anos, há atrofia óptica e surdez neurossensorial e os doentes estão em cadeira de rodas por volta dos 30 anos.

Ataxia com hipogonadismo

A associação de ataxia com hipogonadismo foi pela primeira vez descrita por Gorden Holmes, em 1907. O hipogonadismo é hipogonadotrófico, com um defeito na produção ou libertação de gonadotrofinas pela hipófise e, não tratado, vai traduzir-se na inexistência de características sexuais secundárias (Neuhauser et al., 1975). A ataxia pode aparecer muitos anos (12 a 30 anos) depois do hipogonadismo. Este síndrome de Gorden Holmes associa-se por vezes a uma distrofia corioretiniana e, neste caso, é chamado síndrome de Boucher-Neuhauser (Limber et al., 1989). Não foi ainda identificada qualquer localização genética para os dois síndromes.

Síndrome de Marinesco-Sjögren (MSS)

O síndrome de Marinesco-Sjögren caracteriza-se por cataratas, habitualmente congénitas, ataxia cerebelosa de gravidade variável, atraso mental e estaturo-ponderal (Alter et al., 1962). Uma miopatia com hipotonia é um achado frequente e estão descritos episódios de rabdomiólise. Outros doentes têm uma polineuropatia desmielinizante. O hipogonadismo hipogonadotrófico e deformidades esqueléticas são também associações frequentes. A RMN cerebral mostra uma atrofia cerebelosa de predomínio vermiana.

Estão identificados subtipos genéticos e clínicos deste síndrome. O MSS com mioglobinúria e neuropatia desmielinizante, descrito em algumas famílias ciganas na Alemanha e Itália, está localizado no cromossoma 18qter. O MMS com cataratas congénitas, dismorfia facial e neuropatia (CCFDN), descrito em famílias ciganas na Bulgária tem a mesma localização (Merlini et al., 2002; Lagier-Tourenne et al., 2002). Um *locus* para o MMS clássico foi recentemente identificado no cromossoma 5q31 e foram encontradas mutações no gene *SIL1,* que codifica um factor envolvido na correcta aquisição de estrutura das proteínas (Lagier-Tourenne et al., 2002; Antonnen et al., 2005; Senderek et al., 2005).

Ataxia dos cordões posteriores com retinite pigmentar (PCARB)

A ataxia dos cordões posteriores com retinite pigmentar é uma doença neurodegenerativa de início na infância, com ataxia sensorial, preservação das sensibilidades dolorosa e térmica, arreflexia, escotomas em anel e perda progressiva da visão (Higgins et al., 1997; Berciano e Polo, 1998; Higgins et al., 2000). O gene AXPC1 foi localizado no cromossoma 1q31 (Higgins et al., 1999).

II. OBJECTIVOS

No presente trabalho propusémo-nos, com a experiência clínica adquirida ao longo dos anos, contribuir para um melhor conhecimento e divulgação de um grupo heterogéneo de patologias, ainda mal caracterizadas, e ajudar à sua sistematização.
Com uma posição privilegiada no acesso a um grande número de ataxias recessivas da infância, tivemos como objectivo tentar a caracterização de patologias raras, tornar esse conhecimento acessível à investigação genética e contribuir para uma melhor organização deste vasto capítulo da Neurologia e, em especial, da Neurologia Pediátrica.

Os principais objectivos deste estudo distribuíram-se, portanto, por várias vertentes:

1. Identificar ataxias raras e ainda mal caracterizadas e organizá-las em grupos homogéneos.
2. Tornar o conhecimento clínico disponível para a investigação genética. Este objectivo corresponde, na prática, a duas situações distintas:
    a. doenças clinicamente já definidas, mas ainda sem marcador molecular;
    b. grupos e subgrupos de doentes sem diagnóstico etiológico, mas clinicamente homogéneos, susceptíveis de serem estudados geneticamente, visando a identificação de novos genes e novas mutações.
3. Contribuir para o estudo epidemiológico e distribuição geográfica das ataxias recessivas em Portugal.
4. Aprofundar o estudo das correlações fenótipo-genótipo para as doenças de marcador já conhecido ou, entretanto, descoberto
5. Fornecer orientações que possam servir de base de diagnóstico para a Neurologia clínica:
    a. Elaboração de uma grelha de diagnóstico diferencial das ataxias recessivas utilizando três tipos de critérios: a idade de início, o perfil de evolução clínica, a frequência em Portugal. Estes critérios clínicos serão complementados com parâmetros bioquímicos e de imagem relativamente específicos.
    b. Elaboração de protocolos de investigação. Os protocolos de investigação a propor estão também sujeitos a um critério de idade e são o complemento da grelha de levantamento da informação clínica utilizada durante todo este estudo.
6. Contribuir para o aperfeiçoamento da classificação das ataxias recessivas.

III. DOENTES E MÉTODOS

São descritos aqui os métodos gerais e adicionais, utilizados no decurso desta investigação. A metodologia específica dos diferentes estudos é referida nos respectivos artigos (artigos 1 - 13).

Os doentes que servem de base a este estudo foram identificados a partir de duas fontes:

1. A consulta externa de Neurologia Pediátrica do Hospital Maria Pia (Centro Hospitalar do Porto). O facto deste trabalho ter sido gradualmente divulgado ao longo dos últimos anos tornou-o uma referência para neurologistas e pediatras que continuam a enviar muitos doentes com ataxias recessivas, alguns com etiologia conhecida, outros apenas com diagnóstico sindromático.

2. O rastreio de ataxias hereditárias e paraparésias espásticas (Silva et al., 1997) que decorreu em Portugal entre 1993 e 2004, sob a orientação de Paula Coutinho, cobrindo teoricamente a totalidade da população portuguesa. Foi um projecto multidisciplinar de base populacional, que utilizou como módulo o distrito e que envolveu os médicos de família, os neurologistas locais e uma equipa de neurologistas e médicos de saúde pública. A metodologia utilizada compreendeu diferentes fases, sucessivas ou em simultâneo:
    a. informação dos médicos de clínica geral;
    b. colaboração dos neurologistas locais;
    c. informação da população através dos meios de comunicação social;
    d. selecção dos probandos;
    e. observação dos doentes referidos e de outros membros afectados da família nos centros de saúde ou no domicílio e respectivo diagnóstico neurológico;
    f. registo dos dados pessoais, clínicos e familiares;
    g. análise estatística e cálculo de prevalência;
    h. colheitas de sangue para estudos moleculares.

    Uma vez referenciado o probando, tentou-se sempre observar toda a família, no sentido de detectar outros membros afectados. Pelo menos um membro afectado de cada família foi submetido, nas sucessivas fases desta investigação, aos exames complementares necessários à confirmação ou exclusão de determinadas patologias. Exames de bioquímica (por exemplo L2-HG), de imagem (por exemplo síndrome de Joubert) e estudos moleculares, sempre que disponíveis (por exemplo FRDA), foram selectivamente utilizados. Foram formados grupos de doentes clinicamente homogéneos, de diagnóstico sindromático, susceptíveis de serem propostos para

diagnóstico molecular e definiram-se critérios clínicos de diagnóstico para esses doentes. As árvores familiares foram feitas com a preocupação de explicitar qualquer consanguinidade existente e por vezes negada. As famílias mais informativas fizeram, após consentimento informado, colheitas exaustivas a todos os membros disponíveis, afectados ou não. Sempre que possível subimos nas ascendências. Estas colheitas completas esbarraram com dois tipos de dificuldades: a dispersão de famílias rurais pela emigração europeia e o desconhecimento das imigradas nas grandes cidades dos seus ascendentes, relações de consanguinidade e parentes eventualmente afectados. O ADN recolhido foi enviado para centros diferenciados no estudo molecular das diferentes patologias.

Os doentes que, preenchendo os critérios clínicos propostos para determinada doença, não estavam ligados a qualquer dos *loci* identificados, evidenciando portanto a existência de outros genes responsáveis ainda desconhecidos, foram detalhadamente caracterizados do ponto de vista clínico.

Todos os dados colhidos foram comparados para cada grupo de doentes, como base de construção de uma grelha ou de um algoritmo de diagnóstico diferencial e foi avaliada a contribuição para o diagnóstico dos diferentes exames complementares efectuados, tendo em vista a elaboração de um protocolo de investigação apropriado.

Este trabalho clínico tem uma continuidade, imposta pela necessidade de dar resposta a muitas situações ainda desconhecidas ou não totalmente esclarecidas.

IV. RESULTADOS

ATAXIAS CONGÉNITAS

Artigo 1 - Pontocerebellar Hypoplasia with Microcephaly and Dyskinesia (Pontocerebellar Hypoplasia type 2) – report of two cases. Dev Med Child Neurol 1997; 39:554-7.

Artigo 2 - Síndrome de Joubert: revision de 12 casos. Rev Neurol 2001; 32: 812-7.

Artigo 3 - Homozygosity mapping of Joubert syndrome to 6q23. J Med Genet 2004; 41:273-7.

Artigo 4 - Distinguishing the four Genetic Causes of Joubert Syndrome-Related Disorders. Ann Neurol 2005; 57: 513-9.

As ataxias congénitas fazem, habitualmente, parte de um quadro clínico complexo com atraso do desenvolvimento psicomotor, hipotonia marcada, epilepsia, alterações oculomotoras, perturbações do ritmo respiratório e uma semiologia neurológica que pode ser exuberante, traduzindo um atingimento mais difuso do sistema nervoso. A ataxia pode ser difícil de identificar clinicamente neste grupo etário e o atingimento do cerebelo e tronco cerebral só se manifestar após um desenvolvimento inicial atrasado, que passa pela aquisição da fixação visual, do controlo cefálico, da capacidade de manipular objectos, de sentar ou de se manter de pé.

Existe um esboço de classificação clínico-genética, mas classificar uma ataxia congénita é um desafio difícil, porque muitas questões exigem uma resposta rápida, numa fase muito precoce da vida, em que está muitas vezes em causa uma futura gravidez e um possível diagnóstico pré-natal. A abordagem clínica inicial, com a ajuda da imagem, implica saber se é uma ataxia sindromática, progressiva ou não progressiva, e em última instância, definir a situação como genética ou não genética. A neuroimagem tem um papel fundamental na classificação das ataxias congénitas, muitas vezes associadas a malformações da fossa posterior. Definir anatomicamente uma malformação da fossa posterior é uma achega preciosa para o esclarecimento da sua patogénese.

A definição nosológica de muitas ataxias congénitas associadas a malformações esteve muito tempo num impasse e só nos últimos cinco anos foram feitos alguns progressos no campo da genética molecular. São exemplos disso as hipoplasias pontocerebelosas tipo 1 e tipo 2, para as quais não existe ainda qualquer marcador molecular; e o síndrome de Joubert, que se sabe hoje ser uma doença com uma clínica e uma genética muito heterogénea e um espectro cada vez mais alargado.

As dificuldades sentidas no diagnóstico diferencial das ataxias congénitas, nomeadamente naquelas patologias mais raras com critérios clínicos ainda mal definidos e sem diagnóstico molecular possível, levaram-nos a fazer o esforço de melhor detalhar a clínica e a imagem de grupos homogéneos de doentes da nossa consulta, para um melhor conhecimento destas doenças.

Surgiu deste modo um primeiro trabalho de revisão sobre a hipoplasia pontocerebelosa tipo 2, doença rara e ainda mal conhecida. Foi enviado ADN dos nossos doentes para um centro na Holanda que na altura estava a fazer um estudo multicêntrico de investigação genética.

A caracterização clínica e de imagem detalhada dos doentes que preenchiam os critérios clínicos de síndrome de Joubert, levou à formação de subgrupos mais homogéneos. A sua divulgação na literatura teve, de imediato, como consequência contactos internacionais com vários centros que estavam a investigar a doença.

Pontocerebellar hypoplasia with microcephaly and dyskinesia: report of two cases

Case reports

Clara Barbot* MD, Serviço de Neuropediatria, Hospital Maria Pia, Rua da Boavista 827, 4000 Porto, Portugal;
Gisela Carneiro MD, Serviço de Neuropediatria, Hospital Maria Pia;
José Melo MD, Serviço de Neurorradiologia, Hospital de Santo António, Porto, Portugal.

**Correspondence to first author.*

We present two clinically diagnosed cases of pontocerebellar hypoplasia with microcephaly and dyskinesia (pontocerebellar hypoplasia type 2) from two different Portuguese families. Both children presented neurological involvement from birth, progressive microcephaly, exuberant chorea and dystonia, myoclonic jerks, pontocerebellar hypoplasia, and progressive cerebral cortical atrophy. One child had consanguineous parents.

In 1990 Barth et al. reported a new inherited neurodegenerative disease with prenatal onset in five related families with seven affected children. Microcephaly, extrapyramidal dyskinesia, failure to acquire any voluntary skills, pontocerebellar hypoplasia, and progressive cerebral atrophy found by computed tomography, were the hallmarks of this distinct system degeneration. Autopsy in one case revealed neuronal loss affecting the cerebral cortex and more severely the olivopontocerebellar system.

In 1993 the same author made an historical review of the pontocerebellar hypoplasias, discussing their causes, mechanisms, and nosology (Barth 1993). It is usual to see olivary involvement in pontocerebellar hypoplasia. To avoid the increase of confusion that the inclusion of the pontocerebellar hypoplasias in the heterogeneous olivopontocerebellar atrophies group would create (Berciano 1982), he proposed the term 'pontocerebellar hypoplasia' (PCH) to describe this group of disorders.

PCHs are early-onset degenerative neurogenetic disorders, clinically dominated not by ataxia but by the involvement of other neuronal systems, namely the spinal anterior horn (Norman and Ulrich 1958, Weinberg and Kirkpatrick 1975, Goutières et al. 1977, De León et al. 1984, Steiman et al. 1988, Chou et al. 1990) and the extrapyramidal system. On the basis of clinical and neuropathological criteria, Barth proposed a classification with two main types, PCH-1 (pontocerebellar hypoplasia with anterior horn disease) and PCH-2 (pontocerebellar hypoplasia with microcephaly and dyskinesia) (Barth 1993). Both are autosomal recessive disorders with an unknown molecular basis.

More recently, a large multicentre cooperative study on PCH-2 was conducted comprising 10 pedigrees from six centres in three countries (Barth et al. 1995).

We report two patients from two different families from North Portugal with clinical and neuroimaging features of PCH-2.

Case reports

SUBJECT 1

This female patient is the first child of healthy consanguineous Portuguese parents. Her younger sister is healthy. She was delivered at 39 weeks after an uneventful gestation, weighing 3200 g; her head circumference was 33.5 cm. Apgar score was 10 at 5 minutes after birth.

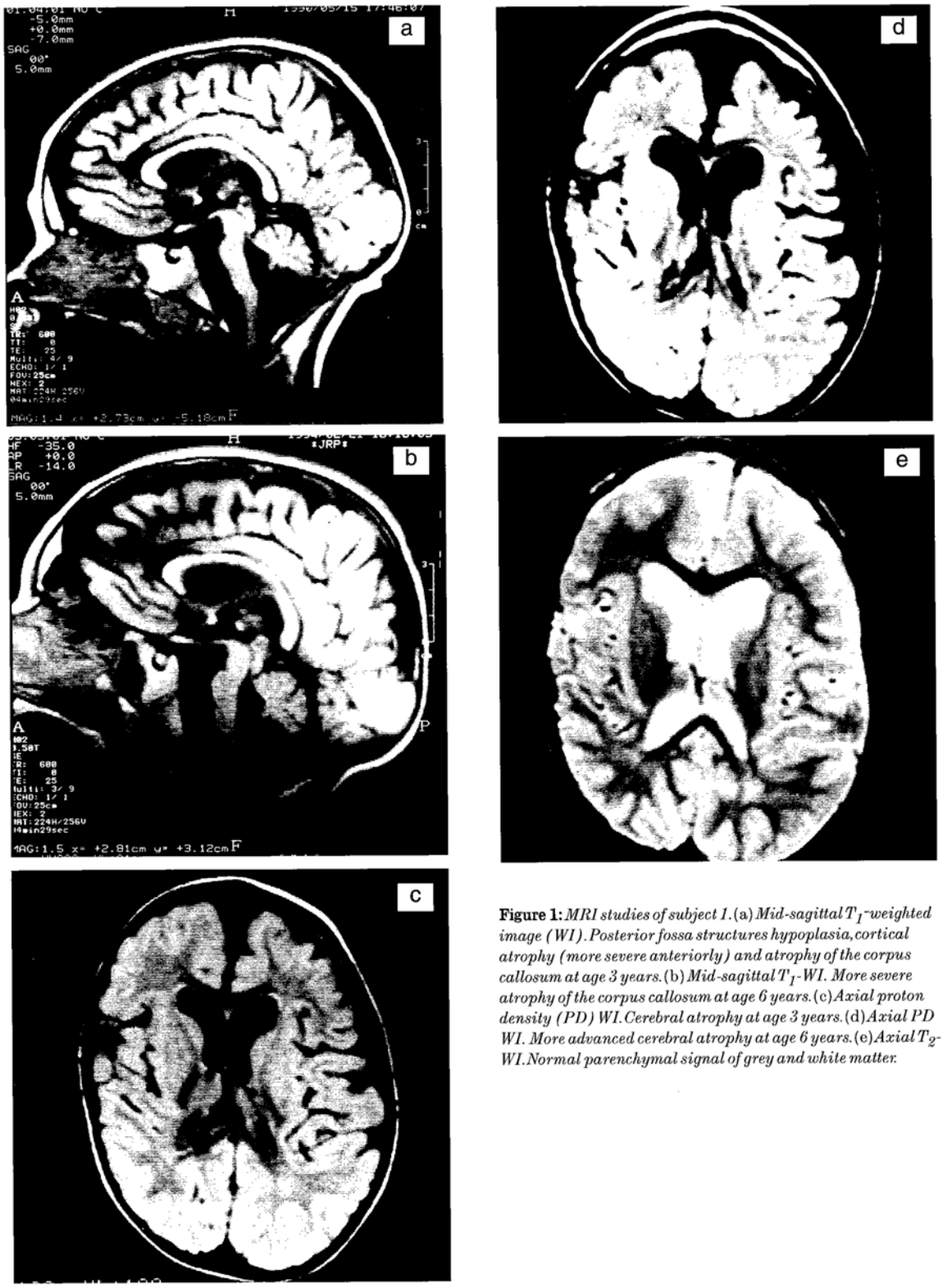

Figure 1: *MRI studies of subject 1.* (a) *Mid-sagittal T_1-weighted image (WI). Posterior fossa structures hypoplasia, cortical atrophy (more severe anteriorly) and atrophy of the corpus callosum at age 3 years.* (b) *Mid-sagittal T_1-WI. More severe atrophy of the corpus callosum at age 6 years.* (c) *Axial proton density (PD) WI. Cerebral atrophy at age 3 years.* (d) *Axial PD WI. More advanced cerebral atrophy at age 6 years.* (e) *Axial T_2-WI. Normal parenchymal signal of grey and white matter.*

Her parents said that she had been 'hyperexcitable' since shortly after birth. At 2 months of age physical examination showed marked hypertonicity of all limbs with opisthotonic posturing. At 5 months she had swallowing difficulties and no head control. A progressive microcephaly was evident. Visual pursuit movements were absent and she had a convergent strabismus. When alert, severe choreiform movements were evident and voluntary motor activities were absent. Myotatic reflexes were brisk and plantar responses were extensor. At 16 months she developed severe dystonic crises with crying, hyperthermia, and profuse sweating. Febrile and afebrile generalized seizures occurred for the first time at 20 months and were easily controlled. The child had no dysmorphic signs. Fundoscopy was normal.

Now, at 7 years, her clinical condition remains virtually the same. There is no cognitive or motor development and she has severe microcephaly (–4SD). She has pronounced involuntary movements, frank chorea, exuberant dystonic posturing with limb contractures, and focal myoclonic jerks.

Biochemical screening for inborn errors of metabolism included amino acid chromatography of blood and urine, gas chromatography of urine for organic acids, lactate and pyruvate concentration in blood and CSF, with negative results. Protein concentration in CSF and peroxisomal function were normal. To exclude the carbohydrate-deficient glycoprotein (CDG) syndrome, plasma disialotransferrin was measured with a normal result. Glutamate dehydrogenase activity was not investigated.

EEGs were always abnormal with posterior sharp waves during sleep and abnormal background activity. Motor nerve conduction velocities were determined and were normal. Skin and muscle biopsies were performed with normal light and electronic microscopic examinations.

Cerebral MRI at 3 years showed a supratentorial atrophy with ventricular and sulcal widening and a severe hypoplasia of the vermis, cerebellar hemispheres, and pons. A sequential study at 6 years clearly demonstrated more advanced cortical atrophy (Fig. 1).

SUBJECT 2

This girl is the first child of healthy unrelated parents. She was born normally after an uneventful term pregnancy, weighing 3100 g. Her head circumference was 32 cm.

She was an outpatient of a cerebral palsy centre and had a diagnosis of dyskinetic cerebral palsy when she was first seen by us at 6 years of age. At this age the child had a gross delay of all milestones, a progressive microcephaly from birth, a convergent strabismus, a kyphoscoliosis, a bilateral hip dislocation, brisk myotatic reflexes and plantar responses bilaterally in extension, and an exuberant dystonic–choreoathetotic syndrome with masked focal myoclonic jerks. She has severe epilepsy and an EEG with abundant paroxysmal multifocal activity.

Cerebral MRI showed cortical atrophy and severe pontocerebellar hypoplasia with normal signal intensity of cortical structures, basal ganglia, and white matter (Fig. 2). A metabolic screening was performed including measurement of plasma disialotransferrin with negative results.

Discussion

On presenting the clinical diagnosis of these patients we add two cases of PCH-2 to the literature. Our cases have clinical and imaging features that reinforce the described phenotype of this degenerative disease.

Consanguinity was present in the first case supporting autosomal recessive transmission of the disease. Onset of the

Figure 2: *MRI studies of subject 2.* (a) *Mid-sagittal T_1-WI. Cerebellar and vermian hypoplasia; reduced thickness of pons and corpus callosum.* (b) *Axial T_2-WI. Cerebral atrophy with ventricular and cortical sulci dilatation; normal signal intensity of cortical structures, basal ganglia, and white matter.*

disorder was very early, both children were born with a small cranial circumference and failed to acquire any voluntary motor control. The clinical course suggested initially a stable prenatal encephalopathy, but after a few months progressive microcephaly was evident. The clinical picture was dominated by symptoms of severe cortical and basal ganglion dysfunction, with severe cognitive delay, epilepsy, myoclonic jerks, and exuberant involuntary movements. Cerebellar symptoms were not perceptible. Involuntary movements did not disappear with age but they fluctuated. Severe hyperthermic crises were very frequent in our first patient during the early years. Chorea and dystonia were the predominant abnormal movements but both patients had in addition myoclonic jerks. Myoclonic jerks have not yet been described in PCH-2. Both patients had brief, involuntary, arrhythmic contractions involving localized muscle groups which were difficult to differentiate from chorea. The severity of the epilepsy was very different in our two patients being a clinical problem only in the second case. Severe convergent strabismus was present in both patients.

Neuroimaging studies during life allowed an early diagnosis and provided additional support for the degenerative course of the disease. The progression of the cerebral cortical atrophy was well documented comparing the MRI findings of our first case. There was no specific morphological involvement of the basal ganglia.

Differential diagnosis of PCH-2 includes the CDG syndrome that can be biochemically excluded. None of the typical dysmorphic features of CDG are present in PCH-2. In our opinion the most difficult clinical diagnosis to exclude in PCH-2 is dyskinetic cerebral palsy.

Accepted for publication 13th December 1996.

References

Barth PG. (1993) Pontocerebellar hypoplasias. An overview of a group of inherited neurodegenerative disorders with fetal onset. *Brain and Development* **15:** 411–22.

— Blennow G, Lenard H-G, Begeer JH, van der Kley JM, Hanefeld F, Peters ACB, Valk J. (1995) The syndrome of recessive pontocerebellar hypoplasia, microcephaly, and extrapyramidal dyskinesia (pontocerebellar hypoplasia type 2): compiled data from 10 pedigrees. *Neurology* **45:** 311–7.

— Vrensen GFJM, Uylings HBM, Oorthuys JWE, Stam FC. (1990) Inherited syndrome of microcephaly, dyskinesia and pontocerebellar hypoplasia: a systemic atrophy with early onset. *Journal of Neurological Sciences* **97:** 25–42.

Berciano J. (1982) Olivopontocerebellar atrophy. *Journal of Neurological Sciences* **53:** 253–72.

Chou SM, Gilbert EF, Chun RW, Laxova R, Tuffli GA, Sufit RL, Krassikot N. (1990) Infantile olivopontocerebellar atrophy with spinal muscular atrophy. *Clinical Neuropathology* **9:** 21–32.

De León GA, Grover WD, D'Cruz CA. (1984) Amyotrophic cerebellar hypoplasia: a specific form of infantile spinal atrophy. *Acta Neuropathologica* **63:** 282–6.

Goutières F, Aicardi J, Farkas E. (1977) Anterior horn cell disease associated with pontocerebellar hypoplasia in infants. *Journal of Neurology, Neurosurgery and Psychiatry* **40:** 370–8.

Norman RM, Ulrich H. (1958) Cerebellar hypoplasia associated with systemic degeneration in early life. *Journal of Neurology, Neurosurgery and Psychiatry* **21:** 159–66.

Steiman GS, Rorke LB, Brown MJ. (1988) Infantile neuronal degeneration masquerading as Werdnig–Hoffmann disease. *Annals of Neurology* **8:** 317–24.

Weinberg AG, Kirkpatrick JB. (1975) Cerebellar hypoplasia in Werdnig–Hoffmann disease. *Developmental Medicine and Child Neurology* **17:** 511–6.

Síndrome de Joubert: revisión de 12 casos

S. Barreirinho [a], J. Teixeira [b], N. Moreira [c], C. Bastos [d], S. Gonçalves [e], C. Barbot [a]

JOUBERT'S SYNDROME: REPORT OF 12 CASES

Summary. Introduction. *Joubert syndrome is a rare autosomal recessive disorder whose main clinical signs are hypotonia, ataxia, mental retardation, abnormal eye movements and a respiratory pattern of alternating tachypnea-apnea during first months of life. The most characteristic imaging features are elongation and thinning of the pontomesencephalic junction with deepening of the interpeduncular fosse, thickening of the superior cerebellar peduncles, hypoplasia of the vermis and incomplete fusion of the halves of the vermis, creating a sagittal vermic cleft. The first three findings are components of the 'molar tooth sign'.* Objectives. *Our aim was to review the clinical features and the neuroradiological findings in 12 children with clinical diagnosis of Joubert syndrome, along with the attempt to correlate clinical and radiological findings.* Patients and methods. *We performed a retrospective study, and cerebral magnetic resonance imaging was achieved in all cases.* Results. *All the children have mental retardation, hypotonia, ataxia and oculomotor abnormalities. Other clinical findings are respiratory rhythm abnormalities, abnormal retinal pigmentation, mouth-tongue-facial dyskinesias, ptosis, polydactyly, scoliosis, congenital heart defects, polycystic kidneys and seizures. All patients have agenesis of the vermis and the 'molar tooth sign' is present in nine patients. Five children have other associated cerebral malformations.* Conclusions. *In the absence of a biochemical or genetic marker for the Joubert syndrome, we need to have a group of patients with homogeneous clinical and neuroradiological characteristics, in order to avoid an overlap with other syndromes. According to our experience and the review of the literature, we believe that the following should be considered as major diagnostic criteria for Joubert syndrome: hypotonia, ataxia, mental retardation, oculomotor apraxia and the 'molar tooth sign'. Supporting clinical features are: abnormal respiratory pattern, retinal pigmentation, renal abnormalities and facial dysmorphism. [REV NEUROL 2001; 32: 812-7]*

Key words. *Joubert syndrome. 'Molar tooth sign'. Oculomotor apraxia. Recessive ataxia.*

INTRODUCCIÓN

El síndrome de Joubert (SJ) fue descrito por primera vez en 1969 por Marie Joubert [1]. Posteriormente se publicaron más de 200 casos. Se trata de un síndrome de transmisión autosómica recesiva con una malformación del mesencéfalo y del cerebelo [2]. Existe una gran variabilidad fenotípica y se desconoce su base molecular [3-5]. Los criterios de diagnóstico todavía no se han definido, a pesar de considerarse como características principales la hipotonía, ataxia, retrasomental, movimientos oculares anormales y alteración del patrón respiratorio en los primeros meses de vida (períodos de taquipnea alternantes con apnea) [2,6,7]. Los hallazgos radiológicos más característicos son el alargamiento y el estrechamiento de la unión pontomesencefálica, una fosa interpeduncular profunda, engrosamiento de los pedúnculos cerebelosos superiores –que también pueden ser perpendiculares al tronco cerebral–, hipoplasia del vermis y fusión incompleta de la región media del vermis, que da lugar a una fisura sagital superior [8]. Las tres primeras alteraciones son componentes del 'signo de la muela', que algunos autores consideran patognómico de este síndrome [6,8,9], aunque otros opinan que también puede aparecer en otros síndromes [10]. Quisling et al [8] afirmaron que por los menos dos de estas características estaban presentes en los enfermos con SJ. Estos autores clasificaron la malformación de SJ utilizando las cuatro alteraciones imaginológicas y propusieron un sistema gradual: disgenesia ligera, modera y

Recibido: 10.11.00. Aceptado tras revisión externa sin modificaciones: 22.11.00.

[a] Servicio de Neuropediatría. [e] Servicio de Oftalmología. [d] Unidad Mixta de Pedopsiquiatría. Hospital de Crianças Maria Pia. [b] Servicio de Neurorradiología. Hospital de Santo António. Oporto. [c] Unidad de Neurorradiología. Hospital São Teotónio. Viseu, Portugal.

Correspondencia: Dra. Clara Barbot. Serviço de Neuropediatria. Hospital de Crianças Maria Pia. Rua da Boavista, 827. 4050 Porto, Portugal. Fax: +351 226 00841.

© 2001, *REVISTA DE NEUROLOGÍA*

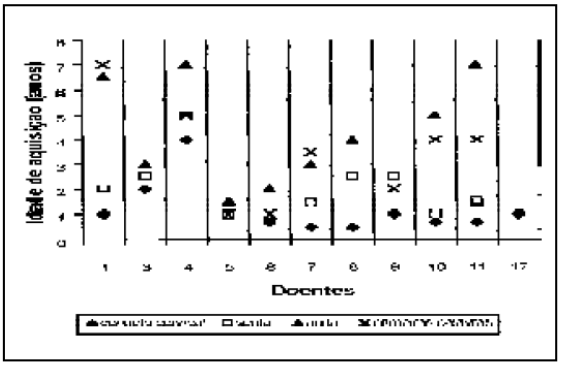

Figura 1. Resumen del desarrollo psicomotor (datos no disponibles para el caso 2).

marcada. Algunos autores [8,9] sugirieron la existencia de dos grupos adicionales de pacientes, ambos con características clínicas similares a la del SJ: el grupo denominado Joubert-*plusanomaly*, que incluye los pacientes con la malformación de Joubert y anomalías adicionales del cerebro, cerebelo (excluyendo vermis) o del tronco cerebral, y el otro grupo que se denomina síndrome de Joubert *mimicry* que incluye los pacientes clínicamente semejantes a los que presentan el SJ, pero que no muestran las características morfológicas de este síndrome en la resonancia magnética (RM) cerebral. Además, también existen otros signos neurorradiológicos que nos hacen pensar en el SJ, fundamentalmente la presencia del IV ventrículo en forma de alas de murciélago o de paraguas en los cortes axiales [7,11]. Este trabajo tuvo como objetivo revisar las características clínicas y neurorradiológicas de 12 niños con diagnóstico clínico previo de SJ e intentar correlacionar los hallazgos clínicos y radiológicos.

PACIENTES Y MÉTODOS

Se efectuó el estudio retrospectivo de 12 niños con diagnóstico clínico previo de SJ. Los datos recogidos fueron: edad, sexo, antecedentes neonatales, desarrollo psicomotor, dismorfismos, alteraciones oculomotoras, anomalías retinianas o renales y alteraciones neurorradiológicas. Todos los niños fueron observados en consultas de Psicología, Neuropediatría, Oftalmología y Cardiología. En la evaluación del desarrollo cognitivo se usaron los tests GMDS *(Griffith Mental Development Scales)*, WISC *(Wechsler Intelligence Scale for Children)* o WAIS *(Wechsler Adults Intelligence Scale)*, de acuerdo con la edad de los pacientes. A todos los casos se les realizó RM cerebral, ecografía hepática y renal, ionograma sérico, creatinina y glucemia. La evaluación de la transferrina deficiente en hidratos de carbono (CDT) se realizó en 10 pacientes y en cinco de ellos se determinó el cariotipo.

RESULTADOS

Se incluyeron en el estudio 12 pacientes, nueve de sexo masculino y tres de sexo femenino, que correspondían a nueve familias (tres pares de hermanos). La edad de la última observación varió entre los 12 meses y los 21 años, y la media de edad fue de 10 años. Todos los niños presentaban retraso mental, hipotonía, ataxia y movimientos oculares anormales. Los datos clínicos adicionales y los resultados analíticos se resumen en las tablas I y II.

Algunos datos referentes al desarrollo psicomotor se representan en la figura 1. En la última evaluación, cinco pacientes no presentaban marcha autónoma y apenas ocho decían algunas palabras. Diez enfermos recibían educación especial y su coeficiente global de inteligencia varió entre menos de 50 y 88 (Tabla III).

Todos los pacientes presentaban apraxia oculomotora. Las otras anomalías oculares incluían nistagmo en cinco pacientes, estrabismo en tres, retinopatía pigmentaria en tres e hipermetropía en un caso.

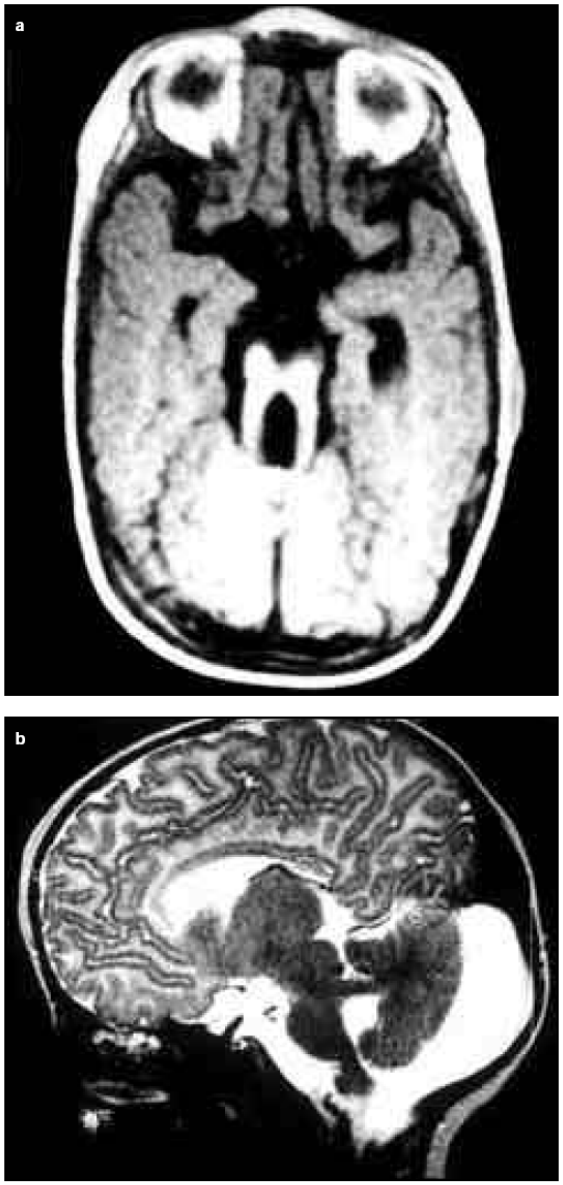

Figura 2. 'Signo de la muela'. a) Imagen potenciada en T_1 (corte axial), donde se observa una anomalía de la unión pontomesencefálica (unión pontomesencefálica alargada y con aumento de la fosa interpeduncular); b) Imagen potenciada en T_2 (corte sagital), en la que se advierten pedúnculos cerebelosos superiores condensados.

Tres pacientes contaban con antecedentes de alteraciones del ritmo respiratorio en el período neonatal, que con posterioridad se volvieron más discretas, aunque persistieran a los 3, 5 y a los 8 años de edad, respectivamente.

Los hallazgos radiológicos correspondientes a los 12 pacientes, en los que se utilizó la clasificación de Quisling et al [8], se resumen en la tabla IV.

En todos los pacientes existía agenesia parcial o completa del vermis. Diez pacientes presentaban pedúnculos cerebelosos superiores engrosados y en nueve se detectó el 'signo de la muela' (Fig. 2). En algunos pacientes se encontraron otros signos radiológicos sugestivos de SJ (Fig. 3). En cinco

Tabla I. Características clínicas adicionales.

Caso/ Sexo	Edad (años)	Consanguinidad	Hermanos afectados	Hiperapnea/ apnea PNN	Dismorfias	Otras alteraciones
1/M	10	+	–	–	Polidactilia, ptosis palpebral, orejas gruesas e inserción baja	
2/F	8	–	–	+	–	Meningocele occipital, discinesias buco-linguo-faciales
3/M	12	–	Hermano de 4		–	
4/M	16	–	Hermano de 3	–	Epicanto, orejas de inserción baja	
5/M	8	–	Hermano de 6	–	–	
6/M	15	–	Hermano de 5	–	–	Convulsiones
7/F	9	+	–	–	–	
8/M	5	–	–	+	Ptosis palpebral, hendidura palatal, protrusión lingual	Discinesias buco-linguo-faciales
9/M	3	–	–	+	Hipertelorismo, retrognatismo	Convulsiones
10/F	15	–	Hermano de 11	–	Polidactilia	Escoliosis
11/M	21	–	Hermano de 10	–	Boca grande	Escoliosis discinesias buco-linguo-faciales
12/M	1	–	–	–	Polidactilia, protrusión lingual	Discinesias buco-linguo-faciales

Figura 3. Imagen potenciada en T_2 (corte axial), en la que se muestra el IV ventrículo en forma de 'alas de murciélago' o de 'paraguas'.

Tabla II. Estudios adicionales.

Caso	Creatinina	Ecografía renal	Ecografía hepática	Ecocardiograma
1	Normal	Normal	Normal	Normal
2	Normal	Normal	Normal	Normal
3	Normal		Normal	Normal
4	Normal	Normal	Normal	Normal
5	Normal	Normal	Esteatosis hepática	Normal
6	Normal	Normal	Esteatosis hepática	Normal
7	Normal	Normal	Normal	Normal
8	Normal	Normal	Normal	Normal
9	Elevada	Riñones poliquísticos	Esteatosis hepática	Normal
10	Normal	Normal	Normal	CIA
11	Normal	Normal	Normal	ESM
12	Normal	Normal	Normal	Normal

CIA: comunicación interauricular; ESM: estenosis subaórtica membranosa.

niños se observaron malformaciones cerebrales adicionales (Tabla V). Consideramos que el caso 2 (portador de la malformación de Joubert asociada al meningocele occipital), el caso 8 (con la malformación de Joubert asociada a disgenesia del cuerpo calloso) y el caso 9 (con la malformación de Joubert asociada a disgenesia del cuerpo calloso y heterotopías) podrían pertenecer al grupo Joubert-plus anomaly. El caso 7 era portador de una malformación cerebelosa compleja, con displasia cortical e hipoplasia marcada del vermis, pero no presentaba ninguna otra alteración imaginológica característica de la malformación de Joubert, por lo que se consideró como un caso con síndrome Joubert *mimicry*.

La función hepática fue normal en todos los casos. Los tres pacientes con esteatosis hepática (casos 5, 6 y 9) presentaban transaminasas y perfil lipí-

Tabla III. Evaluación del desarrollo cognitivo en 10 pacientes.

Casos	Griffiths	WISC			WAIS		
	CGD	CIV	CIR	CGI	CIV	CIR	CGI
1	≤50						
2	NE	NE			NE		
3		≤50	51	≤50			
4		57	57	54			
5		77	100	88			
6		63	91	76			
7			73				
8	≤50						
9	≤50						
10		≤50	57	≤50			
11					≤50	≤50	≤50
12	NE	NE			NE		

CGD: coeficiente general de desarrollo; CIV: coeficiente de inteligencia verbal; CIR: coeficiente de inteligencia de realización; CGI: coeficiente general de inteligencia; NE: no efectuado.

Tabla IV. Resumen de las alteraciones radiológicas (clasificación de Quisling [8]).

Caso	Istmo	PCS	Hipopl. vermis	Fisura sagital	Total	Clasificación	'Signo de la muela'	Diagnóstico
1	1	2	3	1	7	Marcada	+	SJ
2	0	1	3	1	5	Moderada	+	SJ *plus anomaly*
3	0	1	3	1	5	Moderada	+	SJ
4	0	1	2	1	4	Moderada	+	SJ
5	0	0	1	1	2	Mínima	–	SJ
6	0	1	2	1	4	Moderada	–	SJ
7	0	0	3	*	3	Moderada *	*	SJ *mimicry*
8	1	2	3	1	7	Marcada	+	SJ *plus anomaly*
9	1	1	3	1	6	Moderada	+	SJ *plus anomaly*
10	1	1	1	?	3	Mínima	+	SJ
11	0	2	2	1	5	Moderada	+	SJ
12	1	2	2	2	7	Marcada	+	SJ

Istmo: extensión de la disgenesia del istmo (grados de gravedad), 0 (virtualmente normal), 1 (profundización de la fosa interpeduncular caudal, alargamiento mínimo del istmo, o ambos), 2 (alargamiento obvio del istmo y estrechamiento de la línea media.

PCS: grado de condensación de los pedúnculos cerebelosos superiores, 0 (normal), 1 (mínimo), 2 (obvio).

Hipopl. vermis: extensión de la hipoplasia del vermis, 1 (ligera), 2 (moderada), 3 (marcada).

Fisura sagital: extensión de la fisura sagital en el vermis, 0 (aparentemente ausente o mínima), 1 (parcial –menos de la mitad del vermis–), 2 (todo el vermis).

Clasificación total de dos o tres anomalías por lo menos en dos componentes (disgenesia mínima), clasificación total de cuatro a seis (disgenesia moderada), clasificación total de siete o más (disgenesia marcada).

* Clasificación difícil debido a la extensa malformación cerebelosa.

SJ: síndrome de Joubert.

dico normales (Tabla II), y los casos 5 y 6 eran obesos (peso por encima del percentil 95 para su edad).

El cariotipo fue normal en los cinco niños en los que se determinó.

La evaluación del CDT también fue normal en los 10 niños en los que se realizó.

Se estudiaron seis pacientes con electroencefalograma, mediante el cual se verificó la existencia de actividad paroxística generalizada en un niño que presentaba heterotopías cerebrales y convulsiones.

DISCUSIÓN

El SJ es una entidad poco frecuente, relacionada con una malformación del mesencéfalo y del cerebelo. Datos recientes indican que la alteración aparece entre la sexta y la octava semana de gestación [2,12]. Aunque los estudios neuropatológicos sean ocasionales y el espectro de la patología cerebral aún no se haya aclarado, los hallazgos patológicos más frecuentes incluyen agenesia del vermis, hipoplasia o fragmentación de varios núcleos del mesencéfalo, displasia de las estructuras de la unión pontomesencefálica y del bulbo raquídeo [9,12,13].

El diagnóstico de SJ se basa en datos clínicos y neurorradiológicos que todavía no están bien definidos [7,13]. Todos los pacientes presentaban hipotonía neonatal, retraso mental y ataxia; sin embargo, estas características son comunes a otras enfermedades neurológicas, por lo que tienen un valor diagnóstico limitado [2,9].

El retraso mental era grave en la mayoría de nuestros pacientes y no se relacionaba con la gravedad de las principales malformaciones del sistema nervioso, tal y como se sugiere en la literatura [2,9,14]. Las descripciones neuropsicológicas detalladas de pacientes con SJ alertan sobre la posibilidad de que sus capacidades cognitivas sean subestimadas debido a las dificultades en la expresión [14,15]. Maria et al [9] también comentan que las capacidades receptivas se encuentran menos afectadas que el lenguaje expresivo y la función motora. A pesar de las dificultades en la evaluación de estos niños con perturbaciones graves, en este estudio observamos una afectación más acentuada en las pruebas de lenguaje.

La malformación descrita en el SJ afecta principalmente al vermis y a la unión pontomesencefálica, sin alteración aparente de las estructuras supratentoriales [8,11]. Asimismo, el déficit cognitivo observado en este síndrome está en consonancia con la evidencia creciente de la función del cerebelo a este nivel [11].

Tabla V. Otras malformaciones asociadas.

Caso	Otras malformaciones	Diagnóstico
2	Meningocele occipital	SJ *plus anomaly*
7	Displasia cerebelosa, cisterna magna prominente	SJ *mimicry*
8	Disgenesia del cuerpo calloso, morfología anormal del hipocampo	SJ *plus anomaly*
9	Disgenesia del cuerpo calloso (esplenio corto), morfología anormal del hipocampo, heterotopias, megacisterna magna	SJ *plus anomaly*
10	Cisterna magna prominente	SJ

SJ: síndrome de Joubert.

Se han descrito numerosas alteraciones oculomotoras en el SJ, si bien dos de ellas se consideran como las principales [6,9,11,16]: una es la alteración en los movimientos de seguimiento lento y la disminución del reflejo vestibulocular, que parece deberse a alteraciones en el vermis posterior; la otra es la apraxia oculomotora, probablemente relacionada con la malformación del mesencéfalo y de la unión pontomesencefálica [6,11,16]. Maria et al [6] relacionaron la apraxia oculomotora con la malformación del mesencéfalo, que se traduce en la RM por el 'signo de la muela'. De hecho, todos los pacientes tenían movimientos oculares anormales, principalmente apraxia oculomotora. No obstante, en los casos 5, 6 y 7, que presentaban apraxia oculomotora, no se observó el 'signo de la muela' en la RM cerebral.

Las alteraciones del ritmo respiratorio se describen clásicamente como períodos de hiperpnea que alternan con períodos de apnea, que aparecen poco después del nacimiento y que pueden posteriormente mejorar o desaparecer [1,3]. Estas alteraciones se consideraron típicas del SJ [1,2,17]; sin embargo, no es una característica consistente y estudios recientes señalan su existencia en un 44-71% de los casos [4,9,18]. Su origen parece ser central [2,17] y probablemente se debe a malformaciones del bulbo raquídeo caudal, alteraciones que han sido detectadas en algunos estudios patológicos [9]. En este trabajo encontramos alteraciones del patrón respiratorio en el período neonatal en tres (25%) de los pacientes (casos 2, 8 y 9), que persisten a los 3, 5 y 8 años de edad, aunque menos marcadas.

Además de estas características principales, se han descrito muchas otras [3,9]. Cuatro de nuestros pacientes presentaban discinesias buco-linguo-faciales (casos 2, 8, 12 y 13). Se trata de un síntoma poco frecuente que puede ser un buen marcador clínico de este síndrome. En la literatura, algunos autores hacen referencia a espasmos hemifaciales [1-3,19], así como a movimientos de protrusión de la lengua rítmicos y continuos [1,14,19]. No sabemos si estos síntomas son equivalentes a los que clasificamos como discinesias buco-linguo-faciales.

También se han descrito alteraciones renales relacionadas con el SJ, principalmente riñones poliquísticos [3,7,19-21]. Algunos autores comentan que sólo los casos con distrofia de retina presentarán anomalías renales [3,21] y que los riñones afectados podrán presentar inflamación intersticial crónica o fibrosis. Estas últimas alteraciones también podrán observarse en el hígado, así como la esteatosis hepática [3]. Es importante señalar que la presencia de la función renal normal en la infancia no excluye problemas renales futuros [7]. Lo mismo se puede indicar en cuanto a la implicación de la retina, por lo que ambos órganos deben ser continuamente controlados [2]. En nuestra serie encontramos un niño (caso 9) con riñones poliquísticos y esteatosis hepática, sin evidencia clínica de distrofia de la retina. Sin embargo, no se realizó el electrorretinograma y el niño cuenta apenas con 3 años.

La asociación de cardiopatía congénita con el SJ es rara y se describió previamente en tan sólo un paciente, el cual presentaba una válvula aórtica bicúspide y algunas de las características de la asociación CHARGE (*Coloboma of the eye, Heart defect, Atresia of the coana, Retarded growth and development, Genital hypoplasia, and Ear anomalies or deafness*) [2,3,22]. En nuestro estudio encontramos dos hermanos (casos 10 y 11) con cardiopatía congénita y sin otros síntomas de asociación CHARGE.

Se han descrito muchas anomalías vinculadas al SJ, lo cual dificulta el diagnóstico diferencial con otras síndromes que presentan displasia del vermis, como el síndrome de Dandy-Walker, Arima, Debakan, orofaciodigital tipo II (síndrome de Mohr), orofaciodigital tipo IV (síndrome de Varadi), Senior-Löken y COACH *(Cerebelar vermis hypo/aplasia, Oligophrenia, congenital Ataxia, Coloboma and Hepatic fibrocirrhosis)* [2-4,6,19,23]. En algunos de estos síndromes (Arima, Senior-Löken y COACH) se ha descrito recientemente el 'signo de la muela' [10], lo cual ofrece la posibilidad de que se trate de variantes del SJ o de una superposición con otros síndromes. En los últimos años se han efectuado varios estudios basados en los genes responsables del desarrollo del cerebelo, con el fin de determinar la base molecular del SJ y de otros síndromes relacionados con la hipoplasia de este órgano [23]. En una familia árabe se detectó el gen en el brazo largo del cromosoma 9 [24].

Dada la inexistencia de un marcador bioquímico o genético para el SJ, es necesario definir un grupo de pacientes con características clínicas y neurorradiológicas homogéneas, en un intento por establecer criterios de diagnóstico y evitar la superposición con otros síndromes. Así, sobre la base de la clasificación propuesta por Quisling et al [8] y Maria et al [9], podemos considerar que nuestros casos 2, 8 y 9, con características clínicas de SJ, 'signo de la muela' y otras anomalías encefálicas, pertenecerán al grupo Joubert-*plus anomaly*. El caso 7, con criterios clínicos de SJ, pero con alteraciones radiológicas significativamente diferentes, padecerá un síndrome Joubert *mimicry*. Los otros ocho pacientes mostraban por lo menos dos hallazgos radiológicos característicos de la malformación de Joubert y seis de éstos presentaban el 'signo de la muela' (Tabla IV). En los otros dos pacientes, que eran hermanos (casos 5 y 6), este signo no era visible, aunque presentaban características clínicas y, por lo menos, dos de las características imaginológicas de la malformación de Joubert. Aunque algunos autores consideren el 'signo de la muela' como patognómico del SJ, éste no siempre se podrá observar en su forma más perfecta.

Asimismo, de los 12 pacientes con diagnóstico clínico previo de SJ, consideramos que apenas ocho presentarán al SJ propiamente dicho, tres pacientes (casos 2, 8 y 9) pertenecerán al grupo *Joubert-plus anomaly* y el caso 7 padecerá el síndrome Joubert *mimicry*.

De acuerdo con nuestra experiencia y la revisión de los casos publicados, pueden considerarse características principales del SJ la hipotonía, ataxia, retraso mental, apraxia oculomotora y el 'signo de la muela'; como características secundarias, la ateración del ritmo respiratorio, de la pigmentación retiniana, las anomalías renales, el dismorfismo facial y otras alteraciones radiológicas típicas como la hipoplasia del vermis inferior y el IV ventrículo en forma de alas de murciélago.

BIBLIOGRAFÍA

1. Joubert M, Eisenring JJ, Robb J, Andermann F. Familial agenesis of the cerebellar vermis. A syndrome of episodic hyperpnea, abnormal eye movements, ataxia, and retardation. Neurology 1969; 19: 813-25.
2. Maria B, Boltshauser E, Palmer S, Tran T. Clinical features and revised diagnostic criteria in Joubert syndrome. J Child Neurol 1999; 14: 583-91.
3. Saraiva J, Baraitser M. Joubert syndrome: a review. Am J Med Genet 1992; 43: 726-31.
4. Pellegrino J, Lensch M, Muenke M, Chance P. Clinical and molecular analysis in Joubert syndrome. Am J Med Genet 1997; 72: 59-62.
5. Millen K, Millonig J, Wingate R, Alder J, Hatten M. Neurogenetics of the cerebellar system. J Child Neurol 1999; 14: 574-82.
6. Maria B, Hoang K, Tusa R, Mancuso AA, Hamed LM, Quisling RG, et al. 'Joubert syndrome' revisited: key ocular motor signs with magnetic resonance imaging correlation. J Child Neurol 1997; 12: 423-30.
7. Steinlin M, Schmid M, Boltshauser E. Follow-up in children with Joubert syndrome. Neuropediatrics 1997; 28: 204-11.
8. Quisling R, Barkovich A, Maria B. Magnetic resonance imaging features and classification of central nervous system malformation in Joubert syndrome. J Child Neurol 1999; 14: 628-35.
9. Maria B, Quisling R, Rosainz L, Yachnis AT, Gitten J, Dede D, et al. Molar tooth sign in Joubert syndrome: clinical, radiologic and pathologic significance. J Child Neurol 1999; 14: 368-76.
10. Satran D, Pierpont M, Dobyns W. Cerebello-oculo-renal syndrome including Arima, Senior-Löken and COACH syndromes: more than just variants of Joubert syndrome. Am J Med Genet 1999; 86: 459-69.
11. Sztriha L, Al-Gazali L, Aithala G, Nork M. Joubert's syndrome: new cases and review of clinicopathologic correlation. Pediatr Neurol 1999; 20: 274-81.
12. Yachnis A, Rorke L. Cerebellar and brainstem development: an overview in relation to Joubert syndrome. J Child Neurol 1999; 14: 570-3.
13. Yachnis A, Rorke L. Neuropathology of Joubert syndrome. J Child Neurol 1999; 14: 655-9.
14. Gitten J, Dede D, Fennell E, Quisling R, Maria B. Neurobehavioral development in Joubert syndrome. J Child Neurol 1998; 13: 391-7.
15. Ziegler A, Deonna T, Calame A. Hidden intelligence of a multiply handicapped child with Joubert syndrome. Dev Med Child Neurol 1990; 32: 258-66.
16. Tusa R, Hove M. Ocular and oculomotor signs in Joubert syndrome. J Child Neurol 1999; 14: 621-7.
17. Buissonnière R, Storni V, Robain O, Ponsot G. Le syndrome de Joubert. Ann Pediatr (Paris) 1990; 37: 151-6.
18. Kendall B, Kingsley D, Lambert SR, Taylor D, Finn P. Joubert syndrome: a clinico-radiological study. Neuroradiology 1990; 31: 502-6.
19. Calleja-Pérez B, Fernández-Jaén A, Martínez-Bermejo A, Pascual-Castroviejo I. Síndrome de Joubert: presentación de cinco casos. Rev Neurol 1998; 26: 548-50.
20. Ivarsson SA, Bjerre I, Brun A, Ljungberg O, Maly E, Taylor I. Joubert syndrome associated with Leber amaurosis and multicystic kidneys. Am J Med Genet 1993; 45: 542-7.
21. Boltshauser E, Forster I, Deonna T, Willi U. Joubert syndrome: are kidneys involved? Neuropediatrics 1995; 26: 320-1.
22. Menenzes M, Coker S. CHARGE and Joubert syndrome: are they a single disorder? Pediatr Neurol 1990; 6: 428-30.
23. Chance P, Cavalier L, Satran D, Pellegrino JE, Koenig M, Dobyns WB. Clinical nosologic and genetic aspects of Joubert and related syndromes. J Child Neurol 1999; 14: 660-6.
24. Saar K, Al-Gazali L, Sztriha L, Rueschendorf F, Nur-E-Kamal M, Reis A, et al. Homozygosity mapping in families with Joubert syndrome identifies a locus on chromosome 9q34.3 and evidence for genetic heterogeneity. Am J Hum Genet 1999; 65: 1666-71.

SÍNDROME DE JOUBERT: REVISIÓN DE 12 CASOS

Resumen. Introducción. *El síndrome de Joubert (SJ) presenta una herencia autosómica recesiva y sus características principales son la hipotonía, ataxia, retraso mental, movimientos oculares anormales y alteraciones del ritmo respiratorio; se inicia en los primeros meses de vida (períodos de taquipnea que alternan con apnea). Los hallazgos radiológicos más característicos son el alargamiento y estrechamiento de la unión pontomesencefálica, profundización de la fosa interpeduncular, condensación y horizontalización de los pedúnculos cerebelosos superiores, hipoplasia del vermis y fusión incompleta de la región media del vermis que aparece con una fisura sagital superior. Las tres primeras alteraciones son componentes del 'signo de la muela', una imagen radiológica considerada por algunos autores como patognómica del SJ.* Objetivos. *Revisar las características clínicas, experimentales y neurorradiológicas de 12 niños con diagnóstico clínico previo de SJ e intentar correlacionar los descubrimientos clínicos y radiológicos.* Pacientes y métodos. *Se llevó a cabo un estudio retrospectivo mediante la realización de resonancia magnética (RM) cerebral en todos los pacientes.* Resultados. *Todos los pacientes presentaban retraso mental, hipotonía, ataxia y movimientos oculares anormales. Otras señales clínicas relacionadas incluían alteración del ritmo respiratorio, alteración de la pigmentación retinal, discinesias buco-linguo-faciales, ptosis, polidactilia, escoliosis, cardiopatía congénita, riñones poliquísticos y convulsiones. Todos los pacientes presentaban agenesia del vermis y el 'signo de la muela' estaba presente en nueve de ellos. Se encontraron otras malformaciones cerebrales asociadas en cinco niños.* Conclusiones. *Consideramos que, en ausencia de un marcador bioquímico o genético para el SJ, es fundamental conseguir un grupo de pacientes con características clínicas y neurorradiológicas homogéneas para evitar así la superposición con otros síndromes. De acuerdo con nuestra experiencia y por la revisión de los casos publicados, pensamos que pueden ser consideradas como características principales del SJ la hipotonía, la ataxia, el retraso mental, la apraxia oculomotora y el 'signo de la muela'. Como características secundarias se pueden tener en cuenta las alteraciones del ritmo respiratorio, la alteración del pigmento retinal, las anomalías renales y la dismorfia facial. [REV NEUROL 2001; 32:812-7]*

Palabras clave. *Apraxia oculomotora. Ataxia recesiva. Signo de la muela. Síndrome de Joubert.*

SÍNDROME DE JOUBERT: REVISÃO DE 12 CASOS

Resumo. Introdução. *A síndrome de Joubert (SJ) tem uma hereditariedade autossómica recessiva e as suas características clínicas principais são hipotonia, ataxia, atraso mental, movimentos oculares anormais e alterações do ritmo respiratório com início nos primeiros meses de vida (períodos de taquipneia alternando com apneia). Os achados radiológicos mais característicos são alongamento e estreitamento da junção ponto-mesencefálica, aprofundamento da fossa interpeduncular, espessamento e horizontalização dos pedúnculos cerebelosos superiores, hipoplasia do vérmis e fusão incompleta da região mediana do vérmis que surge com uma fenda sagital superior. As três primeiras alterações são as componentes do 'sinal do dente molar', uma imagem radiológica considerada por alguns autores como patognomónica de SJ.* Objectivos. *Rever as características clínicas, laboratoriais e neurorradiológicas de 12 crianças com o diagnóstico clínico prévio de SJ e tentar correlacionar os achados clínicos e radiológicos.* Doentes e métodos. *Efectuou-se um estudo retrospectivo com realização de ressonância magnética cerebral em todos os doentes.* Resultados. *Todos os doentes apresentavam atraso mental, hipotonia, ataxia e movimentos oculares anormais. Os outros sinais clínicos associados incluíam alteração do ritmo respiratório, alteração da pigmentação retiniana, discinésias buco-linguo-faciais, ptose, polidactilia, escoliose, cardiopatia congénita, rins poliquísticos e convulsões. Todos os doentes tinham agenesia do vérmis e o 'sinal do dente molar' estava presente em nove. Em cinco crianças encontraram-se outras malformações cerebrais associadas.* Conclusões. *Consideramos que, na ausência de um marcador bioquímico ou genético para a SJ, é fundamental obter um grupo de doentes com características clínicas e neurorradiológicas homogéneas evitando-se assim a sobreposição com outras síndromes. De acordo com a nossa experiência e revisão da literatura pensamos que podem ser consideradas como características principias da SJ a hipotonia, ataxia, atraso mental, apraxia oculomotora e o 'sinal do dente molar'. Como características secundárias poderão ser consideradas as alterações do ritmo respiratório, a alteração na pigmentação da retina, as anomalias renais e a dismorfia facial. [REV NEUROL 2001; 32: 812-7]*

Palavras chave. *Apraxia oculomotora. Ataxia recessiva. Sinal do dente molar. Síndrome de Joubert.*

SHORT REPORT

Homozygosity mapping of a third Joubert syndrome locus to 6q23

C Lagier-Tourenne, E Boltshauser, N Breivik, M Gribaa, C Bétard, C Barbot, M Koenig

J Med Genet 2004;**41**:273–277. doi: 10.1136/jmg.2003.014787

Background: Joubert syndrome (JS) is a recessively inherited disorder characterised by hypotonia at birth and developmental delay, followed by truncal ataxia and cognitive impairment, characteristic neuroimaging findings (cerebellar vermis hypoplasia, "molar tooth sign") and suggestive facial features. JS is clinically heterogeneous with some patients presenting with breathing abnormalities in the neonatal period, oculomotor apraxia, retinal dystrophy, retinal coloboma, ptosis, hexadactyly, and nephronophtisis or cystic dysplastic kidneys. JS is also genetically heterogeneous, with two known loci, on 9q34 (JBTS1) and 11p11-q12 (CORS2), representing only a fraction of cases.

Methods: A large consanguineous Joubert family (five affected) was analysed for linkage with a marker set covering the entire genome and 16 smaller families were subsequently tested for candidate loci.

Results: We report here the identification of a third locus in 6q23 (JBTS3) from the study of two consanguineous families. LOD score calculation, including the consanguinity loops, gave a maximum value of 4.1 and 2.3 at q = 0 for the two families, respectively.

Conclusions: Linkage between the disease and the D6S1620–D6S1699 haplotype spanning a 13.1 cM interval is demonstrated. Genotype-phenotype studies indicate that, unlike CORS2, JBTS3 appears not to be associated with renal dysfunction.

Joubert syndrome (JS) (also known as Joubert-Boltshauser syndrome) is a recessively inherited disorder first described by Joubert *et al*[1] in a family of Canadian origin and further characterised by Boltshauser and Isler[2] in families of Swiss and German origin. Since then, many cases have been reported with various geographic origins. Consistent features of this condition are developmental delay, hypotonia, cerebellar ataxia, and suggestive facial features. Abnormalities on axial MRI are the neuroimaging hallmarks of JS, and include cerebellar vermis hypoplasia and abnormalities at the pontomesencephalic junction that lead to a characteristic "molar tooth" appearance.[3] This neuroradiological pattern results from an abnormally deep interpeduncular fossa and thick superior cerebellar peduncles orientated perpendicular to the brainstem. A wide clinical variability within the sibships and between families is observed with a marked variation in severity and the inconsistent presence of the following features: episodic apnea-hyperpnea which disappears with increasing age, abnormal eye movements (jerky eye movements, nystagmus, delay in saccadic initiation), rhythmic protrusion of the tongue, occipital meningoencephalocele, polydactyly, nephronophthisis or cystic dysplasia of the kidney, chorioretinal coloboma, and retinal dysplasia. There is a significant clinical overlap between JS and other cerebello-oculo-renal syndromes (CORS) such as Arima, Senior-Loken, and COACH syndromes, and further molecular investigations should help to achieve a final classification of these conditions.[4] This wide clinical heterogeneity hampers the gathering together of families into genetically homogeneous groups needed for linkage studies. Indeed, the first linkage studies failed to identify a specific chromosomal locus for JS providing evidence that JS and related syndromes are genetically heterogeneous.[5 6] In addition, candidate gene approaches have failed so far to detect mutations in the *WNT1*, *EN1*, *EN2*, and *FGF8* genes of patients with JS.[6 7] Homozygosity mapping can be used as an alternative method to bypass the problem of genetic heterogeneity by studying large consanguineous families with autosomal recessive disorder.[8] Using this strategy, Saar *et al* identified a JS locus on chromosome 9q34.3 (JBTS1) in two families of Omani origin.[9] However most of the families studied by Blair *et al*[6] and by us (unpublished results) are excluded for linkage to this locus. Recently, Valente *et al*[10] and Keeler *et al*[11] identified a second JS locus associated with nephronophtisis on chromosome 11p11-q12 (cerebello-oculo-renal syndrome 2, CORS2). We report here the identification of a third locus on 6q23 (JBTS3) from the study of two consanguineous families, including the second reported JS family.[2] On the other hand, linkage to 6q23 was excluded for nine out of 15 additional families diagnosed with JS, the remaining families being too small to allow conclusions to be drawn.

METHODS

Subjects

In family 1, of Turkish origin, five children born from consanguineous parents have Joubert syndrome (fig 1, table 1). All affected individuals have marked cognitive impairment, requiring special education. Expressive speech was markedly affected, and two children remained without verbal communication. Motor milestones were extremely slow and the ability to walk unaided was never reached before the age of 7 years, reflecting hypotonia and truncal ataxia. The patients had significantly reduced vision with retinal dystrophy at later ages, but no nystagmus and no retinal coloboma. Electroretinography was not performed. There was no evidence of renal dysfunction and all patients had normal serum creatinin levels at their present ages, ranging from 17 to 28 years. Neuroimaging confirmed cerebellar vermis hypoplasia and molar tooth sign. All patients, the parents, and three out of five healthy siblings were available for study.

Family 2, of Swiss origin, is one of the original families described by Boltshauser and Isler.[2] The parents are third

Abbreviations: CORS, cerebello-oculo-renal syndrome; JS, Joubert syndrome

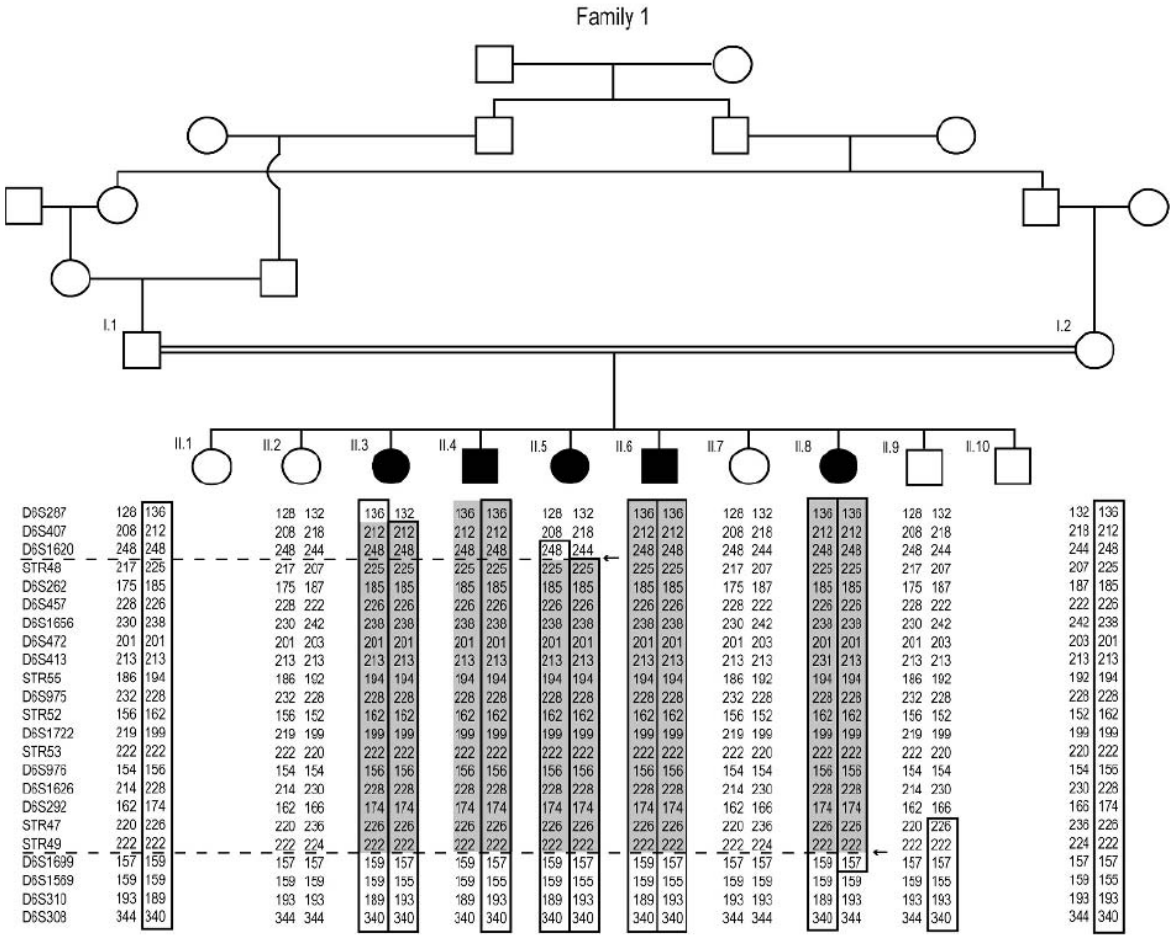

Figure 1 Genotyping results of family 1 for the chromosome 6q23 region. DNA samples of healthy siblings II.1 and II.2 were not available for study. Markers are indicated on the left and are organised from top to bottom in centromeric to telomeric order. The marker order is based on the UCSC Assembly of Human Genome browser (April 2003 update, http://genome.ucsc.edu). Parental haplotypes linked with the disease are boxed. The region of homozygosity by descent is highlighted in grey. Dotted lines indicate the centromeric and telomeric boundaries of the JBTS3 locus defined, respectively, by a maternal recombination in patient II.5 and heterozygosity in patients due to an ancestral recombination (arrows).

Table 1 Clinical features of the JBTS3 patients

Clinical features	Family 1					Family 2	
Origin	Turkey					Switzerland	
Patient	1	2	3	4	5*	1	2
Sex	F	M	F	M	F	F	F
Present age (years)	28	27	23	21	17	†	23
Early hypotonia	+	+	+	+	+	+	+
Age at independent walking (years)	10	10	9	WCB	WCB	†	7
Cognitive impairment	++	++	++	++++	++++	NA	+
Neonatal breathing problems	NA	NA	NA	NA	NA	+	+
Cerebellar ataxia	±	−	+	−	−	+	+
Nystagmus	−	−	+	−	−	+	+
Optic atrophy	−	−	−	−	NA	−	−
Retinal dystrophy	−	+	−	−	NA	NA	+
Reduced vision	+	+	+	+	+	NA	+
Kyphoscoliosis	+	+	−	−	−	−	−
Retarded skeletal growth	NA	NA	+	+	+	−	−
Renal dysfunction	−	−	−	−	−	−‡	−
MTS	+	+	+	+	+	+§	+
Cerebellar vermis hypoplasia	+	+	+	+	+	+	+

F, female; M, male; NA, not available; MTS, molar tooth sign; WCB, wheelchair bound.
*Also presented with spasticity, microcephaly and seizures; †deceased at 23 months; ‡normal kidney histology at autopsy; §abnormal ponto-mesencephalic junction and upper cerebellar pedoncules at autopsy.

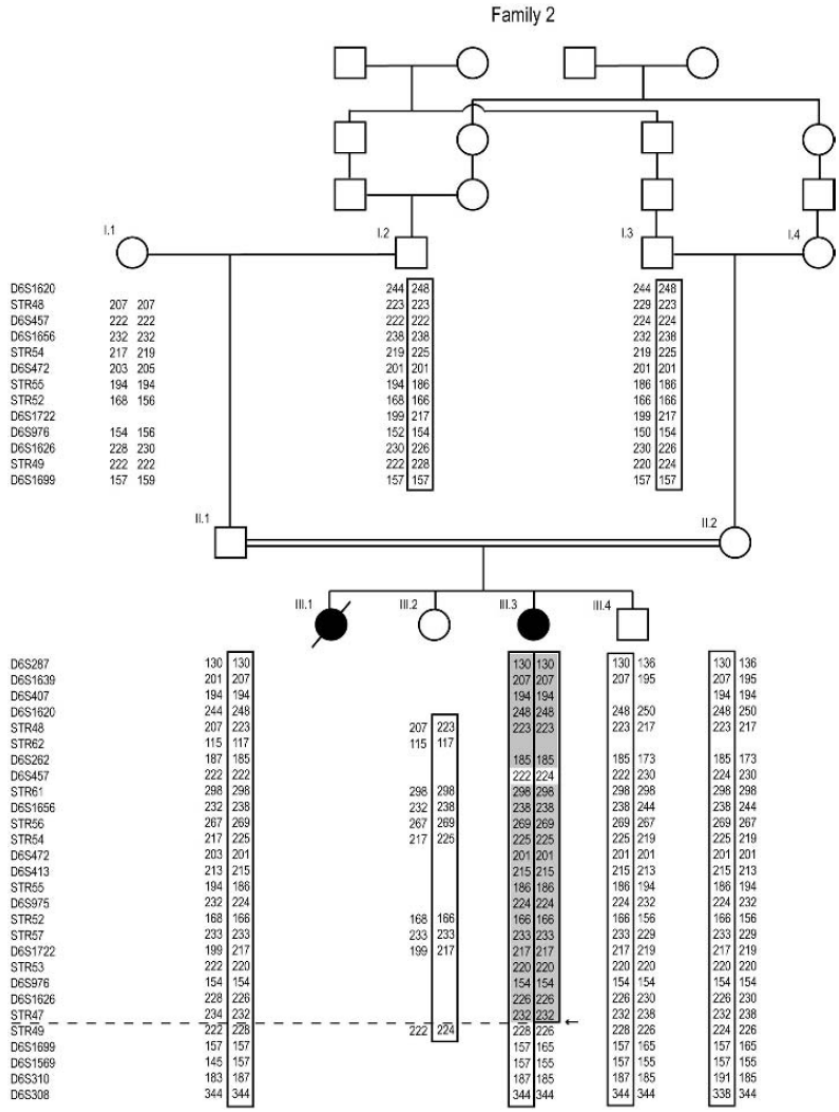

Figure 2 Genotyping results of family 2 for the chromosome 6q23 region. Markers and haplotypes are indicated as in figure 1. The patient is homozygous for 23 consecutive markers, with the exception of D6S457 which is assumed to represent an ancient allelic mutation, since both parents and transmitting grandparents carry different alleles at this locus. The patient is heterozygous for marker STR49 (arrow) and further telomeric markers, allowing reduction of the critical interval. The dotted line defines the telomeric boundary of this interval.

degree cousins and have two healthy children (fig 2). A second affected daughter was born subsequently to the initial report.[12 13] The index patient had poor developmental progress and died at 23 months of age, before DNA sampling was available. Her autopsy report[14] was the first detailed pathological description of JS. The surviving patient is now 23 years old and has a favourable, but clearly subnormal, cognitive development, with independence in her daily activities and fair reading and writing skills. She has normal ultrasonography of kidney and liver, normal serum creatinin levels, and no evidence of kidney involvement. She has pigmentary retinopathy, which has been non-progressive until now, with flat electroretinogram since the age of 10 (table 1).

Fifteen additional families (22 patients in total) were also included in the study. The selected families had at least one healthy child available for genetic study or had documented consanguinity. Fourteen patients have been previously described.[13 15 16] All patients conform to the following diagnostic criteria: hypotonia and developmental delay, followed by truncal ataxia and cognitive impairment, presence on MRI of the molar tooth sign and cerebellar vermis hypoplasia, and suggestive facial features (high-rounded eyebrows, ptosis, broad nasal bridge with mild epicanthus, anteverted nostrils, triangular shaped open mouth, and low-set ears as illustrated in Maria *et al*[17]). In addition, some patients presented with breathing abnormalities in the neonatal period, abnormal eye movements, or retinal dystrophy. Two patients, from two families, had renal failure before 12 years of age followed by renal transplantation, and an affected brother had reduced cortico-medullary differentiation on renal ultrasounds and high serum creatinin levels since the age of 10.

Genotyping

Blood samples were obtained with informed consent. Genomic DNA was extracted from the peripheral blood leukocytes by a standard phenol/chloroform method.

A whole-genome screen was initiated with family 1 using a microsatellite marker set developed and commercialised by PE Biosystems (ABI Linkage Mapping Set version 2, medium density set 10, MD-10). This set comprises 400 fluorescently labelled microsatellite markers selected from the Généthon human linkage map,[18] with an average spacing of 10 cM and an average heterozygosity of 75%. PCR-multiplex protocol and fragment analysis were performed as described.[19]

Additional CA/TG microsatellite markers from the Généthon human linkage map[18] and new polymorphic markers were amplified with a universal fluoresceinated primer as described.[19] To identify new polymorphic markers, we searched for $(CA)_n$ repeats in the corresponding sequence of the human genome and designed flanking PCR primers for repeats with more than 12 motif units. The primer sequences of the new polymorphic markers, derived from the BAC clones (http://genome.ucsc.edu), are given in table 2. All annealing temperatures for PCR amplification were set at 60°C. PCR products were resolved on ABI 377 or ABI 3100 DNA sequencers (PE Applied Biosystems) and analysed using ABI PRISM GeneScan Analysis Software.

Linkage analysis

Part of the linkage power of families 1 and 2 is due to the consanguinity loop(s) and linkage is supported when the patients are homozygous for a rare haplotype.[8] This information was included in a two-point LOD score calculation by considering the non-recombinant haplotype as a single locus.[8] The frequency of the homozygous haplotype was calculated as the product of the frequency of the individual alleles estimated from a reference white population. In order to eliminate biases due to possible linkage disequilibrium, only one marker was taken into account when two were less than 500 kb apart on the human genome sequence. Two-point LOD scores with consanguinity loops were calculated by using the MLINK program of the FASTLINK package.[20] We assumed a fully penetrant autosomal recessive mode of inheritance, and a gene frequency of 0.001 that certainly represents an upper limit for this rare condition.

RESULTS

A total of 390 markers of the ABI PRISM Linkage Mapping Set were tested with family 1. Given the close consanguinity of the parents and the close spacing of the markers, we selected the regions for which at least one marker was homozygous in all five affected individuals and heterozygous in the three healthy siblings. We identified only one such region, on chromosome 6q23, in which the consecutive markers D6S262 and D6S292 were homozygous in all patients. The study of a dense set of microsatellite markers from this region confirmed linkage to the 6q23 locus, since the five patients were homozygous for at least 16 consecutive markers and the healthy siblings were heterozygous for 14 of these markers (fig 1). LOD score calculation, including the consanguinity loop,[8 21] gave a value of 4.1 at a recombination fraction θ of 0, demonstrating linkage between the disease and the 6q23 haplotype. On the centromeric side, a maternal recombination in patient II.5 excluded marker D6S1620 from linkage. On the other side, marker D6S1699 and further telomeric markers were heterozygous in all patients, indicating the occurrence of an ancestral recombination. The recombinant markers define a 13.1 cM interval containing the JS gene.

The set of 6q23 microsatellite markers was tested in 16 smaller families, of which six had documented consanguinity. Linkage to 6q23 was excluded in nine families either because patients and a healthy sibling shared the same haplotypes or because homozygosity by descent was not present in consanguineous families. Five of these families were compatible with linkage to CORS2, and three to JBTS1, including two compatible with both (LOD scores in favour of linkage ranging from 0.25 to 1.1, not shown). Six families were compatible with linkage to 6q23, albeit this is most likely due to small family size in most cases (LOD scores in favour of linkage ranging from 0.125 to 0.725), since five of these families were equally linked to the CORS2 locus, and two to the JBTS1 locus (not shown). In all cases, sufficient markers were tested in order to have fully informative families. Finally, linkage to 6q23 was demonstrated for family 2. The affected patient was homozygous for 22 consecutive markers (with the exception of a probable allelic mutation at D6S457) and the two healthy siblings did not share the same haplotypes (fig 2). LOD score calculation, including the consanguinity loops, gave a value of 2.3, at a recombination fraction θ of 0, demonstrating linkage between the disease and the 6q23 locus in this family.[22] Marker STR49, which is 1.3 Mb centromeric to D6S1699, as well as more distal markers were heterozygous in the patient, allowing us to reduce the critical interval and to exclude seven genes located between STR49 and D6S1699 from being candidate JS genes. The final interval is 8.2 Mb in size and contains 45 known genes. None of them seemed to be a good candidate gene for Joubert syndrome.

Table 2 Primer sequences for PCR amplification of the new microsatellite markers

Marker	Primer sequence	BAC clones	Size (bp)
STR48	5′-aagtcggtctgctgtttcca-3′ 5′-tgttcctaagtdtctctccatcc-3′	AL358943	~210
STR55	5′-atcaccactgatcccacaga-3′ 5′-gattcaactctcttcccggttt-3′	AL513524	~190
STR52	5′-ccaaaaggccaagagaaggt-3′ 5′-ggttggggagagatcacagg-3′	AC068005	~160
STR53	5′-actctagtctggttccctagagttt-3′ 5′-tggctaaagtgtgttggcttc-3′	AC023293	~220
STR47	5′-agtttctggcccctctat-3′ 5′-caccttcatgggtgtccttt-3′	AL023284	~230
STR49	5′-tgctacgattgacccaactct-3′ 5′-caaccagtgaaaagcaacaca-3′	AL357060	~220

DISCUSSION

Despite early descriptions of JS in 1969 and 1977,[1 2] and numerous subsequent reports since then, the search for the defective genes has remained elusive so far, mostly due to tremendous heterogeneity both at the clinical and genetic levels. Identification of a first JS locus on chromosome 9q34 (JBTS1),[9] confirmed this heterogeneity, since most JS families are not linked to this locus.[6 9] We report here the identification of another locus, on 6q23, based on homozygosity of patients in two consanguineous families. While the LOD score in favour of linkage in family 1 (4.1) is sufficient to demonstrate the existence of this locus, the LOD score for family 2 (2.3) is sufficient to confirm that it is linked to the same locus as family 1. Here again, the JS locus represents only a fraction of the JS families. Indeed, it is anticipated that in most of the six small families for which the disease segregates with 6q23 it does so by chance and only a few subjects will have mutations in the 6q23 locus.

Another locus has recently been identified on chromosome 11p11-q12, based on the study of a large Sicilian consanguineous family[10] and of three smaller consanguineous families.[11] In the Sicilian family, two patients also developed

renal failure at age 17 and 15, respectively, while the two youngest patients, aged 12 and 8 years, had only altered urinary concentration test and no polyuria/polydipsia. Three patients had increased kidney echogenicity but no renal cysts. None had retinal abnormalities. Patients from the three smaller families were clinically heterogeneous and presented with either kidney cysts, suggestive nephrocalcinosis, posterior encephalocele, hydrocephalus, corpus callosum and occipital lobe dysplasia, coloboma of the retina, or retinal dystrophy.[11] The age at last examination of patients without renal problems was not indicated. The 11p11-q12 locus was named CORS2 for cerebello-oculo-renal syndrome, with JBTS1 corresponding to CORS1. CORS2 patients contrast with the six patients of families 1 and 2, who have not developed renal failure past the age of 17. Moreover, reduced vision with retinal dystrophy was found in both families, while retinal presentation of CORS2 patients was more heterogeneous. The 6q23 locus was therefore named JBTS3, which may correspond to CORS3 if future linked families reveal renal heterogeneity. The knowledge of three JS loci opens up the possibility of investigating genotype/phenotype correlations that should help clarify nosologic delineation among CORS and facilitate the search for defective genes from homogeneous patient groups.

ACKNOWLEDGEMENTS

We wish to thank Drs D Chaigne, J Messer, and B Rousselle for referring JS samples and clinical information, Dr E M Valente for sharing data prior to publication, and M Moreira and J-L Mandel for helpful discussion and support. We also wish to thank L Reutenauer, E Troesch, F Ruffenach, I Colas, and S Vicaire for excellent technical help.

Authors' affiliations

C Lagier-Tourenne, M Gribaa, M Koenig, IGBMC, CNRS/INSERM/ULP, Illkirch, C.U. de Strasbourg, France
E Boltshauser, Department of Neurology, Children's University Hospital, Zürich, Switzerland
N Breivik, Department of Paediatrics, Aalesund Hospital, Aalesund, Norway
C Bétard, Centre National de Génotypage, Evry, France
C Barbot, Department of Neurology, Hospital Maria Pia, Porto, Portugal

Genetic studies were supported by funds from the Institut National de la Santé et de la Recherche Médicale, the Centre National de la Recherche Scientifique, the Hôpitaux Universitaires de Strasbourg (PHRC régional), and the GIS-Maladies Rares. CL-T was supported by the Fondation pour la Recherche Médicale and by the Association Française contre les Myopathies.

Conflict of interest: none declared.

Correspondence to: Professor M Koenig, Institut de Génétique et de Biologie Moléculaire et Cellulaire, 1 rue Laurent Fries BP10142, 67404 Illkirch cedex, C.U. de Strasbourg, France; mkoenig@igbmc.u-strasbg.fr

Revised version received 1 January 2004
Accepted for publication 6 January 2004

REFERENCES

1 **Joubert M**, Eisenring JJ, Robb JP, Andermann F. Familial agenesis of the cerebellar vermis. A syndrome of episodic hyperpnea, abnormal eye movements, ataxia, and retardation. *Neurology* 1969;**19**:813–25.
2 **Boltshauser E**, Isler W. Joubert syndrome: episodic hyperpnea, abnormal eye movements, retardation and ataxia, associated with dysplasia of the cerebellar vermis. *Neuropadiatrie* 1977;**8**:57–66.
3 **Maria BL**, Hoang KB, Tusa RJ, Mancuso AA, Hamed LM, Quisling RG, Hove MT, Fennell EB, Booth-Jones M, Ringdahl DM, Yachnis AT, Creel G, Frerking B. ''Joubert syndrome'' revisited: key ocular motor signs with magnetic resonance imaging correlation. *J Child Neurol* 1997;**12**:423–30.
4 **Satran D**, Pierpont ME, Dobyns WB. Cerebello-oculo-renal syndromes including Arima, Senior-Loken and COACH syndromes: more than just variants of Joubert syndrome. *Am J Med Genet* 1999;**86**:459–69.
5 **Chance PF**, Cavalier L, Satran D, Pellegrino JE, Koenig M, Dobyns WB. Clinical nosologic and genetic aspects of Joubert and related syndromes. *J Child Neurol* 1999;**14**:660–6, discussion 669–72.
6 **Blair IP**, Gibson RR, Bennett CL, Chance PF. Search for genes involved in Joubert syndrome: evidence that one or more major loci are yet to be identified and exclusion of candidate genes EN1, EN2, FGF8, and BARHL1. *Am J Med Genet* 2002;**107**:190–6.
7 **Pellegrino JE**, Lensch MW, Muenke M, Chance PF. Clinical and molecular analysis in Joubert syndrome. *Am J Med Genet* 1997;**72**:59–62.
8 **Ben Hamida C**, Doerflinger N, Belal S, Linder C, Reutenauer L, Dib C, Gyapay G, Vignal A, Le Paslier D, Cohen D, Pandolfo M, Mokini V, Novelli G, Hentati F, Ben Hamida M, Mandel J-L, Koenig M. Localization of Friedreich ataxia phenotype with selective vitamin E deficiency to chromosome 8q by homozygosity mapping. *Nat Genet* 1993;**5**:195–200.
9 **Saar K**, Al-Gazali L, Sztriha L, Rueschendorf F, Nur EKM, Reis A, Bayoumi R. Homozygosity mapping in families with Joubert syndrome identifies a locus on chromosome 9q34.3 and evidence for genetic heterogeneity. *Am J Hum Genet* 1999;**65**:1666–71.
10 **Valente EM**, Salpietro DC, Brancati F, Bertini E, Galluccio T, Tortorella G, Briuglia S, Dallapiccola B. Description, nomenclature, and mapping of a novel cerebello-renal syndrome with the molar tooth malformation. *Am J Hum Genet* 2003;**73**:663–70.
11 **Keeler LC**, Marsh SE, Leeflang EP, Woods CG, Sztriha L, Al-Gazali L, Gururaj A, Gleeson JG. Linkage analysis in families with Joubert syndrome plus oculo-renal involvement identifies the CORS2 locus on chromosome 11p12-q13.3. *Am J Hum Genet* 2003;**73**:656–62.
12 **Boltshauser E**, Herdan M, Dumermuth G, Isler W. Joubert syndrome: clinical and polygraphic observations in a further case. *Neuropediatrics* 1981;**12**:181–91.
13 **Steinlin M**, Schmid M, Landau K, Boltshauser E. Follow-up in children with Joubert syndrome. *Neuropediatrics* 1997;**28**:204–11.
14 **Friede RL**, Boltshauser E. Uncommon syndromes of cerebellar vermis aplasia. I: Joubert syndrome, *Dev Med Child Neurol* 1978;**20**:758–63.
15 **Boltshauser E**, Forster I, Deonna T, Willi U. Joubert syndrome: are kidneys involved? *Neuropediatrics* 1995;**26**:320–1.
16 **Barreirinho MS**, Teixeira J, Moreira NC, Bastos S, Goncalvez S, Barbot MC. Síndromede Joubert: revisión de 12 casos [Joubert's syndrome: report of 12 cases]. *Rev Neurol* 2001;**32**:812–7.
17 **Maria BL**, Boltshauser E, Palmer SC, Tran TX. Clinical features and revised diagnostic criteria in Joubert syndrome. *J Child Neurol* 1999;**14**:583–91.
18 **Dib C**, Faure S, Fizames C, Samson D, Drouot N, Vignal A, Millasseau P, Marc S, Hazan J, Seboun E, Lathrop M, Gyapay G, Morissette J, Weissenbach J. A comprehensive genetic map of the human genome based on 5,264 microsatellites. *Nature* 1996;**380**:152–4.
19 **Lagier-Tourenne C**, Tranebjaerg L, Chaigne D, Gribaa M, Dollfus H, Silvestri G, Bétard C, Warter J, Koenig M. Homozygosity mapping of Marinesco-Sjögren syndrome to 5q31. *Eur J Hum Genet* 2003;**11**:770–8.
20 **Cottingham RW**, Idury RM. Schaffer AA. Faster sequential genetic linkage computations. *Am J Hum Genet* 1993;**53**:252–63.
21 **Lathrop GM**, Lalouel JM, Julier C, Ott J. Multilocus linkage analysis in humans: detection of linkage and estimation of recombination. *Am J Hum Genet* 1985;**37**:482–98.
22 **Ott J**. *Analysis of human genetic linkage*. Baltimore, MD: John Hopkins University Press, 1991.

Distinguishing the Four Genetic Causes of Jouberts Syndrome–Related Disorders

Enza Maria Valente, MD, PhD,[1] Sarah E. Marsh, MS,[2] Marco Castori, MD,[1,3] Tracy Dixon-Salazar, BS,[2] Enrico Bertini, MD,[4] Lihadh Al-Gazali, MD,[5] Jean Messer, MD,[6] Clara Barbot, MD,[7] C. Geoffrey Woods, MD, PhD,[8] Eugen Boltshauser, MD,[9] Asma A. Al-Tawari, MD,[10] Carmelo D. Salpietro, MD,[11] Hulya Kayserili, MD,[12] László Sztriha, MD, PhD,[5] Moez Gribaa, MD,[13] Michel Koenig, MD, PhD,[13] Bruno Dallapiccola, MD,[1,3] and Joseph G. Gleeson, MD [2]

Jouberts syndrome–related disorders are a group of recessively inherited conditions showing cerebellar vermis hypoplasia and the molar tooth sign of the midbrain–hindbrain junction. Recent analyses have suggested at least three loci, JBTS1 (9q34.3), -2 (11p11.2-q12.3), and -3 (6q23), but the phenotypic spectrum associated with each locus has not been delineated. In addition, deletions of the *NPHP1* gene, usually responsible for isolated juvenile nephronophthisis, are occasionally encountered among Jouberts syndrome–related disorder patients. Here, we describe four novel families showing evidence of linkage to two of these loci, provide a 3.6Mb refinement of the JBTS2 locus, and perform a detailed comparison of all linked families identified so far, to define the clinical and radiographical hallmarks for each genetic condition. We find that JBTS1 and -3 primarily show features restricted to the central nervous system, with JBTS1 showing largely pure cerebellar and midbrain–hindbrain junction involvement, and JBTS3 displaying cerebellar, midbrain–hindbrain junction, and cerebral cortical features, most notably polymicrogyria. Conversely, JBTS2 is associated with multiorgan involvement of kidney, retina, and liver, in addition to the central nervous system features, and results in extreme phenotypic variability. This provides a useful framework for genetic testing strategies and prediction of which patients are most likely to experience development of systemic complications.

Ann Neurol 2005;57:513–519

Jouberts syndrome (JS) is an autosomal recessive condition first described in 1969 in four siblings with hypotonia, ataxia, mental retardation, oculomotor apraxia, and neonatal breathing dysregulation.[1] The neuroradiological hallmark of JS is a complex midbrain–hindbrain malformation, the molar tooth sign, characterized by cerebellar vermis hypoplasia, a deep interpeduncular fossa, and thickened, elongated, and maloriented superior cerebellar peduncles.[2] JS has been classified in two groups, A and B, the latter being characterized by the cooccurrence of ocular and renal complications, mainly retinal dystrophy and nephronophthisis (characterized by polycystic and fibrotic changes).[3] Additional clinical features may also be present, such as optic coloboma, polydactyly, liver fibrosis, and other central nervous system malformations. The variable involvement of other organs identifies a large spectrum of Jouberts syndrome–related disorders (JSRDs) sharing the MTS, which include at least eight syndromes.[4]

Despite a number of efforts to define their clinical basis, the nosological definition of JSRD still remains problematical, making it difficult to frame all patients within the current clinical classification. Some patients present a constellation of atypical features that cannot be ascribed to any of the known syndromes,[5,6] whereas other cases show clinical features overlapping with two or more conditions. For instance, it is an issue whether

From the [1]IRCCS CSS, Mendel Institute, Rome, Italy; [2]Neurogenetics Laboratory, Department of Neurosciences, University of California, San Diego, La Jolla, CA; [3]Department of Experimental Medicine and Pathology, La Sapienza University; [4]Molecular Medicine Unit, Department of Laboratory Medicine, Bambino Gesu' Hospital IRCCS, Rome, Italy; [5]Department of Pediatrics, Faculty of Medicine and Health Sciences, United Emirates University, Al Ain, United Arab Emirates; [6]Service de Pediatrie-II, Medecine Neonatale et Reanimation Pediatrique, Hopital de Hautepierre, Hopitaux Universitaires de Strasbourg, Strasbourg, France; [7]Serviço de Neuropediatria, Hospital de Crianças Maria Pia, Porto, Portugal; [8]Molecular Medicine Unit, University of Leeds, St. James University Hospital, Leeds, United Kingdom; [9]Department of Neurology, Children's University Hospital, Zurich, Switzerland; [10]Neurology Department, Children's Unit, Al Sabah Hospital, Safat Al-Shewaikh, Kuwait; [11]Operative Unit of Pediatric Genetics and Immunology, Department of Medical and Surgical Pediatric Sciences, University of Messina, Messina, Italy; [12]Medical Genetics Department, Istanbul Medical Faculty, Istanbul University, Istanbul, Turkey; and [13]Institut de Genetique et de Biologie Moleculaire et Cellulaire (IGBMC CNRS/INSERM/Université Louis Pasteur), Illkirch, France.

Received Dec 2, 2004. Accepted for publication Jan 12, 2005.

Published online Mar 28, 2005, in Wiley InterScience (www.interscience.wiley.com). DOI: 10.1002/ana.20422

Address correspondence to Dr Gleeson, University of California-San Diego, Leichtag 332, 9500 Gilman Drive, La Jolla, CA 92093-0691. E-mail: jogleeson@ucsd.edu

© 2005 American Neurological Association
Published by Wiley-Liss, Inc., through Wiley Subscription Services

JS type B, Senior-Löken and Arima syndromes, previously considered distinct conditions, constitute a single entity characterized by the variable occurrence of cerebellar involvement with the MTS, nephronophthisis, and retinal dystrophy.[3,7,8] In addition, within a defined syndrome, the key clinical features may be missing, causing incomplete phenotypes, or may diverge even between affected siblings.[7,9–11] Some of these key features may manifest later in life or may be identifiable only through specific diagnostic protocols, leading to a possible misclassification of patients. Indeed, nephronophthisis can be asymptomatic or mildly symptomatic for several years before evolving to renal failure, but individuals at risk can be diagnosed through abnormal results of a urinary concentration test.[12] Retinal involvement also is widely variable, and some nonprogressive retinopathies resulting in mild visual reduction may be missed if detailed ophthalmological and electroretinogram examinations are not performed.

The genetic basis of JSRD also is highly heterogeneous. Three genetic loci associated with JSRD have been mapped to chromosomes 9q34.3 (JBTS1: MIM-[#213300]), 11p11.2-q12.3 (JBTS2: MIM[%608091]), and 6q23 (JBTS3: MIM[#608629]), but only the JBTS3 gene, *AHI1*, encoding Jouberin, has been cloned.[13–18] In addition, homozygous deletions of the *NPHP1* gene (MIM[*607100]), which typically are associated with isolated juvenile nephronophthisis, can also cause JSRD with a proven MTS.[12,19] Because of the small number of JSRD families linked to each of these genetic determinants, their phenotypic spectrums have not yet been delineated, and genotype–phenotype correlates are still unclear.

The characterization of a growing number of families linked to known loci and the mapping of novel JBTS loci represent a crucial step to pave the way for a novel genetically driven classification of these disorders. Here, we describe four additional families consistent with linkage to either JBTS1 or JBTS2 and perform detailed genotype–phenotype correlations for the four known genetic causes of MTS-related syndromes.

Patients and Methods

Patients

We ascertained 15 consanguineous families with at least one individual affected by JSRD. Inclusion criteria were the presence of neurological features typical of JS (hypotonia, developmental delay, and oculomotor apraxia or breathing abnormalities, or both) and neuroimaging (computerized tomography or magnetic resonance imaging) showing the MTS. We restricted our analysis to consanguineous families because analysis of autozygosity provides a powerful measurement of linkage,[20] whereas inclusion of nonconsanguineous families could lead to false-positive and false-negative evidence of linkage. Whenever possible, patients underwent a full diagnostic protocol, including a detailed clinical questionnaire, inspection of fundus oculi, visual-evoked potentials, electroretinogram, abdominal ultrasound, routine renal parameters, urinary specific gravity and urinary concentration test after Desmopressin stimulation, and standard- or high-resolution karyotype. After obtaining parental written informed consent, we obtained a blood sample from all available family members. In addition to the novel families, we also ascertained an additional branch of Family 008 mapping to JBTS1 (Family C in Saar and colleagues[13]), with two more affected individuals. This study was approved by the Ethics Committees of the University of California, San Diego and CSS Mendel Institute.

Linkage Analysis

Genomic DNA was extracted following standard procedures. Probands from all families had previously tested negative for *NPHP1* homozygous or heterozygous deletions (data not shown). We performed genotypes for published microsatellite markers spanning the JBTS1, JBTS2, and JBTS3 loci[13–16] in all available individuals. Marker order and physical distances were obtained from the most recent University of California, Santa Cruz draft of the Human Genome (more information is available via the Internet at http://genome.ucsc.edu). Genomic DNA was polymerase chain reaction–amplified using fluorescent primers. Amplified fragments were run on an ABI Prism 3100 DNA sequencer and analyzed with GeneScan and Genotyper software (Applied Biosystems, Foster City, CA). Haplotypes were constructed manually, and phase was assigned based on the minimum number of recombinants. Logarithm of odds score calculations were not performed because they were estimated to be below significance for each family. Nevertheless, in a first cousin relationship, assuming unique haplotypes, the chance that a given haplotype will be autozygous is 1:32 (0.5^5) for a single affected individual. Therefore, when examining for linkage to three independent regions (JBTS1, -2, -3), there is less than a 1 in 10 chance for false-positive autozygosity. This figure becomes more significant when genotypes are performed on additional affected or unaffected offspring, as is the case for all but one family presented in this article.

Results

Genotyping of 15 consanguineous families for markers spanning the known JBTS loci identified two additional families consistent with linkage to JBTS1 and two families with linkage to JBTS2 (Fig 1). In these four families, linkage with the other two JBTS loci was excluded. Detailed clinical description is reported later and is summarized in the Table, whereas neuroimages of the four probands showing the MTS are shown in Figure 2. Affected individuals showed homozygosity across the whole published loci, with the exception of Family F6. In this family, fine mapping of the upper limit of the JBTS2 locus identified D11S1344 as the novel upper flanking (recombinant) marker. This allows refining the candidate region from 20.6 to 17Mb (or alternatively from 17.2 to 13.6Mb; if D11S4191 is considered as the lower flanking marker, see Valente

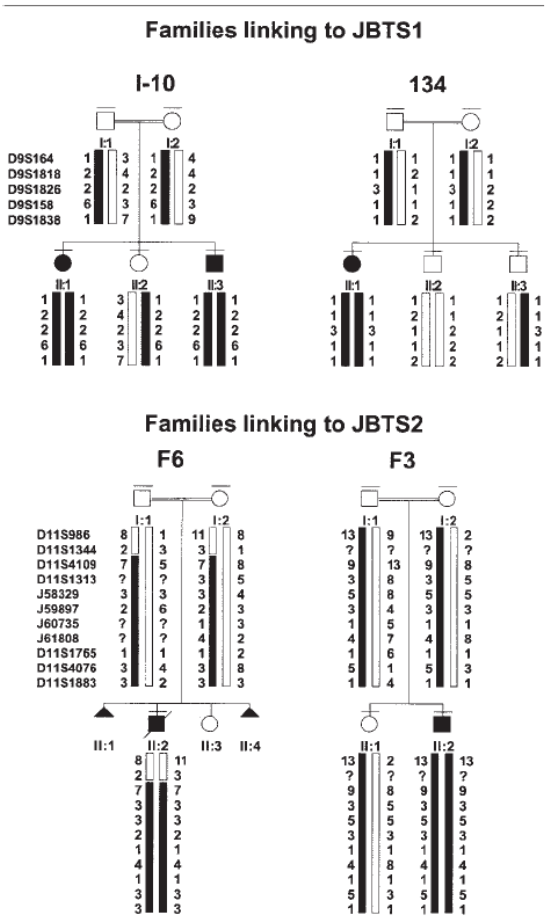

Fig 1. Pedigrees of new families and haplotypes of marker loci spanning the JBTS1 (Families I-10 and 134) and JBTS2 (Families F6 and F3) loci. Black symbols *denote affected individuals; deceased members are marked with a* diagonal bar. Black small triangles *represent spontaneous abortions of affected fetuses. A* thin horizontal bar *above symbols indicates family members who were examined clinically and whose blood was sampled.* Double lines *indicate consanguinity. For each family, the* black bar *denotes the disease-associated haplotype. In Family F6, a recombination event between markers D11S1344 and D11S4109 identifies D11S1344 as the upper flanking marker of the JBTS2 locus.*

and colleagues[15]), still encompassing 5.2Mb centromeric DNA. In the remaining 11 JSRD families, linkage to each of the three loci could be excluded, providing evidence for at least another yet unidentified JBTS locus.

Locus JBTS1

FAMILY 008. Two affected siblings from an Omani family (Family 008) have been reported previously. [13] We recently have ascertained two additional affected female twins, first-degree cousins of the initial probands. The twins displayed a phenotype and haplotypes spanning the JBTS1 locus that were identical to those of the two previously published affected cousins (see the Table).

FAMILY I-10. Family I-10 is an Italian family with two affected siblings, aged 4 and 13 years. The phenotype is characterized by hypotonia that later evolved into ataxia and marked oculomotor apraxia, but without respiratory problems. They have normal intelligence, and the eldest sibling attains good results at school. Both siblings show a moderate visual reduction with mild pigmentary changes, normal visual-evoked potentials, and slightly abnormal electroretinogram, suggestive of a nonprogressive, nonspecific retinopathy. Kidney function is normal, with no urinary concentration defect. Other organs are not known to be involved.

FAMILY 134. Family 134 originates from Oman. The affected child is 4 years old and has a typical neurological phenotype with mental retardation but no breathing dysregulation. There is no apparent involvement of other organs with normal fundus oculi examination and kidney ultrasound. However, electroretinogram and urinary concentration testing were not performed.

Locus JBTS2

FAMILY F6. In Family F6, a Turkish family, the affected child died at 2 months old. He had severe hypotonia, oculomotor apraxia, and severe respiratory abnormalities, with prolonged episodes of apnea and bradycardia followed by brief tachypneas. Results of kidney ultrasound examination were normal, although he died too early to detect possible renal involvement. Retinal abnormalities were not detected, but bilateral microphthalmia was noted. There was postaxial polydactyly of both hands and feet, with camptodactyly of the third and fourth fingers bilaterally, small genitalia, and patent foramen ovale. Magnetic resonance imaging showed absence of the cerebellar vermis, the MTS, and a cyst of the fourth ventricle. The mother had three other pregnancies; one pregnancy resulted in a healthy child, whereas the other two fetuses died at 13 and 16 gestational weeks. Pathological examination of the first abortus showed a large occipital encephalocele with enlarged cisterna magna and renal dysplasia, but no further details are available. The second abortus could not be examined because of the advanced status of maceration; however, bilateral renal and ureteral agenesis was described. No DNA was available from these two abortions.

FAMILY F3. Family F3 includes a Portuguese patient aged 15 years (clinically described as Case 1 in Barreir-

Table. Characteristics of Families[a]

	NPHP1			JBTS1				JBTS2						JBTS3/AHI1									
Characteristics	EC	K76	K84	007	008	134	1–10	002	006	129	I-00	F3	F6	F1	F2	010	115	144	P1	P2	P3	P4	P5
No. of patients	1	2	1	4	4	1	2	2	2	3	4	1	1 (+2)[b]	5	2	1	2	1	3	2	1	1	1
Country of origin[c]	I	US	US	O	O	O	I	PK	UAE	UAE	I	PO	T	T	S	PL	K	T	?	?	?	?	?
Neurological signs																							
Hypotonia/ataxia	+	+	−	+	+	+	+	+	+	+	+	+	+	+	+	+	+	+	+	+	+	+	+
Cognitive delay	+	+(1)	+	+	+	+	−	+	+	+	+	+	+	+	+	+	+	+	+	+	+	+	+
OMA	+	+	−	+	+	+	+	+	+(1)	+	+	+	+	?	+	+	+	+	+	+	u	+	+
Breathing abnormalities	−	−	−	−	−	−	−	+	+(1)	+	−	−	+	u	+	+	−	+	u	u	u	u	u
Ocular signs:																							
Retinopathy/RD	+	−	−	+(1)	+(1)	−	+	−	−	+	−	+	−	+(1)	+(1)	u	+	−	u	u	u	u	u
Other abnormalities	−	−	−	−	−	−	−	VI	Co	−	−	−	Mo	VI	VI	−	−	−	u	u	u	u	u
Renal signs																							
NPH/UCD	+	+(1)	+	u	u	u	−	+?[d]	−	−	+	−	u	−	−	−	−	u	−	−	−	−	−
other abn	u	−	−	−	−	−	−		Nc(1)	−	−	−	(KD)[b]	−	−	−	−	−	−	−	−	−	−
Other organs																							
Hepatic fibrosis	−	u	u	−	−	−	−	−	−	−	−	−	−	−	−	−	−	−	u	u	u	u	u
Polydactyly	−	−	u	−	−	−	−	−	−	−	−	+	+	−	−	−	−	−	u	u	u	u	u
Cleft lip/palate	−	u	u	−	−	−	−	−	−	−	−	−	−	−	−	−	−	−	u	u	u	u	u
Other abn	−	−	−	D(1)	Pc	−	−	Sc	−	−	−	−	Mp	Sc(2)	−	−	−	ASD	u	u	u	u	u
Dysmorphisms	−	u	u	+	−	−	−	+	+	−	−	−	+	−	−	+	u	+	u	u	u	u	u
Molar tooth sign	M	M	M	+	+	+	+	+	+	+	+	+	+	+	+	+	+	+	+	+	+	+	+
Other CNS abnormalities	−	−	−	−	−	−	−	En(1)	Hc, CCA, Pmg?	−	−	−	(En)[b]	Sp(1) Sz(1)	−	−	CCA, Pmg	CCA, Pmg	u	u	u	Sz	u
Reference	12	19	19	13	13	CR	CR	14	14	14	15	CR	CR	16	16	18	18	18	17	17	17	17	17

[a]− Absent; + Present; ASD = atrial septal defect; CCA = corpus callosum abnormalities; CNS = central nervous system; Co = colobomas; CR = current report; D = several digital phalanges missing; En = encephalocele; Hc = hydrocephalus; KD = kidney dysplasia; M = mild; Mo: microphthalmia; Mp = micropenis; Nc = nephrocalcinosis; NPH/UCD = nephronophthisis/urine concentration defect; OMA = oculomotor apraxia; Pc = plagiocephaly; Pmg = polymicrogyria; RD = retinal dystrophy; Sc = scoliosis; Sp = spasticity; Sz = seizures; u = unavailable; VI = visual impairment. [d]Multiple small cysts in the kidneys and collecting ducts, loss of corticomedullary differentiation.
[b]Two aborted fetuses not tested for linkage; (1)-only 1 sibling.
[c]Countries of origin: I = Italy; K = Kuwait; O = Oman; PL = Palestine; PO = Portugal; PK = Pakistan; S = Switzerland; T = Turkey; UAE = United Arab Emirates; US = United States.

inho and colleagues[21]) with hypotonia, ataxia, psychomotor retardation, and oculomotor apraxia, but no breathing abnormalities. There is bilateral postaxial polydactyly. Ocular examination showed a widespread retinal dystrophy with severe visual reduction and abnormal electroretinogram results. Abdominal ultrasound examination showed no kidney and liver abnormalities, and urinary concentration test results were normal.

Discussion

The recent identification of four genetic causes of JSRD[13–19] allowed us to screen a large cohort of consanguineous families, determine linkage groups, compare diseases course, and establish genotype–phenotype correlations among these families.

We identified four additional families linked to either JBTS1 or -2. In this report, 4 families (11 patients) map to JBTS1, 6 families (14 patients) map to JBTS2, 10 families (19 patients) map to JBTS3 (6 with demonstrable *AHI1* mutations), and 3 families (4 patients) carry *NPHP1* homozygous deletions (see the Table). Families are of different nationality and ethnicity, and therefore are likely to capture much of the full phenotypic spectrum associated with each locus. Because only 4 of 15 consanguineous families mapped to the known loci, it is likely that additional JBTS loci exist that have yet to be identified.

The MTS and the neurological features of hypotonia, ataxia, developmental delay, and oculomotor apraxia are remarkably consistent among patients (see the Table and Fig 2). The phenotypes of JBTS1 and JBTS3 appear largely similar, characterized in most cases by a pure JS. Various forms of retinopathy may be present, and discordance for retinal involvement often is observed among affected siblings of multiplex

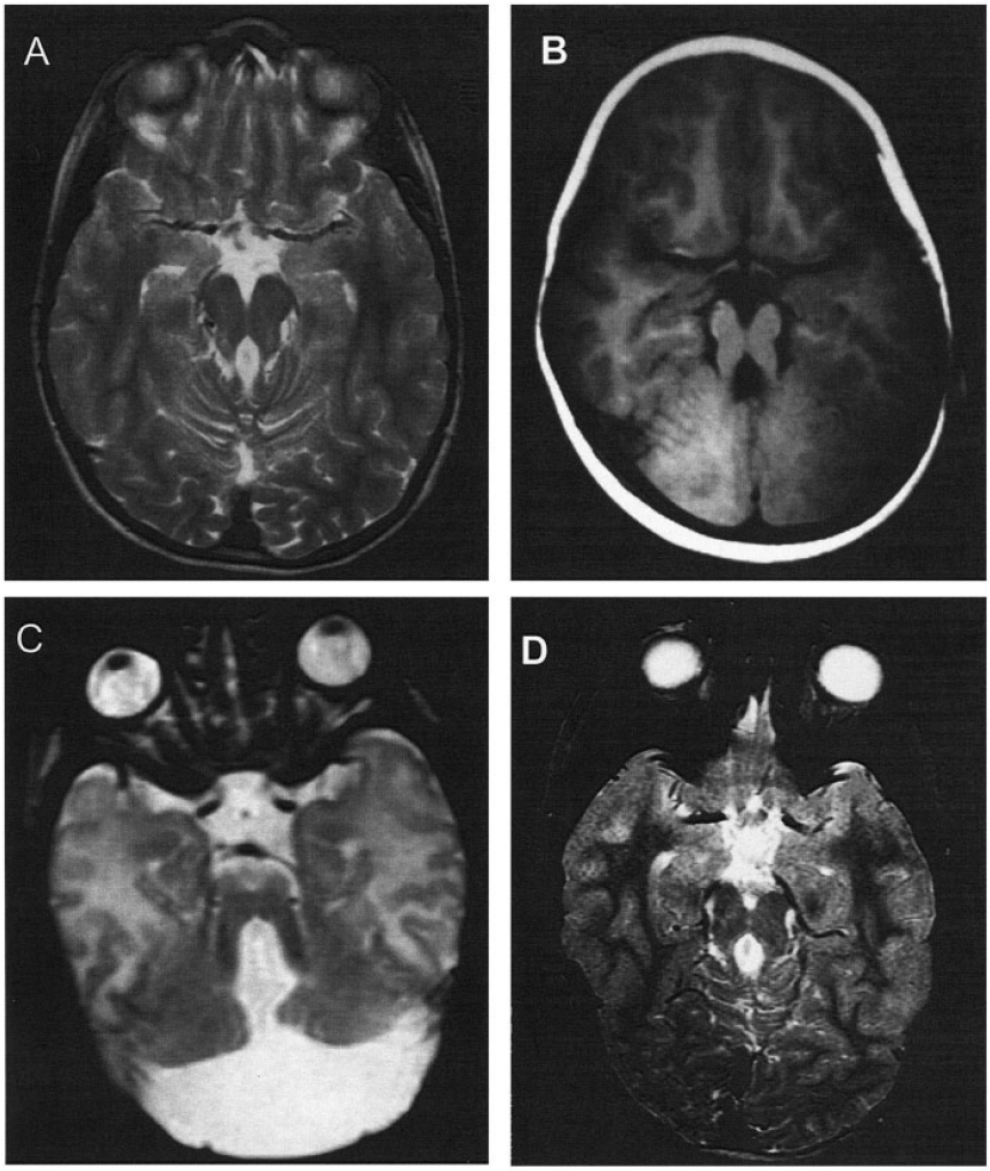

Fig 2. Magnetic resonance imaging of the probands from the four novel families described in this article. (top row) Families linked to JBTS1: (A) Family I-10, Patient II-1; and (B) Family 134, Patient II-1. (bottom row) Families linked to JBTS2: (C) Family F6, Patient II-2; and (D) Family F3, Patient II-2. Axial sections at the pontomesencephalic level show the abnormally deep interpeduncular fossa and thickened superior cerebellar peduncles, giving the appearance of a molar tooth. (C) A large cyst of the fourth ventricle also is present.

families. Respiratory abnormalities have not been described in JBTS1, but they often are found in JBTS3. Mental retardation is common, but it is not a mandatory feature, at least in JBTS1. Kidney or liver disease, polydactyly, and other organ abnormalities have never been reported, although not all patients underwent detailed examinations to exclude a subclinical involvement. The major distinctive feature of JBTS3/*AHI1* appears to be the occurrence of other central nervous system abnormalities, such as polymicrogyria, corpus callosum malformations, seizures, and spasticity, that are not observed in JBTS1-linked families.

Conversely, JBTS2 is associated with multiorgan involvement and striking phenotypic variability, including cerebelloretinal (Families 129 and F3), cerebellorenal (Family I-00), and cerebello-oculo-renal phenotypes (Families 002, 006, and F6). Within these categories, some display renal cysts and others have nephronophthisis, and some present ocular colobomas or microphthalmia, whereas others have retinopathy. Postaxial polydactyly can be present. A wide range of other central nervous system malformations also can occur, including hydrocephalus, encephalocele, corpus callosum abnormalities, and possible cortical polymicrogyria. JBTS2 can be associated with extremely severe phenotypes, leading to abortions or early death. The lethal phenotypes observed in Families 002 and F6, characterized by cerebellar malformations associated with occipital encephalocele and cystic dysplastic kidneys, closely resemble Meckel–Gruber syndrome (MKS), which has been linked to three genetic loci on chromosomes 17q22-q23 (MKS1: MIM[%249000]), 11q13 (MKS2: MIM[%607361]), and 8q24 (MKS3: MIM[%603194]), distinct from the JBTS loci. Furthermore, this phenotype overlaps with another recently described condition, the so-called Malta syndrome (MTS + hydrocephalus + occipital encephalocele + cortical renal cysts),[4] suggesting that these three conditions may be part of the same spectrum of disorders or share a common genetic basis. Notably, the Malta family did not show linkage to the JBTS2 locus or any of the MKS loci (J.G.G., unpublished data), and therefore might be yet another unique genetic form. A large consanguineous family was reported with JS, optic colobomas, morning glory disc anomaly, and cystic dysplastic kidneys. In addition to these features, a third affected fetus showed occipital encephalocele and hydrocephalus. In this family, linkage to JBTS1 was excluded, but linkage to JBTS2 was not tested.[11] A similar, although less severe, overlapping phenotype has been recently described in a large Hutterite family with seven individuals with JSRD, three of whom displayed encephalocele and cystic kidneys. The known MKS and JSRD loci were excluded, supporting further genetic heterogeneity.[22]

Homozygous *NPHP1* deletions represent a rare cause of JBTS associated with nephronophthisis or urinary concentration defects and, occasionally, with retinopathy. Although only four cases of JSRD have been reported so far, a characteristic feature of this form appears to be a peculiar "milder" appearance of the MTS, with only partial vermis hypoplasia and elongated, but not thickened, superior cerebellar peduncles.[12,19] Breathing dysregulation, polydactyly, and other organ abnormalities are not part of the phenotypic spectrum of this genetic form, at least in these four patients. It remains to be determined why only some patients with *NPHP1* deletions show the JSRD phenotype, whereas others show just renal involvement with or without retinopathy.

This work was supported by the Italian Ministry of Health (Ricerca Corrente 2004, B.D., Ricerca Finalizzata 2003, B.D.), the "Fondazione Pierfranco e Luisa Mariani ONLUS" (E.B.), the March of Dimes (FY02-148, J.G.), and the NIH (National Institute of Neurological Disorders and Stroke, NS4853, E.V.M., J.G.G.).

We acknowledge Dr C. Lagier-Tourenne for analysis of genotype and phenotype.

References

1. Joubert M, Eisenring JJ, Robb JP, Andermann F. Familial agenesis of the cerebellar vermis. A syndrome of episodic hyperpnea, abnormal eye movements, ataxia, and retardation. Neurology 1969;19:813–825.
2. Maria BL, Quisling RG, Rosainz LC, et al. Molar tooth sign in Joubert syndrome: clinical, radiologic, and pathologic significance. J Child Neurol 1999;14:368–376.
3. Saraiva JM, Baraitser M. Joubert syndrome: a review. Am J Med Genet 1992;43:726–731.
4. Gleeson JG, Keeler LC, Parisi MA, et al. Molar tooth sign of the midbrain-hindbrain junction: occurrence in multiple distinct syndromes. Am J Med Genet 2004;125A:125–134.
5. Sztriha L, Al-Gazali LI, Aithala GR, Nork M. Jouberts syndrome: new cases and review of clinicopathologic correlation. Pediatr Neurol 1999;20:274–281.
6. Marsh SE, Grattan-Smith P, Pereira J, et al. Neuroepithelial cysts in a patient with Joubert syndrome plus renal cysts. J Child Neurol 2004;19:227–231.
7. Satran D, Pierpont ME, Dobyns WB. Cerebello-oculo-renal syndromes including Arima, Senior-Loken and COACH syndromes: more than just variants of Joubert syndrome. Am J Med Genet 1999;86:459–469.
8. Kumada S, Hayashi M, Arima K, et al. Renal disease in Arima syndrome is nephronophthisis as in other Joubert-related Cerebello-oculo-renal syndromes. Am J Med Genet 2004;131A: 71–76.
9. Sztriha L, Al-Gazali LI, Aithala GR, Nork M. Jouberts syndrome: new cases and review of clinicopathologic correlation. Pediatr Neurol 1999;20:274– 281.
10. Raynes HR, Shanske A, Goldberg S, et al. Joubert syndrome: monozygotic twins with discordant phenotypes. J Child Neurol 1999;14:649–654.
11. Janecke AR, Muller T, Gassner I, et al. Joubert-like syndrome unlinked to known candidate loci. J Pediatr 2004;144: 264–269.
12. Castori M, Valente EM, Donati MA, et al. NPHP1 gene deletion is a rare cause of Joubert syndrome related disorders. J Med Genet 2005;42:e9.
13. Saar K, Al-Gazali L, Sztriha L, et al. Homozygosity mapping in families with Joubert syndrome identifies a locus on chromosome 9q34.3 and evidence for genetic heterogeneity. Am J Hum Genet 1999;65:1666–1671.
14. Keeler LC, Marsh SE, Leeflang EP, et al. Linkage analysis in families with Joubert syndrome plus oculo-renal involvement identifies the CORS2 locus on chromosome 11p12–q13.3. Am J Hum Genet 2003;73:656–662.
15. Valente EM, Salpietro DC, Brancati F, et al. Description, nomenclature, and mapping of a novel cerebello-renal syndrome with the molar tooth malformation. Am J Hum Genet 2003; 73:663–670.
16. Lagier-Tourenne C, Boltshauser E, Breivik N, et al. Homozygosity mapping of a third Joubert syndrome locus to 6q23. J Med Genet 2004;41:273–277.

17. Ferland RJ, Eyaid W, Collura RV, et al. Abnormal cerebellar development and axonal decussation due to mutations in AHI1 in Joubert syndrome. Nat Genet 2004;36:1008–1013.
18. Dixon-Salazar T, Silhavy JL, Marsh SE, et al. Mutations in the AHI1 gene, encoding Jouberin, cause Joubert syndrome with cortical polymicrogyria. Am J Hum Genet 2004;75:979–987.
19. Parisi MA, Bennett CL, Eckert ML, et al. The NPHP1 gene deletion associated with juvenile nephronophthisis is present in a subset of individuals with Joubert syndrome. Am J Hum Genet 2004;75:82–91.
20. Lander ES, Botstein D. Homozygosity mapping: a way to map human recessive traits with the DNA of inbred children. Science 1987;236:1567–1570.
21. Barreirinho MS, Teixeira J, Moreira NC, et al. Jouberts syndrome: report of 12 cases. Rev Neurol 2001;32: 812–817.
22. Innes AM, Parboosingh J, Roccamatisi D, et al. Joubert syndrome and Meckel-Gruber syndrome (MGS) are the same disorder in the Hutterite Brethren. Am J Hum Genet 2004; 75(suppl):602.

ATAXIAS METABÓLICAS

Artigo 5 - A Mild Form of Infantile Isolated Sulphite Oxidase Deficiency. Neuropediatrics 1995; 26:322-4.

Artigo 6 - L-2-Hydroxyglutaric Aciduria: Clinical, Biochemical and Magnetic Resonance Imaging in 6 Portuguese Pediatric Patients. Brain Dev 1997; 19:268-73.

Artigo 7 - Novel mutations in 21 patients with: L-2-Hydroxyglutaric Aciduria of Portuguese origin. Hum Mutat 2005**;** 26: 395-6.

Muitas doenças metabólicas podem ocasionalmente apresentar uma ataxia, mas em algumas a ataxia é sempre a manifestação neurológica relevante. Os padrões de neuroimagem são muitas vezes anormais e podem mesmo ser muito sugestivos de patologias específicas.

A organização de uma consulta diferenciada de doenças metabólicas, no Hospital Maria Pia, em 1996, deu-nos uma oportunidade única de caracterizar, do ponto de vista neurológico, muitas delas. As doenças metabólicas são muito raras individualmente, mas frequentes no seu numeroso conjunto. Juntá-las numa consulta única, permitiu-nos adquirir conhecimentos preciosos, quer no diagnóstico, quer no tratamento de muitas delas, na altura praticamente desconhecidas entre nós.

Descobrimos a acidúria L-2-hidroxiglutárica no decorrer de uma apresentação oral num congresso mundial de neurologia pediátrica. A doença, esquecida durante muitos anos, estava presente numa doente que preenchia os critérios clínicos, bioquímicos e de imagem de que ouvíramos falar. De regresso a Portugal, o diagnóstico foi feito e a escassa literatura existente sobre o assunto foi estudada. Pouco tempo depois, observámos na consulta duas irmãs, filhas de pais consanguíneos, que apresentavam uma ataxia lentamente progressiva. Curiosamente, uma delas tinha um quadro sobreposto de uma hemiparesia direita de instalação subaguda. Da literatura tínhamos conhecimento de um caso único de um tumor cerebral numa doente com esta patologia. O diagnóstico de acidúria L-2-hidroxiglutárica e tumor cerebral foi feito mesmo antes de vermos as imagens e esta associação veio a revelar-se mais tarde não fortuita. Seguiram-se longas conversas com os neurorradiologistas sobre o padrão de imagem típico, patognomónico, da doença.

Quando escrevemos o artigo de revisão tínhamos identificado mais três doentes. Fizémos um levantamento nacional da doença (Teixeira et al., 2004) que nos permitiu identificar 16 doentes estudados do ponto de vista clínico, bioquímico e de imagem. Este grupo foi apresentado numa reunião internacional de erros inatos do metabolismo, tendo ficado, deste modo, referenciado na literatura.

Pela mesma altura, foi feita a localização da doença e identificado o seu gene. Actualmente todos os nossos doentes estão estudados do ponto de vista molecular, tendo sido encontradas várias mutações novas.

Short communication

A Mild Form of Infantile Isolated Sulphite Oxidase Deficiency

By C. Barbot[1], E. Martins[1], L. Vilarinho[2], C. Dorche[3] and M. L. Cardoso[2]

[1]Serviço de Neuropediatria, Hospital de Crianças Maria Pia, Porto, Portugal, [2]Instituto de Genética Médica Jacinto de Magalhães, Porto, Portugal, [3]Service de Biochimie, Hôpital Debrousse, Lyon, France

Abstract

Neonatal sulphite oxidase deficiency is characterised by severe neurologic dysfunction, brain atrophy, dislocation of the lens and increased urinary excretion of sulphite, thiosulphate, taurine and S-sulphocysteine, and by a low plasma cystine. We present clinical, neuroradiological and biochemical data of a patient with late onset symptoms comparing this presentation with the neonatal form and stressing the difficulties of the diagnosis of this disorder.

Key words

Isolated sulphite oxidase deficiency – Sulphite – S-sulphocysteine – Globus pallidus – Magnetic resonance imaging

Introduction

Isolated sulphite oxidase deficiency (*McKusick* 27230) is a rare metabolic disorder inherited as an autosomal recessive trait in which the pathway of oxidative degradation of sulphur amino acids is impaired. Sulphite oxidase deficiency may occur as an isolated enzyme defect or as a part of a combined deficiency of two enzymes that share the molybdenum cofactor (2, 11, 15).

Biochemical features of the isolated form comprise increased urinary excretion of sulphite, thiosulphate, taurine and S-sulphocysteine and low plasma cystine. Urinary excretion of xanthine and hypoxanthine is normal (2, 4, 15) unlike in the combined deficiency of sulphite and xanthine oxidase.

The pathogenesis of brain damage is not clear. The accumulation of a toxic metabolite, perhaps sulphite, or a deficit in sulphate is suggested (5). To date isolated sulphite oxidase deficiency has been reported in six patients: five of them had a classic clinical and biochemical neonatal onset form with severe neurological abnormalities (seizures, abnormal muscle tonus, feeding difficulties), brain atrophy, dysmorphism, dislocation or subluxation of the lenses, a low urinary excretion of sulphate and rapid fatal outcome (2, 5, 16, 17); one patient had a late onset of a milder form of the disease and a normal excretion of sulphate (15).

Received April 9, 1995; revised, accepted August 1, 1995

Neuropediatrics 26 (1995) 322–324

We present a second case of mild infantile type of isolated sulphite oxidase deficiency with onset of symptoms at 3 months of age.

Case report

The patient, a girl, is the second child of consanguineous (first cousins) Portuguese parents. Her older sister is normal. There were four previous abortions. Pregnancy, delivery at term, and neonatal period were uneventful. Psychomotor development was normal until 3 months of age. At this age, during an acute otitis media, she lost transiently head control, became very irritable with sleep disturbances and vomited.

On first examination at age of 9 months her growth was in the 50th percentile (weight, length and head circumference), there were no dysmorphic features and alertness was normal. She had hypotonia with normal deep tendon reflexes. Head control was good but she was not able to sit. Dystonic movements were evident when she tried to catch an object. Routine haematological and biochemical investigations were normal including plasma uric acid. The aminoacid profile in plasma was normal and urine showed a high excretion of taurine not valorised at this age. The sulphite test was negative.

The EEG and auditory evoked potentials were normal. Nerve conduction velocities were within the normal range. CT scan of the brain was normal (Fig. 1). At 4 years of age she was able to walk.

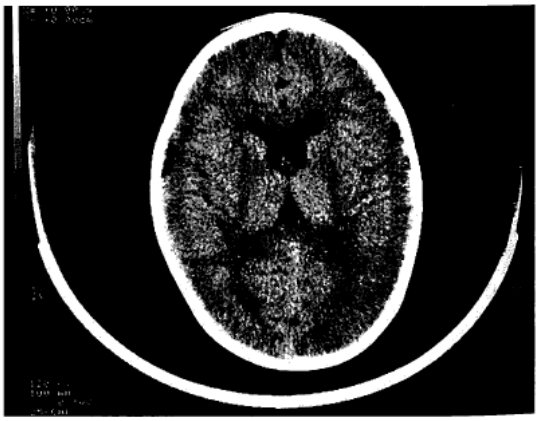

Fig. 1 Non-contrast cerebral CT axial image (plane including the foramina of *Monro*). Normal; low-density cortico-subcortical regions, clearly

The diagnosis of sulphite oxidase deficiency was suspected at 6 years during a second metabolic investigation on the basis of an abnormal amino acid profile: detection of S-sulphocysteine in plasma (20 µmol/l) and in urine (220 µmol/mmol creat), a high excretion of taurine in urine and a low plasma concentration of cystine. She also showed a positive sulphite test, a normal excretion of xanthine and hypoxanthine and normal levels of plasma uric acid. Sulphite oxidase activity in cultured fibroblasts was completely absent. T_2-weighted cranial magnetic resonance imaging (MRI) at 6 years demonstrated bilateral symmetrical high intensity of the globus pallidus (Fig. 2a). The cerebellomedullary cistern was large due to an inferior vermis hypoplasia (Fig. 2b, c).

The girl is now 7 years old. She is mentally retarded, language development is minimal, but comprehension is good. She is in a kindergarten with good social adaptation. She has no dysmorphic features, her head circumference is on the 50th percentile, physical growth is normal. No seizures have occurred and ophthalmological examination is normal.

She has a slowly progressive neurologic disorder with ataxic gait, generalised dystonia and exuberant choreoathetoid movements but no pyramidal signs. As this child has a mild form of the disease we tried a diet treatment with low levels of organic and inorganic sulphur for two months (8). However, after the first two weeks of treatment the girl had a viral infection and the mother complained about the difficulties of complying to the diet.

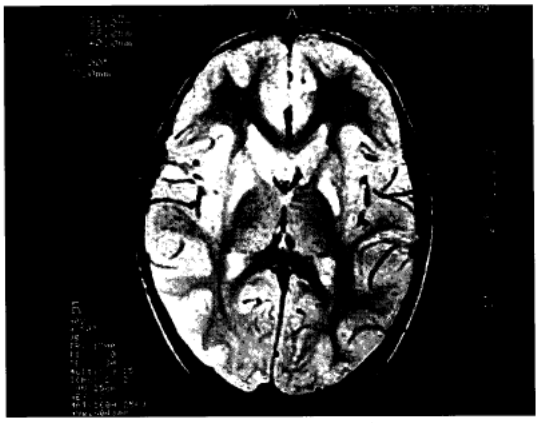

Fig. 2a (T_2 wi, 2nd echo, axial scan): Homogeneous high-signal intensity of the globus pallidus; normal appearence of the cortical structures and of the white matter; normal ventricular configuration.

Fig. 2b (T_2 wi, 1st echo, axial scan): Enlarged vallecula caused by an inferior vermian hypoplasia.

Fig. 2c (T_1 wi; sagittal plane): Preservation of anterior vermis; the posterior fossa is normal in size; the fourth ventricle is slightly enlarged.

Discussion

Isolated sulphite oxidase deficiency is rarer than the molybdenum cofactor deficiency (2). Both conditions have a similar clinical course. Thus, the differential diagnosis cannot be made on basis of the clinical picture (10, 14, 15). Biochemical diagnosis is made by quantitative amino acid analysis that reveals S-sulphocysteine, a specific metabolite of a disturbed sulphite metabolism. Additional parameters are an elevated urinary excretion of sulphite and thiosulphate and a low plasma cystine. A normal xanthine and hypoxanthine excretion excludes a combined defect of xanthine and sulphite oxidase, due to molybdenum cofactor deficiency. Sulphite in fresh urine is easily detected by a dipstick test. The test may be false-negative when used in stored urine samples, because the sulphite spontaneously oxidises to sulphate and may be falsely positive when bacteria are present in the urine causing reduction of sulphate to sulphite (12, 15, 16, 18). S-sulphocysteine in urine is sometimes not detected in the amino acid analysers commonly used and thiosulphate determination is usually not a routine test. Amino acid screening in urine and plasma reveals elevated concentrations of the sulphur-containing amino acid taurine, a rather nonspecific finding in small babies (4). The disease can be diagnosed only if the characteristic abnormal metabolities in urine can be demonstrated by performing the appropriate investigation.

At first investigation our patient had a negative sulphite test and a normal aminoacid profile except for a high excretion of taurine. Sulphocysteine was not detected and the urine was not analysed for thiosulphate. In the second metabolic investigation the presence of sulphocysteine in urine was

very suggestive of the disorder, the sulphite test was positive but the concentration of sulphate in urine was normal.

The clinical manifestations and the neurological evolution of our patient are very different from that of neonatal cases. The disorder became evident at the age of three months, after an initial period of normal neurodevelopment. The evolution of the disease has been very slow and the child has made acquisitions although with great delay. The neurologic involvement is progressive with serious neuromotor dysfunction.

This child never had seizures and the EEG was normal unlike all described cases in the literature. Similar to the first case of late onset (15) our patient has no dysmorphic features and no ocular abnormalities.

We wish to draw attention to the predominant involvement of the globus pallidus in this movement disorder demonstrated by magnetic resonance imaging. This aspect has not been described to date.

The clinical expression of isolated sulphite oxidase deficiency is variable, the neonatal presentation having a worse prognosis. This is a mild clinical form of the disease with a normal concentration of sulphate in urine, despite the complete absence of sulphite oxidase activity in fibroblasts. Sulphate deficiency is seen as a possible pathogenic factor in sulphite oxidase deficiency (5). There is a possible relationship between this clinically milder form and the normal urinary concentration of sulphate (15).

McKusick considers sulphite oxidase deficiency an autosomal recessive disorder. A case in siblings has been reported (17), two patients (5, 16) had older siblings who died during early life with neurological problems and respiratory distress of unknown cause. In four cases parents were consanguineous (2, 15, 16, 17).

Antenatal diagnosis is possible by measurement of sulphite oxidase activity both on amniotic cells and chorionic villi (1, 6).

References

1 *Bamforth, F. J., J. L. Johnson, G. F. Davidson, L. T. K. Wong, G. Lockitch, D. A. Applegarth:* Biochemical investigation of a child with molybdenum cofactor deficiency. Clin. Biochem. 23 (1990) 537–542

2 *Brown, G. K., R. D. Scholem, H. B. Croll, J. E. Wraith, J. J. McGill:* Sulphite Oxidase Deficiency: Clinical, neuroradiologic, and biochemical features in two new patients. Neurology 39 (1989) 252–257

3 *Endres, W., Y. S. Shin, R. Gunther, H. Ibel, M. Duran, S. K. Wadman:* Report on a new patient with combined deficiencies of sulphite oxidase and xanthine dehydrogenase due to molybdenum cofactor deficiency. Eur. J. Pediatr. 148 (1988) 246–249

4 *Hansen, L. K., K. Wulff, C. Dorche, E. Christensen:* Molybdenum cofactor deficiency in two siblings: diagnostic difficulties. Eur. J. Pediatr. 152 (1991) 662–664

5 *Irreverre, F., S. H. Mudd, W. D. Heizer, L. Laster:* Sulfite oxidase deficiency: studies of a patient with mental retardation, dislocated lens, and abnormal urinary excretion of S-sulfo-L cysteine, sulfite, and thiosulfate. Biochem. Med. 1 (1967) 187–217

6 *Johnson, J. L., K. V. Rajagopalan, J. T. Lanman, R. B. H. Schutgens, A. H. van Gennip, P. Sorensen:* Prenatal Diagnosis of Molybdenum Cofactor Deficiency by Assay of Sulphite Oxidase Activity in Chorionic Villus Samples. J. Inher. Metab. Dis 14 (1991) 932–937

7 *Johnson, J. L., S. K. Wadman:* Molybdenum Cofactor Deficiency. In: *Scriver, C. R., A. L. Beaudet, W. S. Sly, D. L. Valle:* Metabolic Basis of Inherited Disease, (1989) 6th edition. McGraw-Hill, New York pp 1463–1475

8 *Johnson, J. L., M. M. Wuebbens, R. Mandell, V. E. Shih:* Molybdenum cofactor deficiency in a patient previously characterized as deficient in sulphite oxidase. Biochemical Medicine and Metabolic Biology 40 (1988) 86–93

9 *Kamoun, P., P. Tardy:* Therapeutic attempts in sulphite oxidase deficiency. Eur. J. Pediatr. 149 (1990) 594–596

10 *McKusick, V. A.:* Mendelian Inheritance in Man, 10th edition. The John Hopkins University Press pp (1992) 1709–1710

11 *Ogier, H., J. Aicardi:* Metabolic diseases. In: *Aicardi, J.* (eds.): Diseases of the Nervous System in Childhood. Mac Keith Press, Oxford (1992) 416–418

12 *Reynolds, A. P., R. A. Harkness:* Urinary thiosulphate/creatinine concentration ratio in hospitalized children. J. Inher. Metab. Dis. 14 (1991) 938–939

13 *Shih, V. E., I. F. Abroms, J. L. Johnson, M. Carney, R. Mandell, R. M. Robb, J. P. Cloherty, K. V. Rajagopalan:* Sulfite oxidase deficiency. Biochemical and clinical investigations of a hereditary metabolic disorder in sulfur metabolism. N. Engl. J. Med. 297 (1977) 1022–1028

14 *Slot, H. M., W. C. Overweg-Plandsoen, H. D. Bakker, N. G. Abeling, P. Tamminga, P. G. Barth, A. H. Van Gennip:* Molybdenum-cofactor deficiency: an easily missed cause of neonatal convulsions. Neuropediatrics 24 (1993) 139–142

15 *Van der Klei - van Moorsel, J. M., L. M. E. Smit, M. Brockstedt, C. Jackobs, C. Dorche, M. Duran:* Infantile isolated sulphite oxidase deficiency: Report of a case with negative sulphite test and normal sulphate excretion. Eur. J. Pediatr. 150 (1991) 196–197

16 *Vianey-Liaud, C., P. Desjacques, J. Gaulme, C. Dorche, P. Vanliefe-ringhen:* A new case of isolated sulphite oxidase deficiency with rapid fatal outcome. J. Inher. Metab. Dis. 11 (1988) 425–426

17 *Vilarinho, L., J. Ramos Alves, C. Dorche, B. Chadefaux, P. Parvy:* Citrullinaemia and isolated sulphite oxidase deficiency in two siblings. J. Inher. Metab. Dis. 17 (1994) 638–639

18 *Wadman, S. K., B. P. Cats, P. K. Bree:* Sulfite oxidase deficiency and the detection of urinary sulfite. Eur. J. Pediatr. 141 (1983) 62–63

Dr. Clara Barbot

Serviço de Neuropediatria
Hospital Maria Pia
Rua da Boavista 827
4000 Porto
Portugal

ELSEVIER

Brain & Development 19 (1997) 268–273

Original article

L-2-Hydroxyglutaric aciduria: clinical, biochemical and magnetic resonance imaging in six Portuguese pediatric patients

Clara Barbot[a,*], Isabel Fineza[b], Luisa Diogo[b], Maria Maia[a], José Melo[c], António Guimarães[d], Manuel Melo Pires[d], Maria Luis Cardoso[e], Laura Vilarinho[e]

[a]*Serviço de Neuropediatria, Hospital de Crianças Maria Pia, Rua da Boavista 827, 4000 Porto, Portugal*
[b]*Serviço de Neuropediatria, Hospital Pediátrico, Coimbra, Portugal*
[c]*Serviço de Neurorradiologia, Hospital de Santo António, Porto, Portugal*
[d]*Serviço de Neuropatologia, Hospital de Santo António, Porto, Portugal*
[e]*Instituto de Genética Médica, Porto, Portugal*

Received 11 July 1996; revised version received 7 January 1997; accepted 10 January 1997

Abstract

We present clinical, biochemical and cranial magnetic resonance imaging data of six pediatric patients with L-2-hydroxyglutaric aciduria. All the children have the same ethnic origin and lived in the northern area of Portugal. Our findings reinforce the described phenotype of this rare metabolic disease with mental deficiency, severe cerebellar dysfunction, mild extrapyramidal and pyramidal symptoms, progressive macrocephaly and seizures. Magnetic resonance imaging revealed subcortical leukoencephalopathy, cerebellar atrophy and signal changes in the putamina and dentate nuclei. These were similar to those of the previous reports in all patients. The urinary excretion of L-2-hydroxyglutaric acid was variably increased in all patients. The other persistent biochemical abnormality was hyperlysinemia. We have found a strong correlation between the severity of the clinical manifestations and the extension of the lesions in the neuroimaging studies. There was no correlation between the clinical findings and the amount of urinary excretion of L-2-hydroxyglutaric acid. We report the second case in the literature of a cerebral thalamic tumor in L-2-hydroxyglutaric aciduria; neuropathological examination of the surgical biopsy demonstrated a diffuse fibrillary astrocytoma. © 1997 Elsevier Science B.V.

Keywords: L-2-Hydroxyglutaric aciduria; Magnetic resonance image; Ataxia; Mental retardation; Macrocephaly; Neuropathology; Cerebral tumor

1. Introduction

L-2-Hydroxyglutaric aciduria is a rare inborn error of metabolism first reported by Duran in 1980 [1]. In 1992 Barth et al. [2] defined in eight patients a characteristic clinical, biochemical and neuroimaging phenotype for this neurometabolic disease. It is an autosomal recessively inherited neurodegenerative disorder characterized by psychomotor retardation and progressive ataxia combined with subcortical leukoencephalopathy and cerebellar atrophy on magnetic resonance imaging. Macrocephaly, extrapyramidal and pyramidal symptoms and seizures in variable combinations are frequent clinical findings.

The diagnosis depends upon the increased levels of L-2-hydroxyglutaric acid in urine, plasma and cerebrospinal fluid. There is a high CSF/plasma ratio of L-2-hydroxyglutaric acid. Another consistent biochemical finding is an increase of lysine in blood and cerebrospinal fluid.

So far the metabolic block involved in L-2-hydroxyglutaric aciduria is not known. Catabolism of L-2-hydroxyglutarate has been recently studied in rat and human liver, and L-2-hydroxyglutarate dehydrogenase has been identified [3,4].

No specific therapy is available for this metabolic disease.

We present clinical, biochemical and magnetic resonance imaging findings in six patients with L-2-hydroxy-

* Corresponding author. Fax: +351 2 6000841.

0387-7604/97/$17.00 © 1997 Elsevier Science B.V. All rights reserved
PII S0387-7604(97)00574-3

glutaric aciduria and additionally we report the pathological findings of surgical biopsy in a patient with a brain tumor.

2. Subjects and methods

Six patients, four girls and two boys, were suspected of having an L-2-hydroxyglutaric aciduria on the basis of the clinical picture and the neuroimaging studies. The diagnosis was confirmed by gas chromatography-mass spectrometry (GC-MS) of urinary organic acids. As L- and D-forms of 2-hydroxyglutaric acid represent clinical and biochemical different disorders [5], it was necessary to establish the chirality of the compound. The absolute configuration of the 2-hydroxyglutaric acid as their ethylesteres was determined by chiral high resolution gas chromatography (HRGC), using a cyclodextrin capillary column and an esterification method that prevents the formation of γ-lactone [6]. Spectrophotometric carnitine assay was performed in plasma and urine samples, and Guthrie cards of two cases were checked for abnormal acylcarnitines by mass spectrometry. L-2-hydroxyglutarate dehydrogenase activity was determined in a liver sample of one patient [4]. A brain biopsy was taken from the right frontal lobe of patient 3 and fragments were processed routinely for histological examination. Slides were stained with haematoxylin and eosin (HE), Luxol fast blue (LFB)/Nissl, Glees and immunocytochemistry was performed for glial fibrillary acid protein (GFAP).

3. Results

3.1. Clinical findings

The family and clinical data of our patients are summarized in Table 1.

Both males and females are affected. In one family (family B) the parents are consanguineous and have two affected children.

Five patients had slightly retarded motor development during the first year that was not detected by the family and thereafter delayed walking (patients 1, 2, 3, 4 and 5). A febrile seizure at 5 months was the presenting symptom in patient 3 and progressive macrocephaly at 5 months was the first concern in patient 6.

Progressive ataxic gait became the most important motor handicap in all six patients and two of them (patients 2 and 3) never had complete normal unsupported walking. Progressive cerebellar signs included intention tremor in four children (patients 1, 2, 4 and 5) and dysarthria in two (patients 1 and 4). A mild dystonia affecting the hands was present in three patients (patients 1, 2 and 5) and mild pyramidal signs with brisk tendon reflexes and Babinski

Table 1
Clinical findings

Family	Consanguinity	Patient	Sex	First symptom (age in months)	Diagnosis (years of age)	FOC, percentile (age)	Oligophrenia	Progressive motor symptoms (age)	Epilepsy
A	No	1	F	Partial febrile seizures (18), delayed walking (20)	7	75th (11)	Yes	Gait ataxia, dysarthria, intention tremor, hand dystonia, pyramidal symptoms, no independent walk (11)	Generalized seizures
B	Yes	2	F	Delayed walking (24)	13	98th (17)	Yes/mental regression	Gait ataxia, intention tremor, hand dystonia, pyramidal symptoms (17)	Generalized seizures
		3	F	Partial febrile seizure (5), delayed walking (22)	10	>98th (10)	Yes	Gait ataxia, pyramidal symptoms. Rapid progressive left hemiplegia (10) Right hemispheric astrocytoma Died at 11 years	Generalized seizures
C	No	4	F	Delayed walking (20)	12	90th (15)	Yes/mental regression, IQ 62 at 12 years	Gait ataxia, dysarthria, intention tremor (15)	No
D	No	5	M	Delayed walking (24)	4	98th (6)	Yes	Gait ataxia, intention tremor, hand dystonia (6)	No
E	No	6	M	Macrocephaly 95th (5); febrile seizure (10)	3	98th (6)	Yes	Gait ataxia (6)	Generalized and partial seizures

FOC, frontooccipital circumference.

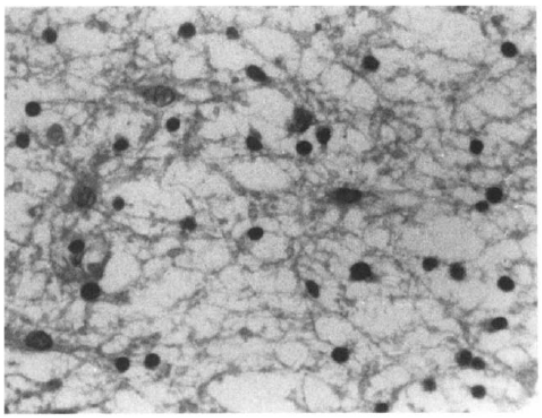

Fig. 1. Haematoxylin and eosin (HE). Loss of myelin, sponginess of white matter and reactive gliosis.

sign in three (patients 1, 2 and 3). The more severely affected patient (patient 1) lost independent walk at 5 years.

Mental retardation with speech delay was present in all patients and mental regression was documented in the oldest patients (patients 2 and 4). Patient 2 had severe psychotic features.

Frontooccipital circumference was above the 50th percentile with normal height and weight in all patients.

Febrile seizures were the presenting symptom in three patients (patients 1, 3 and 6) and in two of them during the first year of life (patient 3 and 6). Four patients had easily controlled epilepsy with generalized or partial seizures (patients 1, 2, 3 and 6). Electroencephalography showed non-specific abnormalities in four patients (patients 1, 2, 3 and 4).

The ophthalmological examination was normal in all patients and no dysmorphic features have been seen. Peripheral motor nerve conduction studies were performed in two patients (patient 2 and 4) with normal results.

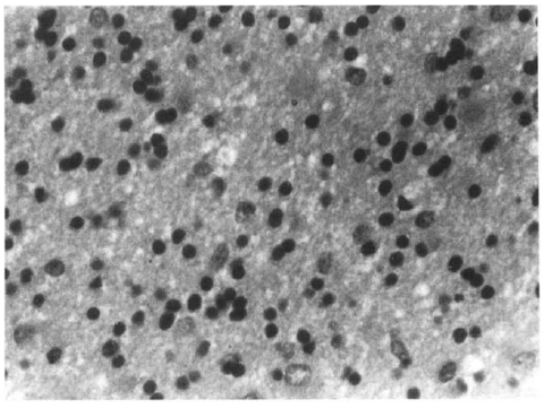

Fig. 2. HE. Fibrillary astrocytoma showing moderate cellularity and nuclear pleomorphism.

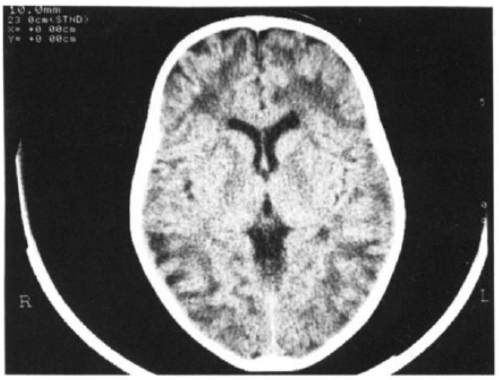

Fig. 3. Patient 1. CT non-contrast. Hypodensity of the white matter.

Case 3 seems to be of particular interest. She was first seen at the age of 7 years with a history of left partial febrile seizures starting at 8 months followed by generalized seizures and psychomotor retardation (sitting at 9 months, walking at 22 months, speech delay, slow learner). There was no neurological motor abnormality. Her head circumference was above the 90th percentile. EEG showed generalized epileptiform activity and CT at 7 years showed bilateral symmetrical subcortical white matter changes. At 9 years cerebellar signs were evident with gait ataxia. At 10 years there was a rapid neurological deterioration and in 1 month she became left hemiplegic. MRI revealed a right hemispheric solid tumor arising from the right thalamus. Neuropathological examination of the brain biopsy showed that there was a severe loss of myelin with sponginess of the white matter and reactive gliosis (Fig. 1). In some places in the deep white matter the cellularity was much increased and astrocytes showed nuclear pleomorphism, and rare mitoses were present; there was no necrosis or vascular endothelial proliferation (Fig. 2). These changes were very suggestive of the presence of fibrillary, diffuse astrocytoma; the lack of necrosis or vascular changes does not mean that a more aggressive tumor was present in other regions. The cortex was well preserved. The tumor progressed rapidly and the child died 6 months later. Post-mortem examination was not performed.

3.2. Neuroimaging studies

MRI showed a similar pattern of subcortical white matter loss in all patients, with low signal in T_1-weighted images and increased signal in T_2-weighted ones. The loss of subcortical white matter and the collapse of the cortical sulci were apparent on CT scans and could be better demonstrated by MRI (Figs. 3–5). The frontal region was more extensively involved (Fig. 6). Periventri-

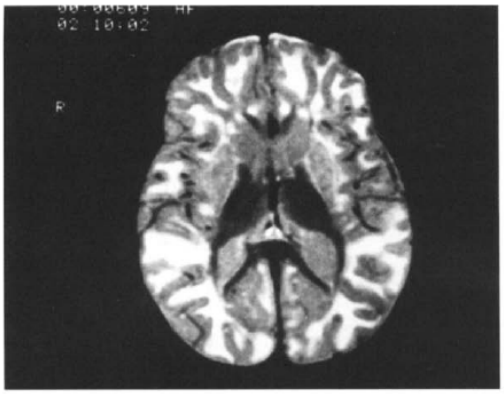

Fig. 4. Patient 1. MRI T_2-weighted images (WI). Extensive symmetrical high signal intensity of superficial white matter with sparing of the deep white matter.

Fig. 6. Patient 1. MRI T_2-WI. Extensive changes of white matter symmetrical involving the cerebellum. Atrophy.

cular white matter was spared (Fig. 4). There was atrophy of the corpus callosum (Fig. 5). Cerebellar atrophy mainly affected the vermis and there were symmetrical signal changes in the dentate nuclei (Figs. 5, and 7). The caudate nuclei were atrophic and the putamen showed signal changes. The pallidum, thalamus, mesencephalon and lower brainstem were spared. These changes were more severe in patient 1 who was clinically more affected by ataxia and dystonia. A second MRI study of this patient, performed 5 years later, showed the same typical pattern with more extensive involvement.

3.3. Biochemical results

Biochemical data of patients are given in Table 2.

Organic acids in body fluids were assayed by GC-MS that revealed a large peak of 2-hydroxyglutaric acid. The urinary excretion of 2-hydroxyglutaric acid was variably increased, ranging from 630 to 1420 μmol/mmol creatinine. The L-enantiomer form was present in a percentage between 95 and 99% in all patients. The concentration of this acid was determined in plasma and CSF of patient 1, showing abnormally high values as well as an increased ratio CSF/plasma.

Organic acids usually conjugate with carnitine leading to abnormally high concentration of esterified and total carnitine in urine. Carnitine was normal in urine of four patients, and hydroxyglutarylcarnitine was not found in blood spots of two tested patients (patients 4 and 6). These results point to the fact that L-2-hydroxyglutaric acid does not conjugate with carnitine.

Aminoacid chromatography showed hyperlysinemia in all patients and moderate lysinuria in four cases (patients 2, 4, 5 and 6). Cases 1 and 3, in spite of a normal urinary concentration of lysine, had increased concentration of this aminoacid in CSF.

Cytogenetic studies carried out on a biopsy sample of the tumor of patient 3 showed no chromosomal abnormalities.

Fig. 5. Patient 1. MRI T_1-WI. Atrophy of posterior fossa structures. Demyelination of superficial white matter (low signal intensity) and collapse of cortical sulci.

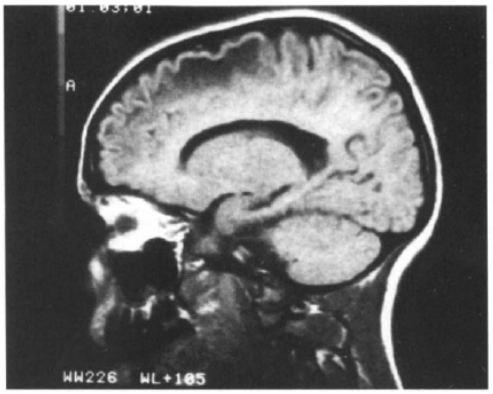

Fig. 7. Patient 2. MRI T_1-WI. Extensive white matter changes affecting markedly the frontal lobes.

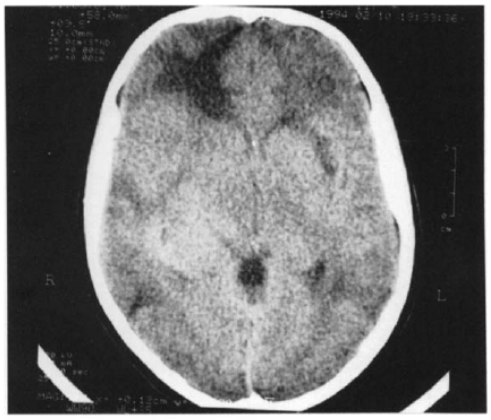

Fig. 8. Patient 3. CT and MRI studies. Extensive areas of demyelination with cortico-subcortical changes of right temporo-parietal lobes and 'mass-effect' astrocytoma.

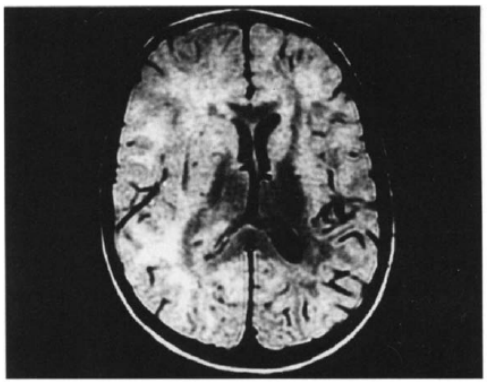

Fig. 9. Patient 3. CT and MRI studies. Extensive areas of demyelination with cortico-subcortical changes of right temporo-parietal lobes and 'mass-effect' astrocytoma.

The activity of L-2-hydroxyglutarate dehydrogenase was found to be normal in a liver biopsy sample of patient 3.

4. Discussion

To our knowledge in the last 2 years about 20 cases of L-2-hydroxyglutaric aciduria have been described in the literature [2,3,7–10].

Our clinical and biochemical observations are very similar to all the previously reported cases of L-2-hydroxyglutaric aciduria. This reinforces the idea that the disease has a characteristic clinical picture and typical MRI findings, presenting in early infancy exclusively with neurological symptoms. In general the disease has an insidious onset during the first year of life, with a moderate motor delay, sometimes with the occurrence of febrile seizures or evidence of macrocephaly. In the second year of life the clinical picture is one of mental deficiency and walking delay simulating congenital ataxia. Mental deficiency, progressive non-congenital macrocephaly and progressive cerebellar dysfunction, varying in severity, were present in all our patients. Mild dystonia, curiously affecting more the hands, pyramidal signs and seizures were frequent additional symptoms. Mental deterioration was evident in the eldest patients with increasing language difficulties, progressive behaviour disturbances and complete school failure. The disease had a slowly progressive chronic course with no fluctuations or acute deterioration in all cases.

The MRI pattern is so stereotyped that in one of our cases the diagnosis has been made by the neuroimaging findings of subcortical white matter loss, cerebellar atrophy and signal changes in dentate nuclei and putamen with the clinical information of mental deficiency, ataxia and macrocephaly. MRI showed the same pattern of subcortical leukoencephalopathy in all patients being more extensive in the more severely affected clinical cases.

Our biochemical results were very similar to the data of the literature, with persistent elevations of L-2-hydroxyglutaric acid in urine, plasma and CSF, and lysine in plasma and CSF. Loading and fasting tests have not

Table 2

Biochemical results

Patients	Lysine (samples)			Total carnitine (samples)		2-OH-glutaric acid (samples)
	Plasma (μmol/l)	Urine (μmol/ mmol creatinine)	CSF (μmol/l)	Plasma (μmol/l)	Urine (μmol/ mmol creatinine)	Urine (μmol/ mmol creatinine)
1	253	36	94.5	23	16	630/670
2	396	107	–	–	–	850
3	185	45	60.0	–	–	1400
4	250	168	–	–	–	920
5	272	70	–	45	7	1420
6	351	107	–	50	31	780
Normal	40–163	7–58	14.1–25.3	35–75	<100	<15

been performed. No special diet was tried because no relationship had yet been found between the intake of a nutrient and the levels of L-2-hydroxyglutaric acid in body fluids [2].

We did not find any correlation between the severity of the clinical findings and the amount of urinary excretion of L-2-hydroxyglutaric acid. Curiously the most seriously affected patient (patient 1) has the lowest urinary excretion of L-2-hydroxyglutaric acid. Despite the high concentrations of 2-hydroxyglutaric acid in body fluids, no 2-hydroxyglutarylcarnitine was found. Probably this acid is not a substrate for carnitine acyltransferase.

In 1993 a novel enzyme, L-2-hydroxyglutarate dehydrogenase, involved in catabolism of L-2-hydroxyglutarate, was identified in human liver [3,4]. It was proposed that this finding could be important regarding L-2-hydroxyglutaric aciduria. However, a normal activity of this enzyme was found in our patient 3. The enzymatic defect that leads to the accumulation of L-2-hydroxyglutaric acid in these patients remains to be established.

Patient 3 developed a cerebral tumor (a well differentiated astrocytoma) at the age of 10 years and died 6 months later (Figs. 8 and 9). The cerebral biopsy also disclosed a subcortical spongiform leukoencephalopathy, consistent with the reported autopsies [9,10].

There is one previously reported case in the literature of a cerebral tumor in a 15-year-old girl with L-2-hydroxyglutaric aciduria [8]. Because of the rarity of L-2-hydroxyglutaric aciduria, it seems unlikely that this coincidence of pathology has occurred twice by chance. It appears that L-2-hydroxyglutaric aciduria confers some risk of developing cerebral tumors. We noticed that patient 3 has, together with patient 5, the highest values of L-2-hydroxyglutaric acid urinary excretion. Patient 5 is now 6 years old and we are concerned about the evolution of the disease in this boy.

Acknowledgements

The authors gratefully acknowledge the collaboration of Dr. João Paulo Noronha, Dr. Ronald Wanders and Dr. Stephen Kahler.

References

[1] Duran M, Kamerling JP, Bakker HD, van Gennip AH, Wadman SK. L-2-Hydroxyglutaric aciduria: an inborn error of metabolism? J. Inher. Metab. Dis. 1980; 3: 11–15.

[2] Barth PG, Hoffman GF, Jaeken J et al. L-2-Hydroxyglutaric acidemia: a novel inherited neurometabolic disease. Ann. Neurol. 1992; 32: 66–71.

[3] Barth PG, Hoffman GF, Jaeken J et al. L-2-Hydroxyglutaric acidemia: clinical and biochemical findings in 12 patients and preliminary report on L-2-hydroxyacid dehydrogenase. J. Inher. Metab. Dis. 1993; 16: 753–761.

[4] Jansen GA, Wanders RJA. L-2-Hydroxyglutarate dehydrogenase: identification of a novel enzyme activity in rat and human liver. Implications for L-2-hydroxyglutaric acidemia. Biochim. Biophys. Acta 1993; 1225: 53–56.

[5] Barth PG. 2-Hydroxyglutaric acidurias. Commentary to Sugito's paper. Brain Dev. 1995; 17: 144–145.

[6] Chaves das Neves HJ, Noronha JP, Rufino H. A new method for the chiral HRGC assay of L-2-hydroxyglutaric acid in urine. J. High Resol. Chromatogr. 1996, 19: 161–164.

[7] Divry P, Jakobs C, Vianey-Saban C et al. L-2-Hydroxyglutaric aciduria: two further cases. J. Inher. Metab. Dis. 1993; 16: 505–507.

[8] Wilcken B, Pitt J, Heath D, Walsh P, Wilson G, Buchanan N. L-2-Hydroxyglutaric aciduria: three Australian cases. J. Inher. Metab. Dis. 1993; 16: 501–504.

[9] Larnaout A, Hentati F, Belal S, Benhamida C, Kaabachi N, Benhamida M. Clinical and pathological study of three Tunisian siblings with L-2-hydroxyglutaric aciduria. Acta Neuropathol. 1994; 88: 367–370.

[10] Chen E, Nyan WL, Jakobs C et al. L-2-Hydroxyglutaric aciduria: neuropathological correlations and first report of severe neurodegenerative disease and neonatal death. J. Inher. Metab. Dis. 1996; 19: 335–343.

HUMAN MUTATION Mutation in Brief #844 (2005) Online

MUTATION IN BRIEF

Novel L2HGDH Mutations in 21 Patients With L-2-hydroxyglutaric Aciduria of Portuguese Origin

L. Vilarinho[1], M. L. Cardoso[1], P. Gaspar[1], C. Barbot[2], L. Azevedo[3], L. Diogo[4], M. Santos[2], I. Carrilho[2], I. Fineza[4], F. Kok[5], R. Chorão[6], P. Alegria[7], E. Martins[2], J. Teixeira[8], H. Cabral Fernandes[9], N.M. Verhoeven[10], G.S. Salomons[10], F. M. Santorelli[11], P. Cabral[12], A. Amorim[3], and C. Jakobs[10]

[1]Clinical Biology Unit, Medical Genetics Institute, [2]Department of Neuropediatrics, Children's Hospital Maria Pia, Porto, Portugal; [3]IPATIMUP, Porto, Portugal; [4]Children's Hospital of Coimbra, Coimbra, Portugal; [5] Clinical Neurology, University of Sao Paulo School of Medicine, Sao Paulo, Brazil, [6]Department of Neurology, Hospital of Vila Real, Vila Real, Portugal; [7]Department of Neurology, Hospital Egas Moniz, Lisbon, Portugal; [8]Department of Neuroradiology, Hospital of San António, Porto, Portugal; [9] Department of Pediatrics, Hospital of Funchal, Madeira, Madeira, Portugal; [10]Metabolic Unit, Department of Clinical Chemistry, VU University Medical Center, Amsterdam ,the Netherlands; [11]Molecular Medicine, Children's Hospital Bambino Gesù, Rome, Italy; [12]Department of Neurology, Hospital S. Francisco Xavier, Lisbon, Portugal

*Correspondence to: Laura Vilarinho, Ph.D. Clinical Biology Unit, Medical Genetics Institute, Praça Pedro Nunes, 88, 4099-028 Porto, Portugal; E-mail: laura.vilarinho@igm.min-saude.pt

Grant sponsors: SFRH/BPD/14867/2003 from Fundação para a Ciência e a Tecnologia.

Communicated by Jan P. Kraus

We studied 21 patients, from 18 families, with L-2-hydroxyglutaric aciduria (L-2-HGA), a rare neurometabolic disorder with a homogeneous presentation: progressive neurodegeneration with extrapyramidal and cerebellar signs, seizures, and subcortical leukoencephalopathy. Increased levels of L-2-hydroxyglutaric acid in body fluids proved the diagnosis of L-2-HGA in all 21 patients. We analyzed the L-2-HGA gene (L2HGDH), recently found to be mutated in consanguineous families with L-2-HGA, and identified seven novel mutations in 15 families. Three mutations appeared to be particularly prevalent in this Portuguese panel: a frameshift mutation (c.529delC) was detected in 12 out of 30 mutant alleles (40%), a nonsense mutation (c.208C>T; p.Arg70X) in 7/30 alleles (23%), and a missense mutation (c.293A>G; p.His98Arg) in four out of 30 mutant alleles (13%), suggesting that common origin may exist. Furthermore, two novel missense (c.169G>A; p.Gly57Arg, c.1301A>C; p.His434Pro) and two splice error (c.257-2A>G, c.907-2A>G) mutations were found. All the mutations presumably lead to loss-of-function with no relationship between clinical signs, progression of the disease, levels of L-2-HGA and site of the mutation. In the three remaining families, no pathogenic mutations in the L-2-HGA were found, which suggests either alterations in regulatory regions of the gene or of its intervening sequences, compound heterozygosity for large genomic deletion and, or further genetic heterogeneity. ©2005 Wiley-Liss, Inc.

KEY WORDS: organic aciduria; L-2-HGA; L-2-HGA gene; duranin

INTRODUCTION

L-2-hydroxyglutaric aciduria (L-2-HGA, [MIM# 236792, http://www.ncbi.nlm.nih.gov/Omim]) is part of the group of so-called cerebral organic acidurias, which are neurometabolic conditions characterized by the production and accumulation of toxic compounds in the brain. L-2-HGA presents with macrocephaly, psychomotor retardation, progressive ataxia, impaired language, and neuroimaging evidences of leukodystrophy (Barth et al. 1992). The biochemical hallmark of the disease is the presence of increased levels of L-2-hydroxyglutaric acid (L-2-HG) in body fluids leading to an increased CSF/plasma ratio indicating intracerebral production (Duran et al. 1980). Recently, it was demonstrated that the L-2-HG is metabolized in mammalian tissues by a FAD-dependent, membrane-bound mitochondrial dehydrogenase that catalyzes specifically the oxidation of L-2-hydroxyglutarate to alpha-ketoglutarate. This dehydrogenase is mainly expressed in liver and kidney but also at lower levels in heart, brain, and other tissues (Rzem et al. 2004). Although many hypotheses were suggested, the metabolic pathway remains unknown.

The gene causing L-2-HGA was identified recently (Topçu et al. 2004, Rzem et al. 2004). The *L-2-HGA* gene (*C14orf160/duranin/L2HGDH)* is mapped at chromosome 14q22.1, consists of 10 exons and its transcript has an open reading frame of 2064 bp, which encodes a polypeptide of 463 amino acids (ENSG00000087299, ENST00000267436; http://www.ensembl.org). However, a shorter isoform exists (ENST00000261699). All the disease-associated mutations reported so far were found in consanguineous families (Topçu et al. 2004, Rzem et al. 2004).

MATERIAL AND METHODS

In the present study we analyzed the *L-2-HGA* gene by DNA sequence analysis in a cohort of 21 patients (9 males and 12 females) from 17 families with L-2-HGA. Fifteen families were from different regions in Portugal, whereas two cases are from the state of San Paulo, in southern Brazil. Consanguinity was ascertained in only two families and no relationship between the remaining families was known. The clinical diagnosis was confirmed by brain magnetic resonance imaging (MRI) as reported (Barth et al 1992) and gas-chromatography/mass spectrometry (GC/MS) determination of the typical organic acid pattern (e.g. the increased levels of 2-HG). The isomeric separation between D-2-HG and L-2-HG and the final quantification of L-2-HG was performed according to Gibson et al. (1993). A patient with macrocephaly as the main presenting feature (pt# 20 in this study) has been published in Diogo et al. (1996). Detailed biochemical, clinical, and MRI findings in six pediatric patients are reported in Barbot et al. (1997). MRI findings of 16 out of 21 patients included in this study are reviewed by Teixeira et al. (2004).

PCR amplification of the *L-2-HGA* gene and DNA sequence analysis was performed using oligonucleotide primers and experimental conditions described in Topçu et al. (2004). The whole coding region, as well as the intron-exon boundaries, was scanned in all patients in order to exclude the presence of additional DNA variants. Sequences from at least two different PCR amplifications were analyzed. A panel of 105 anonymous, ethnically matched DNA samples (210 chromosomes) was used to confirm the absence of the newly identified mutations in controls. Mutation found at homozygous state in the index cases where confirmed to be present in both parents.

RESULTS

Table 1 shows the results of biochemical and mutational analysis in our families. Mutation nomenclature follows the format indicated at http://www.hgvs.org/mutnomen and refers to the published cDNA sequence (NM_024884.1, http://www.ncbi.nlm.nih.gov) with nucleotide +1 corresponding to the A of the ATG translation initiation codon.

We identified seven novel mutations: three missense (c.169G>A; p.Gly57Arg, c.293A>G; p.His98Arg, c.1301A>C; p.His434Pro), two splice errors (c.257-2A>G, c.907-2A>G), one single base deletion (c.529delC; p.SSSSS fsXy) and one nonsense (c.208C>T; p.Arg70X) mutation, revealing the high genetic heterogeneity associated with this disease even in our relatively small population (Fig. 1). We also detected the known c.905C>T mutation (p.Pro302Leu) in one Portuguese patient who was compound heterozygous for this known mutation and one of the novel missense mutations. This p.Pro302Leu mutation has been already detected in two Turkish families (Topçu et al, 2004). Although we cannot formally exclude a shared haplotype, considerations such as the

geographic distance of the two patients and the occurrence in a well-known mutational hotspot (i.e., a CpG doublet in exon 7) propose that the p.Pro302Leu arose independently in these patients.

One Brazilian and six Portuguese families carried the novel c.529delC change, either homozygous or heterozygous. The c.529delC mutation was identified in 40% of the mutant alleles (12 out of 30) and represents the most prevalent mutation in our data set, likely relating to a shared common ancestor. The c.208C>T (p.Arg70X), found in 7/30 alleles (23%), and the c.293A>G (p.His98Arg), identified in 4/30 (13%) chromosomes, follow in prevalence. Combination of the three mutations covers about 77% of the mutant L-2-HGA Portuguese alleles. Generally, missense mutations, which severely impair enzyme function, are located in highly evolutionary conserved residues located in conserved regions as in the case of glycine 57 and histidine 98 mutations (Fig. 1). Interestingly, different mutations at the same residues (e.g. the p.His98Tyr and p.His98Arg) have been found in Turkish and Portuguese L-2-HGA patients. The only exception to this rule is the c.1301A>C: p.His434Pro substitution. Histidine is conserved in all the species aligned in Fig. 4 in the report of Rzem et al. (2004) but not in Synechocystis sp. Replacing proline for histidine, however may insert a kink, which would modify the secondary structure of L-2-HGA. Moreover, the three novel missense mutations were not encountered in 210 control chromosomes and should be classified as pathogenic.

In addition to these pathogenic substitutions, nine apparently neutral single nucleotide polymorphisms were also identified that were also present in controls (Fig. 2). Apart from the already reported c.53T>G (p.Leu18Arg) and c.159C>T (p.Ile53) silent variants (Rzem et al, 2004), we found a c.553A>T mutation (p.Tyr177Phe) in cis with the frequent c.529delC mutation both in Brazilian and Portuguese patients. This reinforces the hypothesis of a common origin. Five of the polymorphic sites identified in this study lay in exonic-intronic boundaries of the gene. The documentation of intragenic, apparently neutral variations might help in allele tracking when a large deletion is suspected, as it has been documented with other genes (Plante and Tuchman, 1998; Azevedo et al. 2003).

Table 1. Biochemical and molecular data of 21 cases of L-2-hydroxyglutaric aciduria patients

Patients	Gender	Age of diagnosis (Years)	L-2-HG (μmol/mmol creat.)	Lysine (μmol/L)	Mutation	Deduced effect
P1	F	7	630	253	529delC / 529delC	Stop codon
P2	F	-	3743	-	208C>T/293A>G	Arg70X/His98Arg
P3	M	5	2552	176	529delC / 529delC	Stop codon
P4	F	26	1350	296	208C>T / 529delC	Arg70X/Stop codon
P5	F	5	1060	328	293A>G /257-2A>G	His98Arg/Splice error
P6	F	10	1400	185	—	—
P7	F	13	850	396	—	—
P8	M	45	1951	-	529delC /529delC	Stop codon
P9	M	4	1420	272	208C>T/529delC	Arg70X/Stop codon
P10	F	43	1168	334	169G>A/905G>T	Gly57Arg/Pro302Leu
P11	F	10	1572	349	1301A>C/1301A>C	His434Pro
P12	F	20	1122	-	1301A>C/1301A>C	His434Pro
P13	M	8	2895	245	529delC /529delC	Stop codon
P14	F	8	2518	265	208C>T/208C>T	Arg70X
P15 (a)	M	1	2238	-	—	—
P16 (a)	F	9	(b)	-	529delC /529delC	Stop codon
P17	F	32	(b)	-	208C>T/208C>T	Arg70X
P18	M	36	(b)	-	208C>T/208C>T	Arg70X
P19	M	24	1167	365	208C>T/208C>T	Arg70X
P20	M	3	780	351	908-2A> G/908-2A> G	Splice error
P21	M	-	(b)	-	293A>G/293A>G	His98Arg

A: Patients 15 and 16 are Brazilian. **B:** Patients with high amounts of L-2-HG (L-2-hydroxyglutaric acid), however without being quantified. Reference values: Urinary L-2-hydroxyglutarate (1.3 – 19 mmol/mol creat); Plasma lysine (40-162μmol/L). Siblings: P6 and P7; P11 and P12; P17, P18, and P19.

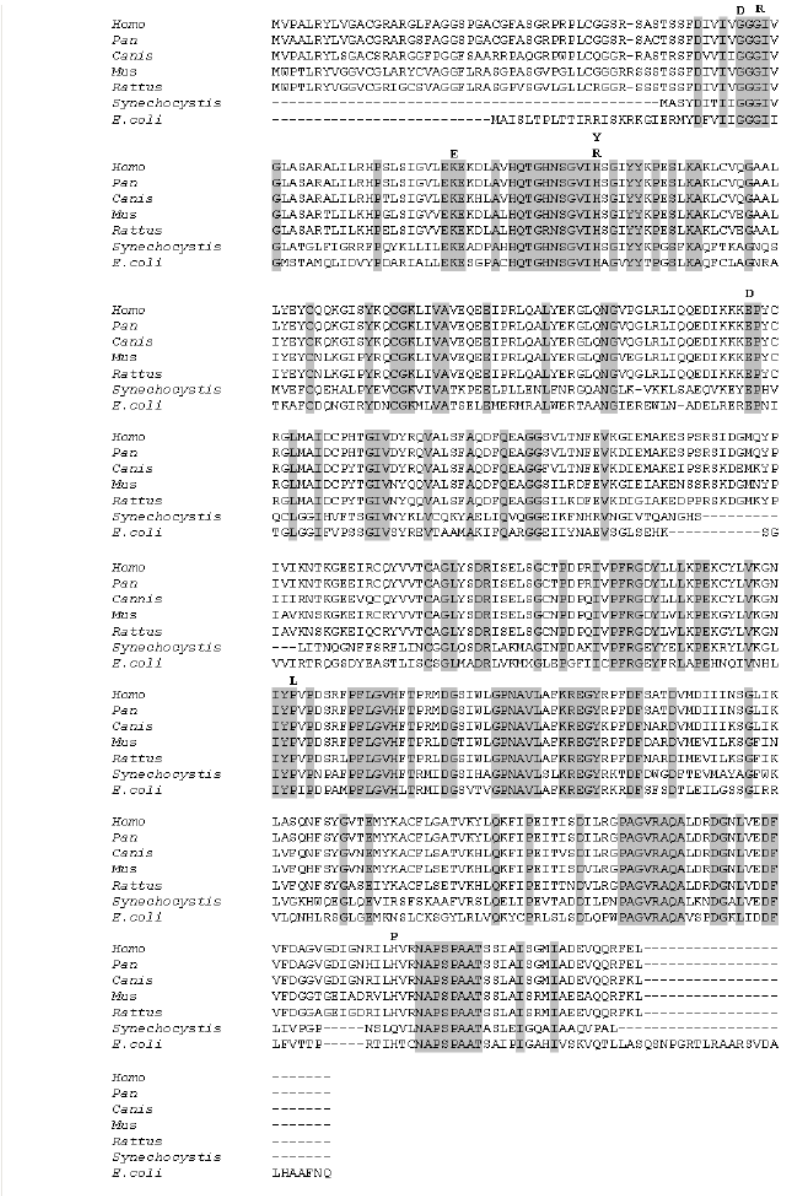

Figure 1. Amino acid alignment of human L-2-hydroxyglutaric dehydrogenase with homologous of *Pan*, *Canis*, *Mus*, *Rattus*, *Synechocystis,* and *Escherichia*. Conserved residues are highlighted. The variant positions identified so far in human L-2-HGA gene (c.164G>A, p.Gly55Asp; c.169G>A, p.Gly57Arg; c.251A>G, p.Lys81Glu; c.293A>G, p.His98Arg; c.292C>T, p.His98Tyr; c.528G>T, p.Glu176Asp; c.905C>T, p.Pro302Leu; c.1301A>C, p.His434Pro) are displayed above the aligned sequences (Rzem et al. 2004; Topçu et al. 2004; this report). Protein sequences from mammals were extracted from Ensembl Genome Browser: ENSPTRG00000006329 *(Pan troglodytes)*; ENSCAFG00000014237 (*Canis familiaris*); ENSMUSG00000020988 (*Mus musculus*), and ENSRNOG00000004857 (*Rattus norvegicus)*. Sequences from bacterial genomes were obtained from GenBank accession numbers NP-442886.1 (*Synechocystis sp*) and NP-289209.1 (*E. coli*). Alignments of nucleotide and protein sequences were performed using Clustal W algorithm (Tompson et al. 1994) at the ClustalW WWW Service at European Bioinformatics Institute (http://www2.ebi.ac.uk/clustalw).

So far, no pathogenic mutation was identified within exon 1. It is possible that variants in exon 1 could not be reflected in a clinical phenotype because of the post-translational processing of the mitochondrial target of the protein, which is encoded by exon 1. Alternatively, one could speculate that mutations in exon 1 are not viable exactly because mitochondrial import could be compromised.

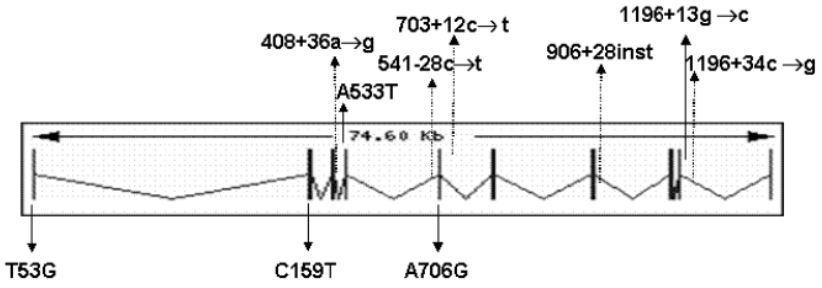

Figure 2. Human L-2-HGA gene diagram (Ensembl Genome Browser accession number ENSG00000087299; www.ensembl.org) presenting the polymorphic sites. Polymorphisms p.Leu18Arg (c.53T>G), p.I53 (c.159C>T) and p.A209 (c.706A>G) were previously reported by Rzem et al. (2004). Non-synonymous polymorphism p.Y178F (c.533A>T) and intronic variation at positions 408+36 a>g, 541-28 c>t, 703+12 c>t, 906+28insT, 1196+13 g>c and 1196+34 c>g.

DISCUSSION

To date, a total of 33 families with L-2-hydroxyglutaric aciduria have been molecularly characterized. The mutational spectrum in Portuguese patients was different from those previously published. Eleven of the 12 reported mutations have been found in consanguineous families. In our study only two families — both carriers of the homozygous c.529delC mutation— were closely related. The heterogeneous spectrum of mutations found in our study might propose the presence of multiple disease-related haplotypes and likely a higher than expected incidence of carriers, but this needs to be tested. This would correlate well with the notion that L-2-hydroxyglutaric aciduria appears to be frequent in the Mediterranean area. The possibility of one or multiple origins is at the present merely speculative. In three patients (two families) no mutation could be detected in L-2-HGA (14.3%), despite a successful amplification of all 10 exons and exon-intron boundaries. Our data agree with those reported firstly by Topçu et al (2004), who failed to characterize molecularly 16.7% of their families (3/18). It is possible that our molecular approach missed changes in the promoter region and/or other regulatory elements. Alternatively, these patients are compound heterozygous for large genomic deletions. In addition, the L-2-hydroxyglutarate dehydrogenase likely functions as a multimeric protein and mutations in genes encoding additional subunits might be as well hypothesized (Rzem et al. 2004).

Summarizing, the aim of this study was to contribute for the understanding of the genetic basis underlying a rare neurometabolic disorder, L-2-HGA, which appears to be relatively frequent in Portugal. A better genetic definition of the syndrome will be indispensable for the implementation of a prenatal molecular diagnosis. In addition, it might help to understand its frequent association with malignant brain tumors (Ozisik et al. 2002; Moroni et al. 2004). Different from other organic acidurias, our data confirms that L-2-HGA is potentially associated with CNS tumors: three patients, two children and one adult, in our study developed brain astrocytomas. Whether this is a casual relationship or a direct link, the mechanisms connecting a rare metabolic defect to tumorigenesis will need further investigation.

ACKNOWLEDGMENTS

The authors gratefully acknowledge to all patients and families for their collaboration as well as Dílio Alves, Luís Borges, and António Guimarães. We are indebted to Sandra Tarfulo for excellent technical help.

REFERENCES

Azevedo L, Stolnaja L, Tietzeova E, Hrebicek M, Hruba E, Vilarinho L, Amorim A, Dvorakova L. 2003. New polymorphic sites within ornithine transcarbamylase gene: population genetics studies and implications for diagnosis. Mol Genet Metab 78:152-157.

Barbot C, Fineza I, Diogo L, Maia M, Melo J, Guimarães A, Pires MM, Cardoso ML, Vilarinho L. 1997. L-2-hydroxyglutric aciduria: clinical biochemical and magnetic resonance imaging in six Portuguese pediatric patients. Brain Dev 19:268-273

Barth PG, Hoffmann GF, Jaeken J, Lenhert W, Hanefeld F, van Gennip AH, Duran M, Valk J, Schutgens RBH, Trefz FK, Reimann G, Hartung HP. 1992. L-2-Hydroxyglutaric acidaemia: a novel inherited neurometabolic disorder. Ann Neuro 32: 66-71.

Diogo L, Fineza I, Canha J, Borges L, Cardoso ML, Vilarinho L. 1996. Macrocephaly as the presenting feature of L-2-hydroxyglutaric aciduria in 5-month old boy. J Inherit Metab Dis19:369-370.

Duran M, Kamerling JP, Bakker HD, et al. 1980. L-2-Hydroxyglutaric acidurias: an inborn error of mtabolism? J Inherit Metab Dis 3:109-112.

Gibson KM, Craigen W, Herman GE, Jakobs C. 1993. D-2-hydroxyglutaric acidemia in a newborn with neurological abnormalilities: a new neurometabolic disorder. J Inherit Metab Dis 16:497-500

Moroni I, Bugiani M, D'Incerti L, Maccagnano C, Rimoldi M, Bissola L, Pollo B, Finocchiaro G, Uziel G. 2004. L-2-hydroxyglutaric aciduria and brain malignant tumors: a predisposing condition? Neurology 62:1882-1884

Ozisik PA, Akalan N, Palaoglu S, Topçu M. 2002. Medulloblastoma in a child with the metabolic disease L-2-hydroxyglutaric aciduria. Pediatr Neurosurg 37:22-6.

Plante RJ, Tuchman M. 1998. Polymorphisms in the human ornithine transcarbamylase gene useful for allele tracking Hum Mutat 2:289-90.

Rzem R, Veiga-da-Cunha M, Nöel G, Goffette S, Nassogne M-C, Tabarki B, Schöller , Marquardt T, Vikkula m, van Schaftingen E. 2004. A gene encoding a putative FAD-dependent L-2-hydroxyglutarate dehydrogenase is mutated in L-2-hydroxyglutaric aciduria. PNAS 48:16849-16854

Teixeira J, Santos M, Carrilho I, Diogo L, Cabral P, Chorão R, Sousa Silva A, Maré R, Cardoso ML, Barbot C. 2004. L-2-Hydroxyglutaric aciduria in Portugal. J Inherit Met Dis 27:85.

Thompson JD, Higgins DG, Gibson TJ. 1994. CLUSTAL W: improving the sensitivity of progressive multiple sequence alignment through sequence weighting, position-specific gap penalties and weight matrix choice. Nucleic Acids Res 22:4673-4680

Topçu M, Jobard F, Halliez S, Coskun T, Yalçinkayal C, Gerceker FO, Wanders RJA, Prud´homme J-F, Lathrop M, Özguc M, Fischer J. 2004. L-2-Hydroxyglutaric aciduria: identification of a mutant gene C14orf160, localized on chromosome 14q22.1. Hum Mol Genet 13:2803-2811

ATAXIA COM APRAXIA OCULOMOTORA (AOA)

Artigo 8 - Recessive ataxia with ocular apraxia: review of 22 Portuguese patients. Arch Neurol 2001; 58:201-5.

Artigo 9 - Homozygosity mapping of Portuguese and Japanese forms of ataxia-oculomotor apraxia (AOA1) to 9p13 and evidence for genetic heterogeneity. Am J Hum Genet 2001; 68:501-8.

Artigo 10 - The gene mutated in ataxia-ocular apraxia 1 encodes the new HIT/Zn-finger protein aprataxin. Nat Genet 2001; 29:189-93.

Artigo 11 - Senataxin, the orthologue of a yeast RNA helicase, is mutated in ataxia-ocular apraxia 2 (AOA2). Nat Genet 2004; 36:225-7.

Artigo 12 - A ataxia com apraxia oulomotora no contexto das ataxias recessivas em Portugal (em preparação)

Artigo 13 - Ataxia with oculomotor apraxia phenotypes not linked to already known loci (em preparação)

Em 1952 Cogan descreveu um síndrome a que chamou apraxia oculomotora congénita, conhecido hoje por síndrome de Cogan.

Os dois primeiros casos de ataxia com apraxia oculomotora (AOA) foram descritos por Inoue et al., em 1971, em doentes japoneses. No mesmo ano, também no Japão, Moe publicou 7 doentes idênticos, pertencendo a três famílias (Moe, 1971). Em 1977, Araie et al. descreveram o caso de um doente japonês com uma ataxia progressiva de início aos 2 anos, arreflexia e uma apraxia oculomotora considerada congénita. O caso foi classificado como uma apraxia oculomotora congénita com ataxia. Em 1978, Kimura et al. publicaram outro caso com uma ataxia de início ao ano de idade, uma apraxia oculomotora chamada também congénita (mas notada só aos 9 anos), um atraso mental, reflexos normais (aos 9 anos) e uma hipoplasia e/ou atrofia do vermis cerebeloso. Uma vez mais, os autores apresentaram este caso como um exemplo de síndrome de Cogan com ataxia.

Em 1982, três autores distintos descreveram doentes, claramente diferentes da A-T, a que chamaram um “novo” síndrome, e em que que a apraxia congénita de Cogan se associava a uma ataxia progressiva de início precoce (Awaya et al., 1982; Morcos et al., 1982; Ghanem e Andermann, 1982). Na série de Morcos, estava incluída uma doente portuguesa. Nestas descrições, para além da ataxia e da apraxia oculomotora, são também mencionadas a coreoatetose e, claramente a polineuropatia. Alguns doentes são descritos com atraso menta, nunca muito grave, e outros com inteligência normal. Entretanto, tinha-se tornado evidente o padrão de hereditariedade autossómica recessiva desta nova patologia.

Awaya et al., em 1985 e 1986, voltam a descrever a doença, possivelmente nos mesmos doentes já publicados em 1982, e chamam-lhe uma degenerescência espinocerebelosa caracterizada por ataxia cerebelosa de início precoce e lentamente progressiva, coreoatetose e apraxia oculomotora.

Dois anos mais tarde, Aicardi et al. fazem uma revisão de 14 doentes do Japão, Portugal e Emirados Árabes Unidos, incluindo seis previamente relatados (Inoue et al., 1971; Araie et al., 1977; Morcos et al., 1982; Awaya et al., 1985; Awaya et al., 1986). Pela primeira vez não é feita qualquer menção ao termo apraxia de Cogan e há uma clara descrição da AOA. Aicardi descreve este novo síndrome como semelhante à A-T, mas sem telangiectasias ou imunodeficiência (Aicardi et al., 1988).

Nos anos que se seguem há poucas referências na literatura a esta patologia (Hannan et al., 1994; Gascon et al., 1995).

Contribuímos, mais recentemente, para a caracterização da AOA como consequência da experiência adquirida no rastreio das ataxias hereditárias e paraparesias espásticas, conduzido por Paula Coutinho entre 1993 e 2004.

De toda a informação recolhida sobre ataxias recessivas em Portugal, estudámos a apresentação clínica em 22 doentes identificados como AOA, pertencendo a 11 famílias e definimos critérios clínicos de diagnóstico para a doença: (1) início na infância; (2) hereditariedade autossómica recessiva; (3) ataxia cerebelosa numa fase precoce; (4) apraxia oculomotora; (5) neuropatia axonal grave na fase avançada da doença; (6) sobrevida longa sem doença sistémica, imunodeficiência ou cardiomiopatia.

Com base neste grupo homogéneo de doentes, com critérios clínicos bem definidos, foram feitos estudos de genética que permitiram a identificação de um primeiro *locus* para a AOA (*AOA1*), no cromossoma 9p13.3, e a demonstração da heterogeneidade genética da doença.

O gene da AOA1 foi identificado rapidamente nesse mesmo ano (*APTX*); codifica uma proteína chamada aprataxina, envolvida nos mecanismos de reparação das quebras em cadeia simples.

Em 1998, foi descrita uma ataxia autossómica recessiva de início juvenil, com atrofia cerebelosa, neuropatia sensorial, mas sem apraxia oculomotora. Todos os doentes apresentavam α-fetoproteína aumentada (Watanabe et al., 1998). Dois anos mais tarde, foi descrita uma grande família paquistanesa com as mesmas características e apraxia oculomotora (Németh et al., 2000).

Um segundo gene para a AOA (*AOA2*) foi localizado no cromossoma 9q33.3-34.3 (Bomont et al., 2000; Németh et al., 2000); e, mais recentemente, isolado e caracterizado com o contributo de 10 doentes pertencentes a duas famílias portuguesas. Codifica uma proteína chamada senataxina (SETX), que provavelmente actua no mecanismo de reparação do ADN, nas quebras em cadeia dupla.

ORIGINAL CONTRIBUTION

Recessive Ataxia With Ocular Apraxia

Review of 22 Portuguese Patients

Clara Barbot, MD; Paula Coutinho, MD, PhD; Rui Chorão, MD; Carla Ferreira, MD; José Barros, MD; Isabel Fineza, MD; Karin Dias, MD; José P. Monteiro, MD, PhD; António Guimarães, MD; Pedro Mendonça, BSc; Maria do Céu Moreira, MSc; Jorge Sequeiros, MD, PhD

Background: The recessive ataxias are a heterogeneous group of neurodegenerative disorders characterized by cerebellar ataxia associated with a number of different neurologic, ophthalmologic, or general signs. They are often difficult to classify in clinical terms, except for Friedreich ataxia, ataxia-telangiectasia, and a relatively small group of rare conditions for which the molecular basis has already been defined.

Objectives: To study the clinical presentation and to define diagnostic criteria in a group of Portuguese patients with ataxia and ocular apraxia, an autosomal recessive form without the essential clinical and laboratory features of ataxia-telangiectasia.

Patients and Methods: We reviewed 22 patients in 11 kindreds, identified through a systematic survey of hereditary ataxias being conducted in Portugal.

Results: Age at onset ranged from 1 to 15 years, with a mean of 4.7 years. The duration of symptoms at the time of last examination varied from 5 to 58 years. All patients presented with progressive cerebellar ataxia, the characteristic ocular apraxia, and a peripheral neuropathy. Associated neurologic signs included dystonia, scoliosis, and pes cavus. Magnetic resonance imaging was performed in 16 patients, all of whom showed cerebellar atrophy.

Conclusions: Ataxia with ocular apraxia may be more frequent than postulated before, and may be identified clinically using the following criteria: (1) autosomal recessive transmission; (2) early onset (for most patients in early childhood); (3) combination of cerebellar ataxia, ocular apraxia, and early areflexia, with later appearance of the full picture of peripheral neuropathy; (4) absence of mental retardation, telangiectasia, and immunodeficiency; and (5) the possibility of a long survival, although with severe motor handicap.

Arch Neurol. 2001;58:201-205

From the Department of Pediatric Neurology, Hospital Maria Pia (Dr Barbot), Department of Neurology, Hospital Santo António, (Drs Ferreira, Barros, and Monteiro), the Neuropathology Unit, Hospital Santo António (Dr Guimarães), and UnIGENe, Instituto de Biologia Molecular e Celular, University of Porto (Drs Barbot, Coutinho, and Sequeiros; Mr Mendonça; and Ms Moreira), Porto; the Departments of Neurology, Hospital de São Sebastião, Santa Maria da Feira (Dr Coutinho), and Hospital de São Pedro, Vila Real (Dr Chorão); and Departments of Pediatric Neurology, Hospital Pediátrico, Coimbra (Dr Fineza), and Hospital de D Estefânia, Lisboa (Dr Dias), Portugal.

OCULAR APRAXIA, defined as the limitation of ocular movements on command dissociated from movements of pursuit, is a major clinical feature in 2 well-defined hereditary ataxias, spinocerebellar ataxia type 2 and ataxia-telangiectasia (A-T). In 1941, Louis-Barr[1] described A-T as an autosomal recessive cerebellar ataxia beginning in early childhood, associated with ocular apraxia, choreoathetosis, oculocutaneous telangiectasia, immune dysfunction, chromosomal instability, and hypersensitivity to x-rays, with a high incidence of respiratory infections and neoplasias; it was associated with chromosomal instability and DNA repair defects[2] and mapped to chromosome 11.[3] Spinocerebellar ataxia type 2 is an adult-onset, autosomal dominant, cerebellar ataxia, first reported in India by Wadia and Swami,[4] that has a large cluster in the Cuban province of Holguin.[5] The mutation, a CAG repeat expansion in the short arm of chromosome 12, was identified in 1996.[6]

In 1988, Aicardi et al[7] reviewed 14 patients (including 6 previously described in Japan, Canada, and United Arab Emirates,[8-12]) with a neurologic picture similar to that of A-T, but without any of its extraneurologic features. This new form of recessive ataxia was considered rare, and few reports were published thereafter.[13,14] Through a systematic population survey of inherited ataxias we are performing in Portugal,[15] several new families with ataxia associated with ocular apraxia (AOA) have been identified. We decided therefore to study the clinical presentation of this peculiar disease and to define diagnostic criteria.

For editorial comment see page 173

PATIENTS AND METHODS

We studied 22 patients in 11 families of Portuguese origin. Most patients have been ascertained during a systematic, population-based survey of hereditary ataxias and spastic paraplegias that is being conducted in Portugal.[15] Initiated in 1993, the survey has now covered 4841444 inhabitants, approximately half of the Portuguese population. Other patients were referred by their assistant neurologists. All were examined by one of us (C.B.) in a health center or at home. Their parents and nonaffected siblings were also examined. Whenever possible, the proband from each family was hospitalized for further investigation, including cellular and humoral immunological studies and α-fetoprotein (AFP) levels, electromyographic studies, and cranial magnetic resonance imaging (MRI). Five patients underwent a nerve biopsy.

RESULTS

Our series includes 8 male and 14 female patients (sex ratio, 1:1.75). The age at last examination ranged from 9 to 60 years (mean age, 25.5 years), corresponding to a disease duration of 5 to 58 years (mean duration, 20.8 years).

CLINICAL PRESENTATION

The main clinical features are summarized in **Table 1**.

Age at and Mode of Onset

The first manifestations, gait imbalance followed by dysarthria, were noticed between 1 and 16 years of age (mean age, 4.7 years). As illustrated in the **Figure**, 19 (86%) of the patients experienced onset of the disease before school age. There was no sex difference regarding the age at onset.

Cerebellar Ataxia

Ataxia was present in all 22 patients and was first defined by slowly progressive gait imbalance and dysarthria after initially normal motor development, followed by upper limb dysmetria, with mild intention tremor.

Ocular Findings

Ocular apraxia is the most striking feature in this disorder, and was present in all 22 patients. It was never the initial complaint, and was usually noticed a few years after the onset of gait ataxia. Patients appear not to fixate normally on objects. When asked to look to one side, they turn their head first, with eye contraversion, and then their eyes follow in several slow saccades to the same side with head thrusts. Ocular movements on command are usually slightly limited, with the eyes stopping before reaching extreme positions. Eye and head movements have an ataxic component. Besides being slow, they are abrupt, dysmetric, and decomposed. These slow eye movements appear equally on lateral and vertical gaze, in the same way. When the patients are standing, turning their heads makes them lose their balance, and they tend to move the whole body around. When the head is immobilized, the movement of the eyes is impossible. Blinking is exaggerated in most patients. Pursuit movements remain normal during the first years after the appearance of ocular apraxia; then a progressive external ophthalmoplegia (beginning by upward gaze) is noticed (seen in 14 [64%] of 22 patients). Oculocephalic reflexes are spared until advanced stages of the disease.

Peripheral Neuropathy

All patients examined (with minimum disease duration of 5 years) had generalized areflexia. A few years later, distal muscular wasting and weakness appear, leading to tetraplegia with extremely short, atrophic hands and feet. Vibration and postural sense were impaired only in older patients with very long disease duration. Pain and light touch sensation were preserved.

Dystonia

There was a dystonic posturing of the upper extremities in 13 patients (59%). In 3 of these patients, 2 from the same family (family 9 in Table 1), dystonia associated with masklike faces appeared early in the disease, and was so relevant to the clinical presentation that those patients underwent the diagnostic procedures for extrapyramidal disorders. In the other 10 patients, dystonia was mild.

Other Signs

Pes cavus were present in 9 patients (41%) and scoliosis in 6 (27%). Three patients in the same kindred (family 10 in Table 1) had optic atrophy beginning late in life. No signs of extraneurologic involvement were evident, except for obesity in 4 patients. Despite a long evolution and extreme motor incapacity, there were no signs of mental retardation or deterioration in our patients.

Disability

Ataxia represented the main cause of disability in the first stages of the disease. Later, peripheral neuropathy dominated the clinical picture. Loss of the ability to walk independently happened after 7 to 10 years of evolution, with most patients being wheelchair bound by early adulthood.

Survival

Two patients died, one of a thalamic tumor at 11 years of age, the other at 53 years of age after long-standing disability and a disease duration of 52 years.

Table 1. Summary of Clinical Features in 22 Patients With AOA*

Patient No.	Family	Consanguinity	Sex	Age at Onset, y	Age at Last Examination, y	Disease Duration, y	PEO	Dystonia	Neuropathy	Pes Cavus	MRI/CT Findings	EMG Findings	Nerve Biopsy	Special Features
1	1	+	F	5	10	5	–	–	+	–	CA	N	ND	...
2	1	+	F	5	60	55	+	–	+	–	CA	PN	ND	...
3	1	+	F	15	55	40	+	–	+	–	ND	PN	ND	...
4	2	–	M	16	25	9	+	–	+	+	CA	PN	ND	...
5	3	+	F	6	21	15	–	–	+	–	CA	PN	ND	Obesity
6	4	–	F	2	21	19	+	+	+	–	ND	ND	ND	...
7	4	–	F	2	9	7	–	+	+	+	CA	PN	ND	...
8	4	–	M	2	20	18	+	+	+	+	CA	PN	PN	...
9	5	+	F	4	13	9	–	–	+	–	CA/BSA	ND	ND	...
10	5	+	F	4	11	7	–	+	+	–	ND	ND	ND	...
11	5	+	F	3	9	6	–	+	+	–	CA	ND	ND	...
12	5	+	M	5	10	5	–	+	+	–	CA/BSA	N	ND	...
13	6	–	F	10	16	6	+	+	+	–	CA/BSA	PN	PN	...
14	6	–	M	5	18	13	+	+	+	+	CA	PN	ND	...
15	7	–	F	5	14	9	+	+	+	+	CA	PN	ND	...
16	8	–	M	1	18	17	+	+	+	+	CA	ND	PN	...
17	9	–	M	3	21	18	+	+	+	+	CA	PN	PN	Obesity
18	9	–	F	2	23	21	+	+	+	–	CA/BSA	PN	PN	Obesity
19	10	+	F	1	50	49	+	–	+	–	ND	ND	ND	Optic atrophy
20	10	+	M	1	52	51	+	–	+	+	CA	PN	ND	Optic atrophy
21	10	+	M	1	59	58	+	–	+	+	ND	ND	ND	Optic atrophy
22	11	+	F	5	26	21	–	+	+	–	CA	PN	ND	Obesity

*All patients had both ataxia and ocular apraxia. AOA indicates ataxia with ocular apraxia; PEO, progressive external opthalmoplegia; MRI, magnetic resonance imaging; CT, computed tomographic scanning; EMG, electromyographic study; CA, cerebellar atrophy; N, normal; ND, not done; ellipses, no special features; PN, peripheral neuropathy; BSA, brainstem atrophy; N, normal; PN, peripheral neuropathy; BSA, brainstem atrophy; plus sign, positive; and minus sign, negative.

LABORATORY INVESTIGATION

Exclusion of A-T

Levels of AFP and immunoglobulins were normal in the 11 probands. In 4 patients studied, no cytogenetic abnormalities of chromosomes 7 and 14 were found.

Exclusion of Friedreich Ataxia

Nineteen patients from 10 families with AOA have undergone testing for GAA expansions at the gene for Friedreich ataxia. All of these patients had alleles of normal size.

Neurophysiological Studies

Electromyographic studies were performed in 15 patients. An axonal neuropathy was found in 12; the other 2 patients with normal results underwent investigation at a very early stage of the disease.

Nerve Biopsy

Nerve biopsies were performed in 5 patients (**Table 2**). In 4 of these (patients 8, 13, 16, and 18), the myelinated fiber density was reduced, due to the absence of large-diameter fibers. The histograms showed unimodal findings, with fiber diameters ranging from 2 to 10 µm and a peak at 3- and 4-µm fibers. The other patient (patient 17, the brother of patient 18) underwent nerve biopsy earlier in the disease course. The density of myelinated fibers was normal; the histogram still showed bimodal results, but with 1 abnormally short peak at 10-µm fibers. Degenerating myelinated fibers were present in patients 13, 17, and 18. No "onion bulbs," ie, regenerating clusters of fibers with abnormally thin myelin sheaths, were observed. Electron microscopic study of all cases did not disclose evidence of storage diseases. Three of these patients also underwent muscle biopsies. In patient 13 there was an evident small-group atrophy, and in patients 8 and 18, a severe large- and small-group neurogenic atrophy. There was no evidence of reinnervation of muscle fibers (ie, no type grouping).

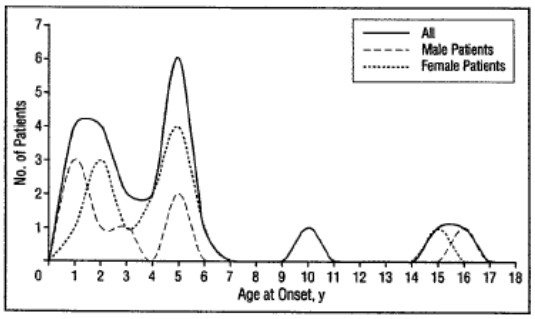

Age at onset in the 22 Portuguese patients with ataxia and ocular apraxia.

Neuroimaging

Seventeen patients showed evidence of cerebellar atrophy on MRI (n=16) or computed tomographic scan (n=1). In addition, 4 patients (with 5, 6, 9, and 21 years

Table 2. Summary of Nerve and Muscle Biopsy Findings in Patients With AOA*

Patient No.	Myelinated Fiber Density, No./mm²	Histogram (Range of Fiber Diameters, µm)	Degenerating Fibers	Neurogenic Muscular Atrophy
8	6610	Unimodal (2-7)	No	Yes
13	7520	Unimodal (2-10)	Yes	Yes
16	8030	Unimodal (2-9)	No	...
17	10 760	Bimodal (2-13)	Yes	...
18	6600	Unimodal (2-10)	Yes	Yes
Reference values†	9450-11 960	Bimodal (2-15)	NA	NA

*AOA indicates ataxia with ocular apraxia; NA, not applicable; and ellipses, not examined.
†Includes 4 patients aged 3, 13, 14, and 16 years (control group for reference values).

of evolution) had atrophy of the brainstem. One of the oldest patients (with 55 years of evolution of the disease) had a spontaneous hyperintensity of the dentate nuclei on T2-weighted MRI.

FAMILY STUDIES

In each family, all patients appeared in the same sibship, except for one kindred with a pseudodominant pattern of inheritance explained by successive consanguineous matings (family 1), and another in which patients appeared in 2 sibships (family 5). There was a history of consanguinity in 5 kindreds. Three patients, with no evidence of parental consanguinity, represented isolated cases.

The most relevant features of each family are summarized in Table 1. A homogeneous age at onset was verified in 9 families. As is often the case, the eldest affected member of the sibship tended to have a reportedly later onset, because of the family's awareness of the disease. All families also showed a complete homogeneity in the neurologic expression of the disease.

GEOGRAPHIC DISTRIBUTION IN PORTUGAL

Most patients with AOA came from the northern and central regions of mainland Portugal, but there was no evidence of geographic clustering of the disease, even when considering their residence or the place of origin of the oldest known members of the family.

COMMENT

Autosomal recessive AOA is a well-defined condition in clinical terms. The main key to the diagnosis is the presence of ocular apraxia. This feature nevertheless may be overlooked. In early phases of the disease, the examiner may not be familiar with it; in advanced cases, the external ophthalmoplegia can mask the ocular apraxia.

The differential diagnosis of AOA vs A-T, a multisystemic disorder, is based on the absence of telangiectasia, immunodysfunction, cytogenetic abnormalities of chromosomes 7 and 14, and normal levels of AFP. This exclusively neurologic involvement, without the complications of infection, cancer, or premature aging, allows AOA patients a much longer survival.

Another important feature in our series of patients is the presence of an axonal peripheral neuropathy, with very early areflexia. This neuropathy dominates the clinical picture in the advanced phases of the disease and is the major cause of disability in these patients, who remain tetraplegic for several years, confined to a wheelchair, and with marked distal atrophies. Pathologically, this neuropathy is characterized by the absence of large-diameter fibers and preservation of the small-diameter fibers, without any evidence of regeneration. The motor neuropathy is also demonstrated by the neurogenic atrophy present in muscle biopsy findings.

Dystonia was present in 13 patients, although it is sometimes difficult in ataxic patients to be certain that the position (particularly of the hands) we are calling dystonia is not just extreme ataxia. One family initially underwent investigation for a progressive dystonia.

Cerebellar atrophy was a consistant finding in our patients; it was sometimes combined with brainstem atrophy. No correlation was found between the brainstem involvement and the disease duration. These MRI findings are one of the main features in the differential diagnosis of AOA vs Friedreich ataxia, along with the earlier onset in AOA.

The clinical picture of AOA is strikingly repetitive. Through our survey in Portugal, another group of recessive ataxias with peripheral neuropathy but without ocular apraxia has been detected. We wonder whether, when a molecular diagnosis is available, the spectrum of the disease will cover other clinical variants. Comparing the present series with the previous description by Aicardi et al,[7] we found a great constancy and prominence of the peripheral neuropathy and existence of cerebellar atrophy in all patients. Our data also gave an overview of the natural course of AOA that is in disagreement with the findings of Gascon et al,[13] who found a nonprogressive course after initial gait deterioration. Autosomal recessive ataxia with ocular apraxia is a progressive condition allowing, in any case, very long survivals until late adulthood.

One hundred seven patients in 80 families with recessive ataxia have been identified so far through our survey in Portugal. Friedreich ataxia, as expected, is the most frequent diagnosis (38% of the patients), followed immediately by AOA (21% of the patients).

Based on our own experience and the findings of previous reports, we propose the following clinical criteria for AOA: (1) autosomal recessive transmission; (2) early

onset (for most patients in early childhood); (3) combination of cerebellar ataxia, ocular apraxia, and early areflexia, with the later appearance of a full picture of peripheral neuropathy; (4) absence of mental retardation, telangiectasia, and immunodeficiency; and (5) the possibility of a long survival, although with severe motor handicap.

Accepted for publication May 24, 2000.

This study was supported by grant 207 from the Comissão de Fomento da Investigação em Cuidados de Saúde (Portuguese Ministry of Health), Lisbon, and grants from Fundação para a Ciência e Tecnologia (Portuguese Ministry of Science and Technology) and the Portuguese Health Administration (projects STRDA/C/SAU/277/92 and PECS/C/SAU/219/95), Lisbon.

We thank all patients and their families for participating in this study, and their physicians for referring them to our national survey of hereditary ataxias and spastic paraplegias in Portugal.

Corresponding author and reprints: Paula Coutinho, MD, PhD, Division of Neurology, Department of Medicine, Hospital de São Sebastião, 4520-211 Santa Maria da Feira, Portugal (e-mail: pcoutinho@hospitalfeira.min-saude.pt).

REFERENCES

1. Louis-Barr D. Sur un syndrome progressif comprenant des télangiectasies capillaires cutanées et conjonctivales symétriques, à disposition naevoide et des troubles cérébelleux. *Confin Neurol (Basel).* 1941;4:32-42.
2. de Wit J, Jaspers MGJ, Bootsma D. The rate of DNA synthesis in normal human and ataxia-telangiectasia cells after exposure to X-irradiation. *Mutat Res.* 1981; 80:221-226.
3. McConville CM, Formstone CJ, Hernandez D, Thick J, Taylor AM. Fine mapping of the chromosome 11q22-23 region using PFGE, linkage and haplotype analysis: localization of the gene for ataxia-telangiectasia to a 5cM region flanked by NCAM/DRD2 and STMY/CJ52.75, ϕ2.22. *Nucleic Acids Res.* 1990;18:4335-4343.
4. Wadia NH, Swami RK. A new form of heredo-familial spinocerebellar degeneration with slow eye movements (nine families). *Brain.* 1971;94:359-374.
5. Orozco Diaz G, Nodarse A, Cordovés R, Auburger G. Autosomal dominant cerebellar ataxia: clinical analysis of 263 patients from a homogeneous population in Holguin, Cuba. *Neurology.* 1990;40:1369-1375.
6. Pulst SM, Nechiporuk T, Gispert S, et al. Moderate expansion of a normally biallelic trinucleotide repeat in spinocerebellar ataxia type 2. *Nat Genet.* 1996;14: 269-276.
7. Aicardi J, Barbosa C, Andermann F, et al. Ataxia-ocular motor apraxia: a syndrome mimicking ataxia-telangiectasia. *Ann Neurol.* 1988;24:497-502.
8. Inoue N, Isumi S, Mado S, et al. Congenital ocular motor apraxia and cerebellar degeneration: report of two cases. *Rinsho Shinkeigaku.* 1971;11:855-861.
9. Araie M, Ozawa T, Awaya Y. A case of congenital ocular motor apraxia with cerebellospinal degeneration. *Jpn J Ophthalmol.* 1977;21:355-365.
10. Awaya Y, Sugie H, Fukuyama Y. A variant type of early onset spinocerebellar degeneration with ocular motor apraxia and choreoathetosis. *Jpn J Pediatr.* 1985; 89:2651-2658.
11. Awaya Y, Sugie H, Fukuyama Y. A hereditary variant of spinocerebellar degeneration associated with choreoathetosis and ocular motor apraxia of early onset [abstract]. *Acta Pediatr Jpn.* 1986;28:271.
12. Morcos R, Andermann F, Andermann E, et al. Ataxia-ocular motor apraxia: a rare autosomal recessive disorder [abstract]. *Neurology.* 1982;32:A82.
13. Gascon GG, Abdo N, Sigut D, et al. Ataxia-oculomotor apraxia syndrome. *J Child Neurol.* 1995;10:118-122.
14. Hannan MA, Sigut D, Waghray M, et al. Ataxia–ocular motor apraxia syndrome: an investigation of cellular radiosensitivity of patients and their families. *J Med Genet.* 1994;31:953-956.
15. Silva MC, Coutinho P, Pinheiro CD, et al. Hereditary ataxias and spastic paraplegias: methodological aspects of prevalence study in Portugal. *J Clin Epidemiol.* 1997;50:1377-1384.

Am. J. Hum. Genet. 68:501–508, 2001

Report

Homozygosity Mapping of Portuguese and Japanese Forms of Ataxia-Oculomotor Apraxia to 9p13, and Evidence for Genetic Heterogeneity

Maria do Céu Moreira,[1,2] Clara Barbot,[2,3] Nobutada Tachi,[5] Naoki Kozuka,[5] Pedro Mendonça,[2] José Barros,[4] Paula Coutinho,[2,6] Jorge Sequeiros,[2] and Michel Koenig[1]

[1]Institut de Génétique et de Biologie Moléculaire et Cellulaire, CNRS/INSERM/Université Louis-Pasteur, Illkirch, C.U. de Strasbourg, France; [2]UnIGENe-IBMC, and ICBAS, Universidade do Porto, [3]Department of Neurology, Hospital Maria Pia, and [4]Department of Neurology, Hospital Geral de Sto. António, Porto, Portugal; [5]School of Health Sciences, Sapporo Medical University, Sapporo, Japan; and [6]Division of Neurology, Hospital de S. Sebastião, Santa Maria da Feira, Portugal

Ataxia with oculomotor apraxia (AOA) is characterized by early-onset cerebellar ataxia, ocular apraxia, early areflexia, late peripheral neuropathy, slow progression, severe motor handicap, and absence of both telangiectasias and immunodeficiency. We studied 13 Portuguese families with AOA and found that the two largest families show linkage to 9p, with LOD scores of 4.13 and 3.82, respectively, at a recombination fraction of 0. These and three smaller families, all from northern Portugal, showed homozygosity and haplotype sharing over a 2-cM region on 9p13, demonstrating the existence of both a founding event and linkage to this locus, *AOA1*, in the five families. Three other families were excluded from this locus, demonstrating nonallelic heterogeneity in AOA. Early-onset cerebellar ataxia with hypoalbuminemia (EOCA-HA), so far described only in Japan, is characterized by marked cerebellar atrophy, peripheral neuropathy, mental retardation, and, occasionally, oculomotor apraxia. Two unrelated Japanese families with EOCA-HA were analyzed and appeared to show linkage to the *AOA1* locus. Subsequently, hypoalbuminemia was found in all five Portuguese patients with AOA1 with a long disease duration, suggesting that AOA1 and EOCA-HA correspond to the same entity that accounts for a significant proportion of all recessive ataxias. The narrow localization of *AOA1* should prompt the identification of the defective gene.

The hereditary ataxias are a heterogeneous group of diseases characterized by cerebellar ataxia associated with a number of different neurological, ophthalmological, or general signs. These diseases represent 10% of nervous-system genetic disorders. In 1988, Aicardi et al. (1988) reviewed 14 ataxic patients, including six cases previously reported in Japan, United Arab Emirates, and Portugal (Inoue et al. 1971; Araie et al. 1977; Morcos et al. 1982; Awaya et al. 1985, 1986), all of whom had a neurological presentation similar to that of ataxia-telangiectasia (AT [MIM 208900]), but without any of its extraneurological features. In fact, the presence of oculomotor apraxia, defined as the limitation of ocular movements on command, dissociated from pursuit movements, is a major clinical feature of this pathology (Barbot et al., in press), as it is in AT and in spinocerebellar ataxia type 2 (SCA2 [MIM 601517]). This new form of recessive ataxia with oculomotor apraxia (AOA [MIM 208920]) was considered rare, and few reports were published thereafter. In 1992, Uekawa et al. presented cases of early-onset cerebellar ataxia with hypoalbuminemia (EOCA-HA) in three Japanese consanguineous families. Several similar reports were subsequently made in Japan (Fukuhara et al. 1995; Kubota et al. 1995; Sekijima et al. 1998; Tachi et al. 2000), including one in which oculomotor apraxia and choreoathetosis were noted in two sibs after 13 years of disease duration (Hanihara et al. 1995). Mental retardation was noted in several patients (Fukuhara et al. 1995; Sekijima et al. 1998; Tachi et al. 2000). Except for the presence of mental retardation, these Japanese forms of ataxia showed a remarkable clinical resemblance to AOA.

In Portugal, fourteen families with AOA (24 living

Received October 10, 2000; accepted for publication December 8, 2000; electronically published January 22, 2001.

Address for correspondence and reprints: Dr.Michel Koenig, Institut de Génétique et de Biologie Moléculaire et Cellulaire, 1 rue Laurent Fries BP 163, 67404 Illkirch, France. E-mail: mkoenig@igbmc.u-strasbg.fr

© 2001 by The American Society of Human Genetics. All rights reserved.
0002-9297/2001/6802-0022$02.00

Family AOAP1

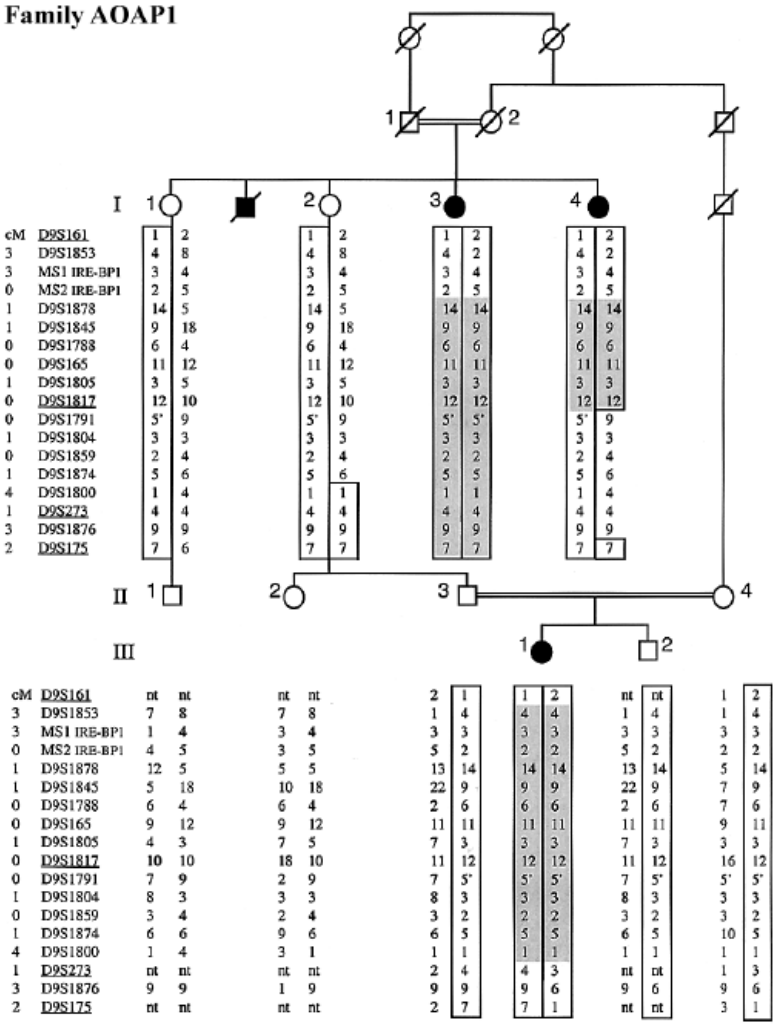

cM		I 1		I 2		I 3		I 4		II 2		II 3		III 1		III 2	
cM	D9S161	1	2	1	2	1	2	1	2	nt	nt	nt	nt	2	1	1	2
3	D9S1853	4	8	4	8	4	2	4	2	7	8	7	8	1	4	4	4
3	MS1 IRE-BP1	3	4	3	4	3	4	3	4	1	4	3	4	3	3	3	3
0	MS2 IRE-BP1	2	5	2	5	2	5	2	5	4	5	3	5	5	2	2	2
1	D9S1878	14	5	14	5	14	14	14	14	12	5	5	5	13	14	14	14
1	D9S1845	9	18	9	18	9	9	9	9	5	18	10	18	22	9	9	9
0	D9S1788	6	4	6	4	6	6	6	6	6	4	6	4	2	6	6	6
0	D9S165	11	12	11	12	11	11	11	11	9	12	9	12	11	11	11	11
1	D9S1805	3	5	3	5	3	3	3	3	4	3	7	5	7	3	3	3
0	D9S1817	12	10	12	10	12	12	12	12	10	10	18	10	11	12	12	12
0	D9S1791	5'	9	5'	9	5'	5'	5'	9	7	9	2	9	7	5'	5'	5'
1	D9S1804	3	3	3	3	3	3	3	3	8	3	3	3	8	3	3	3
0	D9S1859	2	4	2	4	2	2	2	4	3	4	2	4	3	2	2	2
1	D9S1874	5	6	5	6	5	5	5	6	6	5	9	6	6	5	5	5
4	D9S1800	1	4	1	1	1	1	1	4	1	4	3	1	1	1	1	1
1	D9S273	4	4	4	4	4	4	4	4	nt	nt	nt	nt	2	4	4	3
3	D9S1876	9	9	9	9	9	9	9	9	9	9	1	9	9	9	9	6
2	D9S175	7	6	7	7	7	7	7	7	nt	nt	nt	nt	2	7	7	1

Family AOAP4

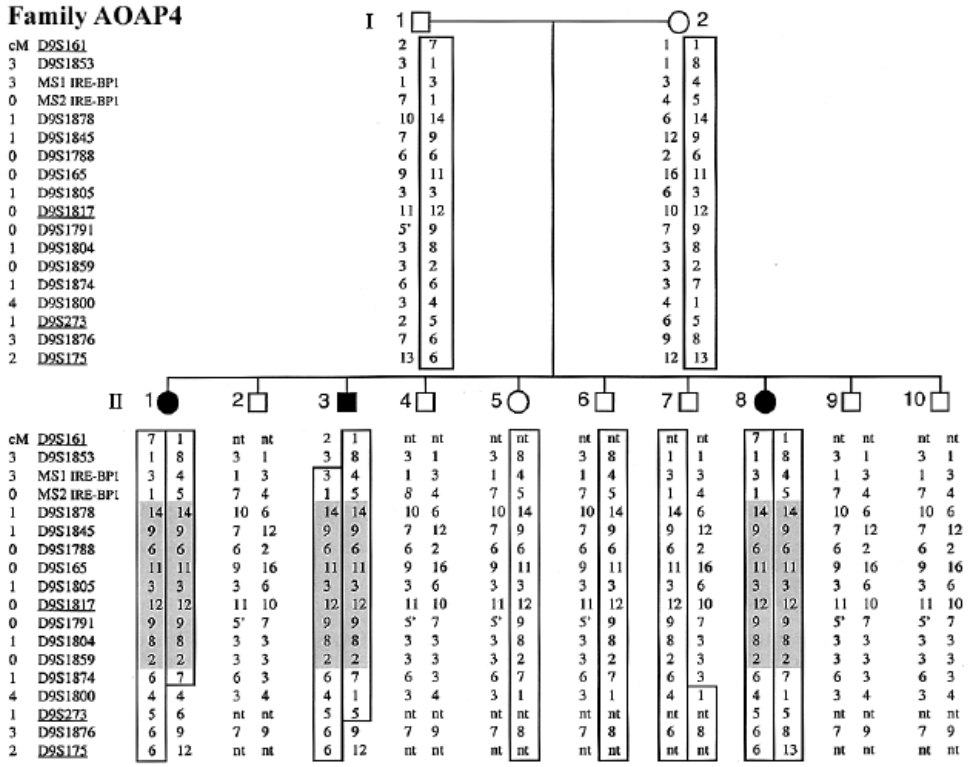

cM		I 1		I 2		II 1		II 2		II 3		II 4		II 5		II 6		II 7		II 8		II 9		II 10	
cM	D9S161	2	7	1	1	7	1	nt	nt	2	1	nt	nt	nt	nt	nt	nt	nt	nt	7	1	nt	nt	nt	nt
3	D9S1853	3	1	1	8	1	8	3	1	3	8	3	1	3	8	3	8	1	1	1	8	3	1	3	1
3	MS1 IRE-BP1	1	3	3	4	3	4	1	3	3	4	1	3	1	4	1	4	3	3	3	4	1	3	1	3
0	MS2 IRE-BP1	7	1	4	5	1	5	7	4	1	5	8	4	7	5	7	5	1	4	1	5	7	4	7	4
1	D9S1878	10	14	6	14	14	14	10	6	14	14	10	6	10	14	10	14	14	6	14	14	10	6	10	6
1	D9S1845	7	9	12	9	9	9	7	12	9	9	7	12	7	9	7	9	9	12	9	9	7	12	7	12
0	D9S1788	6	6	2	6	6	6	6	2	6	6	6	2	6	6	6	6	6	2	6	6	6	2	6	2
0	D9S165	9	11	16	11	11	11	9	16	11	11	9	16	9	11	9	11	11	16	11	11	9	16	9	16
1	D9S1805	3	3	3	6	3	3	3	6	3	3	3	6	3	3	3	3	3	6	3	3	3	6	3	6
0	D9S1817	11	12	10	12	12	12	11	10	12	12	11	10	11	12	11	12	12	10	12	12	11	10	11	10
0	D9S1791	5'	9	7	9	9	9	5'	7	9	9	5'	7	5'	9	5'	9	9	7	9	9	5'	7	5'	7
1	D9S1804	3	8	3	8	8	8	3	3	8	8	3	3	3	8	3	8	8	3	8	8	3	3	3	3
0	D9S1859	3	2	2	3	2	2	3	3	2	2	3	3	3	2	3	2	2	3	2	2	3	3	3	3
1	D9S1874	6	6	7	3	6	7	6	3	6	7	6	3	6	7	6	7	6	3	6	7	6	3	6	3
4	D9S1800	3	4	1	4	4	4	3	4	1	1	3	4	3	1	3	1	4	1	4	1	3	4	3	4
1	D9S273	2	5	6	6	5	6	nt	nt	5	5	nt	nt	nt	nt	nt	nt	nt	nt	5	5	nt	nt	nt	nt
3	D9S1876	7	6	9	8	6	9	7	9	6	9	7	9	7	8	7	8	6	8	6	8	7	9	7	9
2	D9S175	13	6	12	13	6	12	nt	nt	6	12	nt	nt	nt	nt	nt	nt	nt	nt	6	13	nt	nt	nt	nt



Figure 1 Simplified pedigrees of the families with AOA that show linkage to 9p13, and of family AOAP9. Markers are shown, from top to bottom, in their pter-qter order (from GeneMap'99). Haplotypes linked to the disease are boxed, and homozygosity in patients is shaded in gray. Distance (cM) to the previous marker is indicated before each marker (Fondation Jean Dausset–CEPH; The Sanger Centre). Markers that were part of the initial whole-genome screening are underlined. nt = not tested. The 5' allele of D9S1791 is intermediate between alleles 5 and 6 (a single-nucleotide variation).

Table 1

Two-point LOD Scores of AOA, for the D9S1817-D9S1878 Haplotype, in Portuguese and Japanese Families Sharing Founding Haplotypes

	LOD score at θ =[a]						
Family	0	.01	.05	.1	.2	.3	.4
Portuguese:							
AOAP1	4.13	4.05	3.73	3.32	2.46	1.58	.73
AOAP4	≥3.82	≥3.75	≥3.49	≥3.14	≥2.41	≥1.63	≥.84
AOAP5	≥1.74	≥1.70	≥1.56	≥1.38	≥1.01	≥.65	≥.30
AOAP7	2.42	2.37	2.15	1.88	1.30	.73	.26
AOAP11	.90	.88	.79	.68	.46	.26	.11
Total	≥13.01	≥12.75	≥11.72	≥10.40	≥7.64	≥4.85	≥2.24
Japanese:							
AOAJ1	≥2.34	≥2.29	≥2.12	≥1.89	≥1.42	≥.94	≥.46
AOAJ2	≥2.34	≥2.29	≥2.12	≥1.89	≥1.42	≥.94	≥.46
Total	≥4.68	≥4.58	≥4.24	≥3.78	≥2.84	≥1.88	≥.92

[a] A gene frequency of .005 and a linked haplotype frequency of $\sim 7 \times 10^{-4}$ (calculated as the product of the frequency of the individual alleles estimated in the reference populations) were used for LOD-score calculations. Control samples, representing 45 Portuguese and 34 Japanese independent chromosomes, were analyzed for estimation of allele frequencies. Minimal LOD-score values are given for families (AOAP4, -P5, -J1, and -J2) with ancient nondocumented consanguinity, for whom second-degree consanguinity was assumed.

patients) had been identified (relative frequency of 13.8% of all recessive ataxias in Portugal). The majority were ascertained during a systematic population-based survey of hereditary ataxias and spastic paraplegias that has been conducted in Portugal since 1993 (Silva et al. 1997). This survey already has been completed in 12/18 districts in mainland Portugal and on Madeira Island, including a total population of 5,288,510 inhabitants. The remaining patients were referred by their neurologists.

Families AOA-P1 through -P11 have been described elsewhere (Barbot et al., in press). All patients presented with progressive cerebellar ataxia starting at 1–15 years of age (mean age = 5 years), axonal neuropathy, and oculomotor apraxia, which was usually noticed a few years after the onset of gait ataxia. Through use of mag-

		AOAP4 (Braga)	AOAP11 (Braga)	AOAP7 (Braga)	AOAP1 (Viseu)	AOAP5 (Vila Real)	AOAP9 (Coimbra)	AOAJ2 (Hokkaido)	AOAJ1 (Hokkaido)
cM	D9S161	1 - 7	nt	nt	1 - 2	nt	2 - 1	nt	nt
3	D9S1853	8 - 1	7 - 8	9	4	1	2 - 1	1	1
3	MS1 IRE-BP1	4 - 3	3 - 2	3	3	3	3 - 4	4	2
0	MS2 IRE-BP1	5 - 1	1 - 5	1	2	2	2 - 5	5	4
1	D9S1878	14	14	14	14	6	10 - 13	5	5
1	D9S1845	9	9	9	9	9	16	16	16
0	D9S1788	6	6	6	6	6	9 - 2	3	3
0	D9S165	11	11	11	11	11	11 - 10	10	10
1	D9S1805	3	3	3	3	3	3	4	4
0	D9S1817	12	12	12	12	13	4 - 9	16	16 - 13
0	D9S1791	9	9	12 - 14	5'	4	11 - 9	5'	5' - 11
1	D9S1804	8	8	3	3	4	3 - 8	8	8 - 3
0	D9S1859	2	2	8 - 4	2	3	4 - 3	5	5 - 2
1	D9S1874	6 - 7	7	6 - 7	5	8	6 - 5	7	5 - 6
4	D9S1800	4 - 1	3	3	1	1	4 - 3	3	3 - 1
1	D9S273	5 - 5	nt	nt	4 - 3	nt	2 - 6	nt	nt
3	D9S1876	6 - 8	9	2	9 - 6	7	6 - 9	9 - 6	9
2	D9S175	6 - 13	nt	nt	7 - 1	nt	11 - 10	nt	nt

Figure 2 Haplotypes in families AOAP1, -P4, -P5, -P7, -P11, and -P9 and in AOAJ1 and -J2. Homozygous alleles are indicated only once per family. Alleles homozygous by descent are in boldface. The shared haplotypes are boxed and shaded in gray. Alleles that might belong to the founding haplotypes are boxed with dotted lines. Allele 13 from marker D9S1817 (in family AOAP5) might diverge from the founding haplotype by recombination or might derive from the founding allele (12) by slippage mutation of the marker. Phase in family AOAJ1 could not be inferred, since samples of the parents were not available. The dotted box above AOAJ1 and -J2 indicates that one haplotype of AOAJ1 might be identical to the homozygous AOAJ2 haplotype.

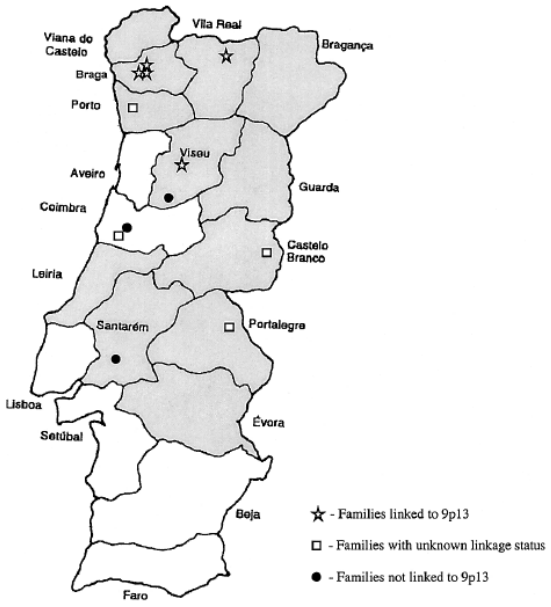

Figure 3 Geographical distribution, on the Portuguese mainland, of families with AOA. Districts where the survey is already completed are shaded in gray. Family AOAP13 is not represented, because of its African (Cabo Verde) origin. The three families in the Braga region that show linkage to 9p are AOAP4, -P7, and -P11, which share the largest region of linkage disequilibrium (fig. 2).

netic-resonance imaging, cerebellar atrophy was found in all patients studied. None had mental retardation, telangiectasia, or immunodeficiency, which excluded the diagnosis of AT. Disease progression was slow and compatible with long survival, despite severe motor handicap. All three patients in family AOAP10 had optic atrophy beginning late in life. The two patients of family AOAP9 and the one patient of AOAP2 had early dystonia, associated with mask-like facies (Barbot et al., in press). Patients from families AOAP13 (originating from Cabo Verde, an ancient Portuguese colony) and AOAP14 also fulfilled the diagnostic criteria for AOA, as defined by Barbot et al. (in press), whereas the patient from family AOAP12 had an atypical presentation (pyramidal signs, spasticity, hyperreflexia, and ankle clonus) and was excluded from the linkage study. A diagnosis of Friedreich ataxia (MIM 229300) was excluded in all cases, by a molecular test. Families AOAP1, -P3, -P7, -P10, -P11, and -P13 were documented as consanguineous, and family -P13 was suspected to have ancient consanguinity. Appropriate informed consent and blood samples were obtained from available family members. The study was approved by the Conselho Nacional de Ética para as Ciências da Vida and by the Commissão de Ética do Hospital Geral de Santo António-Porto.

Five informative Portuguese families (AOAP1, -P3, -P4, -P9, and -P10) were screened for linkage with the markers of the ABI PRISM Linkage Mapping Set, version 2 (PE Biosystems). These markers were selected from the Généthon human linkage map (Dib et al. 1996) and are spaced every 10 cM, on average. We looked for markers that segregated, with a minimum of recombination events, with the disease and that showed homozygosity in the consanguineous families (AOAP1, -P3, and -P10). No such marker was found, suggesting genetic heterogeneity among the five families. The largest family, AOAP1, was then analyzed separately. Only one marker, D9S1817, showed no recombination and was homozygous in the two affected grandaunts and in the affected grandniece, all born from consanguineous parents (fig. 1). Moreover, the two distal markers (D9S273 and D9S175), which were, respectively, 7 cM and 12 cM distant, were also homozygous in the grandaunts, suggesting a larger region of homozygosity, a phenomenon related to the closer consanguinity of their parents. A denser set of chromosome 9 (pericentromeric and proximal short-arm) markers flanking D9S1817 was then analyzed in this family (Dib et al. 1996; Généthon). A 2-cM region of six consecutive markers on 9p13 (the D9S1878-D9S1817 haplotype) was found to be homozygous in all three patients (fig. 1). Larger regions of homozygosity were found in one of the grandaunts and in the grandniece. LOD-score calculation, including the consanguinity loops (Lathrop et al. 1985; Ben Hamida et al. 1993), gave a value of 4.13 at a recombination fraction (θ) of 0, indicating linkage between the disease and the D9S1878-D9S1817 haplotype (table 1).

All other Portuguese families with AOA were analyzed with respect to the same region on chromosome 9. Two other consanguineous families (AOAP7 and -P11), as well as families in whom consanguinity was not suspected (AOAP4 and -P5), showed homozygosity over regions containing the D9S1878-D9S1817 haplotype (fig. 1). In addition, segregation among the 10 children in AOAP4 indicated linkage to 9p13 (fig. 1). The final argument in favor of linkage in the five homozygous families was the sharing of the D9S1878-D9S1817 haplotype between families AOAP1, -P4, -P7, and -P11, and of a shorter, four-marker haplotype between these four families and family AOAP5 (fig. 2), strongly suggesting an ancient founding event. The inference of a common founding ancestor is in agreement with the origin of all five families in northern Portugal (fig. 3). This result led to the conclusion that AOA is genetically homogeneous among the five families and that the LOD scores could be combined for linkage purposes; this approach yielded a cumulative LOD score of 13.01 at $\theta = 0$ (table 1).

Linkage in families AOAP6, -P10, and -P13 was ex-

Table 2

Serum Albumin and Total-Cholesterol Values, According to Linkage Status and Disease Duration

Family	Status of Linkage to 9p13	Patient[a]	Disease Duration at Time of Sampling (years)	Serum Albumin[b] (g/dl)	Total Cholesterol[c] (mM)
AOAP1	Linked	1	5	...	Normal
		2	58	2.3	11
		3	38	2.5	8.2
AOAP2	Unknown	4	7	4.2[d]	4.7
		4	10	4.4[d]	5.6
AOAP3	Unknown	5	14	3.0	5
AOAP4	Linked	8	17	3.2[d]	...
		8	18	2.7[d]	5.2
AOAP5	Linked	12	15	3.5	3.8
AOAP6	Not linked	13	8	4.2	5.1
		14	15	3.7	4.3
AOAP7	Linked	15	11	3.8	5.6
AOAP8	Unknown	16	19	2.8	...
AOAP9	Unknown	17	20	2.7	7.6
		18	23	2.5	5.4
AOAP10	Not linked	20	52	4.1	5.2
AOAP11	Linked	22	21	3.4	7.3
AOAJ1[e]	Linked	1	26	2.9	6.5
		2	25	3.0	6.2
		3	19	2.7	6
AOAJ2[e]	Linked	4	18	2.9	6.8
		5	14	2.8	6.2

[a] Numbering according to Barbot et al. (in press), for AOAP, and Tachi et al. (2000) for AOAJ.
[b] Normal values range from 3.7 to 5.1 g/dl.
[c] Normal values range from 3.6 to 5.6 mM.
[d] Serum albumin in patients 4 and 8 was measured at two different times.
[e] Serum albumin and total cholesterol values, from Tachi et al. (2000), are reported here for comparison.

cluded for this locus, since the two affected sibs in each family were discordant over the entire region from D9S1876 to D9S1853 (data not shown). In addition, the patients of families AOAP10 and -P13 showed no homozygosity over the critical interval despite consanguinity of the parents, further supporting the conclusion that nonallelic genetic heterogeneity is present among the Portuguese patients. The locus on 9p13 was named "*AOA1*". In the other five families (AOAP2, -P3, -P8, -P9, and -P14), we could make no conclusions about linkage to 9p13. Family AOAP3 may be excluded, since the single affected child is not homozygous for the critical interval despite second-degree consanguinity of the parents. Family AOAP9 had a LOD score of 0.75, supporting linkage. The maternal chromosome in each of the two patients shared alleles 3–11 of D9S1805-D9S165 with the Portuguese ancestral founding haplotype (fig. 2). The identification of additional markers is needed to establish whether AOAP9 is related to the same Portuguese founding event. The frequency of the four-allele founding haplotype in families showing linkage to 9p13 and in families with unknown linkage status was compared with the estimated frequency of this haplotype in the control group by the χ^2 test of homogeneity; a statistically significant difference was found ($P < .001$), confirming the presence of linkage disequilibrium.

Four Japanese patients (cases 2–5 in Tachi et al. 2000) belonging to two families (here referred to as "AOAJ1" and "AOAJ2"), were subsequently analyzed. Patients 2 and 3 are sister and brother. Their older affected sister (patient 1) is deceased, and no DNA sample was available. Patients 4 and 5 are sisters. Consanguinity has not been documented in either of the families, which are not related to one another, although they both originate from Hokkaido Prefecture. The patients presented with recessive cerebellar ataxia with early onset (at age 2–5 years), hypoalbuminemia, peripheral neuropathy, and mild to moderate mental retardation (Tachi et al. 2000). The five patients had marked atrophy of the cerebellum. Patients 1–3 had pes cavus; none had scoliosis or dystonia. On further examination, all five patients also presented with oculomotor apraxia (K. Sasaki, personal communication). The two patients in each family were concordant for segregation of the *AOA1* locus. In addition, the patients in family AOAJ2 were homozygous over a 14-marker haplotype, and the patients in family AOAJ1 were homozygous over an 8-marker haplotype (fig. 2), indicating ancient consanguinity. When second-

degree or more-distant consanguinity was assumed, the combined LOD score supporting linkage for AOAJ1 and AOAJ2 was ⩾4.68 (table 1). Moreover, the two Japanese haplotypes were identical over five contiguous markers, which again suggested the existence of a common ancestor (fig. 2). Taken together, the data indicate that the loci for AOA1 and EOCA-HA are located within the same interval and that they may result from mutations in the same gene.

Levels of serum albumin and of total cholesterol, which are reduced and increased, respectively, in patients with EOCA-HA who have a long disease duration (Hanihara et al. 1995; Tachi et al. 2000), were subsequently measured in several Portuguese patients with AOA (table 2). Levels of serum albumin were indeed reduced in all five patients with AOA1 who had ⩾15 years of disease duration, whereas levels of total serum cholesterol were high in three patients and were normal in two. In contrast, two patients (14 and 20) who were from families showing no linkage to *AOA1* and who also had ⩾15 years of disease duration, were found to have both levels of serum albumin and levels of total cholesterol within the normal range.

Several recombinations in phase-known haplotypes, as well as recombinations inferred from heterozygosity in patients born from consanguineous parents, place the *AOA1* locus between D9S1791 (proximal) and D9S1853 (distal). In addition, the historic recombination in family AOAJ1 also involves marker D9S1817 (fig. 2), indicating that it is the proximal marker closest to the *AOA1* locus. On the other hand, comparison of the five Portuguese families that share an ancestral haplotype also points to the occurrence of a historic recombination involving D9S1878, on the distal side (fig. 2). The estimated genetic distance between D9S1817 and D9S1878 is ~2 cM. The gene encoding cytosolic aconitase (also known as "IRE-BP1") is located close to D9S1878 and appears to be a good candidate gene for AOA1, since IRE-BP1 controls cytosolic iron homeostasis (Gray et al. 1993; Hirling et al. 1994), and cytosolic aconitase is secondarily inactivated in Friedreich ataxia (Rötig et al. 1997). We identified two CA/TG microsatellite polymorphisms in a bacterial-artificial-chromosome clone, RP11–334P12 (GenBank), containing IRE-BP1 (primer pairs MS1IRE-BP1 [5′-ctttggtctactataagcc-3′ and 5′-cacttgtagtttttccatc-3′] and MS2IRE-BP1 [5′-gtctctagtaagaacatac-3′ and 5′-ctctaaaacagtgatcctc-3′]), and tested them on the Portuguese and Japanese families with AOA. The recombinations indicated that IRE-BP1 is excluded from the *AOA1* critical interval and is located just distal to D9S1878 (fig. 2).

AOA has been recognized in diverse populations, including in the Japanese population (Inoue et al. 1971; Araie et al. 1977; Awaya et al. 1985, 1986; Aicardi et al. 1988) and, so far, appears to represent the second-most-common cause of recessive ataxia in Portugal (Moreira et al. 1999; Barbot et al., in press). On the other hand, a new entity, EOCA-HA, is receiving growing attention in Japan (Uekawa et al. 1992; Fukuhara et al. 1995; Hanihara et al. 1995; Sekijima et al. 1998; Tachi et al. 2000). In the present study we have identified the *AOA1* locus on 9p13 in a significant portion of the Portuguese families, and we have demonstrated locus heterogeneity in AOA. Surprisingly, we found that two Japanese families with EOCA-HA show linkage to the same region. Clinical and biochemical reevaluation revealed that our patients with EOCA-HA indeed had oculomotor apraxia and that the Portuguese patients with AOA1 had hypoalbuminemia. It now becomes important that all patients diagnosed with EOCA-HA be reevaluated for oculomotor apraxia and that all patients diagnosed with AOA be reevaluated for hypoalbuminemia and for hypercholesterolemia. None of these features can, however, be regarded as diagnostic criteria in early cases, since oculomotor apraxia usually develops only a few years after the onset of cerebellar ataxia (Barbot et al., in press), and since hypoalbuminemia is marked only in patients in their 20s (Hanihara et al. 1995). Linkage analysis and more-precise clinical criteria for diagnosis of AOA1 should now allow for better diagnosis of the disease, and for an estimation of the incidence of this condition worldwide.

The existence of genetic heterogeneity among patients with AOA is likely to complicate the accurate diagnosis of this condition. Among families that do not show linkage to 9p13, patients from family AOAP6 are clinically indistinguishable from patients with AOA1, whereas patients from family AOAP10 additionally show optic atrophy, found after extended duration of the disease in all three patients (one deceased). On the other hand, mental retardation does not seem to be either an exclusion criterion or an inclusion criterion for AOA1, since all five Japanese patients showing linkage had mild to moderate mental retardation (Tachi et al. 2000), whereas it was not a feature of the Portuguese patients (Barbot et al., in press), suggesting possible allelic heterogeneity. The precise mapping of the *AOA1* locus within a 2-cM region should prompt the identification of the defective gene and of the corresponding mutations and should therefore help to answer these questions.

Acknowledgments

We wish to express our gratitude to all patients and families for their participation and for their collection of genealogical data, and to Drs. R. Chorão, C. Ferreira, I. Fineza, K. Dias, J. P. Monteiro, J. C. Moniz, M. M. Costa, and K. Sasaki. We are indebted to Prof. J.-L. Mandel, for support and fruitful discussions; to our colleagues in the research and diagnostic laboratories, for support and help in all data verification; and

to D. Sommer-Stephan, S. Vicaire, E. Troesch, F. Ruffenach, and I. Colas, for excellent technical help. Family characterization and DNA sampling were supported by Comissão de Fomento da Investigação em Cuidados de Saúde, Portuguese Ministry of Health (grant 207/99) and by grants from Fundação para a Ciência e a Tecnologia (Portuguese Ministry of Science and Technology) and from the Portuguese Ministry of Health (projects STRDA/C/SAU/277/92 and PECS/C/SAU/219/95). Genetic studies were supported by funds from the Institut National de la Santé et de la Recherche Médicale, the Centre National de la Recherche Scientifique, the Hôpitaux Universitaires de Strasbourg, and the Human Frontier Science Program (to M.K.). M.C.M. has graduate fellowship PRAXIS XXI/BD/18169/98, and P.M. has technical fellowship PRAXIS/P/SAU/13226/2000/BTI, from Fundação para a Ciência e a Tecnologia–Portugal.

Electronic-Database Information

Accession numbers and URLs for data in this article are as follows:

Fondation Jean Dausset–CEPH, http://www.cephb.fr/ (for the CEPH-Généthon integrated genetic map and for distances between chromosome 9p markers)
GenBank, http://www.ncbi.nlm.nih.gov/Genbank/index.html (for BAC sequence of RP11-334P12)
GeneMap'99, http://www.ncbi.nlm.nih.gov/genemap99/ (for marker order, mapped genes and expressed-sequence tags)
Généthon, http://www.genethon.fr/ (for markers used in the refinement of the candidate zone on chromosome 9p)
Online Mendelian Inheritance in Man (OMIM), http://www.ncbi.nlm.nih.gov/Omim/ (for AT [MIM 208900], SCA2 [MIM 601517], AOA [MIM 208920], and Friedrich ataxia [MIM 229300])
Sanger Centre, The, http://www.sanger.ac.uk

References

Aicardi J, Barbosa C, Andermann E, Andermann F, Morcos R, Ghanem Z, Fukuyama Y, Awaya Y, Moe P (1988) Ataxia-ocular motor apraxia: a syndrome mimicking ataxia-telangiectasia. Ann Neurol 24:497–502
Araie M, Ozawa T, Awaya Y (1977) A case of congenital ocular motor apraxia with cerebellospinal degeneration. Jpn J Ophthalmol 21:355–365
Awaya Y, Sugie H, Fukuyama Y (1985) A variant type of early onset spinocerebellar degeneration with ocular motor apraxia and choreoathetosis. Jpn J Pediatr 89:2651–2658
——— (1986) A hereditary variant of spinocerebellar degeneration associated with choreoathetosis and ocular motor apraxia of early onset. Acta Paediatr Jpn 28:271
Barbot C, Coutinho P, Chorao R, Ferreira C, Barros J, Fineza I, Dias K, Monteiro JP, Guimarães A, Mendonça P, Moreira MC, Sequeiros J. Recessive ataxia with ocular apraxia: review of 22 Portuguese patients. Arch Neurol (in press)
Ben Hamida C, Doerflinger N, Belal S, Linder C, Reutenauer L, Dib C, Gyapay G, Vignal A, Le Paslier D, Cohen D, Pandolfo M, Mokini V, Novelli G, Hentati F, Ben Hamida M, Mandel J-L, Koenig M (1993) Localization of Friedreich ataxia phenotype with selective vitamin E deficiency to chromosome 8q by homozygosity mapping. Nat Genet 5:195–200
Dib C, Fauré S, Fizames C, Samson D, Drouot N, Vignal A, Millasseau P, Marc S, Hazan J, Seboun E, Lathrop M, Gyapay G, Morissette J, Weissenbach J (1996) A comprehensive genetic map of the human genome based on 5,264 microsatellites. Nature 380:152–154
Fukuhara N, Nakajima T, Sakajiri K, Matsubara N, Fujita M (1995) Hereditary motor and sensory neuropathy associated with cerebellar atrophy (HMSNCA): a new disease. J Neurol Sci 133:140–151
Gray NK, Quick S, Goossen B, Constable A, Hirling H, Kuhn LC, Hentze MW (1993) Recombinant iron-regulatory factor functions as an iron-responsive-element-binding protein, a translational repressor and an aconitase: a functional assay for translational repression and direct demonstration of the iron switch. Eur J Biochem 218:657–667
Hanihara T, Kubota H, Amano N, Iwamoto H, Iwabuchi K (1995) Siblings of early onset cerebellar ataxia with hypoalbuminemia. Rinsho Shinkeigaku 35:83–86
Hirling H, Henderson BR, Kuhn LC (1994) Mutational analysis of the [4Fe-4S]-cluster converting iron regulatory factor from its RNA-binding form to cytoplasmic aconitase. EMBO J 13:453–461
Inoue N, Izumi K, Mawatari S, Shida K, Kuroiwa Y (1971) Congenital ocular motor apraxia and cerebellar degeneration—report of two cases. Rinsho Shinkeigaku 11:855–861
Kubota H, Sunohara N, Iwabuchi K, Hanihara A, Nagatomo H, Amano N, Kosaka K (1995) Familial early onset cerebellar ataxia with hypoalbuminemia (in Japanese). No To Shinkei 47:289–294
Lathrop GM, Lalouel JM, Julier C, Ott J (1985) Multilocus linkage analysis in humans: detection of linkage and estimation of recombination. Am J Hum Genet 37:482–498
Morcos R, Andermann F, Andermann E, Ghanem, Awaya Y, Fukuyama Y (1982) Ataxia-ocular motor apraxia: a rare autosomal recessive disorder. Neurology 32:A82
Moreira MC, Miranda C, Barbot C, Coutinho P, Sequeiros J (1999) Recessive ataxias in Portugual. Arq Med 13:39–45
Rötig A, de Lonlay P, Chretien D, Foury F, Koenig M, Sidi D, Munnich A, Rustin P (1997) Aconitase and mitochondrial iron-sulphur protein deficiency in Friedreich ataxia. Nat Genet 17:215–217
Sekijima Y, Ohara S, Nakagawa S, Tabata K, Yoshida K, Ishigame H, Shimizu Y, Yanagisawa N (1998) Hereditary motor and sensory neuropathy associated with cerebellar atrophy (HMSNCA): clinical and neuropathological features of a Japanese family. J Neurol Sci 158:30–37
Silva MC, Coutinho P, Pinheiro CD, Neves JM, Serrano P (1997) Hereditary ataxias and spastic paraplegias: methodological aspects of a prevalence study in Portugal. J Clin Epidemiol 50:1377–1384
Tachi N, Kozuka N, Ohya K, Chiba S, Sasaki K (2000) Hereditary cerebellar ataxia with peripheral neuropathy and mental retardation. Eur Neurol 43:82–87
Uekawa K, Yuasa T, Kawasaki S, Makibuchi T, Ideta T (1992) A hereditary ataxia associated with hypoalbuminemia and hyperlipidemia—a variant form of Friedreich's disease or a new clinical entity? Rinsho Shinkeigaku 32:1067–1074

© 2001 Nature Publishing Group http://genetics.nature.com *letter*

The gene mutated in ataxia-ocular apraxia 1 encodes the new HIT/Zn-finger protein aprataxin

Maria-Céu Moreira[1,2], Clara Barbot[2,3], Nobutada Tachi[4], Naoki Kozuka[4], Eiji Uchida[4], Toby Gibson[5], Pedro Mendonça[6], Manuela Costa[7], José Barros[8], Takayuki Yanagisawa[9], Mitsunori Watanabe[10], Yoshio Ikeda[10], Masashi Aoki[11], Tetsuya Nagata[11], Paula Coutinho[2,12], Jorge Sequeiros[2] & Michel Koenig[1]

© 2001 Nature Publishing Group http://genetics.nature.com

The newly recognized ataxia–ocular apraxia 1 (AOA1; MIM 208920)[1–4] is the most frequent cause of autosomal recessive ataxia in Japan[2,4–9] and is second only to Friedreich ataxia in Portugal[10]. It shares several neurological features with ataxia-telangiectasia, including early onset ataxia, oculomotor apraxia and cerebellar atrophy, but does not share its extraneurological features (immune deficiency, chromosomal instability and hypersensitivity to X-rays). AOA1 is also characterized by axonal motor neuropathy[3,5,9] and the later decrease of serum albumin levels and elevation of total cholesterol[2,4,5,9]. We have identified the gene causing AOA1 and the major Portuguese and Japanese mutations. This gene encodes a new, ubiquitously expressed protein that we named aprataxin. This protein is composed of three domains that share distant homology with the amino-terminal domain of polynucleotide kinase 3′-phosphatase (PNKP), with histidine-triad (HIT) proteins and with DNA-binding C2H2 zinc-finger proteins, respectively. PNKP is involved in DNA single-strand break repair (SSBR)[11] following exposure to ionizing radiation and reactive oxygen species. Fragile-HIT proteins (FHIT) cleave diadenosine tetraphosphate, which is potentially produced during activation of the SSBR complex[12]. The results suggest that aprataxin is a nuclear protein with a role in DNA repair reminiscent of the function of the protein defective in ataxia-telangiectasia, but that would cause a phenotype restricted to neurological signs when mutant.

By homozygosity mapping and study of Portuguese and Japanese founder haplotypes, we have localized the gene causing AOA1 to a 2-cM interval on chromosome 9p13.3 between *ACO1* and the marker *D9S1817* (Fig. 1; ref. 4). Marker *D9S1878*, initially placed on the distal side of the critical interval according to the Genemap99 database (http://www.ncbi.nlm.nih.gov/genemap99/), is located between *D9S1817* and *D9S165* based on the UCSC

	AOAP4	AOAP11	AOAP7	AOAP1	AOAP5		AOAJ2	AOAJ1	AOAJ3
D9S1853	8 – 1	7 – 8	**9**	**4**	**1**		**1**	**1**	**1**
MS1 *ACO1*	4 – 3	3 – 2	**3**	**3**	**3**		**4**	**2**	**3**
MS2 *ACO1*	5 – 1	1 – 5	**1**	**2**	**2**		**5**	**4**	**2**
MS30	**8**	8 – 7	**8**	**8**	**7**		**7**	**9**	**7**
MS31	**3**	3 – 3	**3**	**3**	**5**	AOA1 former interval	**2**	**5**	**2**
MS25	**4**	4 – 9	**4**	**4**	**4**		**4**	**4**	**4**
MS24	**2**	**2**	**2**	**2**	**2**		**5**	**5**	**5**
D9S1788	**6**	**6**	**6**	**6**	**6**	AOA1 refined interval	**3**	**3**	**3**
D9S1845	**9**	**9**	**9**	**9**	**9**		**16**	**16**	**18**
D9S165	**11**	**11**	**11**	**11**	**11**		**10**	**10**	**11**
MS26	**7**	**7**	**7**	**7**	**7**		**5**	**5**	5 – 9
MS28	**3**	**3**	**3**	**3**	**3**		**3**	**3**	3 – 4
MS21	**3**	**3**	**3**	**3**	**2**		**3**	**3**	2 – 4
D9S1878	**14**	**14**	**14**	**14**	**6**		**5**	**5**	5 –14
D9S1817	**12**	**12**	**12**	**12**	**13**		**16**	16 – 13	16 –15
D9S1805	**3**	**3**	**3**	**3**	**3**		**4**	4 – 4	4 – 5

Fig. 1 Haplotype analysis in Portuguese (AOA-P1, -P4, -P5, -P7 and -P11) and Japanese (AOA-J1, -J2 and -J3) families. Markers are indicated on the left. The marker order is based on the UCSC Assembly of Human Genome (October 2000 update). Alleles homozygous by descent are indicated only once per family, in bold. Shared haplotypes are boxed and shaded in gray. Previous[4] and present AOA1 critical interval, defined by the smallest region of haplotype sharing and/or homozygosity, are indicated by solid and dotted lines, respectively.

[1]*Institut de Génétique et de Biologie Moléculaire et Cellulaire, CNRS/INSERM/Université Louis-Pasteur, Illkirch, C.U. de Strasbourg, France.* [2]*UnIGENe-IBMC and ICBAS, Universidade do Porto, Porto, Portugal.* [3]*Department of Neurology, Hospital Maria Pia, Porto, Portugal.* [4]*School of Health Sciences, Sapporo Medical University, Japan.* [5]*European Molecular Biology Laboratory, Heidelberg, Germany.* [6]*Department of Hematology, Hospital do Divino Espírito Santo, S. Miguel, Açores, Portugal.* [7]*Department of Neurology, Hospital Pedro Hispâno, Matosinhos, Portugal.* [8]*Department of Neurology, Hospital Geral de Sto. António, Porto, Portugal.* [9]*Department of Neurology, Isesaki Fukushima Hospital, Isesaki, Japan.* [10]*Department of Neurology, Gunma University School of Medicine, Maebashi, Japan.* [11]*Department of Neurology, Tohoku University School of Medicine, Sendai, Japan.* [12]*Division of Neurology, Hospital de S. Sebastião, Santa Maria da Feira, Portugal. Correspondence should be addressed to M.K. (e-mail: mkoenig@igbmc.u-strasbg.fr).*

© 2001 Nature Publishing Group http://genetics.nature.com

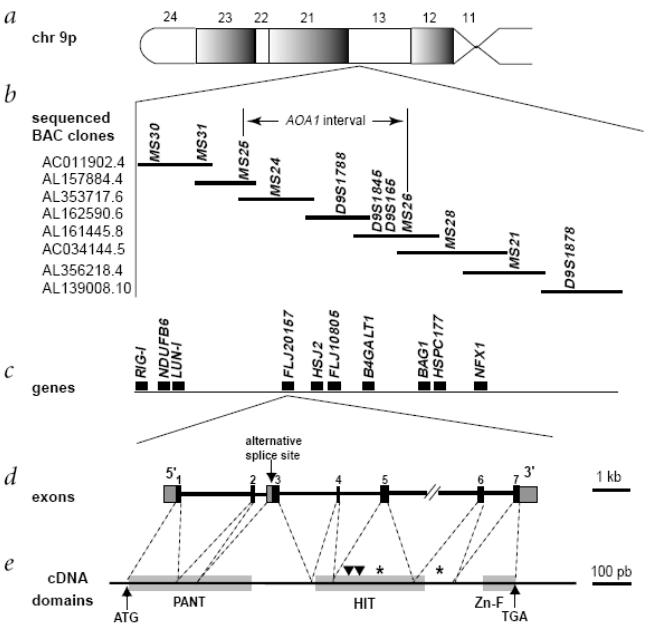

Fig. 2 Physical map of the AOA1 region on 9p13.3 and genomic organization of *APTX*. *a*, Chromosome 9 short arm. *b*, BAC contig of the AOA1 linkage region and localization of microsatellite markers. MS markers were developed in this study; MS25 and MS26 define the 300-kb AOA1 critical interval. *c*, Genes present in the AOA1 linkage region. *d*, Genomic structure of *APTX*. Exons are represented as black boxes, intronic sequences as thin bars. The interrupted bar corresponds to a +10-kb sequence. Exon 3 is alternatively spliced. *e*, cDNA and mutation localization. Missense mutations are represented as triangles, frameshift and stop mutations as stars. The segments encoding the PANT, HIT and Zn-finger domains are shown (light gray bars).

Assembly of Human Genome (October 2000 update; http://genome.ucsc.edu/), and was therefore the closest proximal flanking marker. We reduced the critical interval, which still contained ten genes (Fig. 2), by studying new microsatellite markers designed from the genome working-draft sequence. Analysis of the seven new markers strengthens the inference of the founding haplotypes and allows us to locate more precisely the position of historic recombinations (Fig. 1). In addition, we found a new affected Japanese individual (AOAJ3) homozygous for ten consecutive markers, defining a new disease haplotype and excluding the proximal portion of the critical interval (Fig 1).

The reduced interval contains four genes (Fig. 2), which we analyzed for nucleotide changes. We found four mutations in the *FLJ20157* gene (Fig. 3). The Portuguese and Japanese founding haplotypes were associated with a nonsense (W279X) and a frameshift (689insT) mutation, respectively, indicating that *FLJ20157* is the gene underlying AOA1. The second Japanese haplotype was associated with a missense mutation, P206L, which we also found in another unrelated Japanese individual (AOAJ5) who is homozygous with respect to the mutation and affected with ataxia, and in a family (AOAJ4) with two compound-heterozygous siblings affected with ataxia and ocular apraxia who carry the 689insT mutation on the other chromosome. We did not find the P206L nucleotide change in 50 unrelated and unaffected Japanese individuals. Finally, we found a second missense mutation, R199H, that was transmitted by the father in a Portuguese family (AOAP9) for which we calculated a lod score of 0.75 in favor of linkage to 9p13.3 (ref. 4), but we could not identify the maternal mutation. The absence of the R199H mutation in 130 unrelated and unaffected Portuguese individuals indicates that it is not a frequent polymorphism. The two affected siblings both carry two polymorphisms on the maternal chromosome consisting of deletions in T-rich stretches preceding the acceptor splice sites of exons 4 and 6, respectively (484 –31 to –12del20, and 771 –11delT, which represent 32% and 36% of alleles in the whole Portuguese population, respectively). We found the same association of alleles on control chromosomes and on the normal chromosome of the unaffected mother of an unrelated family (AOAP4), indicating that it is not pathogenic. The two affected individuals of family AOAP9 who are heterozygous with respect to the R199H missense mutation have an atypical presentation, with marked dystonia and masklike faces in addition to the AOA1 clinical picture[3].

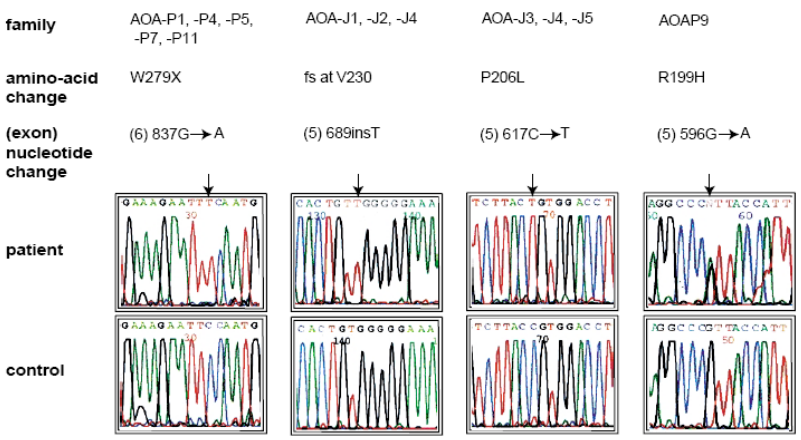

Fig. 3 AOA1 mutations. Electrophorogram of patient (top panel) and control (lower panel) sequences. Families, predicted amino-acid change, exon and nucleotide change are indicated above the panels. Arrows point to the mutations. Sequence of the coding strand is shown, except for mutation 837G→A (W279X), for which the noncoding strand is shown. Affected individuals from families AOAJ4 and AOAP9 are compound heterozygotes; all other affected individuals are homozygotes. Homozygous affected individuals are shown for the 689insT and P206L mutations. Nucleotide and amino-acid numbers are given according to the long transcript. fs, frameshift.

© 2001 Nature Publishing Group http://genetics.nature.com

© 2001 Nature Publishing Group http://genetics.nature.com letter

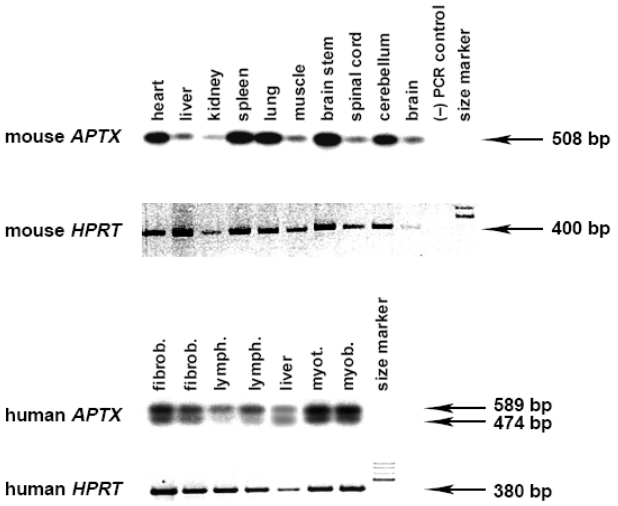

Fig. 4 Expression of mouse and human *APTX*. We analyzed the tissues by RT–PCR of mouse and human *APTX* and *HPRT* transcripts. We used RT–PCR of *HPRT* as an internal control for the amount of RNA present in each sample. For all reactions, we used negative controls as follows: RT(–), no reverse transcriptase was added to the first strand reaction containing each RNA sample (not shown); RT(+), no RNA sample was added to the first-strand reaction containing reverse transcriptase (not shown); (–) PCR control, no first-strand product was added to the PCR reaction. Tissues and cell lines are indicated on top of each lane. Mouse *APTX* is ubiquitously expressed. All human tissues and cell lines tested show the presence of two *APTX* transcripts, corresponding to the usage of alternative exon 3 acceptor splice sites.

The four homozygous and compound-heterozygous affected individuals for the P206L mutation (from AOA-J3, -J5, and -J4 families, respectively) had onset of ataxia at 10 years of age, whereas all other individuals with AOA1 had onset ranging from 2–5 years of age, suggesting that the P206L mutation only partially affects protein function. We previously showed that the presence of mental retardation distinguishes the Japanese from the Portuguese patients[3,4,9]. The identification and characterization of families AOA-J3, -J4 and -J5, however, indicates that the presence of mental retardation is not associated with age of onset, but rather with the presence of the 689insT and/or P206L mutations, as opposed to the W279X mutation present in the Portuguese patients. The presence of severe mental retardation in the 689insT/P206L compound heterozygotes (family AOAJ4) and the mild mental retardation to borderline intelligence in the respective homozygotes cannot be readily explained.

The new gene causing AOA1 was also independently identified in an accompanying paper by Date *et al.*[13]. We have agreed to designate the encoded protein aprataxin and the gene *APTX*. The *APTX* gene is defined by several human, mouse and primate cDNAs in various tissues (cerebellum, frontal cortex, lung carcinoma, colon, embryonic stem cell and whole embryo). The two human cDNA sequences available in databases are missing the 5′ moiety of exon 3, resulting in a frameshift after amino acid 55. To test the significance of this alternative splicing, we carried out reverse transcription–polymerase chain reaction (RT–PCR) experiments spanning exons 1–5 on various mouse tissues and human cell lines (Fig. 4). The mouse gene is ubiquitously expressed and only the long, in-frame transcript was detected. This transcript is also the major form found in human cell lines, with the shorter, frame-shifted form present in lower amounts; liver tissue has equal amount of the two transcripts (Fig. 4). The coding potential of the shorter human transcript, assuming internal initiation of translation, is discussed in the accompanying paper by Date *et al.*[13]. The

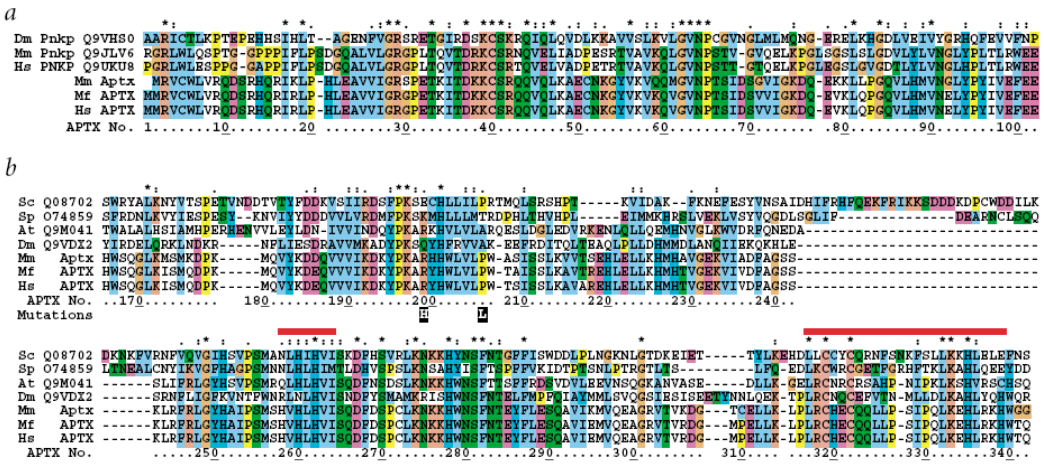

Fig. 5 ClustalX sequence alignments for the PANT and HIT domains of human aprataxin. SPTREMBL accession numbers are indicated on the left. Amino-acid numbering corresponds to human aprataxin positions of the long isoform. Dots and stars indicate variable degrees of phylogenetic conservation. Conserved amino acids are colored according to amino-acid class (ClustalX). *a*, Sequence alignment of the PANT domain of aprataxin from *Homo sapiens* (Hs), *Macaca fascicularis* (Mf) and *Mus musculus* (Mm), and of PNKP from *H. sapiens*, *M. musculus* and *Drosophila melanogaster* (Dm). *b*, Sequence alignment of the HIT and Zn-finger domains of aprataxin from *H. sapiens*, *M. fascicularis* and *M. musculus*, and anonymous sequences from *D. melanogaster*, *Arabidopsis thaliana* (At), *Schizosaccharomyces pombe* (Sp), and *Saccharomyces cerevisiae* (Sc). The HIT and Zn-finger motifs are overlined in red.

© 2001 Nature Publishing Group http://genetics.nature.com

© 2001 Nature Publishing Group http://genetics.nature.com

correspondence for mutation number according to the long and short transcripts, respectively, is as follows: P206L→P32L and 689insT→167insT[13].

The longer human transcript codes for a 342–amino acid protein. Homology searches indicate that this isoform can be divided into three domains (Fig. 5). The aprataxin amino-terminal region is similar (residues 6–102, 41% identity, $P=6\times10^{-11}$) to only the amino terminus of animal polynucleotide kinase-3′-phosphatase (PNKP)[14,15]. We propose to call this domain PNKP–aprataxin amino-terminal domain (PANT). PNKP is a dual 5′-kinase 3′-phosphatase that interacts with DNA polymerase β, DNA ligase III and the XRCC1 protein that form the SSBR complex[11]. As the enzymatic activities of PNKP are located in carboxy-terminal domains[14,15] that are not shared with aprataxin, it is possible that PANT is the domain responsible for interaction with any of these proteins. The aprataxin middle domain (residues 173–273) shares similarity with HIT proteins, defined by the HIT motif (HhHhHhh, where h is a hydrophobic residue) that is known to bind the phosphate of purine nucleotides[16]. Notably, the fragile-HIT subfamily corresponds to proteins that cleave diadenosine tetraphosphate (Ap_4A). Indirect evidence suggests that Ap_4A is part of the S-phase component of the DNA-damage checkpoint system, which interrupts cell cycle progression when damage to the genome is detected[12]. In addition, Ap_4A can be synthesized by DNA ligase III (ref. 12) and can be ADP-ribosylated by poly(ADP-ribose) polymerase (PARP)[17], the enzyme that senses single-strand breaks and gaps for direct recruitment of the SSBR complex[18,19]. The PANT and HIT domains thus independently indicate that aprataxin may be involved in DNA single-strand break repair.

Aprataxin is also predicted to have a nuclear localization, based on the presence of (i) a potential nuclear localization signal, HRKRKR, between the PANT and HIT domains and (ii) a carboxy-terminal domain (residues 317–339) containing a divergent zinc-finger motif, CX2CX12HX3H, that represents a putative DNA binding site[20]. The association of the last two domains (HIT and zinc-finger domains) is conserved in proteins from *Drosophila*, plant and yeast (Fig. 5*b*), whereas we have so far found the association of all three domains only in mammalian sequences. The W279X Portuguese mutation deletes the zinc-finger domain but leaves the HIT domain intact, a pattern that may correlate with the absence of mental retardation when compared with the 689insT and P206L mutations.

The suggestion that aprataxin is involved in DNA repair is reminiscent of ATM, the protein mutant in ataxia-telangiectasia. This disease shares several clinical features with AOA1, including early onset ataxia, cerebellar atrophy and ocular–motor apraxia, but is mostly characterized by immunodeficiency and predisposition to cancer[21,22]. ATM acts as a DNA double-strand break sensor that signals for cell-cycle arrest and DNA repair and/or apoptosis[23–25]. Most DNA repair diseases, such as xeroderma pigmentosum, Cockayne syndrome, Nijmegen breakage syndrome and de Sanctis–Cacchione syndrome, also include cerebellar ataxia in addition to cancer predisposition, suggesting that cerebellar neurons are exquisitely sensitive to DNA damage. The absence of cancer predisposition in AOA1 indicates that, if aprataxin is indeed involved in DNA repair, defining its function should shed light on the mechanism that relates cerebellar neuron survival to this crucial pathway.

Methods

Subjects. We obtained clinical evaluation and blood samples after written informed consent as defined by the local ethics committees. We previously reported families AOAP1, -P4, -P5, -P7, -P11 and AOAJ1 and -J2 (refs. 3,9). Families AOA-J1–J5 are from four different prefectures in Japan and are distinct from the families analyzed in the accompanying paper by Date *et al.*[13]. Affected individual AOAJ3 was a male, now deceased, born from consanguineous parents. Ataxia started at around age 10. He also developed ophthalmoparesis and nystagmus and had mild mental retardation. The two affected individuals from family AOAJ4 showed gait instability at age 10 and developed ocular apraxia, hyporeflexia, dysarthria and cerebellar atrophy (with normal brain stem). They have no telangiectasia, nystagmus, Babinski sign or choreoathetosis. They both had severe mental retardation (IQ 40 or lower) before the onset of ataxia. Affected individual AOAJ5 is a male who had onset of gait disturbances at age 10. At age 19, he had an IQ of 71 and had no limitations of eye movement or ocular apraxia. Levels of serum albumin and total cholesterol were abnormal only after a long disease duration (2.2 g/dl and 7.5 mM, respectively, for individual AOAOJ3 after 48 years of disease duration), whereas they were normal in affected individuals of families AOA-J4 and -J5 after 9, 12 and 9 y of disease duration, respectively (normal range: albumin 3.8–5.3 g/dl, cholesterol 3.5–5.8 mM).

Physical map. We retrieved a contig of BACs, overlapping the AOA1 critical interval, from the UCSC Assembly of Human Genome browser (October 2000 update, http://genome.ucsc.edu/). We localized the Généthon microsatellite markers (http://www.genethon.fr) present in this interval using a BLASTN search with both primers of each marker against the NR (nonredundant, finished sequences) and HTGS (high-throughput genomic sequences, unfinished sequences) databases (http://www.ncbi.nlm.nih.gov).

Analysis of new polymorphic microsatellite markers. We searched for $(CA)_n$ $(TG)_n$ and $(GA)_n$ repeats on the contig BAC sequences and designed flanking PCR primers for repeats with more than 12 motif units. The sequence of the primers is available online (Web Table A). We amplified all markers by PCR using one of the primers labeled with ^{32}P, separated the products on 6% denaturing polyacrylamide gels and carried out autoradiography.

Candidate genes and mutation analysis. We retrieved the cDNA sequences from the NUCLEOTIDE section of the National Center for Biotechnology Information (NCBI) database and used them to carry out pairwise BLAST searches with the corresponding BAC sequences. This allowed us to determine the intron–exon boundaries for each gene and to design intronic flanking primers for PCR (Web Table B). We analyzed the PCR products by single-strand conformation polymorphism (SSCP) on PlusOne precast acrylamide gels (Pharmacia) with a Genephor electrophoresis device (Pharmacia) at two different running temperatures (5 °C and 20 °C) and then carried out silver staining. We sequenced the electrophoretic variants from both the forward and reverse strands after purification of the PCR products with the NucleoSpin Extract 2 in 1 kit (Macherey-Nagel GmbH). We tested for the presence or absence of missense mutations by SSCP analysis of control DNAs from the respective populations.

RT–PCR analysis: We extracted RNAs from mouse and human tissues using the RNA-Solv Reagent (Omega Biotek). We synthesized the first-strand cDNA using both random hexamers and oligo-dT as primers. We designed the primers used for PCR amplification from the *APTX* cDNA sequences (mouse: forward primer 5′–GCTGTTGTGATTGGTCG–3′, reverse primer 5′–GGGCCTTGGGGTATTTAT3′; human: forward primer 5′–GTGCTGGTTGGTGAGACA–3′, reverse primer 5′–GTAACGGGCCTTTGGGTA–3′), and mouse and human *HPRT* cDNAs (mouse: 5′–AGAGGTCCTTTTCACCAGCAAG–3′ and 5′ATTATGGACAGGACTGAAAGAC3′; human: 5′–CGTGGGGTCCTTTTCACCAGCAAG–3′ and 5′–AATTATGGACAGGACTGAACGTC–3′). We ran PCR reactions for 25, 30 and 35 cycles and separated the products on 2% agarose gels. We blotted mouse and human *APTX* RT–PCR products and hybridized them in 10% formamide at 42 °C with ^{32}P end-labeled internal primers: 5′–AGGACCAAGAGAAGAAGC–3′ and 5′–CACAGGAAGAGAAAGAGA–3′, respectively. We next washed the blots in 2× SSC, 0.1% SDS at room temperature and exposed them for autoradiography for 120 min.

Sequence analysis. We used the SMART protein domain server[26] (http://smart.embl-heidelberg.de/) for domain predictions in the human aprataxin sequence. We searched for aprataxin homologs in the nonredun-

© 2001 Nature Publishing Group http://genetics.nature.com

© 2001 Nature Publishing Group http://genetics.nature.com

dant protein database (NRDB) using WU-BLAST2 (http://dove.embl-heidelberg.de/Blast2/). We used multiple alignments of the related proteins for profile searches of the NRDB (using the Bioccelerator service available at http://www.embl-heidelberg.de/Services/index.html), but did not find any additional family members.

GenBank accession numbers. BACs: clone RP11-555J4, AC011902; clone RP11-462B18, AL157884; clone RP11-562M8, AL353717; clone RP11-54K16, AL162590; clone RP11-326F20, AL161445; clone RP11-126M6, AC034144; clone RP11-311H10, AL356218; clone RP11-225A11, AL139008; human *APTX*, AK000164 (clone COL08833) and BC001628 (clone MGC1072); macaque *APTX*, AB056422 (clone QflA-14784); mouse *APTX*, AK005286 (clone 1500019E17), AK010516 (clone 2410016G21) and AK017522 (clone 5730408C08).

Note: Supplementary information is available on the Nature Genetics web site (http://genetics.nature.com/supplementary_info/).

Acknowledgments

We wish to express our gratitude to all patients and families for their collaboration, as well as to R. Chorão, C. Ferreira, I. Fineza, K. Dias, J.P. Monteiro, K. Sasaki, M. Shizuka-Ikeda, C. Alves, L. Pereira and A. Amorim. We are indebted to J.-L. Mandel for his enthusiastic support and fruitful discussions; to D. Simon, H. Puccio and A. Buj-Bello for their support and their sharing of biological material; and to D. Sommer-Stephan, S. Vicaire, E. Troesch, F. Ruffenach, I. Colas and T. Matamá for excellent technical help. Family characterization and DNA sampling were supported by a grant from the Comissão de Fomento da Investigação em Cuidados de Saúde, Portuguese Ministry of Health (no. 207/99) and grants from Fundação para a Ciência e a Tecnologia (Portuguese Ministry of Science and Technology) and from the Portuguese Ministry of Health (projects PRAXIS/PSAU/P/SAU/84/96, POCTI 34535/99, POCTI 32643/99 and PECS/C/SAU/219/95). Genetic studies were supported by funds from the Institut National de la Santé et de la Recherche Médicale, the Centre National de la Recherche Scientifique, the Hôpitaux Universitaires de Strasbourg, and the Human Frontier Science Program (to M.K. and T.B.). M.C.M. has graduate fellowship PRAXIS XXI/BD/18169/98 from the Fundação para a Ciência e a Tecnologia—Portugal.

Received 22 June; accepted 4 September 2001.

1. Aicardi, J. *et al.* Ataxia-ocular motor apraxia: a syndrome mimicking ataxia-telangiectasia. *Ann. Neurol.* **24**, 497–502 (1988).
2. Uekawa, K., Yuasa, T., Kawasaki, S., Makibuchi, T. & Ideta, T. A hereditary ataxia associated with hypoalbuminemia and hyperlipidemia—a variant form of Friedreich's disease or a new clinical entity? *Clin. Neurol.* **32**, 1067–1074 (1992).
3. Barbot, C. *et al.* Recessive ataxia with ocular apraxia: review of 22 Portuguese patients. *Arch. Neurol.* **58**, 201–205 (2001).
4. Moreira, M.C. *et al.* Homozygosity mapping of Portuguese and Japanese forms of ataxia-oculomotor apraxia to 9p13, and evidence for genetic heterogeneity. *Am. J. Hum. Genet.* **68**, 501–508 (2001).
5. Fukuhara, N., Nakajima, T., Sakajiri, K., Matsubara, N. & Fujita, M. Hereditary motor and sensory neuropathy associated with cerebellar atrophy (HMSNCA): a new disease. *J. Neurol. Sci.* **133**, 140–151 (1995).
6. Hanihara, T., Kubota, H., Amano, N., Iwamoto, H. & Iwabuchi, K. Siblings of early onset cerebellar ataxia with hypoalbuminemia. *Rinsho Shinkeigaku (Clin. Neurol.)* **35**, 83–86 (1995).
7. Kubota, H. *et al.* Familial early onset cerebellar ataxia with hypoalbuminemia. *No To Shinkei* **47**, 289–294 (1995).
8. Sekijima, Y. *et al.* Hereditary motor and sensory neuropathy associated with cerebellar atrophy (HMSNCA): clinical and neuropathological features of a Japanese family. *J. Neurol. Sci.* **158**, 30–37 (1998).
9. Tachi, N., Kozuka, N., Ohya, K., Chiba, S. & Sasaki, K. Hereditary cerebellar ataxia with peripheral neuropathy and mental retardation. *Eur. Neurol.* **43**, 82–87 (2000).
10. Moreira, M.C., Miranda, C., Barbot, C., Coutinho, P. & Sequeiros, J. Recessive ataxias in Portugal. *Arq. Med.* **13**, 39–45 (1999).
11. Whitehouse, C.J. *et al.* XRCC1 stimulates human polynucleotide kinase activity at damaged DNA termini and accelerates DNA single-strand break repair. *Cell* **104**, 107–117 (2001).
12. McLennan, A.G. Dinucleoside polyphosphates—friend or foe? *Pharmacol. Ther.* **87**, 73–89 (2000).
13. Date, H. *et al.* Early onset ataxia with ocular–motor apraxia and hypoalbuminemia is caused by mutations in a new HIT-superfamily gene. *Nature Genet.* **29**, 184–188 (2001).
14. Jilani, A. *et al.* Molecular cloning of the human gene, *PNKP*, encoding a polynucleotide kinase 3'-phosphatase and evidence for its role in repair of DNA strand breaks caused by oxidative damage. *J. Biol. Chem.* **274**, 24176–24186 (1999).
15. Karimi-Busheri, F. *et al.* Molecular characterization of a human DNA kinase. *J. Biol. Chem.* **274**, 24187–24194 (1999).
16. Brenner, C., Bieganowski, P., Pace, H.C. & Huebner, K. The histidine triad superfamily of nucleotide-binding proteins. *J. Cell. Physiol.* **181**, 179–187 (1999).
17. Yoshihara, K. & Tanaka, Y. ADP-ribosylation of diadenosine 5',5"-P1,P4-tetraphosphate by poly(ADP-ribose) polymerase *in vitro*. *J. Biol. Chem.* **256**, 6756–6761 (1981).
18. Caldecott, K.W., Aoufouchi, S., Johnson, P. & Shall, S. XRCC1 polypeptide interacts with DNA polymerase beta and possibly poly (ADP-ribose) polymerase, and DNA ligase III is a novel molecular 'nick-sensor' *in vitro*. *Nucleic Acids. Res.* **24**, 4387–4394 (1996).
19. Mackey, Z.B. *et al.* DNA ligase III is recruited to DNA strand breaks by a zinc finger motif homologous to that of poly(ADP-ribose) polymerase. Identification of two functionally distinct DNA binding regions within DNA ligase III. *J. Biol. Chem.* **274**, 21679–21687 (1999).
20. Gibson, T.J., Postma, J.P.M., Brown, R.S. & Argos, P. A model for the tertiary structure of the 28 residue DNA-binding motif ('zinc finger') common to many eukaryotic transcriptional regulatory proteins. *Protein Engng.* **2**, 209–218 (1988).
21. Gatti, R.A. *et al.* Ataxia-telangiectasia: an interdisciplinary approach to pathogenesis. *Medicine* **70**, 99–117 (1991).
22. Hawley, R.S. & Friend, S.H. Strange bedfellows in even stranger places: the role of ATM in meiotic cells, lymphocytes, tumors, and its functional links to p53. *Genes Dev.* **10**, 2383–2388 (1996).
23. Durocher, D. & Jackson, S.P. DNA-PK, ATM and ATR as sensors of DNA damage: variations on a theme? *Curr. Opin. Cell Biol.* **13**, 225–231 (2001).
24. Kastan, M.B. & Lim, D.S. The many substrates and functions of ATM. *Nature Rev. Mol. Cell Biol.* **1**, 179–186 (2000).
25. Shiloh, Y. ATM and ATR: networking cellular responses to DNA damage. *Curr. Opin. Genet. Dev.* **11**, 71–77 (2001)
26. Schultz, J., Copley, R.R., Doerks, T., Ponting, C.P. & Bork, P. SMART: a Web-based tool for the study of genetically mobile domains. *Nucleic Acids Res.* **28**, 231–234 (2000).

© 2001 Nature Publishing Group http://genetics.nature.com

BRIEF COMMUNICATIONS

© 2004 Nature Publishing Group http://www.nature.com/naturegenetics

Senataxin, the ortholog of a yeast RNA helicase, is mutant in ataxia-ocular apraxia 2

Maria-Céu Moreira[1], Sandra Klur[1], Mitsunori Watanabe[2], Andrea H Németh[3], Isabelle Le Ber[4], José-Carlos Moniz[5], Christine Tranchant[6], Patrick Aubourg[7], Meriem Tazir[8], Lüdger Schöls[9], Massimo Pandolfo[10], Jörg B Schulz[11], Jean Pouget[12], Patrick Calvas[13], Masami Shizuka-Ikeda[2], Mikio Shoji[2], Makoto Tanaka[2], Louise Izatt[14], Christopher E Shaw[15], Abderrahim M'Zahem[16], Eimear Dunne[3], Pascale Bomont[1], Traki Benhassine[17], Naïma Bouslam[4], Giovanni Stevanin[4], Alexis Brice[4], João Guimarães[18], Pedro Mendonça[19], Clara Barbot[20,21], Paula Coutinho[20,22], Jorge Sequeiros[20], Alexandra Dürr[4], Jean-Marie Warter[6] & Michel Koenig[1]

Ataxia-ocular apraxia 2 (AOA2) was recently identified as a new autosomal recessive ataxia. We have now identified causative mutations in 15 families, which allows us to clinically define this entity by onset between 10 and 22 years, cerebellar atrophy, axonal sensorimotor neuropathy, oculomotor apraxia and elevated alpha-fetoprotein (AFP). Ten of the fifteen mutations cause premature termination of a large DEAxQ-box helicase, the human ortholog of yeast Sen1p, involved in RNA maturation and termination.

We previously identified a 16-cM interval on chromosome 9q34 associated with an autosomal recessive adolescent-onset cerebellar ataxia segregating in two families[1,2], one with additional oculomotor apraxia[1] and the second with associated elevated serum AFP, immunoglobulins and creatine kinase levels but no oculomotor apraxia[2,3]. We identified nine additional families with ataxia linked to 9q34 by homozygosity mapping (**Supplementary Methods** online). As most affected individuals had both oculomotor apraxia and elevated AFP levels we assumed that they were affected by the same disorder, which we named AOA2 (OMIM 606002). We identified distal and proximal recombinations in families with two affected individuals (**Fig. 1a**), localizing the defective gene underlying AOA2 to a 1.1-Mb interval containing 13 genes (**Fig. 1b**) and three groups of overlapping spliced expressed-sequence tags, which we analyzed for nucleotide changes but found no mutations. We also found that the unspliced mRNA AK024331 overlaps with the *KIAA0625* cDNA and is part of a larger transcript overlapping with additional exons on the 5′ side. We obtained an open reading frame of 8,031 nucleotides and 24 exons (**Fig. 1c**), of which exon 8 was 4,177 nucleotides long. We confirmed the prediction and size of the transcript by long-range RT-PCR experiments spanning the putative exon 1 and 3′ untranslated region in human fibroblast and lymphoblastoid cell lines (data not shown) and by hybridization of a human northern blot with a probe spanning putative exons 8–24 (**Fig. 1d**). We also identified an alternative transcript that is 2.4 kb longer, resulting from a second polyadenylation site (human mRNAs AB014525 and AK022902; **Fig. 1d**).

We sequenced exons 1–18 and flanking intronic sequences in families with ataxia linked to this region and in additional individuals with either AOA or ataxia with elevated AFP levels and found 15 different disease-associated mutations in 15 families (**Table 1**). Ten of these mutations, including mutations in the two families in whom we first identified AOA2, cause truncation of the protein, indicating that this is the gene underlying AOA2. We found the nonsense mutation R1363X in three unrelated families originating from Portugal, Cabo Verde (once a Portuguese colony) and Spain, suggestive of an Iberian founder event, although recurrent C→T changes on this CpG dinucleotide cannot be formally excluded. Absence of the five missense mutations in 150 unrelated and unaffected individuals sharing the same ethnic origin as the affected individuals indicates that they are not frequent polymorphisms. Two of the missense mutations were associated with a frameshift mutation inherited from the other parent, and the remaining missense mutations were present in the homozygous state in the affected individuals. We identified four variants resulting in amino acid changes and a silent nucleotide change (**Table 1**) on the normal chromosome of healthy siblings or parents from several families, indicating that they were frequent polymorphisms.

Before our mapping, the disorders in the different families were considered to be clinically distinct entities. We can now delineate the common clinical phenotype associated with mutant senataxin, illustrating the power of defining disorders by their genetic locus and identified mutations. We considered only those families in whom we had confirmed mutations when delineating the AOA2 phenotype, as some consanguineous families with sporadic affected individuals could show

[1]IGBMC (Centre National de la Recherche Scientifique, Institut National de la Santé et de la Recherche Médicale, ULP) 67404 Illkirch, C.U. de Strasbourg, France. [2]Gunma University School of Medicine, Maebashi 371-8511, Japan. [3]Wellcome Trust Centre for Human Genetics, Oxford OX3 7BN, UK. [4]Institut National de la Santé et de la Recherche Médicale U289 and Département de Génétique, Cytogénétique et Embryologie, Hôpital de la Salpêtrière, AP-HP, 75651 Paris, France. [5]Hospital Sto. António dos Capuchos, Lisboa, Portugal. [6]Hôpitaux Universitaires de Strasbourg, 67091 Strasbourg, France. [7]Institut National de la Santé et de la Recherche Médicale U342, Hôpital Saint Vincent de Paul, 75675 Paris, France. [8]Centre Hospitalier Universitaire Mustapha, Algier 16000, Algeria. [9]Department of Neurology, St. Josef Hospital, Ruhr-University Bochum, Germany. [10]Université Libre de Bruxelles-Hôpital Erasme, 1070 Brussels, Belgium. [11]Department of General Neurology, Center of Neurology and Hertie Institute for Clinical Brain Research, University of Tübingen, 72076 Tübingen, Germany. [12]Hôpital de la Timone Adultes, 13385 Marseille, France. [13]Hôpital Purpan, 31059 Toulouse, France. [14]Department of Clinical Genetics, Guy's Hospital, London SE1 9RT, UK. [15]Guy's King's and St Thomas' School of Medicine and Institute of Psychiatry, King's College, London, SE5 8AF, UK. [16]Centre Hospitalier Universitaire Ben Badis, Constantine, Algeria. [17]Institut Pasteur d'Alger, Algeria. [18]Hospital de Egas Moniz, Lisboa, Portugal. [19]Department of Hematology, Hospital do Divino Espírito Santo, S. Miguel, Azores, Portugal. [20]UniGENe - IBMC, ICBAS, Universidade Porto, 4150 – 180 Porto, Portugal. [21]Department of Neuropediatrics, Hospital Maria Pia, 4050 Porto, Portugal. [22]Department of Neurology, Hospital São Sebastião, 4520 Sta. Maria da Feira, Portugal. Correspondence should be addressed to M.K. (mkoenig@igbmc.u-strasbg.fr).

Published online 8 February 2004; doi:10.1038/ng1303

homozygosity at 9q34 by chance rather than by linkage. AOA2 shares several clinical features with AOA1, including gait ataxia, cerebellar atrophy, sensory-motor neuropathy (93%) and oculomotor apraxia (47%), but can be distinguished by a later onset (at 10–22 years of age in AOA2 versus 2–15 years of age in AOA1), high levels of AFP (86%, although normal laboratory values are highly variable; **Supplementary Table 1** online) and normal serum albumin levels after a long disease duration. Other features were more variable, including choreoathetosis, dystonic movements and elevated serum levels of creatine kinase. Some features of the core clinical phenotype for AOA2 are also seen in ataxia-telangiectasia and ataxia-telangiectasia–like disorder[4,5]. Because individuals with the latter conditions are predisposed to solid tumors, protein-based assays to distinguish between AOA2 and ataxia-telangiectasia and ataxia-telangiectasia–like disorder are needed.

The predicted protein encoded by the gene mutated in AOA2 is 2,677 amino acids long and contains at its C terminus a classical seven-motif domain found in the superfamily 1 of helicases[6]. In particular, it shares extensive homologies with the fungal Sen1p proteins (**Fig. 1e**), and so we named it senataxin (SETX). *Saccharomyces cerevisiae* Sen1p is involved in splicing and termination of tRNA, small nuclear RNA and small nucleolar RNA and has RNA helicase activity encoded by its C-terminal domain[7–9]. *Schizosaccharomyces pombe* has two *Sen1* genes. The first reported *S. pombe* Sen1p (Sen1p1, encoded on chromosome I) has both RNA and DNA helicase activities[9]. Of all the fungal Sen1p proteins, however, the second *S. pombe* Sen1p (Sen1p2, encoded on chromosome II) has the highest homology with senataxin over the N-terminal domain (20% identity over 466 residues). The C-terminal

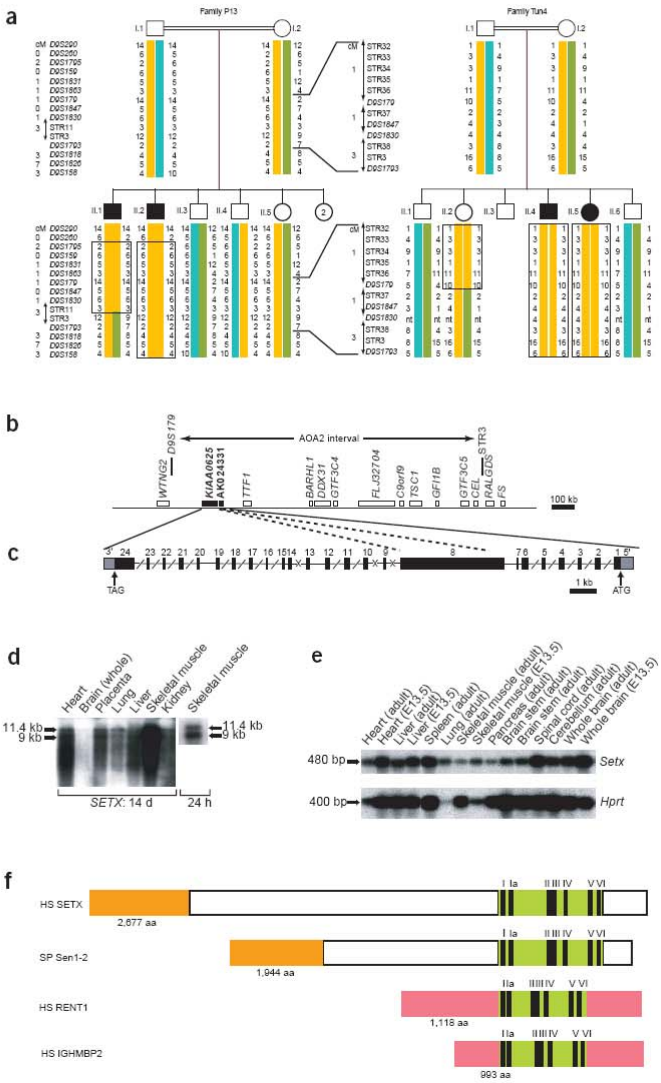

Figure 1 Genetic and transcriptional analysis of the AOA2 region. (**a**) 9q34 haplotype segregation in families P13 and Tun4. Markers are indicated on the left of each genealogical tree, in order from centromere to telomere. Distances in cM are indicated. Regions of homozygosity are boxed. Individual II.2 of family Tun4 was normal on neurological examination at 33 years of age, well beyond the age of onset for her affected brother and sister (21 years). (**b**) Transcriptional map of the critical region associated with AOA2. The *KIAA0625* cDNA and AK024331 mRNA are part of *SETX*. (**c**) Exon organization of *SETX*. Exons (boxes) and small introns (lines) are represented to scale. Introns above 1 kb or 7 kb in length are interrupted with a slash or an X, respectively. (**d**) Human multiple tissue northern blot (Clontech) analysis. Tissues are indicated above each lane. RNA from the brain and liver lanes was partially degraded. Autoradiography of the skeletal muscle lane from the same experiment after 24 h is also shown, to allow resolution of the two isoforms. Autoradiography exposure time is indicated below. (**e**) Semiquantitative RT-PCR analysis of adult and fetal (embryonic day (E) 13.5) tissues for mouse *Setx* and *Hprt* transcripts. *Setx* is ubiquitously expressed. *Hprt* transcript analysis of the same reverse transcription samples serves as a control for the amount of analyzed tissue. (**f**) Domain organization of senataxin (SETX) and related proteins. The N-terminal domain shared between the SETX and Sen1 proteins is indicated in orange. The helicase domain is indicated in green. The position of the seven helicase motifs (I–VI) is indicated on top. The intermediate domain (white) is weakly conserved between mammalian SETX and fungal Sen1 proteins. Domains specific to the RENT1 or to the IGHMBP2 proteins have a distinct color code. HS, *Homo sapiens*; SP, *S. pombe*. Total amino acid (aa) length is indicated below the protein boxes.

© 2004 Nature Publishing Group http://www.nature.com/naturegenetics

Table 1 Mutations and polymorphisms in *SETX*

Family (geographic origin)	Nucleotide change (exon)	Amino acid change	Mutation status
Mutations			
Alg5 (Algeria)	2602C→T (8)	Q868X	Homozygous
Alg11 (Algeria)	915G→T (6)	W305C	Homozygous
Can7 (Canada)	5070insT (8)	fs after I1690	Homozygous
F30 (Vietnam)	2622–2625delAGTT (8)	fs after L874	Homozygous
F77 (France)	994C→T (6)	R332W	Compound
	2966–2970delGGAAA (8)	fs after Q988	Heterozygous
F88 (France)	5264delC (8)	fs after N1754	Heterozygous
P13 (Cabo Verde), F93 (Portugal) and G10 (Spain)	4087C→T (8)	R1363X	Homozygous
F98 (Turkey)	5249insT (8)	fs after L1750	Homozygous
J7 (Japan)	4321C→T (8)	Q1441X	Homozygous
J8 (Japan)	6638C→T (18)	P2213L	Homozygous
Pak1 (Pakistan)	2332C→T (8)	R788X	Homozygous
Tun4 (Tunisia)	1238C→T (8)	P413L	Homozygous
UK1 (United Kingdom)	879delT (6)	fsC292	Compound
	5267T→C (8)	F1756S	Heterozygous
Polymorphisms			
F89, J10, Tur1	3147C→T (8)	H1049H	Homozygous
F88, F89, F90, F91, G10, J8, J10, P13, Tun4, Tur1	3455G→T (8)	C1152F	Homozygous
F90, F91, G10, P13, Tun4	3576T→G (8)	D1192E	Homozygous
F88, F90, F91, G10, P13, Tun4	3754G→A (8)	G1252R	Homozygous
Alg5, F11, F77, F89, F91, F102, J7, J8, J10, Pak1, P13, Tur1, UK1	4156G→A (8)	V1386I	Homozygous

fs, frameshift.

domain of senataxin and the Sen1p proteins shares significant similarity with two other members of the DExxQ-box family of helicases (**Fig. 1f**): RENT1/Upf1, involved in nonsense mediated RNA decay[10], and IGHMBP2, defective in spinal muscular atrophy with respiratory distress[11] (OMIM 604320), a human disorder of motor neurons, and in mouse neuromuscular degeneration[12]. Upf1 proteins have RNA helicase activity, but IGHMBP2 was initially identified as a DNA binding protein with transcriptional transactivating properties[13]. It is therefore possible that, like *S. pombe* Sen1p1, senataxin has both RNA and DNA helicase activities and that senataxin acts in a DNA repair pathway, like several other proteins defective in autosomal recessive cerebellar ataxias, as in ataxia-telangiectasia[4], AOA1 (ref. 14), ataxia-telangiectasia–like disorder[5] and spinocerebellar ataxia with peripheral neuropathy 1 (ref. 15). Alternatively, the results also suggest that senataxin might be a nuclear RNA helicase with a role in the splicing machinery and that the molecular pathology of AOA2 may share features with spinal muscular atrophy and spinal muscular atrophy with respiratory distress. Our results add to the increasing evidence to suggest that both DNA repair and RNA splicing are key factors in several neurodegenerative disorders, including the newly identified AOA2, and further work may elucidate the role of these mechanisms in neuronal integrity and neurodegeneration.

GenBank accession numbers. Human *SETX*, AY362728; mouse *Setx*, BK001523. Human cDNA and mRNAs: *KIAA0625*, NM_015046, 31543019; AK024331, 10436690; AK022902, 10434561; AB014525, 3327063. Mouse mRNAs: AK044730, 26336742; AK048354, 26339275. Human expressed-sequence tags: BC032622, 22749753; CB162163, 28148289; AA578438, 2356622; AW812833, 7905827; AI216401, 3785442. Mouse expressed-sequence tags: BU503417, 22809650; BY718091, 27131208. Sen1 proteins: *Neurospora crassa*, AL442164, 16945408; *S. pombe* (Sen1p2), NC_003423, 19112847.

Note: Supplementary information is available on the Nature Genetics website.

ACKNOWLEDGMENTS
This manuscript is dedicated to the memory of J.-M. Warter, who died on 19 September 2003. We thank the affected individuals and families for their collaboration; D. Simon, A. Buj-Bello, C. Alves, L. Pereira, A. Amorim, D. Grid and A. Hamri for sharing biological material; J.-L. Mandel for his support, encouragement and discussions; and E. Troesch, F. Ruffenach, I. Colas, S. Vicaire, M. Amari and K. Mizushima for technical help. Genetic studies were supported by funds from the Fundação para a Ciência e a Tecnologia (Portuguese Ministry of Science) and from the Portuguese Ministry of Health, the Institut National de la Santé et de la Recherche Médicale, the Centre National de la Recherche Scientifique, the Hôpitaux Universitaires de Strasbourg (PHRC regional to J.M.W.) and the GIS-Maladie Rares (to A.D.). M.C.M. has postgraduate fellowship from Fundação para a Ciência e a Tecnologia (Portuguese Ministry of Science). A.H.N. and E.D. were supported by the US National Ataxia Foundation. S.K. and P.B. were supported by fellowships from the Association Française contre l'Ataxie de Friedreich.

COMPETING INTERESTS STATEMENT
The authors declare that they have no competing financial interests.

Received 17 September 2003; accepted 21 January 2004
Published online at http://www.nature.com/naturegenetics/

1. Németh, A. *et al. Am. J. Hum. Genet.* **67**, 1320–1326 (2000).
2. Bomont, P. *et al. Eur. J. Hum. Genet.* **8**, 986–990 (2000).
3. Watanabe, M. *et al. Ann. Neurol.* **44**, 265–269 (1998).
4. Shiloh, Y. *Nat. Rev. Cancer* **3**, 155–168 (2003).
5. Stewart, G.S. *et al. Cell* **99**, 577–587 (1999).
6. Gorbalenya, A.E. & Koonin, E.V. *Curr. Opin. Struct. Biol.* **3**, 419–429 (1993).
7. Ursic, D., Himmel, K.L., Gurley, K.A., Webb, F. & Culbertson, M.R. *Nucleic Acids Res.* **25**, 4778–4785 (1997).
8. Rasmussen, T.P. & Culbertson, M.R. *Mol. Cell. Biol.* **18**, 6885–6896 (1998).
9. Kim, H.D., Choe, J. & Seo, Y.S. *Biochemistry* **38**, 14697–14710 (1999).
10. Wang, W., Czaplinski, K., Rao, Y. & Teltz, S.W. *EMBO J.* **20**, 880–890 (2001).
11. Grohmann, K. *et al. Nat. Genet.* **29**, 75–77 (2001).
12. Cox, G.A., Mahaffey, C.L. & Frankel, W.N. *Neuron* **21**, 1327–1337 (1998).
13. Mizuta, T.R., Fukita, Y., Miyoshi, T., Shimizu, A. & Honjo, T. *Nucleic Acids Res.* **21**, 1761–1766 (1993).
14. Moreira, M.C. *et al. Nat. Genet.* **29**, 189–193 (2001).
15. Takashima, H. *et al. Nat. Genet.* **32**, 267–272 (2002).

© 2004 Nature Publishing Group http://www.nature.com/naturegenetics

A ATAXIA COM APRAXIA OCULOMOTORA NO CONTEXTO DAS ATAXIAS RECESSIVAS EM PORTUGAL

Clara Barbot[1,2], André Oliveira[3], Maria do Céu Moreira[4], Leal Loureiro[2,3], Vitor T Cruz[3], Assunção Tuna[5], João Guimarães[6], Michel Koenig[7], Paula Coutinho[2,3]

1 - Serviço de Neurologia Pediátrica, Hospital Maria Pia, Centro Hospitalar do Porto; 2 - UnIGENe, Instituto de Biologia Molecular e Celular (IBMC), Universidade do Porto; 3 - Serviço de Neurologia, Hospital de S. Sebastião, Santa Maria da Feira; 4 - Division of Genetics and Developmental Medicine,University of Washington School of Medicine, Seattle, USA; 5 - Serviço de Neurologia, Hospital Geral de Santo António, Centro Hospitalar do Porto; 6 - British Hospital XXI, Lisboa; 7 - Institut de Génétique et de Biologie Moléculaire et Célullaire (IGBMC), Illkirch, França.

Introdução

A ataxia com apraxia oculomotora caracteriza-se por uma ataxia recessiva de início precoce com atrofia cerebelosa, uma apraxia oculomotora e uma neuropatia sensitivo-motora e está muitas vezes associada a uma distonia e um atraso mental. Estão identificadas duas formas genéticas, AOA1 (9p13) e AOA2 (9q34). A AOA 1 está associada a uma hipoalbuminemia e a AOA2 a níveis elevados de α-fetoproteína. A sua base molecular comum é um defeito de reparação do ADN (quebras de cadeia simples ou dupla).

Objectivos

O nosso objectivo foi avaliar a frequência relativa da ataxia com apraxia oculomotora no contexto das ataxias recessivas identificadas em Portugal, estabelecer valores para a sua prevalência e definir a sua distribuição geográfica.

Métodos

Os doentes que servem de base a este estudo foram identificados a partir da consulta externa de Neurologia do Hospital Maria Pia (Centro Hospitalar do Porto) e do rastreio de ataxias e paraparésias espásticas hereditárias que decorreu em Portugal entre 1993 e 2004. Foi feito o estudo molecular para os genes conhecidos da ataxia com apraxia oculomotora; para o tipo 1 (AOA1), em todos os doentes, e para o tipo 2 (AOA2), naqueles que apresentavam o critério da α-fetoproteína elevada.

Resultados

Em Portugal, estão actualmente identificados 333 doentes, correspondendo a 230 famílias com ataxias recessivas. A ataxia de Friedreich é a mais frequente, contribuindo para 32,8% dos doentes. A segunda mais frequente é a AOA, com 43 doentes identificados em 21 famílias, correspondendo a 12.9% do total; a sua prevalência é de 0,42 por 100000 habitantes. Destes, 12 doentes pertencem a 5 famílias AOA1 (3,6% do total); e 11 doentes pertencem a 3 famílias AOA2 (3,3% do total). Quase metade dos doentes da nossa série (20 doentes) pertencem a 13 famílias, não AOA1, não AOA2 (sem diagnóstico molecular).

Discussão

Os estudos epidemiológicos referentes à AOA são ainda escassos e incompletos. Na fase actual, não é possível comparar os nossos valores de prevalência para a AOA com outros países, uma vez que os critérios de recrutamento de doentes e a metodologia de base utilizada são completamente diferentes.

Palavras chave: Ataxia recessiva, ataxia com apraxia oculomotora, AOA.

Introdução

A ataxia com apraxia oculomotora (AOA) é uma ataxia cerebelosa recessiva, de início precoce, associada a apraxia oculomotora e neuropatia periférica mais tardia. Apesar de um *handicap* motor grave, os doentes podem ter uma sobrevida longa porque não têm atingimento extraneurológico [1]. A apraxia oculomotora pode paradoxalmente não ser uma característica constante da doença, assim designada [2, 3], mas quando presente é seguramente um auxiliar de diagnóstico muito útil. Estão identificadas duas formas genéticas. O primeiro *locus* da AOA (*AOA1*) encontra-se no cromossoma 9p13.3 [4] e o seu gene foi designado *APTX*, tendo sido dado à proteína o nome de aprataxina [5] A aprataxina é uma proteína nuclear que está envolvida no processo de reparação do ADN, de quebra em cadeia simples. O segundo *locus* da AOA (*AOA2*) foi localizado no cromossoma 9q34 e o gene denominado *SETX* [6]. Codifica uma proteína nuclear chamada senataxina, que provavelmente actua também no mecanismo de reparação ADN, de quebra em cadeia dupla. A AOA 1 apresenta uma hipoalbuminemia tardia e uma hipercolesterolemia [7]; a AOA2 tem uma elevação moderada, mas constante, da α-fetoproteína [2, 3].

Objectivos

Pretendemos avaliar a frequência relativa da AOA no contexto das ataxias recessivas identificadas em Portugal, estabelecer os valores da sua prevalência e definir a sua distribuição geográfica.

Metodologia

Os doentes que servem de base a este estudo foram identificados a partir da consulta externa de Neurologia do Hospital Maria Pia (Centro Hospitalar do Porto) e do rastreio sistemático, de base populacional, de ataxias hereditárias e paraparésias espásticas [8], que decorreu em Portugal entre 1993 e 2004, sob a orientação de Paula Coutinho, e que teoricamente cobriu a totalidade da população portuguesa. Foi um projecto multidisciplinar, que utilizou como módulo o distrito, e envolveu os médicos de família, os neurologistas locais e uma equipa de neurologistas e médicos de saúde pública. A observação e caracterização de todos os doentes e familiares disponíveis foram feitas pessoalmente, em ambiente hospitalar, no centro de saúde ou no domicílio. Uma vez identificado o probando, pelos critérios clássicos da doença [1], tentou-se sempre observar toda a família no sentido de detectar outros possíveis membros afectados. Pelo menos um doente de cada família foi submetido, após consentimento informado, aos exames complementares necessários à exclusão de outras patologias, como a ataxia de Friedreich, a ataxia por défice isolado de vitamina E, a ataxia-telangiectasia e outras ataxias recessivas de causa metabólica, sempre que clinicamente justificado. Após essas exclusões, foi feito o estudo molecular de todos os doentes restantes para mutações no gene *AOA1* e, sempre que preenchendo os critérios definidos como necessários (α-fetoproteína elevada, início mais tardio), também para mutações do gene *AOA2*.

Resultados

Em Portugal, estão nesta altura identificados 333 doentes, correspondendo a 230 famílias com ataxias recessivas (tabela I).

Tabela I. Doentes e famílias com ataxias recessivas em Portugal

	333 doentes	230 Famílias
Ataxias congénitas	**26**	**19**
Síndrome de Joubert	18	14
Outras	8	5
Ataxias metabólicas	**160**	**117**
Ataxia de Friedreich	109	75
Acidúria L-2-hidroxiglutárica	21	16
Doença de Niemann-Pick tipo C	13	10
Ataxia por défice isolado de vitamina E	7	6
Defeito da glicosilação tipo Ia	6	6
Xantomatose cérebro-tendinosa	2	2
Défice de piruvatodesidrogenase	1	1
Hiperargininemia	1	1
Ataxias com defeito de reparação do ADN	**58**	**35**
Ataxia-telangiectasia	16	15
Ataxia com apraxia oculomotora tipo 1	12	5
Ataxia com apraxia oculomotora tipo 2	11	3
Ataxia com apraxia oculomotora tipo x	20	13
Outras ataxias degenerativas	**88**	**58**
Com diagnóstico:	9	8
Síndrome de Marinesco-Sjögren	2	2
Vanishing white-matter	5	4
Ataxia com hipogonadismo	2	2
Sem diagnóstico:	79	50
Ataxias com espasticidade	36	23
Ataxias com neuropatia	22	11
Ataxias puras	4	3
Miscelânea (atraso, surdez, cataratas, atrofia óptica, distonia, coreia)	17	13

Algumas das formas de ataxia listadas na tabela I têm apenas um diagnóstico sindromático (por exemplo, ataxias com espasticidade, ataxias com neuropatia). Não foi ainda possível, avançar na investigação destes subgrupos, que se definiram como clinicamente mais homogéneos. Neles podem estar incluídas várias doenças, algumas provavelmente já com diagnóstico molecular possível (por exemplo, no grupo das ataxias com espasticidade, podem estar incluídos doentes com ataxia espástica recessiva de Charlevoix-Saguenay (ARSACS) [9]; no grupo das ataxias com neuropatia podem estar incluídas ataxias espinocerebelosas com neuropatia (SCAN1) [10] Outras formam um grupo numeroso de patologias, ainda por identificar, por exemplo, ataxias a que chamamos “miscelânea” com vários sinais e sintomas, com todo um trabalho clínico ainda em aberto.

A ataxia de Friedreich, com todos os doentes confirmados por estudo molecular, é a ataxia recessiva mais frequente em Portugal, contribuindo com 32,8% do total dos

doentes (figura 1). A segunda mais frequente é a ataxia com apraxia oculomotora (AOA), tal como definida inicialmente pelos seus critérios clínicos [1]. Estão identificados 43 doentes com AOA, pertencendo a 21 famílias, o que corresponde a 12,9% do total das ataxias recessivas em Portugal (figuras 1 e 2).

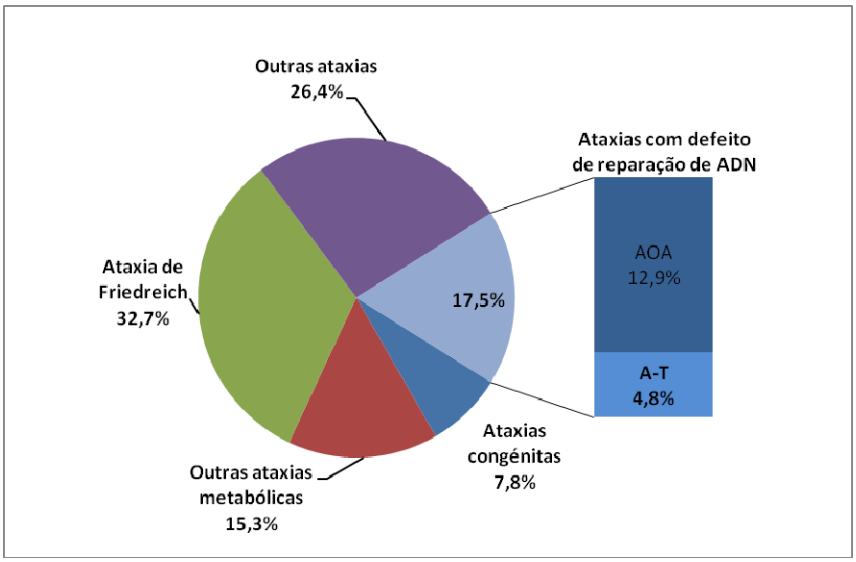

Figura 1. A AOA no contexto das ataxias recessivas em Portugal

Dos 43 doentes identificados como AOA, 12 doentes (5 famílias) estão caracterizados molecularmente como AOA1 (3,6% de todas as ataxias recessivas); 11 doentes (3 famílias) estão identificados molecularmente como AOA2 (3,3% das ataxias recessivas em Portugal). Todos os doentes AOA1 partilham a mutação W279X. Uma das duas famílias AOA2, correspondendo a uma segunda geração oriunda de Cabo Verde, é portadora da mesma mutação R1368X que outra família, residente há longas gerações no Alentejo. O doente da terceira família AOA2 é um heterozigoto composto (C2006Y/KT2278_2279del). Finalmente há na nossa série, 20 doentes com AOA (13 famílias) que não têm ainda qualquer gene ou mutação identificados: quase metade dos doentes não estão ainda caracterizados do ponto de vista molecular (designados AOAx).

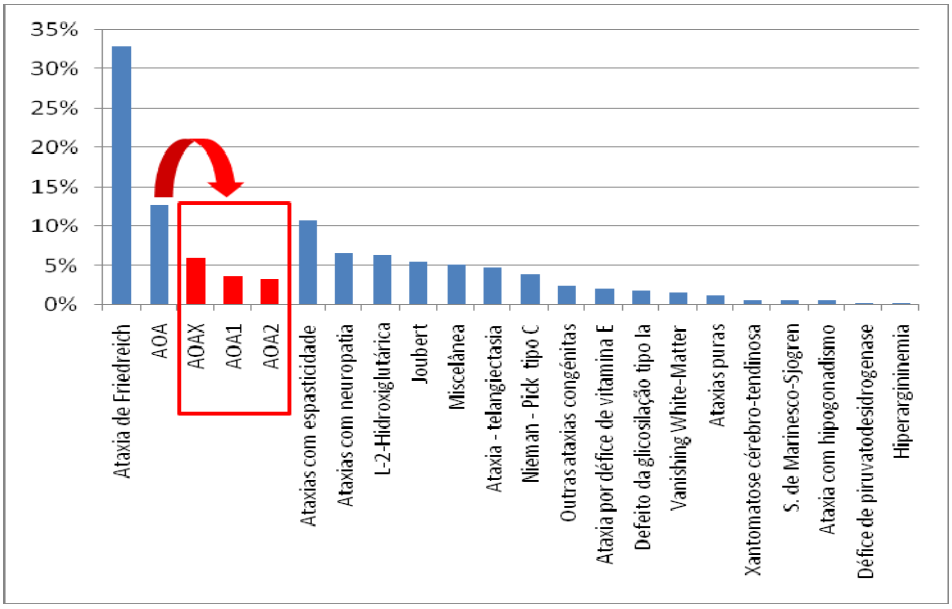

Figura. 2. Frequência relativa das AOA

A prevalência da AOA em Portugal (tabela II) foi estimada em 0,42:100000 habitantes (0,12 para a AOA1; 0,11 para a AOA2; 0,19 para a AOAx). Em relação a outras ataxias encontramos os seguintes valores: 0,20 para a acidúria L-2-hidroxilutárica; 0,17 para o síndrome de Joubert; 0,16 para a A-T; 0,13 para a doença de Niemann-Pick C; 0,07 para a ataxia por défice isolado de vitamina E.

Tabela II. Prevalência da AOA em Portugal

AOA	**0,42**
AOA1	0,12
AOA2	0,11
AOAx	0,19

por 100000 habitantes

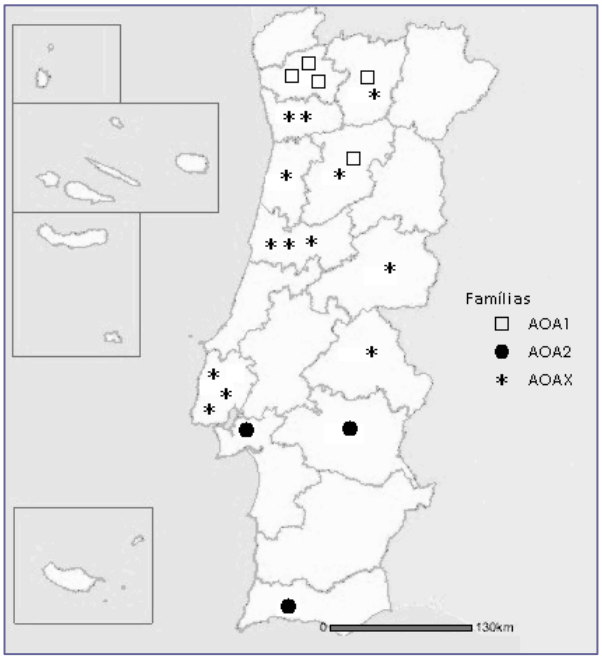

Figura 3. Distribuição geográfica das famílias AOA em Portugal.

As famílias AOA1 estão concentradas no norte do País (Braga, Vila Real, Viseu) e as AOA2 no sul (Setúbal, Alentejo, Algarve) (figura 3).

Discussão

A ataxia de Friedreich é a mais frequente ataxia recessiva em populações de origem caucasiana, com uma prevalência geral estimada de 2-4:100 000 habitantes [11]. No estudo de mais de dois mil cromossomas, provenientes do rastreio populacional da fenilcetonúria, a frequência de portadores heterozigotos para a ataxia de Friedreich, em Portugal foi estimada em 1:106, enquanto a prevalência de homozigotos seria de 2:100000 [12]. A ataxia-telangiectasia (A-T) é considerada na literatura a segunda ataxia recessiva mais frequente, com uma prevalência estimada de 1,0-2,5 por 100000 habitantes [11]. Muitos dos cálculos de prevalência em relação à A-T foram, provavelmente, feitos antes da definição de critérios para a AOA e, em algumas séries mais antigas, as duas doenças estão provavelmente misturadas. A A-T, com uma prevalência estimada em 0,16:100000 habitantes, é uma ataxia rara em Portugal.

Os estudos epidemiológicos referentes à AOA são ainda escassos e incompletos. No Japão, onde só 2,4 % das heredoataxias são recessivas e a ataxia de Friedreich é uma raridade, a AOA1 é a ataxia recessiva mais frequente. As mutações fundadoras (689insT e P206L) contribuem para a maior parte dos casos japoneses conhecidos [13].

Em França, a frequência relativa de doentes com AOA1 com várias origens étnicas (14 doentes, pertencendo a 9 famílias) foi estimada em 5,7% [14]. Os doentes que serviram de base a este cálculo de frequência relativa, 158 famílias com 227 doentes, foram recrutados a partir dos dados clínicos existentes num banco de ADN de ataxias cerebelosas recessivas, uma vez excluída a ataxia de Friedreich por análise molecular. Numa segunda fase, foram selecionadas 48 famílias com ataxia cerebelosa associada a apraxia oculomotora, ou hipoalbuminemia, ou hipercolesterolemia e o gene da AOA1 (*APTX*) analisado. Nos 14 doentes identificados como AOA1, foram encontradas cinco mutações diferentes (W279X, A198V, D267G, W279R, IVS5+1). Os doentes eram homozigotos ou heterozigotos compostos para estas mutações no gene *APTX*. Considerando apenas os indivíduos com início antes dos 25 anos, a frequência da AOA1 em França, calculada da mesma maneira, sobe para 9,1% [14].

Na Alemanha, numa série de 165 doentes com um início antes dos 30 anos, selecionados também a partir de um biobanco, apenas 3 doentes foram confirmados como AOA1, com a mutação W279X (1,8% dos doentes estudados) [15].

A metodologia que utilizámos foi sempre baseada num trabalho de selecção clínica, aplicando os critérios *major* definidos: hereditariedade recessiva; início precoce, em muitos casos na infância; e combinação de ataxia cerebelosa, apraxia ocular e arreflexia precoce, seguida de neuropatia exuberante. Ao contrário, nos dois trabalhos oriundos de França e da Alemanha, os doentes foram selecionados a partir de bancos de ADN. No estudo francês, a ataxia cerebelosa progressiva foi o único critério clínico obrigatório na

selecção dos doentes; no alemão, o único critério de inclusão foi a ataxia de início precoce, após exclusão molecular da ataxia de Friedreich.

Num trabalho proveniente do sul de Itália, os doentes foram seleccionados clinicamente a partir de uma consulta diferenciada. Excluída geneticamente a ataxia de Friedreich, os critérios incluiram uma ataxia cerebelosa progressiva, o início antes dos 35 anos e uma arreflexia e diminuição da sensibilidade vibratória e/ou sinais neurofisiológicos evidentes de neuropatia. Em 28 doentes selecionados, foram encontrados 3 doentes com AOA1 (10,7%) [16]. A frequência relativa da AOA1 sobe quando os critérios de selecção se tornam mais específicos (por exemplo, a inclusão da neuropatia na série italiana).

A AOA2, em França, é considerada mais frequente que a AOA1. De uma série de 157 doentes com ataxia progressiva de início precoce (excluída a ataxia de Friedreich) provenientes de um banco de ADN, foram encontrados 18 doentes, pertencentes a 6 famílias. Os critérios de inclusão no estudo foram ataxia cerebelosa associada a apraxia oculomotora ou níveis elevados de α-fetoproteína. Neste trabalho, a AOA2 representa cerca de 8% das ataxias recessivas não Friedreich [3]; mas, existe um erro de base nestes cálculos, visto que uma das famílias (com 6 doentes), incluídas nesta série é portuguesa e residente em Portugal.

Assim, na fase actual dos conhecimentos, não é ainda possível comparar os nossos valores de prevalência para a AOA com os de outros países, uma vez que os critérios de recrutamento de doentes e a metodologia utilizada foram diferentes.

Bibliografia

1. Barbot C, Coutinho P, Chorão R, *et al*. Recessive ataxia with ocular apraxia: review of 22 Portuguese patients. Arch Neurol 2001; 58: 201-205.
2. Duquette A, Rodier K, McNabb-Baltar J, *et al*. Mutations in Senataxin Responsible for Quebec Cluster of Ataxia with Neuropathy. Ann Neurol 2006; 57: 408-414.
3. Le Ber I, Bouslam N, Rivaud-Péchoux S, *et al*. Frequency and phenotypic spectrum of ataxia with oculomotor apraxia 2: a clinical and genetic study in 18 patients. Brain 2004; 127: 759-767.
4. Moreira MC, Barbot C, Tachi N, *et al*. Homozygosity mapping of Portuguese and Japanese forms of ataxia-oculomotor apraxia to 9q13, and evidence of genetic heterogeneity. Am J Hum Genet 2001; 68: 501-508.
5. Moreira MC, Barbot C, Tachi N, *et al*. The gene mutated in ataxia-ocularapraxia 1 encodes the new HIT/Zn-finger protein aprataxin. Nat Genet 2001b; 29:189-193.
6. Moreira MC, Klur S, Watanabe M, *et al*. Senataxin, the ortholog of a yeast RNA helicase, is mutant in ataxia-ocular apraxia 2. Nat Genet 2004; 36: 225-227.

7. Uekawa K, Yuasa T, Kawasaki S, Makibuchi T, Ideta T. A hereditary ataxia associated with hypoalbuminemia and hyperlipidemia: a variant form of Friedreich's disease or a new clinical entity? Rinsho Shinkeigaku 1992; 32: 1067-1074.
8. Silva MC, Coutinho P, Pinheiro CD, Neves JM, Serrano P. Hereditary ataxias and spastic paraplegias: methodological aspects at a prevalence study in Portugal. J Clin Epiemiol 1997; 50: 1377-1384.
9. Bouchard JP, Richter A, Brunet D, Hudson TJ, Morgan K, Melançon SB, Autosomal recessive spastic ataxia of Charlevoix-Saguenay. Neuromusc Disord 1998; 8:474-9.
10. Takashima H, Boerkoel CF, John J, *et a*l. Mutation of TDP1 encoding a topoisomerase 1-dependent DNA damage repair enzyme in spinocerebellar ataxia with axonal neuropathy. Nat Genet 2002; 32:267-272.
11. Palau F, Espinós C (2006). Autosomal recessive cerebellar ataxias. Orphanet J Rare Dis. 1:47-65.
12. Cerqueira J, Cruz E, Sequeiros J. Frequency of carriers for Friedreich ataxia in the Portuguese population. Eur J Hum Genet 2006; 14, supl 1.
13. Sasaki H,Yabe I, Tashiro K. The hereditary spinocerebellar ataxias in Japan Cytgenet Genome Res 2003; 100: 198-205.
14. Le Ber I, Moreira MC, Rivaud-Péchoux S, *et al*. Cerebellar ataxia with oculomotor apraxia type 1: clinical and genetic studies. Brain 2003; 126: 2761-2772.
15. Habeck M, Zühlke C, Bentele KHP, Unkelbach S, Kreβ W, Bürck K, Schwinger E, Hellenbroich Y. Aprataxin mutations are a rare cause of early onset ataxia in Germany. J Neurol 2004; 251: 591-594.
16. Criscuolo C, Mancini P, Saccà F, De Michele G, Monticelli A, Santoro L, Scarano V, Banfi S, Filla A. Ataxia with oculomotor apraxia type 1 in Southern Italy: Late onset and variable phenotype. Neurology 2006; 63: 2173-5.

ATAXIA WITH OCULOMOTOR APRAXIA: PHENOTYPES NOT LINKED TO *LOCI* ALREADY KNOWN

Clara Barbot,[1,2] José Loureiro,[2,3] Maria Céu Moreira,[4] Isabel Fineza,[5] Rui Chorão,[1] Manuela Costa,[6] Assunção Tuna,[7] Joana Pais,[3] Isabel Alonso,[2] Jorge Sequeiros,[2,,8] Paula Coutinho[2,3]

1- Serviço de Neurologia Pediátrica, Hospital Maria Pia, Centro Hospitalar do Porto, Portugal; 2- UnIGENe, Instituto de Biologia Molecular e Celular (IBMC), Universidade do Porto, Portugal; 3- Serviço de Neurologia, Hospital de São Sebastião, Santa Maria da Feira, Portugal; 4- Division of Genetics and Developmental Medicine, University of Washington, Seattle, USA; 5- Serviço de Neurologia Pediátrica, Hospital Pediátrico de Coimbra, Portugal; 6- Serviço de Neurologia, Hospital Pedro Hispano, Matosinhos, Portugal; 7- Serviço de Neurologia, Centro Hospitalar do Porto, Portugal; 8- Instituto de Ciências Biomédicas Abel Salazar (ICBAS), Universidade do Porto, Portugal.

Abstract

Autosomal recessive ataxia with oculomotor apraxia is characterized by an early-onset cerebellar ataxia, oculomotor apraxia, and sensorimotor neuropathy, sometimes associated with dystonia and mental retardation. Two genetic forms have been identified, AOA1 (9p13) and AOA2 (9q34). AOA 1 is associated with hypoalbuminemia and AOA2 with elevated levels of α-fetoprotein. We reviewed the clinical and biochemical presentation of 20 patients, belonging to 13 families, with the classical criteria of AOA, not linked to the known *loci* (*AOA1* and *AOA2*). They were identified through a systematic population-based survey of hereditary ataxias in Portugal and represent half of all AOA patients identified until now in the country. These 20 AOA patients have a combination of clinical and biochemical features of AOA1 and AOA2. As in all AOA patients, two clinical stages could be distinguished: in the first years of the evolution, cerebellar ataxia or dystonia are the most persistent symptoms, whereas at a later phase, the predominant symptom is a severe disabling neuropathy. In three patients, oculomotor apraxia was the initial complaint. Loss of the ability to walk happened after 7 to 29 years of evolution, most patients being wheelchair bound at a mean age of 15.4 years. A slight mental retardation was evident in five patients; two patients were demented. The analysis of the clinical presentation (age-at-onset, presence of mental retardation, presence of dystonia) and biochemical data (particularly serum levels α-fetoprotein) allowed the identification of several subgroups in these non-AOA1, non-AOA2 patients, that could possibility correspond to distinct entities.

Key words: Recessive ataxia, cerebellar ataxia, oculomotor apraxia, AOA

Introduction

Ataxia with oculomotor apraxia (AOA) is a clinical group of recessive ataxias, due to cerebellar atrophy, associated to peripheral neuropathy and oculomotor apraxia (Barbot et al., 2001). Oculomotor apraxia might not be an absolute feature of AOA (Duquette et al., 2006), but is a useful diagnostic aid when present. In the last years, the condition which was first described as a distinct disease, gave name to a group of diseases sharing defects in DNA repair mechanisms. Molecular genetic studies divided this group into ataxia-telangiectasia (A-T), ataxia with oculomotor apraxia type 1 (AOA1), ataxia with oculomotor apraxia type 2 (AOA2) and ataxia-telangiectasia-like disease (ATLD) (Chun and Gatti, 2004; Moreira et al., 2001; Moreira et al., 2004; Stewart et al., 1999, respectively).

Elevation of serum α-fetoprotein is the most common laboratory abnormality of A-T; AOA1 is defined by late hypoalbuminemia and hypercholesterolemia (Uekawa et al., 1992); AOA2 by moderately elevated α-fetoprotein (Le Ber et al., 2004; Duquette et al., 2006); ATDL has normal serum α-fetoprotein.

In all this four AOA diseases, the gene encodes for a nuclear protein (ATM, aprataxin, senataxin and MRE11, respectively) (Chen G and Lee E, 1996; Moreira et al., 2001; Moreira et al., 2004; Stewart et al., 1999), all of which seem to be involved in DNA repair, although by different mechanisms.

Objectives

The genetic heterogeneity of the AOA group is certainly much higher than currently known, and we can thus expect the description of new genes and new mutations in the near future. The objective of this study was to characterize the clinical and biochemical presentation of a group of AOA patients, with the classical criteria of cerebellar ataxia, peripheral neuropathy and oculomotor apraxia, unlinked to known *loci* (AOAx patients), and try to arrange them into clinically homogeneous groups for gene mapping studies.

Patients and methods

Mostly during a systematic population-based survey of inherited ataxias and spastic paraplegias (Silva et al., 1997), which has been conducted in Portugal between 1993 and 2004, aiming to cover the whole population, we identified 43 AOA patients, belonging to 21 families. All were examined by one of us in the hospital, at a health centre or at home. Their parents and non-affected siblings were also examined, whenever possible. Mutations were found in the aprataxin gene in 12 patients, from 5 families; and in the senataxin gene in 11 patients from 3 families. These genetically characterized AOA1 and

AOA2 patients were excluded from the present study. We thus studied the 13 remaining families, comprising a total of 20 affected subjects, previously selected for their classical clinical AOA phenotype. Friedreich ataxia and AOA1 were excluded in all patients by molecular analysis. AOA2 was excluded in those patients corresponding to the defined criteria (namely late onset and elevation of α-fetoprotein). The proband from each family was investigated for serum vitamin E, albumin, cholesterol, α-fetoprotein levels, cellular and humoral immunological studies, chromosomal breakage and cranial magnetic resonance (MRI). IQ was evaluated in 11 patients with the Raven coloured progressive matrices (Raven et al., 1998).

Results

The main clinical features of the AOAx patients (9 male and 11 female) are summarized in table 1. There was a history of consanguinity in six of the 13 kindreds. In each family, all patients appeared in the same sibship. At last examination patients were aged from 17 to 59 years (mean, 33.2 years), corresponding to a disease duration of 8 to 58 years (mean, 27.6 years).

The age of onset, ranged from 1-14 years (mean, 5.1 years). Eleven patients had onset at a preschool age (1-5 years), while nine had the first symptoms during school age (6-14 years). One patient had the first symptoms after age 10 years. Two families had a practically congenital form although with a different clinical presentation and evolution: in family 6 an exuberant dystonia, and the three patients in the family 11 slowly progressing, ataxia.

Most of the 20 patients had ataxia as their first symptom. This was always described as a slowly progressive gait imbalance, followed by upper limb dysmetria and mild intention tremor, and was the main cause of disability in the first stage of the disease. As first clinical sign there was a dystonic posturing of the upper extremities in five patients. In two of these, (both from family 13), dystonia was associated with a masklike face and was so relevant to the clinical presentation, that those patients underwent the diagnostic .procedures for extrapyramidal disorders. In all these patients dystonia spontaneously attenuated or disappeared with the course of the disease. In patient 5 an exuberant cephalic tremor was a major sign, after a disease duration of 34 years. Oculomotor apraxia was the initial complaint in three patients.

Table 1. Clinical and biochemical features in 20 AOAx patients

PATIENT	**P1**	**P2**	**P3**	**P4**	**P5**	**P6**	**P7**	**P8**	**P9**	**P10**	**P11**	**P12**	**P13**	**P14**	**P15**	**P16**	**P17**	**P18**	**P19**	**P20**
FAMILY	**F1**	**F1**	**F2**	**F3**	**F4**	**F5**	**F6**	**F7**	**F8**	**F8**	**F8**	**F9**	**F10**	**F10**	**F11**	**F11**	**F11**	**F12**	**F13**	**F13**
Consanguinity	−	−	+	−	+	−	−	+	+	+	+	+	−	−	+	+	+	−	−	−
Sex	M	F	F	M	M	F	M	F	F	M	F	F	F	M	M	M	F	F	F	M
Age at onset (years)	5	9	6	14	7	3	1	3	7	8	7	4	4	7	1	1	1	8	2	3
First sign	Dy	Dy	Dy	OMA	A	A	Dy	A	A	A	A	A	OMA	OMA	A	A	A	A	Dy	Dy
Disease duration (years)	22	15	24	19	34	12	21	25	36	24	29	26	16	17	58	55	53	8	30	27
Last examination (years)	27	25	30	33	41	25	22	28	43	32	36	30	20	24	59	56	54	17	32	30
Prominent sign	NP	NP	NP	NP	NP	NP	NP	NP	NP	NP	NP	NP	NP	NP	NP	NP	NP	NP	NP	NP
OMA	+++	+++	+	++	+	++	+	+	++	++	++	++	+++	+++	+	++	++	++	+++	+++
Wheelchair use (years)	18	22	18	30	21	20	?	15	24	20	21	25	15	14	20	21	30	?	20	15
Dystonia	+	+	+	−	−	+	++	+	+	+	+	−	−	−	−	−	−	−	++	++
Cognitive impairment	+	+	++	−	−	+	na	−	na	na	na	−	−	+	−	−	−	−	++	+
Motor deficit	+++	++	+++	++	+++	+++	+++	+++	+++	+++	+++	+++	+++	+++	+++	+++	+++	+++	+++	+++
Decreased vibration sense	++	+	na	+	++	++	na	++	++	+++	+++	+++	++	++	?	?	?	++	na	++
Pyramidal signs	−	−	+	−	−	−	−	−	−	−	−	−	−	−	−	−	−	−	+	−
Limb edema	−	−	+	−	−	++	−	−	++	−	++	+++	−	−	−	−	−	+	+	+
Scoliosis	+	+	+	−	−	−	−	−	−	−	−	+	−	−	−	−	−	+	+	+
Pes cavus	+	+	+	+	+	−	+	−	+	+	+	+	+	+	+	+	+	+	+	+
Optic atrophy	−	−	−	−	−	−	−	−	−	−	−	−	−	−	+	+	+	−	−	−
Obesity	−	−	+	−	−	+	−	−	++	−	+	+	−	−	−	−	−	+++	++	−
MRI findings	CA	CA	CA	CA	CA	CA	CA	CA	CA	CA	CA	CA	CA	CA	CA	CA	CA	CA	CA	CA
Special features	BSA	BSA	D		T														D	BSA
α – fetoprotein	1.5N	1.5N	1.5N	4.5N	5N	N	N	1.5N	na	na	1.5N	4N	N	N	N	N	N	N	N	N
Albuminaemia	N	N	↓	N	N	↓	↓	↓	↓	↓	↓	N	na	na	N	N	N	↓	↓	↓
Cholesterol level	N	N	N	↑	N	↑	↑	N	↑	↑	↑	↑	na	na	N	N	N	N	↑	↑

+ = present; ++ = moderate; +++ = severe; − = absent; ↑ = elevated level; ↓ = low level; N = normal level; na = not available.
A = ataxia; CA = cerebellar atrophy; BSA = brainstem atrophy; Dy = distonia; OMA = oculomotor apraxia; NP = neuropathy; D = dementia; T = tremor.

All patients sequentially evolved to a severe ataxia, with generalized arreflexia. A few years later, distal muscular wasting and weakness appeared, leading to tetraplegia with extremely short, atrophic hands and feet. Loss of the ability to walk happened after 7 to 29 years of evolution, most patients being wheelchair bound by their adolescence (mean age, 15.4).

Three patients in the same kindred (family 11) had optic atrophy beginning late in life.

Pes cavus were present in eighteen patients and scoliosis in seven patients.

Obesity was the only extraneurological involvement, found in seven female patients. One of these had a very severe morbid obesity (patient 18).

As intelligence test we used the Raven progressive matrices, in 11 patients (families 1, 2, 5, 8, 10 12, 13). Slight mental retardation was evident in five patients. Two patients were demented, with emotional dysfunction, pathological laughing and crying, and brisk jaw jerks.

Vibration and postural sense were impaired in all patients who cooperated, at the time of the last examination. Superficial sensory loss was less severe. In all cases, the peripheral neuropathy dominated their end clinical stage. An axonal neuropathy was found in all six patients in whom electromyographic studies were performed. Nerve biopsies, performed in 4 patients, showed the absence of large-diameter fibers and preservation of the small-diameter fibers, without evidence of regeneration. Three of these patients also underwent muscle biopsies, and motor neuropathy was also demonstrated by the neurogenic atrophy.

In eight patients α-fetoprotein was mildly to moderately elevate (1.5-5 times the normal upper limit) and normal in ten. Patient 4 had normal α-fetoprotein levels at 25 years; at 30 years, a level of 4.5 times the upper limit of normal was found, remaining stable at 31 and 33 years. Low albumin levels were noted in seven families (families 2, 5, 6, 7, 8, 12 and 13); disease duration in these families ranged from 8 to 36 years (mean, 23.6 years). Total cholesterol was increased in eight patients from six families.

All the patients were tested for cytogenetic abnormalities: no abnormalities of chromosomes 7 and 14 were found.

All patients showed evidence of cerebellar atrophy on MRI; in addition, three patients (with 22, 25, and 27 years of disease evolution) had brainstem atrophy. One of the oldest patients (with 58 years of disease evolution) had hyperintensity of the dentate nuclei, on T2-weighted MRI.

Three patients died (patients 14, 15 and 16) after longstanding disability, and long disease duration.

Discussion

Autosomal recessive AOA is, in clinical terms, a well defined condition, in clinical terms. The main key to the diagnosis is the presence of oculomotor apraxia.

We analysed the clinical and biochemical data of 20 AOA patients, recruited following the classical criteria of early onset progressive ataxia, oculomotor apraxia and polyneuropathy, and not linked to the *AOA1* and *AOA2 loci*. These AOAx patients (non-AOA1 and non-AOA2) constitute almost half of the total AOA patients identified until now in the country (42 AOA; 12 AOA1 and 11 AOA2).

Mean age-of-onset was 5.1 years, lower than that reported for AOA1 (6.9 ± 4.7 years) and AOA2 (15.1 ± 3.8 years), and closer to the A-T onset age (<5 years) (Stankovic et al., 1998; Le Ber et al., 2004). One patient had the disease onset after 10 years of age, which is closer to the AOA 2 age of onset (Le Ber et al., 2004). Two families had a congenital onset. The age of onset was preschool in the majority of the patients.

Ataxia is the most frequent presentation of these patients, but dystonia is a common first sign. Initially, six patients presented a dystonia that became less important as the disease evolved, as in AOA1 (Barbot et al., 2001; Le Ber et al., 2003). Oculomotor apraxia is not necessarily a late symptom, as it was initially described for AOA (Barbot et al., 2001). It was the first symptom in two of our AOAx patients. Oculomotor apraxia is clearly more exuberant in some families than in others, independently of disease duration.

Cognitive impairment was present in seven patients; two had a severe mental deterioration, with pseudobulbar signs.

The most important feature in our series was axonal neuropathy, which dominates the clinical picture in the more advanced phases of the disease and is the major cause of disability. Disease duration until wheelchair confinement was 15.4 years (7-29), longer than in A-T (10 years) and in AOA1 (11.2 years), but shorter than in AOA2 (16.3). Motor impairment is usually less severe in patients with later onset, but the reverse is not true.

Elevated α-fetoprotein (found in 8 patients) may thus be a biochemical marker of other forms of AOA besides AOA2, even with onset after age 10 years; its use is still limited since the time of elevation in the disease evolution is not yet defined. Although the age of onset may be similar and the elevation of α-fetoprotein a common biological marker in some patients, the absence of oculo-conjunctival telangiectasias and predisposition to cancer and infections helps to distinguish AOA from A-T. The neurological picture of A-T is also quite different; particularly A-T has never such a severe polineuropathy, as AOA.

Cerebellar atrophy was a consistent finding in our patients; sometimes combined with brainstem atrophy. No correlation was found between the brainstem involvement and the disease duration.

The analysis of these AOAx patients, allowed the identification of some subgroups.

Family 11 had a congenital form of AOA, with a very slow disease progression, and long survival, in spite of a severe motor handicap. None of the three patients of this family had cognitive impairment, but they presented a late onset optic atrophy. In addition to the cerebellar atrophy, they had a spontaneous hyperintensity of the dentate nuclei, on T2-weighted MRI. Serum levels of α-fetoprotein, albumin and cholesterol were normal.

A subgroup of 6 patients (families 1, 2, 5 and 20) with an early-onset (<10 years), had mental retardation (two of them with dementia), dystonia and normal or borderline levels of α-fetoprotein. Dystonia was always associated with an early-onset and mental retardation in all neuropsychological evaluated patients.

Another subgroup of 3 patients (families 3, 4 and 9), with variable age of onset, had no cognitive impairment, no dystonia and 4-5 times the upper normal limit of α-fetoprotein level.

Acknowledgments

We thank all patients and families for participating in this study, as well as their physicians for referring them to our national survey of hereditary ataxias and spastic paraplegias in Portugal. This study was supported by grants from Fundação para a Ciência e Tecnologia (Portuguese Ministry of Science and Technology) and the Portuguese Health Administration (projects STRDA/C/SAU/277/92, PECS/C/SAU/219/95, POCTI/SAL-ESP/59114/2004).

References

Barbot C, Coutinho P, Chorão R, Ferreira C, Barros J, Fineza I, Dias K, Monteiro J, Guimarães A, Mendonça P, Moreira MC, Sequeiros J (2001). Recessive ataxia with ocular apraxia: review of 22 Portuguese patients. Arch Neurol 58:201-5.

Chen G, Lee E (1996). The product of the ATM gene is a 370-kDa nuclear phosphoprotein. J Biol Chem 271:33693-33697.

Chun HH, Gatti RA (2004). Ataxia-telangiectasia: an evolving phenotype. DNA repair 3:1187-96.

Duquette A, Rodier K, McNabb-Baltar J, Gosselin I, St-Denis A, Dicaire MJ, Loisel N, Labuda D, Marchand L, Mathieu J, Bouchard JP, Brais B (2005). Mutations in Senataxin Responsible for Quebec Cluster of Ataxia with Neuropathy. Ann Neurol 57:408-14.

Le Ber I, Moreira MC, Rivaud-Péchoux S, Chamayou C, Ochsner F, Kuntzer T, Tardieu M, Saïd G, Habert MO, Demarquay G, Tannier C, Beis JM, Brice A, Koenig M, Dürr (2003). Cerebellar ataxia with oculomotor apraxia type 1: clinical and genetic studies. Brain 126:2761-72.

Le Ber I, Bouslam N, Rivaud-Péchoux S, Guimarães J., Benomar A, Chamayou C, Goizet C, Moreira MC, Klur S, Yahyaoui M, Agid Y,Koenig M, Stevanin G, Brice A, Dürr (2004). Frequency and phenotypic spectrum of ataxia with oculomotor apraxia 2: a clinical and genetic study in 18 patients. Brain 127:759-67.

Moreira MC, Barbot C, Tachi N, Kozuka N, Uchida E, Gibson T, Mendonça P, Costa M, Barros J, Yanagisawa T, Watanabe M, Ikeda Y, Aoki M, Nagata T, Coutinho P, Sequeiros J, Koenig M (2001). The gene mutated in ataxia-ocular apraxia 1 encodes the new HIT/Zn-finger protein aprataxin. Nat Genet 29:189-93

Moreira MC, Klur S, Watanabe M, Nemeth AH, Le Ber I, Moniz JC, Tranchant C, Aubourg P, Tazir M, Schols L, Pandolfo M, Schulz JB, PougetJ, Calvas P, Shizuka-Ikeda M, Shoji M, Tanaka M, Izatt L, Shaw CE, M'Zahem A, Dunne E, Bomont P, Benhassine T, Bouslam N, Stevanin G, Brice A, Guimarães J, Mendonça P, Barbot C, Coutinho P, Sequeiros J, Dürr A, Warter JM, Koenig M (2004). Senataxin, the ortholog of a yeast RNA helicase, is mutant in ataxia-ocular apraxia 2. Nat Genet 36:225-7.

Raven J., Raven JC, Court J H. (1998). Manual for Raven's Progressive Matrices and Vocabulary Scales. Section 2: The Coloured Progressive Matrices. San Antonio, TX: Harcourt Assessment.

Silva MC, Coutinho P, Pinheiro CD, Neves JM, Serrano P (1997). Hereditary ataxias and spastic paraplegias: methodological aspects at a prevalence study in Portugal. J Clin Epiemiol 50:1377-84.

Stankovic T, Kidd AM, Sutcliffe A, Mc Guire GM, Robinson P, Weber P (1998). ATM mutations and phenotypes in ataxia-telangiectasia families in the British Isles: expression of mutant ATM and the risk of leucemia, lymphoma and breast cancer. Am J Hum Genet 62:334-45.

Stewart GS, Maser RS, Stankovic T, Bressan DA, Kaplan MI, Jaspers NG, Raams A, Byrd PJ, Petrini JH, Taylor AM (1999). The DNA double-strand break repair gene hMRE11 is mutated in individuals with an ataxia-telangiectasia-like disorder. Cell 99:577-87.

Takashima H, Boerkoel CF, John J, Saifi GM, Salih MA, Amstrong D, Mao Y, Quiocho FA, Roa BB, Nakagawa M, Stockton DW, Lupski JR (2002). Mutation of TDP1, encoding a topoisomerase1-dependent DNA damage repair enzyme, in spinocerebellar ataxia with axonal neuropathy. Nat Genet 32:267-72.

Uekawa K, Yuasa T, Kawasaki S, Makibuchi T, Ideta T (1992). A hereditary ataxia associated with hypoalbuminemia and hyperlipidemia: a variant form of Friedreich's disease or a new clinical entity? Rinsho Shinkeigaku 32:1067-74.

V. DISCUSSÃO

APROXIMAÇÃO CLÍNICA AO DOENTE COM UMA ATAXIA RECESSIVA

Os doentes atáxicos põem habitualmente muitos problemas de diagnóstico, porque uma grande variedade de doenças pode estar associada a um quadro clínico relativamente uniforme. A variedade de etiologias de uma ataxia pode levar os clínicos a uma extensa investigação laboratorial a cada doente. Embora em alguns doentes uma abordagem específica seja ainda difícil, a maioria das ataxias recessivas têm critérios clínicos que permitem já uma selecção e a aplicação de protocolos de investigação adequados. O objectivo principal é, assim, identificar as doenças com um fenótipo clínico característico, e que podem ser diagnosticadas clinicamente e confirmadas por testes laboratoriais apropriados.

A hereditariedade recessiva é fácil de suspeitar quando há consanguinidade conhecida, ou vários irmãos atingidos. Existe um número crescente de doentes isolados, dada a baixa fecundidade actual dos casais, mas também pela dispersão geográfica de muitas famílias que ignoram os seus laços de consanguinidade mais ou menos remotos.

A aproximação clínica faz-se tentando identificar um contexto sugestivo, um fenótipo clínico (muitas vezes uma combinação de anomalias neurológicas e não neurológicas, quando a doença não se restringe ao sistema nervoso), e utilizando também outros critérios de orientação na investigação, como a idade de início (a maior parte destas doenças têm uma predilecção por determinado grupo etário) e o tipo de evolução (estática como em muitas ataxias congénitas, rápida como em algumas doenças de sobrecarga, lentamente progressiva na maior parte dos casos ou com flutuações, muito comuns quando a etiologia é uma doença metabólica).

O QUE MUDOU DEFINITIVAMENTE NA ATITUDE DOS CLÍNICOS

Depois das classificações clínico-patológicas, a genética proporcionou novas classificações baseadas na causa da ataxia, clarificando muitas questões levantadas pela nosologia clínico-patológica. O espectro de muitas doenças foi alargado e abrange, hoje, fenótipos outrora considerados distintos. Por outro lado, fenótipos clínicos e neuropatológicos considerados homogéneos podem ser provocados por várias mutações no mesmo ou em diferentes genes. A heterogeneidade genética (alélica ou de *locus*) deste grupo de patologias é cada vez maior, complicando a sua classificação clínica e genética, em permanente desenvolvimento. Paralelamente, o contributo para a melhoria da compreensão dos mecanismos celulares e genéticos subjacentes a muitas destas

doenças abriu portas a uma vastidão de possibilidades. O impacto destas descobertas na prática clínica é cada vez mais importante. As recentes descobertas da genética molecular alteraram significativamente a atitude dos clínicos face às ataxias hereditárias, com o reconhecimento progressivo da heterogeneidade alélica e de *locus*, e a dificuldade da correlação genótipo-fenótipo. É essencial definir clinicamente grupos e subgrupos clínicos cada vez mais homogéneos, que permitam uma investigação genética orientada, na procura da localização de um gene ou identificação de uma mutação, e para tentar estabelecer uma relação entre o genótipo subjacente e o fenótipo clínico resultante. A melhoria da vigilância clínica e a uniformização dos critérios clínicos de diagnóstico, a par com a aplicação das novas técnicas de biologia molecular, abriram novas perspectivas em termos de diagnóstico, prevenção e tratamento das ataxias hereditárias.

É necessário um trabalho multidisciplinar, uma estreita colaboração entre neurologistas, geneticistas e epidemiologistas, para lidar com todas estas questões relacionadas com a investigação, o diagnóstico sintomático, pré-sintomático e pré-natal, e ainda com os ensaios clínicos de novas drogas e outros tratamentos que se anunciam.

A AOA COMO MODELO DE ESTUDO DAS ATAXIAS RECESSIVAS DA INFÂNCIA

O rastreio português de ataxias hereditárias e paraparésias espásticas (Silva et al., 1997) foi um exemplo deste tipo de colaboração. Um dos muitos trabalhos daí resultantes foi a caracterização clínica das famílias portuguesas com AOA. A estreita colaboração e o bom entendimento com os geneticistas, permitiu projectar esta doença para um nível muito superior de conhecimento, identificar a sua heterogeneidade genética e conhecer melhor os seus mecanismos celulares.

A história da AOA é uma história de sucesso deste modelo de estudo, que merece ser contada.

OUTROS EXEMPLOS DA APLICAÇÃO DESTE MODELO

Mesmo em anos mais remotos, toda a minha vida profissional se orientou por esta metodologia, num esforço que se estendeu nomeadamente a algumas ataxias congénitas e metabólicas, que tive o privilégio de estudar clinicamente. Por este motivo, pareceu-nos a inclusão paralela, neste estudo, da minha experiência destas patologias um bom exemplo de reforço do estudo que foi feito com a AOA.

Ataxias congénitas

O trabalho sobre as hipoplasias pontocerebelosas congénitas serviu para consolidar o que hoje se sabe sobre a caracterização clínica da doença e acrescentou alguns aspectos da sua semiologia até então desconhecidos, como a presença de mioclonias e a atenuação progressiva dos movimentos involuntários com a idade (Steinlin et al., 2007; Barth et al., 2007).

O trabalho clínico sobre o síndrome de Joubert resultou numa participação activa na investigação genética internacional, que já deu nos últimos anos muitos frutos, com a descoberta de vários *loc*i e a identificação de vários novos genes. A fase actual é voltar à clínica e tentar uma correlação entre fenótipos e genótipos, o que se tem demonstrado uma tarefa árdua, mas em constante aperfeiçoamento (Valente et al., 2008). Atendendo ao elevado número de famílias consanguíneas com síndrome de Joubert estudadas e excluídas para as seis localizações já conhecidas, é de esperar que outros *loci* estejam ainda por identificar. Do mesmo modo, pode esperar-se um espectro clínico muito mais largo, partilhando uma base genética comum.

Ataxias metabólicas

Descrevemos o segundo caso na literatura de uma forma de apresentação mais tardia de défice isolado de sulfito-oxidase, com hipoplasia do vermis cerebeloso, e em que a ataxia é descrita pela primeira vez como um sintoma progressivo e relevante.

Escrevemos, na altura, que a acidúria-L-2-hidroxiglutárica (L2-HG) muito provavelmente predispunha para o aparecimento de tumores cerebrais. Hoje sabe-se que isso é verdade, embora se desconheça ainda o seu mecanismo exacto (Larnaout et al., 2007). Neste artigo, assinalávamos que a doente que tinha falecido com um tumor era a que excretava maior quantidade de ácido L-2-hidroxiglutárico. Manifestávamos, também, a nossa preocupação em relação à evolução de outro doente, mais novo, também ele grande excretor deste ácido. Vigiámos esta criança durante sete anos e acabou por falecer aos 13 anos com um astrocitoma.

Tratando-se de uma doença rara, mas particularmente frequente em Portugal, tivémos oportunidade de dar um contributo importante para sua caracterização clínica, bioquímica, imagiológica e genética. Estão identificados neste momento, em Portugal, 23 doentes com acidúria L2-HG (um número invulgar, dada a raridade da doença), bem caracterizados do ponto de vista clínico e imagiológico, e todos estudados do ponto de vista molecular. Algumas mutações novas foram encontradas. O desafio, agora, é saber

se há uma mutação específica que predisponha para o aparecimento de tumores, permitindo a sua detecção precoce.

CARACTERIZAÇÃO CLÍNICA DAS PRIMEIRAS FAMÍLIAS PORTUGUESAS COM AOA

O estudo clínico das primeiras 11 famílias portuguesas com AOA (Barbot et al., 2001) tornou claro que a AOA era uma entidade clínica bem definida, com uma característica chave para o seu diagnóstico, a presença de uma apraxia oculomotora.

Com base na caracterização clínica deste primeiro grupo de doentes portugueses, foram definidos e publicados critérios clínicos para a AOA que incluíam: (1) hereditariedade autossómica recessiva; (2) início precoce, habitualmente na infância; (3) uma combinação de ataxia cerebelosa, apraxia oculomotora, arreflexia generalizada precoce com aparecimento tardio de um quadro clínico exuberante de polineuropatia; (4) ausência de atraso mental, telangiectasias ou imunodeficiência; e (5) a possibilidade de uma sobrevida longa apesar de um *handicap* motor grave e precoce (Barbot et al., 2001). Todos os doentes tinham uma atrofia cerebelosa na RMN cerebral. Ao longo da doença, podiam distinguir-se dois fenótipos sequencialmente: no início, os sintomas predominantes eram a ataxia cerebelosa e, por vezes, a distonia; mais tarde, a neuropatia dominava todo o quadro clínico.

A homogeneidade clínica destas famílias portuguesas, algumas com árvores genealógicas bastante extensas e potencialmente informativas, justificava o seu estudo por análise de ligação, tendo como objectivo a identificação do seu *locus* e, mais tarde, do gene implicado na AOA.

A APRAXIA OCULOMOTORA

Existe uma grande dificuldade na definição de apraxia oculomotora. Os doentes com AOA descritos na literatura têm ou não apraxia oculomotora, dependendo da definição usada, da sua gravidade e da fase de evolução da doença.

O termo apraxia implica uma dificuldade em planear e organizar um movimento voluntário. Um bom exemplo disto é a apraxia ocular congénita de Cogan. As crianças afectadas, geralmente do sexo masculino, têm dificuldade no olhar voluntário com a cabeça fixa, mas com os movimentos bruscos da cabeça e o pestanejar conseguem, com a idade, ultrapassar parcialmente esta dificuldade. Algumas destas crianças têm presumivelmente lesões corticais, em alguns casos demonstráveis pela imagem, ou malformações da fossa posterior. Em alguns casos parece haver uma base genética que

justificaria o predomínio desta patologia no sexo masculino e a ocorrência descrita em gémeos monozigóticos. O padrão oculográfico da apraxia congénita de Cogan caracteriza-se por um aumento da latência e uma diminuição da amplitude dos movimentos do olhar horizontal; os movimentos verticais são normais (Cogan et al., 1953; Leigh e Zee 1999). A definição inicial de apraxia oculomotora de Cogan referia apenas "incapacidade para iniciar as sacadas horizontais na posição fixa da cabeça" (Cogan, 1952).

Contudo, o termo apraxia oculomotora é hoje utilizado num sentido muito mais vasto e existe alguma polémica à volta desta terminologia. A alteração oculomotora da AOA não corresponde exactamente à definição inicial de Cogan. Alguns autores defendem como terminologia para as alterações dos movimentos oculares da AOA a designação de pseudo-oftalmoplegia supranuclear (Koeppen, 2002). Outros puristas da linguagem argumentam que um termo que se adapta melhor aos doentes AOA é lentificação dos movimentos, como o que é observado noutras doenças, incluindo a paralisia supranuclear progressiva (PSP), várias doenças degenerativas do cerebelo, a doença de Huntington, ou mesmo no efeito tóxico de alguns antiepilépticos. Em todos estes casos, a lentificação dos movimentos oculares é discreta, ocorre tardiamente na evolução da doença e nunca domina o quadro clínico. No parkinsonismo e na degenerescência corticobasal, os movimentos oculares são normais, mas o que está perturbado é o atraso na iniciação das sacadas (Leigh e Riley, 1999). A lentidão dos movimentos oculares é também muito pronunciada e ocorre precocemente no síndrome de Joubert, na ataxia-telangiectasia, na ataxia espinocerebelosa tipo 2 (SCA2) e tipo 7 (SCA7), embora com padrões oculográficos diferentes (Zadikoff e Lang, 2005).

Por razões pragmáticas, nós utilizamos o termo no sentido posteriormente divulgado por Aicardi et al., em 1988. A apraxia oculomotora, tal como é entendida e aplicada à AOA, caracteriza-se, assim, por uma incapacidade de fazer movimentos horizontais voluntários, mas com preservação, pelo menos na fase inicial da doença, dos movimentos espontâneos e dos reflexos ópto-cinético e vestíbulo-ocular. Quando pedimos ao doente para olhar para um lado, a cabeça vira primeiro, os olhos ficam em contraversão e só depois a seguem, com um atraso de 1-2 segundos, com uma sequência de sacadas curtas e hipométricas, mas de velocidade normal, até atingirem a excursão lateral completa. Com a cabeça imobilizada, os movimentos voluntários horizontais dos olhos são impossíveis. O que existe, de facto, como alteração na AOA, é uma dissociação dos movimentos da cabeça e dos olhos durante os movimentos horizontais laterais, quando a cabeça está livre, uma incapacidade de coordenar os movimentos da cabeça e dos olhos.

Outros défices oculomotores podem estar associados, na fase avançada da doença, com atingimento dos movimentos oculares verticais, evoluindo os doentes frequentemente para uma oftalmoplegia externa completa.

O padrão oculográfico na AOA revela uma latência normal, mas há um aumento importante da duração dos movimentos do olhar horizontal. De facto, a velocidade dos movimentos oculares na AOA pode ser normal, mas estes estão tão fragmentados em numerosas pequenas sacadas que simulam os verdadeiros movimentos lentos dos olhos, observados na SCA2, onde a velocidade está realmente sempre diminuída (Le Ber et al., 2003; Le Ber et al., 2004).

A incapacidade para bloquear o reflexo vestíbulo-ocular na posição livre da cabeça, contribui para a dissociação dos movimentos da cabeça e dos olhos. Os doentes tentam compensar este bloqueio com movimentos sincinéticos de pestanejo, para evitar fixarem imagens durante a rotação dos olhos.

A apraxia oculomotora, tal como foi definida para a AOA, pode não ser reconhecida num exame neurológico clássico, ou nas fases iniciais da doença, quando ainda não é muito evidente. Por vezes, a observação do doente deixado completamente livre, sem lhe serem dadas quaisquer instruções, pode facilitar o reconhecimento da apraxia oculomotora.

Um ponto ainda não muito claro é o mecanismo das estratégias de compensação utilizado pelos doentes para iniciar os movimentos oculares horizontais. Estes podem na prática ser desencadeadas de três maneiras: utilizando o reflexo vestíbulo-ocular, o comando voluntário da cabeça ou o pestanejo.

A lesão situa-se muito provavelmente na protuberância, na formação reticular paramediana onde se localizam as células de disparo, que são o comando pré-motor para os movimentos oculares laterais. O vermis posterior modela as sacadas e a sua lesão na AOA tem, também, influência na falta de controlo dos movimentos horizontais. As lesões do vermis posterior estão associadas a uma incapacidade para suprimir o reflexo vestíbulo-ocular.

A rede neuroanatómica de disfunção da apraxia oculomotora não está ainda bem esclarecida e deve haver variações de doença para doença. Alguns doentes AOA têm atrofia cerebelosa e outros associadamente uma atrofia do tronco cerebral. De qualquer modo, a apraxia oculomotora é uma manifestação neurológica muito particular, comum a algumas patologias, com graus de gravidade variáveis e diferenças nos registos oculográficos, mas com implicações funcionais muito semelhantes.

IDENTIFICAÇÃO DO PRIMEIRO *LOCUS* AOA (*AOA1*)

Com base no primeiro grupo de 11 famílias portuguesas com AOA, com critérios clínicos bem definidos, foram feitos os primeiros estudos de genética molecular nesta doença. A existência de várias famílias com consanguinidade facilitou a tarefa, pois permitiu utilizar como método o mapeamento por homozigotia.

O estudo destas primeiras famílias identificou cinco, com homozigotia e partilha de haplótipos na região cromossómica 9p13.3. Deste modo, foi identificado um primeiro *locus* para a AOA no cromossoma 9p, que foi chamado *AOA1* (Moreira et al., 2001a) e sugerida a existência de um efeito fundador. Esta região foi estudada em todas as 11 famílias portuguesas: três famílias, identificadas pelos mesmos critérios, foram excluídas definitivamente de ligação a este *locus*, demonstrando a heterogeneidade genética da AOA; nas cinco famílias restantes os estudos não foram conclusivos.

Em 1992, Uekawa et al. tinham descrito vários doentes japoneses com uma ataxia de início precoce e hipoalbuminemia (EOCA-HA). Alguns doentes apresentavam, também, uma hipercolesterolemia. Várias descrições semelhantes foram feitas subsequentemente, todas provenientes do Japão, designando a doença como EOCA-HA ou como neuropatia sensitivo-motora hereditária associada a atrofia cerebelosa (HMSNCA) (Fukuhara et al., 1995; Hanihara et al., 1995; Kubota et al., 1995; Sekijima et al., 1998; Tachi et al., 2000). Apenas num doente, na série de Hanihara, é referida a apraxia oculomotora. Estas descrições japonesas tinham muitas semelhanças clínicas com a AOA, o que levou Moreira et al. a incluirem duas famílias japonesas nos seus estudos. Concluiu-se, assim, que os doentes japoneses estavam também ligados ao *locus AOA1* e definiu-se outro efeito fundador (diferente haplotipo partilhado entre eles).

A identificação da ligação ao *locus AOA1*, no cromossoma 9p13.3, num número significativo de famílias portuguesas (46%) e em duas famílias japonesas com EOCA-HA foi um importante resultado deste trabalho. Outra consequência relevante foi a possibilidade de demonstrar a heterogeneidade genética da AOA, apesar da sua marcada homogeneidade clínica.

A reavaliação bioquímica imediata de todos os doentes portugueses AOA1, provou a existência de hipercolesterolemia e, de maneira mais constante, de hipoalbuminemia, nos doentes em fase avançada da doença (mais de 15 anos de evolução). Não está ainda definida a altura de aparecimento destas alterações bioquímicas no decurso da doença, mas são seguramente de aparecimento tardio, não tendo pois qualquer valor na exclusão do diagnóstico inicial da doença. No trabalho de Le Ber et al. (2003), a hipoalbuminemia estava presente em 83% e a hipercolesterolemia em 75% dos doentes, à altura da última

observação, com uma idade média de duração da doença de 29.8 ± 14.8 anos (amplitude, 9-51 anos).

Também a reavaliação neurológica dos doentes japoneses mostrou a existência de uma apraxia oculomotora, não detectada anteriormente.

IDENTIFICAÇÃO DO GENE MUTADO NA AOA1 *(APTX)* E ANÁLISE DE MUTAÇÕES

O gene da AOA1 foi identificado rapidamente nesse mesmo ano e identificadas as principais mutações portuguesas e japonesas (Moreira et al., 2001b; Date et al., 2001). O gene mutado na AOA1 codifica uma proteína chamada aprataxina. Esta proteína desempenha uma função nos mecanismos de reparação do ADN, mais precisamente na reparação de quebras em cadeia simples (SSBR).

Os dois efeitos de fundador identificados estão associados a duas mutações truncadas: a mutação 689-690insT, nas famílias japonesas, e a mutação W279X, associada ao haplotipo fundador português (Moreira et al., 2001b). Todos os doentes até agora identificados geneticamente em Portugal são portadores desta mutação.

IDENTIFICAÇÃO DO SEGUNDO *LOCUS* AOA (*AOA2*) E DO GENE MUTADO *(SETX)*

Em 1998, foi descrita uma ataxia autossómica recessiva, de início juvenil com atrofia cerebelosa, distonia, neuropatia sensitiva, mas sem apraxia oculomotora, nem atraso mental. Todos os doentes apresentavam uma α-fetoproteína aumentada, com albumina e colesterol normais (Watanabe et al., 1998). Dois anos mais tarde, foi descrita uma grande família paquistanesa com as mesmas características e apraxia oculomotora exuberante (Németh et al., 2000).

Um segundo *locus* para a AOA, chamado *AOA2*, foi localizado no cromossoma 9q33.3-34.3 (Bomont et al., 2000; Németh et al., 2000).

O gene da AOA2 foi identificado e caracterizado mais recentemente, com o contributo de 10 doentes pertencentes a duas famílias portuguesas (Bomont et al., 2000; Németh et al., 2000; Moreira et al., 2004). Codifica uma proteína chamada senataxina, que provavelmente actua no mecanismo de reparação do ADN, na reparação de quebras em cadeia dupla (DSBR). As células sem senataxina são sensíveis a agentes que provocam quebras em cadeia dupla (dsbs) no ADN. Na AOA2 há, portanto, um defeito de reparação das quebras em cadeia dupla de ADN, mas não há evidência de defeito de reparação de quebras em cadeia simples (Suraweera et al., 2007).

AOA1 E AOA2 EM PORTUGAL

Em Portugal, estão diagnosticados molecularmente como AOA1 12 doentes, pertencendo a cinco famílias (três consanguíneas), que contibuem para 3,6% das ataxias recessivas no seu total, e para 5,4% das ataxias recessivas não-Friedreich; 11 doentes, pertencendo a três famílias consanguíneas, estão diagnosticados molecularmente como AOA2, contribuindo para 3,3% de todas as ataxias recessivas em Portugal e 4,9% das não-Friedreich.

Todos os doentes AOA1 são portadores da mutação W279X. Duas famílias AOA2, uma oriunda do Alentejo e outra de Cabo Verde, partilham a mesma mutação R1368X. O único doente da terceira família AOA2, residente no Algarve, é um heterozigoto composto, C2006Y/KT2278_2279del.

A idade de início é muito mais precoce nos doentes AOA1 (média 4,3 anos), que nos doentes AOA2 (média 13 anos). Todos os doentes AOA1 iniciaram a doença na idade pré-escolar ou no início da idade escolar, muito próximo da idade de início definida para a ataxia-telangiectasia. Todos os doentes AOA2 iniciaram a doença depois dos 10 anos. A idade de início nos nossos doentes com AOA1 e AOA2 é ligeiramente inferior ao descrito na literatura. Nas séries de Le Ber et al. (2003 e 2004), o início da doença situa-se nos 6,8 anos para a AOA1 e 15,1 anos para a AOA2.

AOA1 em doentes portugueses

Na AOA1, a idade à data do último exame situava-se entre os 17 e os 68 anos (média 32,0 anos), correspondendo a uma duração da doença entre os 12 e os 58 anos (média 27,5 anos). Todos os doentes tinham iniciado a doença pela ataxia, todos apresentavam uma atrofia cerebelosa na RMN, todos apresentavam uma apraxia oculomotora exuberante de início tardio, nenhum tinha atraso mental, oito doentes tinham tido ou tinham ainda uma distonia discreta, sobretudo a nível das mãos, e em todos o quadro clínico era dominado pela polineuropatia. Com excepção da doente mais nova, na altura com 17 anos e 12 de evolução da doença, todos apresentavam hipoalbuminemia e hipercolesterolemia. Em todos os doentes AOA1, os valores da α-fetoproteína eram normais, mesmo em determinações sucessivas (em três dos doentes).

A idade de aparecimento da AOA1, tão precoce e tão uniforme, e o seu quadro clínico tão repetitivo podem ser explicados pelo facto de todos os doentes serem portadores da mesma mutação (W279X). Esta é a mutação mais frequente em populações caucasianas (Moreira, comunicação pessoal, Agosto de 2002). A mutação *missense* P206L está associada a um início mais tardio, cerca dos 10 anos (Date et al., 2001; Moreira et al.,

2001). As mutações V263G e K197Q estão associadas a uma evolução muito mais benigna, com idade de início pelos 25 e 15 anos, respectivamente (Date et al., 2001; Tranchant et al., 2003). Muitas outras mutações têm vindo a ser descritas (Le Ber et al. 2003; Amouri et al., 2004; Criscuolo et al., 2006), sendo o trabalho de correlação genótipo-fenótipo ainda muito incompleto.

O espectro clínico da AOA1 tem vindo a ser alargado, nomeadamente no que respeita à idade tardia de início (Criscuolo et al, 2005), à ausência em alguns casos de apraxia oculomotora (Le Ber et al., 2003), à existência de atraso mental (Le Ber et al., 2003) e à presença de reflexos osteo-tendinosos (Amouri et al, 2004). O facto de muitos doentes estarem ainda por caracterizar clinicamente e a presença de fenótipos diferentes em famílias que partilham a mesma mutação dificultam muito a correlação genótipo-fenótipo.

AOA2 em doentes portugueses

Na AOA2, a idade à data do úlimo exame situava-se entre os 16 e os 67 anos (média 47,4 anos), correspondendo a uma duração da doença entre os 3 e os 54 anos (média 34,4 anos). Todos os nossos doentes AOA2 têm uma apraxia oculomotora. Ao contrário do que foi descrito inicialmente por nós, a apraxia oculomotora não é, necessariamente, um sinal tardio na AOA. Três doentes de uma das famílias iniciaram a doença com queixas oculares; os outros iniciaram a doença com alterações da marcha Uma das famílias portuguesas, radicada no Alentejo, foi integrada numa série como vivendo em França e não tendo apraxia oculomotora (Le Ber et al., 2004). Esta família foi por mim observada no domicílio e apresenta uma apraxia oculomotora, tal como foi definida para a AOA.

Na nossa experiência clínica a apraxia oculomotora é menos exuberante na AOA2 do que na AOA1. Os nossos doentes AOA2 parecem ter ainda algum controlo sobre os movimentos oculares, quando estão sob observação, e a dificuldade no olhar pode passar despercebida. Quando deixados completamente à vontade, sem se sentirem observados, a dificuldade no olhar horizontal torna-se mais evidente.

No entanto, algumas mutações poderão não estar associadas a apraxia oculomotora. O estudo canadiano de Duquette et al., 2005, descreve para uma extensa população franco-canadiana do Québec, um fenótipo AOA2 homogéneo, com ataxia de início entre os 2 e os 20 anos (em média na adolescência), disartria, seguimento ocular sacádico, amiotrofias distais, neuropatia sensitivo-motora, mas sem apraxia oculomotora. A situação de homogeneidade clínica, nomeadamente a ausência absoluta de apraxia oculomotora, é estranha porque, associadas a este quadro clínico, são descritas neste estudo quatro mutações no gene *SETX*, incluindo duas novas. A apraxia oculomotora na

AOA2 pode ser uma manifestação muito discreta e, por outro lado, em situações limite, sem estudos oculográficos, podem dar-se nomes diferentes à mesma coisa. A pesquiza da apraxia oculomotora não faz parte do exame neurológico "clássico" e este pode ser um motivo adicional para não ser encontrada.

Nenhum dos nossos doentes com AOA2 tem atraso mental. A depressão, resultante de uma doença neurodegenerativa que se inicia na adolescência simula, por vezes, um atraso.

Duas das nossas doentes AOA2 tiveram menopausa precoce. Isto está descrito e sugere que a senaxetina pode ter uma influência no tempo de sobrevida da linha de células germinativas (Criscuolo et al., 2006).

Todos os doentes têm níveis elevados de α-fetoproteína, tal como é universalmente descrito na literatura, com valores que vão de 1.5 a 11 vezes o valor normal.

Comparação clínica dos doentes portugueses com AOA1 e AOA2

As principais características clínicas no diagnóstitico diferencial dos nossos doentes AOA1 e AOA2 estão expostas na tabela 2. Encontramos um início mais tardio para a AOA2 com uma evolução mais lenta e benigna, a ataxia domina mais tempo o quadro clínico; uma persistência maior dos movimentos involuntários que deve ser consequência do aparecimento mais tardio e benigno da neuropatia; a apraxia oculomotora com graus de gravidade diferentes conforme o tempo de evolução da doença, é uma constante nos nossos doentes AOA1 e AOA2, mas indiscutivelmente mais grave na AOA1.

Fica a ideia geral de que o aparecimento de todas as características clínicas é mais tardio e a sua progressão mais lenta na AOA2

Tabela 2. Diferenças de fenótipo entre a AOA1 e a AOA2 nos doentes portugueses

AOA1	AOA2
Início mais precoce (média: 4,3 anos, amplitude: 2-10 anos)	Início mais tardio (média: 13 anos, amplitude: 10-14 anos)
Evolução mais rápida (duração média: 27,5 anos)	Evolução mais lenta e benigna (duração média: 34,4 anos)
Distonia exuberante, mas transitória	Distonia mais persistente
Apraxia oculomotora mais exuberante	Apraxia oculomotora discreta
Neuropatia mais grave e precoce	Neuropatia menos grave e mais tardia
Hipoalbuminemia tardia	AFP elevada (precoce?)

Ao contrário da hipoalbuminemia que é um marcador tardio, a α-fetoproteína elevada parece ser um bom marcador biológico da AOA2, embora não seja exclusivo desta

doença. A nossa doente mais nova com AOA2, que iniciou os sintomas aos 13 anos, tinha uma α-fetoproteína elevada, com apenas 3 anos de evolução.

A SITUAÇÃO ACTUAL DAS DOENÇAS DO GRUPO AOA E OUTRAS COM DEFEITOS DE REPARAÇÃO DO ADN

Alguns autores (Koenig e Moreira, 2007) designam, por síndromes de ataxia recessiva *plus* apraxia oculomotora (que abreviam também de AOA), um grupo de ataxias recessivas, que associa uma ataxia com atrofia cerebelosa a uma neuropatia periférica. A apraxia oculomotora pode não ser uma característica constante de algumas destas ataxias (Duquette et al., 2005), ou não fazer sequer parte do quadro clínico de algumas das entidades incluídas. A genética molecular decompôs este grupo, assim chamado, em vários subgrupos: a AOA1, a AOA2, a *ataxia-telangiectasia-like disease* (ATLD) e a ataxia espinocerebelosa com neuropatia axonal (SCAN1) (Moreira et al., 2001b; Moreira et al., 2004; Stewart et al., 1999; Takashima et al., 2002). A SCAN1, uma forma extremamente rara de ataxia recessiva com neuropatia, foi incluída neste grupo, apesar de a apraxia oculomotora não fazer sequer parte do seu quadro clínico. A ataxia-telangiectasia (A-T), pelo contrário, não é vulgarmente incluída, apesar de cumprir todos os critérios de inclusão e a apraxia oculomotora ser uma das suas características mais marcantes.

O que todas estas ataxias recessivas, incluindo obviamente a A-T, têm de facto em comum, é um defeito no reconhecimento da alteração ou na reparação das quebras em cadeias simples ou duplas do ADN. Os seus genes codificam uma proteína nuclear: ATM, aprataxina, senataxina, MRE11 e tirosil-ADN fosfodiesterase 1 (Chen e Lee, 1996; Moreira et al., 2001b; Moreira et al., 2004; Stewart et al., 1999; Takashima et al., 2002). Todas estas proteínas estão envolvidas em mecanismos de reparação do ADN.

Devemos assumir que existe todo um espectro clínico contínuo de ataxias recessivas com neuropatia periférica, algumas associadas a apraxia oculomotora, algumas ainda sem marcador molecular conhecido. A nomenclatura precipitada, utilizada por Koenig e Moreira, pretende acompanhar este alargamento de espectro, mas introduz confusão na terminologia clínica. Este grupo de doenças deve ser chamado de ataxias por defeito de reparação do ADN.

Alguns parâmetros bioquímicos ajudam à sua caracterização e são importantes no diagnóstico diferencial, mas a sua utilização é limitada, uma vez que, com excepção da hipoalbuminemia, a altura do seu aparecimento na evolução da doença não está ainda bem definida. A AOA 1 e a SCAN1 estão associadas a uma hipoalbuminemia e a uma hipercolesterolemia, ambas tardias (Uekawa et al., 1992; Takashima et al., 2002); a

AOA2 tem uma elevação moderada, provavelmente mais precoce, dos níveis séricos de α-fetoproteína (Le Ber et al., 2004; Duquette et al., 2006); a ATDL não se associa a α-fetoproteína elevada (Stewart et al., 1999).

Estudámos recentemente um grupo clinicamente homogéneo de 21 doentes, não Friedreich, com ataxia cerebelosa de início precoce e neuropatia periférica, mas sem apraxia oculomotora, à procura de mutações conhecidas nos genes *APTX,* para tentar avaliar o valor da apraxia oculomotora como marcador clínico numa população eventualmente AOA1. Todos os doentes tinham valores normais de α-fetoproteína (pelo que não foram estudadas as mutações conhecidas no gene *SETX*), albumina e colesterol. Todos foram negativos para as mutações que procurámos no gene *APTX*.

Nós continuamos a utilizar o termo ataxia com apraxia oculomotora (AOA), tal como foi definido nos seus critérios clínicos iniciais (Barbot et al., 2001), mesmo admitindo que esta possa pontualmente não estar presente em alguns doentes ou grupos de doentes. Quando presente, é seguramente um auxiliar de diagnóstico muito útil. Com o conhecimento clínico e genético ainda limitado deste grupo de patologias, pensamos ser mais correcto não subestimar a apraxia oculomotora como critério de diagnóstico, sobretudo quando se trata de seleccionar doentes para investigação genética.

Muitas doenças de defeito de reparação do ADN, como a A-T, o xeroderma pigmentosum e o síndrome de Cockayne, associam a ataxia cerebelosa a uma predisposição para o cancro. A A-T partilha com a AOA2 o aumento da α-fetoproteína, mas não é nunca referido na literatura qualquer predisposição especial para o cancro na AOA, indicando que as vias da oncogénese e da degenerescência cerebelosa podem estar dissociadas. No entanto, uma das nossas doentes com AOA1 faleceu, aos 11 anos, com um tumor talâmico e Duquette et al. (2005) escrevem, sem comentar, que dois doentes, da sua série de 24 com AOA2, faleceram com cancro na sexta década de vida.

Muito recentemente, foi descrito um doente com ataxia e apraxia oculomotora, de início aos 8 anos e uma evolução lenta, com disartria, amimia, velocidades de condução nervosa normais aos 10 anos, e com α-fetoproteína, colesterol e albumina normais, imunodeficiência moderada e infecções fúngicas das unhas. Não foram encontradas mutações nos genes *ATM, Mre11, APTX ou SETX* neste doente, embora apresentasse alterações na reparação do ADN, após exposição a radiações ionizantes, em linfoblastos e fibroblastos. As suas células eram sensíveis a agentes que provocam quebras de cadeia simples no ADN e resistentes à apoptose induzida por uma grande variedade de agentes danificantes. Os autores sugerem que este caso representa uma nova forma de AOA, a que chamaram AOA3 (Gueven et al., 2007a; Gueven et al., 2007b). É uma outra

via de investigação deste grupo de doenças, que demonstra que, de facto, devem existir outras formas de AOA para além da AOA1 e da AOA2.

Na tabela 3 está resumido o que, actualmente, une e separa as ataxias recessivas com defeitos de reparação do ADN. Há cinco entidades genéticas já identificadas, a que por razões pragmáticas podemos acrescentar a chamada "variante A-T" (início mais tardio, duração mais prolongada, ausência de telangiectasias e imunodeficiência).

Tabela 3. Comparação clínica e genética das ataxias recessivas com defeitos de reparação do ADN e gene identificado (mod. Izatt et al., 2004)

	A-T	**Variante A-T**	**ATDL**	**SCAN1**	**AOA1**	**AOA2**
Clínica						
Início	Infância	Infância tardia	Infância tardia	Adolescência	Infância tardia	Infância tardia / adolescência
Ataxia	+	+	+	+	+	+
Telangiectasias	+	±	_	_	_	±
Distonia	±	-	+	_	+	±
Coreoatetose	±	-	+	_	_	±
Atraso	_	_	_	_	±	_
OMA	++	_	+	_	+++	±
Neuropatia	+	_	_	+++	+++	++++
Infecções recorrentes	+	_	_	_	_	_
Cancro	+	±	_	_	_	_
Bioquímica						
Imunodeficiência	+	+	_	_	_	_
AFP elevada	+	±	_	na	_	+
Colesterol elevado	_	na	na	+	+ tardio	_
Albumina baixa	_	_	_	+	+ tardio	_
Instabilidade cromossómica						
Quebras cromossómicas	+	+	+	na	_	_
Radiossensibilidade	+	+	+	na	_	_
Genética						
Locus	11q23	11q23	11q21	14q31-32	9p13	9q34
Gene	ATM	ATM	MRE11	TDP1	APTX	SETX
Função (reparação do ADN)	DSBR	DSBR	DSBR	SSBR	SSBR	DSBR
Referências	Savitsky et al., 1995	McConville et al., 1996	Stewart et al., 1999	Takashima et al., 2001	Moreira et al., 2001; Date et al., 2001	Moreira et al., 2004

+ = presente; ++ = moderado; +++ = grave; ++++ = muito grave; − = ausente; na = não avaliado.
SSBR= reparação de quebra em cadeia simples; DSBR= reparação de quebra em cadeia dupla

A SITUAÇÃO DA AOA NO CONTEXTO DAS ATAXIAS RECESSIVAS EM PORTUGAL

A ataxia de Friedreich é a ataxia mais frequente em Portugal, contribuindo para 32,8% dos casos de ataxias recessivas, como acontece em todos os paises onde predominam populações de origem caucasiana.

A segunda ataxia recessiva mais frequente em Portugal é a ataxia com apraxia oculomotora (AOA), correspondendo a 12,6% do total das ataxias recessivas em Portugal (3,6% para a AOA1 e 3,3% para a AOA2). A sua prevalência em Portugal é de 0,42:100000. Portanto, não é uma doença tão rara quanto, em tempos, foi encarada. Pelo contrário, a A-T é, entre nós, uma doença mais rara, com uma frequência relativa de 4,8%, entre todas as ataxias recessivas.

Na nossa série, existem 20 doentes com ataxia e apraxia oculomotora, pertencentes a 13 famílias que não têm ainda qualquer marcador molecular identificado. Quase metade dos doentes identificados como AOA não estão ainda caracterizados do ponto de vista da genética molecular.

Os estudos epidemiológicos da AOA são ainda escassos e muito incompletos. Na fase actual do nosso conhecimento, não é pois possível comparar os nossos valores de prevalência da AOA com outros países, uma vez que os critérios de recrutamento de doentes e a metodologia de base utilizada são completamente diferentes.

FENÓTIPOS NÃO LIGADOS A QUALQUER DOS *LOCI* JÁ IDENTIFICADOS. EVIDÊNCIA DE OUTROS GENES OU OUTRAS MUTAÇÕES NO MESMO GENE

A heterogeneidade genética do grupo AOA é seguramente muito maior do que aquilo que é conhecido, e podemos esperar descrições de novos genes e novas mutações. Mais ataxias deste grupo vão a seu tempo ser identificadas.

Esta questão é muitas vezes esquecida por clínicos e geneticistas. A selecção de doentes para estudos de investigação genética continua a ser feita em muitos centros a partir de simples bancos de ADN, ignorando, muitas vezes, a aplicação de critérios clínicos rigorosos ou substituindo-os por parâmetros bioquímicos, cuja universalidade e especificidade não estão ainda suficientemente provadas. Este tipo de metodologia dá origem a um mau trabalho de revisão clínica, introduz erros no conhecimento das doenças que se vão prolongar por anos e não permite qualquer estudo sério de investigação genética ou epidemiológica.

Tentando combater esta tendência, e dando sequência ao trabalho já realizado ao longo dos últimos anos, fizemos o estudo clínico de todos os doentes AOA identificados em Portugal, recrutados pelos critérios clássicos de ataxia cerebelosa, neuropatia periférica e apraxia oculomotora, e não ligados a qualquer um dos *loci* conhecidos para a AOA1 ou para a AOA2. Foi feito o estudo molecular de todos estes doentes para mutações no gene *AOA1* e, sempre que preenchendo os critérios necessários (α-fetoproteína elevada, início mais tardio, evolução mais benigna), também para mutações do gene *AOA2*.

O objectivo foi detalhar a sua apresentação clínica e bioquímica, e tentar organizar subgrupos mais homogéneos para futuros estudos de genética, dando assim aos geneticistas a oportunidade de provar a existência de novos genes e novas mutações. Na literatura não existem séries semelhantes. Este trabalho, independentemente dos resultados obtidos, chama a atenção para a existência destes doentes a que chamamos AOAx.

Muitos doentes AOA1 são descritos como atrasados e a maior parte dos doentes AOA2 como não tendo atraso mental (Le Ber et al., 2003 e 2004). Apesar de referências vagas a casos pontuais de regressão cognitiva (Criscuolo et al., 2006), a maior parte dos doentes até agora descritos não apresenta demência. No entanto, verificámos um quadro demencial exuberante em dois doentes com muitos anos de evolução de uma doença iniciada muito precocemente.

Associando, em combinações várias, parâmetros clínicos e bioquímicos, como a idade de início (nomeadamente as formas congénitas), a distonia, o atraso, a atrofia óptica e os valores da α-fetoproteína, foi possível definir alguns subgrupos de doentes AOAx que poderão eventualmente corresponder a entidades clínicas e genéticas distintas.

Seguindo esta linha de orientação, são necessários mais estudos clínicos, bioquímicos e de imagem, em doentes com AOA sem marcador molecular conhecido.

VI. CONCLUSÕES

IDENTIFICAÇÃO DE PATOLOGIAS RARAS, A SUA CARACTERIZAÇÃO E DIVULGAÇÃO

Propusémo-nos contribuir para um melhor conhecimento das ataxias recessivas do ponto de vista clínico e genético e para um aperfeiçoamento da sua classificação.
Em diferentes etapas da minha vida profissional, fui fazendo um trabalho de recolha, de caracterização clínica, de organização e divulgação destas doenças. O estudo, em número significativo, de algumas doenças congénitas raras, de várias ataxias metabólicas praticamente desconhecidas e a redescoberta da ataxia com apraxia oculomotora (AOA), responsabilizaram-nos pela execução deste trabalho.
A publicação dos artigos 1, 2, 5, 6 e 8 pode ter contribuído para algum progresso nesta área.

A DISPONIBILIDADE DO CONHECIMENTO CLÍNICO PARA A INVESTIGAÇÃO GENÉTICA

Estudo molecular de doenças clinicamente já definidas, mas sem marcador molecular

Quando caracterizámos detalhadamente o nosso grupo de doentes com síndrome de Joubert pelos critérios clínicos então aceites, havia apenas um *locus* identificado para a doença. Estávamos longe de imaginar o impacto que a nossa descrição e sistematização clínica ia ter. Os nossos doentes contribuíram, de certa maneira, para o avanço do conhecimento desta doença, que tem hoje seis *locus* individualizados e vários genes identificados. O nosso estudo teve reflexos que superaram todas as nossas expectativas e estão patentes nos artigos 3 e 4.
A acidúria L-2-hidroxiglutárica é, talvez, o melhor exemplo deste objectivo conseguido, como se pode constatar nos artigos 6 e 7. Dada a sua alta frequência em Portugal, fomos responsáveis por uma das primeiras séries clínicas de doentes com esta patologia que levou depois à identificação do gene.

Identificação e definição de grupos clinicamente homogéneos, mas sem diagnóstico etiológico

Durante a primeira fase deste projecto, foram identificadas, através do rastreio populacional de ataxias e paraparésias espásticas hereditárias, 11 famílias portuguesas com ataxia com apraxia oculomotora (AOA). Estes primeiros doentes foram

caracterizados clinicamente e foi recolhida toda a informação genealógica possível. Estabeleceram-se, pela primeira, vez critérios clínicos de diagnóstico para esta doença considerada muito rara e, na altura, não completamente reconhecida como uma entidade nosológica distinta. Os critérios clínicos então definidos foram divulgados no artigo 8.

Com base neste grupo homogéneo de doentes, foram feitos estudos moleculares nas cinco famílias mais informativas, que permitiram a identificação de um primeiro *locus* para a AOA (*AOA1*) no cromossoma 9p13.3 e a demonstração da heterogeneidade genética da doença, como consta do artigo 9. O gene da AOA1 foi identificado rapidamente no mesmo ano (*APTX*) e publicado no artigo 10.

Um segundo gene para a AOA (*AOA2*) foi localizado no cromossoma 9q33.3-34.3 em 2002, e depois isolado e caracterizado com o contributo de 10 doentes de duas famílias portuguesas, trabalho publicado no artigo 11.

A heterogeneidade genética do grupo AOA é seguramente muito maior do que aquilo que é conhecido e podemos esperar, no futuro, a identificação de novos genes e novas mutações. Mais ataxias deste grupo vão, a seu tempo, ser identificadas. No artigo 13, dando sequência ao trabalho realizado nos últimos anos, fizemos o estudo clínico de todos os doentes AOA identificados em Portugal, recrutados pelos critérios clássicos de ataxia cerebelosa, neuropatia periférica e apraxia oculomotora, e não ligados a qualquer um dos *loci* conhecidos (AOA1 e AOA2). Este grupo, que denominamos de AOAx, apresenta uma combinação de características clínicas e bioquímicas da AOA1 e da AOA2. Há doentes cuja idade de início está mais perto da AOA1 e outros com uma idade de início mais próxima da AOA2. Há, até, formas congénitas, que são provavelmente um grupo genético distinto. É também possível encontrar valores elevados de α-fetoproteína, independentemente da idade de início da doença; dentro das doenças deste grupo, a elevação da α-fetoproteína não é, portanto, um exclusivo da AOA2 e da A-T. Por outro lado, pode não existir na fase inicial da doença (está ainda por determinar em que altura, na evolução da doença, os seus valores começam a subir), sendo pois discutível a sua fiabilidade na selecção de doentes para estudos moleculares.

CONTRIBUTO PARA O ESTUDO EPIDEMIOLÓGICO E DISTRIBUIÇÃO DAS AOA EM PORTUGAL

No artigo 12, calculámos a frequência relativa das diferentes ataxias e síndromes atáxicos com hereditariedade autossómica recessiva, mais frequentemente identificados em Portugal.

Defenimos a prevalência e a distribuição da AOA no nosso país e concluímos que cerca de metade das AOA identificadas não têm ainda qualquer marcador conhecido.

Tentámos comparar os nossos números com algumas séries descritas, provenientes nomeadamente de França, da Alemanha e da Itália, o que se revelou uma tarefa difícil, uma vez que a metodologia utilizada na selacção dos doentes é completamente diferente (estudos populacionais, no nosso caso, *versus* "screening" laboratorial, nos outros).

MELHORIA DO CONHECIMENTO DAS CORRELAÇÕES FENÓTIPO-GENÓTIPO, PARA AS DOENÇAS DE MARCADOR JÁ CONHECIDO OU ENTRETANTO DESCOBERTO

Fizemos a comparação clínica dos doentes portugueses AOA1 (todos com a mutação W279X) e AOA2 (2 famílias com mutação R1368X e uma família com um doente heterozigoto composto, C2006Y/KT2278_2279del). Era muito importante, num futuro próximo, fazer a correlação genótipo-fenótipo para a acidúria L-2-hidroxiglutárica.

CONTRIBUIÇÃO PARA O APERFEIÇOAMENTO DA CLASSIFICAÇÃO DAS ATAXIAS RECESSIVAS

Ao longo de todo este estudo fomos analisando as diferentes classificações existentes, criticando, do ponto de vista clínico, uma certa falta de rigor em algumas terminologias utilizadas e na maneira de ordenar as ataxias recessivas, conciliando a clínica com a genética. Pontualmente, fizemos algumas propostas de adaptação e modificação que pensamos terem contribuído para um aperfeiçoamento da classificação deste grupo de doenças. Pelo menos em alguns casos foi posto em causa aquilo que parecia ser já uma verdade adquirida.

ORIENTAÇÕES PARA O DIAGNÓSTICO CLÍNICO DAS ATAXIAS RECESSIVAS

Com base em todos os estudos anteriores, foi elaborada uma proposta de algoritmo de diagnóstico para as ataxias recessivas mais frequentes em Portugal, utilizando basicamente o critério de idade, complementado pelo perfil evolutivo, sinais neurológicos mais relevantes, parâmetros bioquímicos, imagem e respectivos marcadores moleculares.

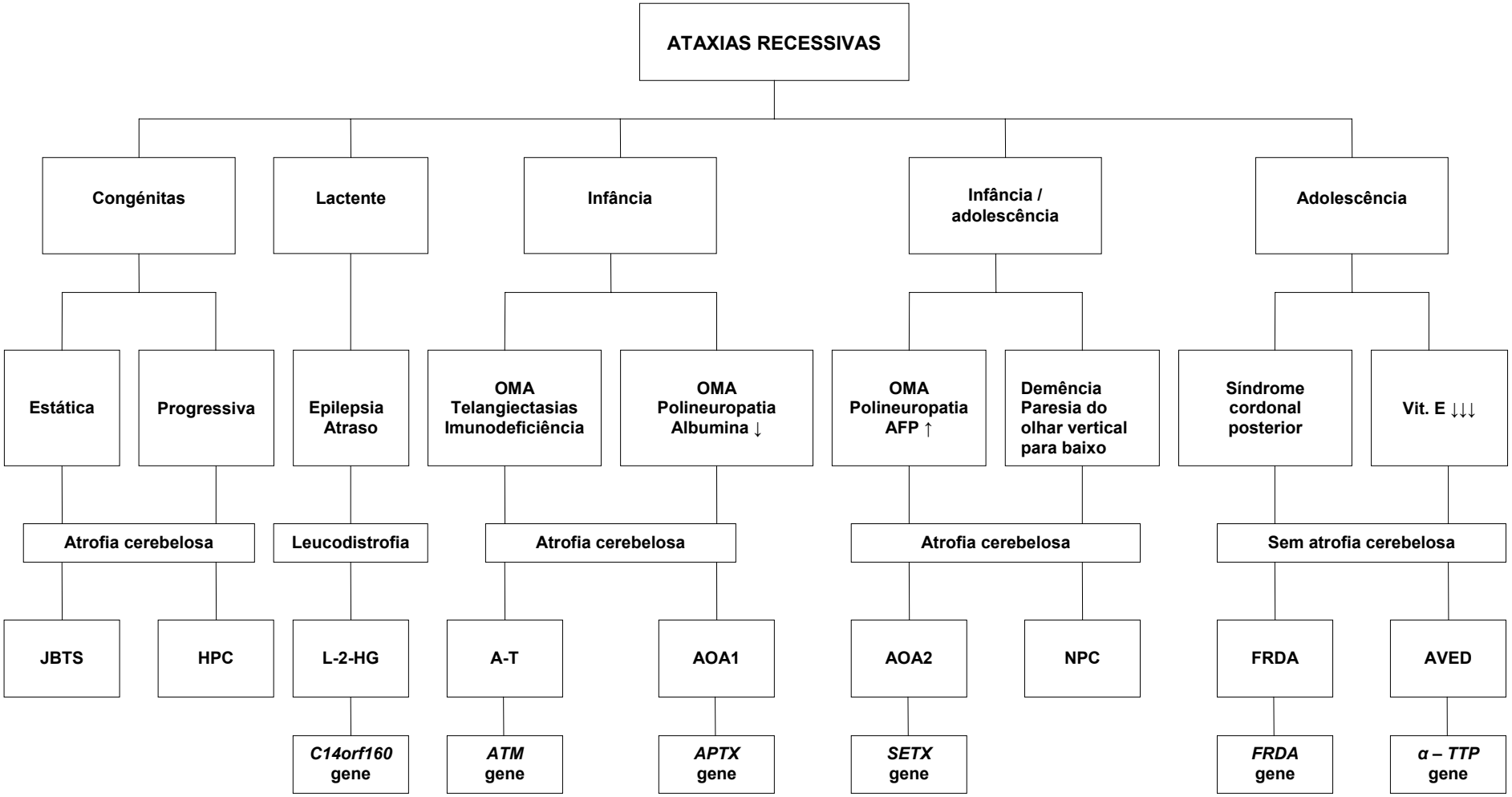

Figura 1. Algoritmo de diagnóstico diferencial das ataxias recessivas mais frequentes em Portugal.

REFLEXÕES FINAIS SOBRE ESTE TRABALHO

Ao rever, agora, este trabalho de quinze anos, interrogo-me para o que serviu e para o que vai ainda servir.

Como ficou claro de tudo o que foi escrito, graças ao avanço da genética molecular nos últimos anos, muitas ataxias recessivas têm hoje a possibilidade de ser diagnosticadas *in utero.* O diagnóstico pré-natal impõe aos clínicos uma grande responsabilidade no diagnóstico e na informação aos doentes e familiares. É preciso fazer o percurso certo, a partir da história clínica e do exame clínicos, reconhecer um contexto sugestivo, identificar um fenótipo clínico, pedir os exames adequados. Um diagnóstico clínico correcto é importante para um estudo genético orientado, um aconselhamento apropriado, um prognóstico e, em algumas situações, ainda raras, um tratamento.

A melhoria da vigilância clínica e a uniformização dos critérios clínicos de diagnóstico, a par com a aplicação das novas técnicas de biologia molecular, abriram muitas perspectivas em termos de diagnóstico, prevenção e até tratamento das ataxias recessivas. Tornou-se possível a detecção de portadores, o aconselhamento genético e o diagnóstico pré-natal e pré-implantatório para muitas delas. De um melhor conhecimento da patogénese de cada doença depende o desenvolvimento de novos tratamentos.

No futuro, teremos de continuar a aprofundar o estudo das correlações genótipo-fenótipo para as doenças de marcador molecular já conhecido e a procurar novos genes e novas mutações para as doenças identificadas clinicamente.

Ao fim de todos estes anos a situação das ataxias recessivas é uma realidade diferente, há perspectivas de mais diagnósticos e de mais prevenção. Finalmente, alguns ensaios clínicos estão já em curso e outros anunciam-se para futuro próximo.

VII. REFERÊNCIAS

Ahel I, Rass U, El-Khamisky SF, Katyal S, Clements PM, McKinnon PJ, Caldecott KW, West SC (2006). The neurodegenerative disease protein aprataxin resolves abortive DNA ligation intermediates. Nature 443:713-6.

Aicardi J, Barbosa C, Andermann F, Morcos R, Ghanem Q, Fukuyama Y, Awaya Y, Moe P (1988). Ataxia-ocular motor apraxia: A syndrome mimicking ataxia-telangiectasia. Ann Neurol 24:497-502.

Alter M, Talbert OR, Croffead G (1962). Cerebellar ataxia, congenital cataracts, and retarded somatic and mental maturation. Report of cases of Marinesco-Sjögren syndrome. Neurology 12:836-47. *

Amouri R, Moreira MC, Zouari M, El Euch G, Barhoumi C, Kefi M, Belal S, Koenig M, Hentati F (2004). Aprataxin gene mutations in Tunisian families. Neurology 63:928-9.

Antonnen AK, Mahjneh I, Hamalainen RH, Lagier-Tourenne C, Kopra O, Waris L, Antonnen M, Joensuu T, Kalimo H, Paetau A, Traanebjaerg L, Koenig M, Eeg-Olofsson O, Udd B, Somer M, Somer H, Lehesjoki AE (2005). The gene disrupted in Marinesco-Sjögren syndrome encodes SIL1, an HSPA5 cochaperone. Nat Genet 37:1309-11.

Araie M, Ozawa T, Awaya Y (1977). A case of congenital ocular motor apraxia with cerebellospinal degeneration. Jpn J Ophthalmol 21:355-65.

Arita M, Sato Y, Miyata A, Tanabe T, Takahashi E, Kayden HJ, Arai H, Inoue K (1995). Human α-tocopherol transfer protein: cDNA cloning, expression and chromosomal localisation. Biochem J 306;437-43.

Arts HH, Doherty D, van Beersum SE, Parisi MA, Letteboer SJ, Gorden NT, Peters TA, Märker T, Voesenek K, Kartono A, Ozyurek H, Farin FM, Kroes HY, Wolfrum U, Brunner HG, Cremers FP, Glass IA, Knoers NV, Roepman R (2007). Mutations in the gene encoding the basal body protein RPGRIP1L, a nephrocystin-4 interactor, cause Joubert syndrome. Nat Genet 39:882-8.

Awaya Y, Sugie H, Fukuyama Y (1982). A new syndrome with slowly progressive cerebellar ataxia, choreo-athetosis in association with congenital ocular motor apraxia (Cogan). Proceedings of the Third International Congress of Neurological Association (abstract).

Awaya Y, Sugie H, Fukuyama Y (1985). A variant type of early onset spinocerebellar degeneration with ocular motor apraxia and choreoathetosis. Jpn J Pediatr 89:2651-8.

Awaya Y, Sugie H, Fukuyama Y (1986). A hereditary variant of spinocerebellar degeneration associated with choreoathetosis and ocular motor apraxia of early onset. Acta Pediatr Jpn 28:271.

Baala L, Romano S, Khaddour R, Saunier S, Smith Um, Audollent S, Ozilou C, Faivre L, Laurent N, Foliguet B, Munnich A Lyonnet S, Salomon R, Encha-Razavi F, Gubler MC, Boddaert N, dey

Lonlay P, Johnson CA, Vekemans M, Antignac C, Attie-Bitach T (2007). The Meckel-gruber syndrome gene, MKS3, is mutated in Joubert syndrome. Am J Genet 80:186-94.

Barbeau A, Sadibelouiz M, Sadibelouiz A, Ry M (1984). A clinical classification of hereditary ataxias. Can J Neurol Sci 11: 501-5.

Barbot C, Carneiro G, Melo J (1997). Pontocerebellar hypoplasia with microcephaly and dyskinesia: reporto of two cases. Dev Med Child Neurol 39:554-7.

Barbot C, Fineza I, Diogo L, Maia M, Melo J, Guimarães A, Pires MM, Cardoso ML, Vilarinho L (1997). L-2-hydroxiglutaric aciduria: clinical, biochemical and magnetic resonance imaging in six Portuguese pediatric patients. Brain Dev 19:268-73.

Barbot C, Coutinho P, Chorão R, Ferreira C, Barros J, Fineza I, Dias K, Monteiro J, Guimarães A, Mendonça P, Moreira MC, Sequeiros J (2001). Recessive ataxia with ocular apraxia: review of 22 Portuguese patients. Arch Neurol 58:201-5.

Barnes DE, Lindahl T (2004). Repair and genetic consequences of endogenous DNA base damage in mammalian cells. Annu Rev Genet 38: 445-76.

Barth PG, Hoffman GF, Jaeken J, Lenhert W, Hanefeld F, Van Gennip AH; Duran M, Valk J, Schutgens RBH, Trefz FK, Reimann G, Hartung HP (1992). L-2-hydroxiglutaric acidemia: a novel inherited neurometabolic disorder. Ann Neurol 32:66-71.

Barth PG (1993). Pontocerebellar hypoplasias. An overview of a group of inherited neurodegenerative disorders of fetal onset. Brain Dev 15:411-22.

Barth PG, Aronica A, de Vries L, Nikkels PG, Scheper W, Hoozemans JJ, Poll-The BT, Troost D (2007). Pontocerebellar hypoplasia type2: a neuropathological update. Acta Neuropathol 114:373-86.

Bassen FA, Kornzweig AL (1950). Malformation of the erythrocytes in a case of atypical retinitis pigmentosa. Blood 5:381-7.

Baumgartner ER, Suormala TM, Wick H, Probst A, Blauenstein U, Bachmann C, Vest M (1989). Biotinidase deficiency: a cause of subacute necrotizing encepalomyelopathy (Leigh syndrome). Report of a case with lethal outcome. Pediatr Res 26:260-6.

Bell J, Carmichael EA. On hereditary ataxia and spastic paraplegia. In: Treasury in Human Inheritance. Vol IV, part III. R.A.Fisher Ed. Cambridge: Cambridge University Press, 1939, pp. 248-566. *

Ben Hamida C, Doerflinger N, Belal S, Linder C, Reutenauer L, Dib C, Gyapay G, Vignal A, Le Paslier D, Cohen D, Pandolfo M, Mokini V, Novelli G, Hentati F, Ben Hamida M, Mandel J-L, Koeig M (1993). Localisation of Friedreich ataxia phenotype with selective vitamin E deficiency to chromosome 8q by homozygoty mapping. Nat Genet 5:195-200.

Bercianno J, Pólo JM (1998). Autosomal recessive posterior column ataxia and retinite pigmentosa. Neurology 51:1772-3.

Bernberg M, Lehman AR (2001). Xeroderma pigmentosum and related disorders: defects in DNA repair and transcription. Adv Genet 43:71-102.

Boder E, Sedgwick RP (1958). Ataxia-telangiectasia: a familial syndrome of progressive cerebellar ataxia, oculocutaneous telangiectasia and frequent pulmonary infection. Pediatrics 21:526-54.

Bomar JM, Benke PJ, Slattery EL, Puttagunta R, Taylor LP, Seong E, Nystuen A, Chen W, Albin RL, Patel PD, Kittles RA, Sheffield VC (2003). Mutations in a novel gene encoding a CRAL-TRIO domain caude human Cayman ataxia and ataxia/dystonia in the jittery mouse. Nat Genet 35:264-9.

Bomont P, Watanabe M, Gershoni-Barush R, Shizuka M, Tanaka M, Sugano J, Guiraud-Chaumeil C, Koenig M (2000). Homozygosity mapping of spinocerebellar ataxia with cerebellar atrophy and peripheral neuropathy to 9q33-34, and with hearing impairment and optic atrophy to 6p21-23. Eur J Hum Genet 8:986-90.

Bouchard JP, Barbeau A, Bouchard R, Bouchard RW (1978). Autosomal recessive spastic ataxia of Charlevoix –Saguenay. Can J Neurol Sci 5:61-9.

Bouchard JP, Richter A, Mathieu J, Brunet D, Hudson TJ, Morgan K, Melançon SB (1998). Autosomal recessive spastic ataxia of Charlevoix –Saguenay. Neuromusc Disord 8:474-9.

Bourgeron T, Rustin P, Chretien D, Birch-Machin M, Bourgeois M, Viegas-Péquignot E, Munnich A, Rötig A (1995). Mutation of a nuclear succinate dehydrogenase gene results in mitochondrial respiratory chain deficiency. Nat Genet 11:144-9

Burck U, Goebel HH, Kuhlendal HD, Meier C, Goebel KM (1981). Neuromyopathy and vitamin E deficiency in man. Neuropediatrics 12:267-78.

Caldecott KW (2004). DNA single- strands breaks and neurodegeneration. DNA Repair 3:875-82.

Calli JJ, Hsieh CL, Francke U, Russell DW (1991). Mutations in the bile acid biosynthetic enzyme sterol 27-hydroxilase underlie cerebrotendinous xanthomatosis. J Biol Chem 266:7779-83.

Campuzzano V, Montermini L, Molto MD, Pianase L, Cossée M, Cavalcanti F, Monros E, Rodius F, Duclos F, Monticelli A, Zara F, Cañizares J, Koutnikova H, Bidichandani SI, Gellera C, Brice A, Trouillas P, De Mihelle G, Filla A, De Frutos R, Palau F, Patel PI, Di Donato S, Mandel JL, Cocozza S, Koenig M, Pandolfo M (1996). Friedreich's ataxia autosomal recessive disease caused by an intronic GAA triplet repeat expansion. Science 271:1423-7.

C Chantrel- Groussard K, Geromel V, Puccio H, Koenig M, Munnich A, Rotig A, Rustin P (2001). Disabled early recruitment of antioxydant defenses in Friedreich ataxia. Hum Mol Genet 10:2061-7.

Campuzzano V, Montermini L, Lutz Y, Cova L, Hindelang C, Jiralerspong S, Trottier Y, Kish SJ, Faucheux B, Trouillas P, Authier FJ, Dürr A, Mandel JL, Vescovi A, Pandolfo M, Koenig M (1997). Frataxin is reduced in Friedreich ataxia patients and is associated with mitochondrial membranes. Hum Mol Genet 6:1771-80.

Castellvi- Bel S, Sheikhavandi S, Telatar M, Tai L-Q, Hwang M, Wang Z, Yang Z, Cheng R, Gatti RA (1999). New mutations, polymorphisms, and rare variants in the ATM gene detected by modified SSCP. Hum Mutat 14:156-62.

Castori M, Valente EM, Donati MA, Salvi S, Fazzi E, Procopio E, Galluccio T, Emma F, Dallapiccola B, Bertini E, Italian MTS Study Group (2005). NPHPI gene deletion associated with juvenile nephronophthisis is present in a subset of individuals with Joubert syndrome. Am J Genet 42:e9.

Chamberlain S, Shaw J, Rowland A, Wallis J, South S, Nakamura Y, von Gabain A, Farrall M, Williamson R (1988). Mapping of mutation causing Friedreich's ataxia to human chromosome 9. Nature 334:248-50.

Chen G, Lee E (1996). The product of the ATM gene is a 370-kDa nuclear phosphoprotein. J Biol Chem 271:33693-7.

Chen YZ, Bennett CL, Huynh HM, Blair IP, Puls I, Irobi J, Dierick I, Abel A, Kennerson ML, Rabin BA, Nicholson GA, Auer-Grumbach M, Wagner K, De Jonghe P, Griffin JW, Fischbeck KH, Timmerman V, Cornblath DR, Chance PF (2004). DNA/RNA helicase gene mutations in a form of juvenile amyotrophic lateral sclerosis (ALS4). AM J Hum Genet 74:1128-35.

Chio A, Orsi L, Mortara P, Schiffer D (1993). Early onset cerebellar ataxia with retained tendon reflexes: prevalence and gene frequency in an Italian population. Clin Genet 43:207-11.

Christodoulou K, Deymeer F, Serdaroglu P, Ozdemir C, Poda M, Georgiou DM, Ioannou P, Tsingis M, Zamba E, Middleton LT (2001). Mapping of the second Friedreich's ataxia (FDRA2) locus to chromosome 9p23-p11: evidence for further locus heterogeneity. Neurogenetics 3:127-32.

Chun HH, Gatti RA (2004). Ataxia-telangiectasia, an evolving phenotype. DNA Repair 3:1187-96.

Clements PM, Breslin C, Deeks ED, Byrd PJ, JU L, Bieganowski P, Brenner C, Moreira MC, Taylor AM, Caldecott KW (2004). The ataxia-oculomotor apraxia 1 gene product as a role distinct from ATM and interacts with the DNA strand breaks repair proteins XRCC1 and XRCC4. DNA. Repair 3:1493-1502.

Coates VJ, Kaminski JM, Summers JB, Segal DJ, Miller AD, Kolb AF (2005). Site- directed genome modification: derivatives of DNA-modifying enzymes as targeting tools. Trends Biotechnol 23:407-19.

Cogan DG (1952). A type of congenital ocular motor apraxia presenting jerky head movements. Trans Am Acad Ophtal Otolaryng 56:853-62.

Cogan DG, Adams RD (1953). A type of paralysis of conjugate gaze (ocular motor apraxia). Arch Ophtalmol 50:434-42.

Cossée M, Campuzano V, Koutnikova H, Fischbeck K, Mandel JL, Koenig M, Bidichandani SI, Patel PI, Molte MD, Canizares J, De Frutos R, Pianese L, Cavalcanti F, Monticelli A, Cocozza S, Montermini L, Pandolfo M (1997). Frataxin fracas. Nat Genet 15:337-8.

Cossée M, Dürr A, Schmitt M, Dahl N, Troiullas P, Allison P, Kostrzeva M, Nivellon-Chevallier A, Gustavson KH, Kohlschmutter A, Muller U, Mandel JL, Brice A, Koenig M, Cavalcanti F, Tammaro A, De Michelle G, Filla A, Cocozza S, Labuda M, Montermini L, Poirier J, Pandolfo M (1999). Friedreich's ataxia: Point mutations and clinical presentation of compound heterozygotes. Ann Neurol 45:200-6.

Crawford T and Shiloh Y. Ataxia-Telangiectasia. In Spinocerebellar Degenerations: The Ataxias and Spastic Paraplegias. Alexis Brice and Stefan-M. Pulst Ed. Philadelphia; Butterworth Heinemann Elsevier, Inc, 2007, pp. 202-221.

Criscuolo C, Mancini P, Saccà F, De Michele G, Monticelli A, Santoro L, Scarano V, Banfi S, Filla A (2006a). Ataxia with oculomotor apraxia type 1 in Southern Italy: Late onset and variable phenotype. Neurology 63:2173-5.

Criscuolo C, Chessa L, Di Giandomenico S, Mancini P, Saccà F, Grieco GS, Piane M, Barbieri F, De Michelle G, Banfi S, Pierelli F, Rizzuto N, Santorelli FM, Gallosti L, Filla A, Casali C (2006b). Ataxia with oculomotor apraxia type 2: A clinical, pathologic, and genetic study. Neurology 66:1207-10.

Cruz-Martinez A, Anciones B, Palau F(1997). GAA trinucleotide repeat expansion in variant Friedreich's ataxia families. Muscle Nerve 20:1121-6.

Date H, Onodera O, Tanaka H, Iwabuchi K, Uekawa K, Igarashi S, Koike R, Hiroi T, Yuasa T, Awaya Y, Sakai T, Takahashi T, Nagatomo H, Sekijima Y, Kawachi I, Takiyama Y, Nishizawa M, Fukuhara N, Saito K, Sugano S, Tsuji S (2001). Early onset ataxia with ocular motor apraxia and hypoalbuminemia is caused by mutations in a new HIT superfamily gene. Nat Genet 29:184-8.

De Michelle G, Filla A, Cavalcanti L, Di Maio L, Pianese L, Castaldo I, Calabrese O, Monticelli A, Varrone S, Campanella G (1994). Late onset Friedreich's disease: clinical features and mapping of mutation to the Friedreich locus. J Neurol Neurosurg Psychiatry 57:977-9.

De Michele G, Coppola G, Cocozza G, Filla A (2004). A pathogenetic classification of hereditary ataxias: is the time ripe? J Neurol 251: 913-922.

Di Donato S, Gellera C, Mariotti C (2001). The complex clinical and genetic classification of inherited ataxias. II. Autosomal recessive ataxias. Neurol Sci 22:219-228.

Di Prospero NA, Baker A, Jeffries N, Fischbeck KH (2007). Neurological effects of high-dose idebenone in patients with Friedreich ataxia: a randomised, placebo-controlled trial. Lancet Neurol 6:878-86.

Duquette A, Rodier K, McNabb-Baltar J, Gosselin I, St-Denis A, Dicaire MJ, Loisel N, Labuda D, Marchand L, Mathieu J, Bouchard JP, Brais B (2005). Mutations in Senataxin Responsible for Quebec Cluster of Ataxia with Neuropathy. Ann Neurol 57:408-14.

Duran M, Kamerling JP, Bakker HD (1980). L-2-hydroxiglutaric aciduria: an inborn error of metabolism? Inherited Metab Dis 3:109-12.

Dürr A, Cossée M, Agyd Y, Campuzano V, Mignard C, Penet C, Mandel JL, Brice A, Koenig M (1996). Clinical and genetic abnormalities in patients with Friedreich's ataxia. N Eng J Med 335:1169-75.

El Euch-Fayache G, Lalani I, Amouri R, Turki I, Ouahchi K, Hung WY, Belal S, Siddique T, Hentati F (2003). Phenotype features and genetic findings in sacsin-related autosomal recessive ataxia in Tunisia. Arch Neurol 60:982-8.

Engert JC, Dore C, Mercier J, Ge B, Betard C, Rioux JD, Owen C, Berube P, Devon K, Birren B, Melançon SB, Morgan K, Hudson TJ, Richter A (1999). Autosomal recessive spastic ataxia of Charlevoix-Saguenay (ARSACS): high-resolution physical and transcript map of the candidate region in chromosome region 13q11. Genomics 62:156-64.

Engert JC, Berube P, Mercier J, Dore C, Lepage P, Ge B, Bouchard JP, Mathieu J, Melançon SB, Schalling M, Lander ES, Morgan K, Hudson TJ, Richter A (2000). ARSACS a spastic ataxia common in northeastern Quebec, is caused by mutations in a new gene encoding an 11.5-kb ORF. Nat Genet 24:120-5.

Ferland RJ, Eyaid W, Collura RV, Tully LD, Hill RS, Al-Nouri D, Al-Rumayyan A, Topçu M, Gascon G, Bodell A, Shugart YY, Ruvolo M, Walsh CA (2004). Abnormal cerebellar development and axonal decussation due to mutations in AHII in Joubert syndrome. Nat Genet 36:1008-13.

Fernet M, Gribaa M, Salih MA, Seidahmed MZ, Hall J, Koenig M (2005). Identification and functional consequences of a novel MRE11 mutation affecting 10 Saudi Arabian patients with the ataxia telangiectasia-like disorder. Hum Mol Genet 14:307-18.

Filla A, De Michele G, Cavalcanti F, Perretti A, Santoro L, Barbieri F, d'Arienzo G, Campannella G (1990). Clinical and genetic heterogeneity in early onset cerebellar ataxia with retained tendon reflexes. J Neurol Neurosurg Psychiatry 53:667-70.

Filla A, De Michele G, Cavalcanti F, Pianese L, Monticelli A, Campanella G, Cocozza S (1996). The relationship between trinucleotide (GAA) repeat length and clinical features in Friedreich ataxia. Am J Hum Genet 59:554-60.

Filla A, De Michele G. Early-onset cerebellar ataxia with retained tendon reflexes. In: Handbook of Ataxia Disorders. T. Klockgether Ed. New York: Marcel Dekker, Inc, 2000, pp.191-204.

Fraser D (1880). Defect of the cerebellum occurring in a brother and a sister. Glasgow Med J 13:199-210. *

Freeze HH (1998). Disorders in protein glycosylation and potential therapy: tip of iceberg? J Pediatr 133:593-600.

Friedreich N (1863). Über degenerative Atrophie der spinalen Hinterstrange. Virchow's Arch Path Anat 26:391-419. *

Friedreich N (1877). Über Ataxie mit besonderer Berucksichtigung der hereditaren Formen. Virchow's Arch Path Anat 70:140-52. *

Fukuhara N, Nakajima T, Sakajiri K, Matsubara N, Fujita M (1995). Hereditary motor and sensory neuropathy associated cerebellar atrophy (HMSNCA): a new disease. J Neurol Sci 133:140-51.

Gabsi S, Gouider-Khouja N, Belal S, Fki M, Kefi M, Turki I, Bem Hamida M, Kayden H, Mebazaa R, Hentati F (2001). Effect of vitamin E supplementation in patients with ataxia with vitamin E deficiency. Eur J Neurol 8:477-81.

Gago MF, Rosas MJ, Guimarães J, Ferreira M, Vilarinho L, Castro L, Carpenter S (2006). SANDO. Two novel mutations in POLG1 gene. Neuromuscul Disord 16:507-9.

Gakh O, Adamec J, Gay AM, Twesten RD, Owen WG, Isaya G (2002). Physical evidence that yeast frataxin is an iron storage protein. Biochemistry 41:678-804.

Gascon GG, Abdo N, Sigut D, Hemidan A, Hannan MA (1995). Ataxia-oculomotor apraxia syndrome. J Child Neurol 10:118-22.

Gatti RA, Berkel I, Boder E, Braedt G, Charmley P, Concannon P, Ersoy F. Foroud T, Jaspers NG, Langue K, Lathrop GM, Leppert M, Nakamura Y, O'Connel P, Paterson M, Salser W, Sanal O, Silver J, Sparkes RS, Susi E, Weeks DE, Wei S, White R, Yoder F (1988). Localisation of an ataxia-telangiectasia gene to chromosome 11q22-23. Nature 336:577-80.

Gellera C, Pareyson D, Castellotti B, Mazzucchelli F, Zappacosta B, Pandolfo M, Di Donato (1997). Very late onset Friedreich ataxia without cardiomyopathy is associated with limited GAA expansion in the X25 gene. Neurology 49:1153-5.

Ghanem Q, Andermann F (1982). Two brothers with Cogan's oculomotor apraxia plus cerebellar ataxia. A new syndrome? Third Congress of the International Child Neurology Association 5A (abstract).

Gibberd FB, Wierzbicki AS. Heredopathia atactica polineuritiformis: Refsum Disease. In: Handbook of Ataxia Disorders. T.Klockgether Ed. New York: Marcel Dekker, Inc, 2000, pp.235-56.

Gleeson JG, Keeler LC, Parisi MA, Marsh SE, Chance PF, Glass IA, Graham JM Jr, Maria BL, Barkovich AJ, Dobbins WB (2004). Molar tooth sign of the midbrain-hindbrain junction: occurrence in multiple distinct syndromes. Am J Med Genet 125:125-134.

Greenfield JG. The spino-cerebellar degenerations.Oxford: Blackwell Scientific Publications, 1954.

Gueven N, Becherel OJ, Kijas AW, Chen P, Howe O, Rudolph JH, Gatti R, Date H, Onodera O, Taucher-Scholz G, Lavin MF (2004). Aprataxin a novel protein that protects against genotoxic stress. Hum Mol Genet 13:1081-93.

Gueven N, Becherel OJ, Howe O, Chen P, Haince JF, Ouellet ME, Poirier GG, Waterhouse N, Fusser M, Epe B, de Murcia JM, de Murcia G, McGowan CH, Parton R, Mothersill C, Grattan-Smith P, Lavin MF (2007a). A novel form f ataxia oculomotor apraxia characterized by oxidative stress and apoptose resistance. Cell Death Differ 14:1149-61.

Gueven N, Chen P, Nakamura J, Becherel OJ, Kijas AW; Grattan-Smith P, Lavin MF (2007b). A subgroup of spinocerebellar ataxias defective in DNA responses. Neurosciences 145:1418-25.

Habeck M, Zühlke C, Bentele KHP, Unkelbach S, Kreβ W, Bürck K, Schwinger E, Hellenbroich Y (2004). Aprataxin mutations are a rare cause of early onset ataxia in Germany. J Neurol 251:591-4.

Hannan MA, Sigut D, Waghray M Gascon GG (1994). Ataxia-oculomotor apraxia syndrome: an investigation of cellular radiosensitivity of patients and their families. J Med Genet 31:953-6.

Hanihara T, Kubota H, Amano M, Iwamoto H, Iwabuchi K (1995). Siblings with early onset cerebellar ataxia with hypoalbuminemia. Rinsho Shinkeigaku 35:83-6.

Hara K, Onodera O, Endo M, Kondo H, Shiota H, Miki K, Tanimoto N, Kimura T, Nishizawa M (2005). Sacsin-related autosomal recessive ataxia without prominent retinal myelinated fibers in Japan. Mov Disord 20:380-2.

Harding AE (1981a). Friedreich's ataxia: a clinical and genet study of 90 families with an analysis of early diagnostic criteria and intrafamilial clustering of clinical features. Brain 104:589-620.

Harding AE (1981b). Early onset cerebellar ataxia with retained tendon reflexes: a clinical and genetic study of a disorder distinct from Friedreich's ataxia. J Neurol Neurosurg Psychiatry 44:503-8.

Harding AE (1983). Classification of the hereditary ataxias and paraplegias. Lancet 1:1152-5.

Harding AE. The hereditary ataxias and related disorders. Clinical Neurology and Neurosurgery Monographs, vol 6. London: Churchill Livingstone, 1984.

Hakonen AH, Isohani P, Paetau A, Herva R, Suomalainen A, Lönnqvist T (2007). Recessive Twinkle mutatios in early onset encephalopathy with mtDNA depletion. Brain 130:3032-40.

Hernandez D, McConville CM, Stacey M, Woods CG, Brown MM, Shutt P, Rysiecki G, Taylor AM (1993). A family showing no evidence of linkage between the ataxia telangectasia gene and chromosome 11q22-23. J Med Genet 30:135-40.

Higgins JJ, Morton DH, Patronas N, Nee LE (1997). An autosomal recessive disorder with posterior column ataxia and retinitis pigmentosa. Neurology 49:1717-20.

Higgins JJ, Kluetzman K, Berciano J, Combarros O, Loveless JM (2000). Posterior column ataxia and retinitis pigmentosa: a distinct clinical and genetic disorder. Mov Disord 15:575-8.

Higgins JJ, Morton DH, Loveless JM (1999). Posterior column ataxia with retinitis pigmentosa (AXPC1) maps to chromosome 1q31-q32. Neurology 52:146-50.

Hirano M, Yamamoto A, Mori T, Lan L, Iwamoto TA, Aoki M, Shimada K, Furiya Y, Kariya S, Asai H, Yasui H, Nishiwaki T, Imoto K, Kobayshi N, Kiriyama T, Nagata T, Konishi N, Itoyama Y, Ueno S (2007). DNA single-strand break repair is impaired in aprataxin-related ataxia. Ann Neurol 61:162-74.

Holmes G (1907). A form of familial degeneration of the cerebellum. Brain 30:466-89. *

Inoue N, Izumi K, Mawatari M, Kenshiro S, Yoshigoro K (1971). Congenital ocular motor apraxia and cerebellar degeneration: Report of two cases. Rinsho Shinkeigaku, 11:855-61.

Jabado N, Concannon P, Gatti RA. Ataxia telangiectasia. In Handbook of Ataxia Disorders. T Klockgether Ed. New York: Marcel Dekker, Inc, 2000, pp.164-90.

Jackson CE, Amato AA. Barohn RJ (1996). Isolated vitamin E deficiency. Muscle Nerve 19:1161-5.

Jaeken J, Matthijs G, Barone R, Carchon H (1997). Carbohydrate deficient glycoprotein (CDG) syndrome tipe I. J Med Genet 34:73-6.

Jampel RS, Falls HF (1958). Atypical retinitis pigmentosa, acanthocitosis, and heredodegenerative neuromuscular disease. Arch Ophtalmol 59:818.

Jansen GA, Hogenhout EM, Ferdinandusse S, Waterham HR, Ofman R, Jakobs C, Skjeldal OH, Wanders RJ (2000). Human phytanoyl-CoA hydroxilase: resolution of the gene structure and the molecular basis of Refsum's disease, Hum Mol Genet 9:1195-200.

Joubert M, Eisering JJ, Robb JP, Anderman F (1969). Familial agenesis of cerebellar vermis. A syndrome of episodic hyperpneia, abnormal eye movements, ataxia and retardation. Neurology 813-25.

Kahlert S, Schonfeld P, Reiser G (2005). The Refsum disease marker phytanic acid, a branched chain fatty acid, affects Ca2+ homestasis and mitochondria, and reduces cell viability in rat hippocampal astrocytes. Neurobiol Dis 18:110-18.

Kallio AK, Jauhiainen T (1985). A new syndrome of ophtalmoplegia, hypoacusis, ataxia, hypotonia and athetosis (OHAHA). Adv Audiol 3:84-90.

Keeler LC, Marsh SE, Leeflang EP, Woods CG, Szriha L, Al-Gazali L, Gururaj A, Gleeson JG (2003). Linkage analysis in families with Joubert syndrome plus oculo-renal involvement identifies the CORS2 locus on chromosome 11p12-q13.3. Am J Hum Genet 73:656-662.

Kimura I, Hino M, Itahara K (1978). Cogan's congenital ocular motor apraxia associated with cerebellar ataxia and mental retardation. A case report. Rinsho Shinkeigaku 8:163-4.

Klein C, Wenning GK, Quinn NP, Marsden CD (1996). Ataxia without telangiectasia masquerading as benign hereditary chorea. Mov Disord 11:217-20.

Klenk E, Kahlke W (1963) Über das Vorkommender 3.7.11.15-Tetramethyl hexadecansäure (Phytansäure) in den Cholesterinestern und anderen Lipoidfraktionen der Organe bei einem Krankheitsfall unbekannter Génese (Verdach auf Heredopathia Atactica Polyneuritiformis Refsum Syndrome). Hoppe-Seyler Z Physiol Chem 333:133-9. *

Klippel M, Durante G (1892). Contribution à l'étude des affections nerveuses familiales et héréditaires. Rev Méd (Paris) 12: 745-78. *

Koenig M (2003). Rare forms of autosomal recessive neurodegenerative ataxias. Semin in Pediatr Neurol 10:183-92.

Koenig M. Ataxia with isolated vitamin E deficiency. In Handbook of Ataxia Disorders. T Klockgether Ed. New York: Marcel Dekker, Inc, 2000, pp. 223-34.

Koenig M, Dürr A. Friedreich's ataxia. In Handbook of Ataxia Disorders. T Klockgether Ed. New York: Marcel Dekker, Inc, 2000, pp. 223-34.

Koenig M and Moreira MC. Recessive Ataxia Plus Oculomotor Apraxia Syndromes. In Spinocerebellar Degenerations: The Ataxias and Spastic Paraplegias. Alexis Brice and tefan-M. Pulst Ed. Philadelphia; Butterworth Heinemann Elsevier, Inc, 2007, pp. 244-54.

Koeppen AH (2002). Ocular apraxia in recessive ataxia. Arch Neurol 59:874.

Kohlschutter A. Abetalipoproteinemia. In Handbook of Ataxia Disorders. T Klockgether Ed. New York: Marcel Dekker, Inc, 2000, pp. 205-21.

Koskinen T, Santavuori P, Sainio K, Lappi N, Kallio AK, Pihko H (1994). Infantile onset spinocerebellar ataxia with sensory neuropathy: a new inherited disease. J Neurol Sci 121:50-6.

Kretzschmar HA, DeArmond SJ, Koch TK, Patel MS, Newth CJ, Schmidt KA, Packman S (1987). Pyruvate dehydrogenase complex deficiency as a cause of subacute necrotizing encephalopathy (Leigh disease). Pediatrics 79:370-3.

Kubota H, Sunohara N, Iwabuchi K, Hanihara T, Nagatomo H, Amano N, Kosaka K (1995). Familial early onset cerebellar ataxia with hypoalbuminemia. No To Shinkei 47:289-94.

Lagier-Tourenne C, Chaigne D, Gong J, Flori J, Mohr M, Ruh D, Christmann D, Flament J, Mandel JL, Koenig M, Dollfus H (2002). Linkage to 18qter differentiates two clinically overlapping syndromes: congenital cataracts-facial dysmorphism-neuropathy (CCFDN) syndrome and Marinesco-Sjögren syndrome. J Med Genet 39:838-43.

Lagier-Tourenne C, Tranabaerg L, Chaigne D, Gribaa M, Dollfus H, Silvestri G, Betard C, Warter JM, Koenig M (2003). Homozygosity mapping of Marinesco-Sjögren syndrome to 5q31. Eur J Hum Genet II:770-8.

Lagier-Tourenne C, Boltshauser E, Breivik N, Gribaa M, Betard C, Barbot C, Koenig M (2004). Homozygosity mapping of a third Joubert syndrome locus to 6q23. J Med Genet 41:273-7.

Lamperti C, Naini A, Hirano M, De Vivo DC, Bertini E, Servidei S, Valeriani M, Lynch D, Banwell B, Berg M, Dubrovski T, Chiriboga C, Angelini C, Pegoraro E, DiMauro S (2003). Cerebellar ataxia and coenzme Q10 deficiency. Neurology 60:1206-8.

Larnaout A, Amouri R, Neji S, Zouari M, Kaabachi N, Hentati F (2007). Osteoma in the calvaria in L-2-hydroxyglutaric aciduria. J Inherit MetabDis 30:980.

Lavin MF, ShilohY (1997). The genetic defect in ataxia-telangietasia. Annu Rev Immunol 15:177-202.

Le Ber I, Moreira MC, Rivaud-Péchoux S, Chamayou C, Ochsner F, Kuntzer T, Tardieu M, Saïd G, Habert MO, Demarquay G, Tannier C, Beis JM, Brice A, Koenig M, Dürr (2003). Cerebellar ataxia with oculomotor apraxia type 1: clinical and genetic studies. Brain 126:2761-72.

Le Ber I, Bouslam N, Rivaud-Péchoux S, Guimarães J., Benomar A, Chamayou C, Goizet C, Moreira MC, Klur S, Yahyaoui M, Agid Y,Koenig M, Stevanin G, Brice A, Dürr (2004). Frequency and phenotypic spectrum of ataxia with oculomotor apraxia 2: a clinical and genetic study in 18 patients. Brain 127:759-67.

Le Ber I, Dubourg O, Benoist J-F, Jardel C, Mochel F, Koenig M, Brice A Lombès A, Dürr A (2007). Muscle coenzyme Q1 deficiencies in ataxia with oculomotor apraxia 1. Neurology 68:295-7.

Lee JH, Paull TT (2005). Direct activation of the ATM protein kinase by the Mre11/Rad50/Nbs1 complex. Science 304:93-6.

Lee MH, Hazard S, Carpten JD, Yi S, Cohen J, Gerhardt GT, Salen G, Patel SB (2001). Fine-mapping, mutation analysis and structural mapping of cerebrotendinous xanthomatosis in U.S. pedigrees. J Lipid Res 42:159-69.

Lehmann AR (2003). DNA repair-deficient diseases, xeroderma pigmentosum, Cockayne syndrome and trichothiodystropy. Biochimie 85:1101-11.

Leigh RJ, Zee DS. The neurology of eye movements 3rd.ed. New York: Oxford University Press; 1999.

Leigh RJ, Riley DE (2000). Eye movements in parkinsonism: it's saccadic speed that counts. Neurology 54:1018-9.

Linton MF, Farese RV jr, Young SG (1993). Familial hypobetalipoproteinemia. J Lipid Res 34:521-41.

Lodi R, Hart PE, Rajagopalan B, Taylor DJ,Crilley JG, Bradley JL, Blamire AM, Manners D, Styles P, Schapira AH, Cooper JM (2001). Antioxidant treatment improves in vivo cardiac and skeletal muscle bioenergetics in patients with Friedreich's ataxia. Ann Neurol 49:590-6.

Loeffen J, Smeitink J, Triepels R, Smeets R, Schuelke M, Sengers R, Trijbels F, Hamel B, Mullaart R, van den Heuvel L (1998). The first nuclear–encoded complex I mutation in a patient with Leigh syndrome. Am J Hum Genet 63:1609-21.

Lönnqvist T, Paetau A, Pihko H, Nikali K. Infantile-onset spinocerebellar ataxia. In Handbook of Ataxia Disorders. T Klockgether Ed. New York: Marcel Dekker, Inc, 2000, pp. 293-309.

Lossos A, Schlesinger I, Okon E, Abramsky O, Bargal R, Vanier MT, Zeigler M (1997). Adult-onset Niemann-Pick type C disease. Clinical, biochemical and genetic study. Arch Neurol 54:1536-41.

Louis-Barr D (1941). Sur un syndrome progressif comprenant des télangiectasies capillaires cutanées et conjonctivales symétriques, à disposition naevoide et de troubles cérébelleux. Confin Neurol (Basel) 4:32-42. *

Marie P (1893). Clinique des maladies nerveuses. Sur l'hérédo-ataxie cérébelleuse. Sem méd (Paris) 13:444-7. *

Mariotti C, Solari A, Torta D, Marano L, Fiorentini C, Di Donato S (2003). Idebenone treatment in Friedreich patients: one-year-long randomized placebo-controlled trial. Neurology 60:1676-9.

Matthews PM, Marchington DR, Squier M, Lan J, Brown RM, Brown GK (1993). Molecular genetic characterization of an X-linked form of Leigh's syndrome. Ann Neurol 33:652-5.

McConville CM, Stankovik T, Byrd PJ, McGuire GM, Yao QY, Lennox GG, Taylor MR (1996). Mutations associated with variant phenotypes in ataxia-telangiectasia. Am J Hum Genet 59:320-30.

Merlini L, Gooding R, Lochmuller H, Muller-Felber W, Walter MC, Angelicheva D, Talim B, Hallmayer J, Kalaydjieva L (2002). Genetic identity of Marinesco-Sjögren/myoglobinuria and CCFDN syndromes. Neurology 58:231-6.

Mihalik SJ, Morrell JC, Kim D, Sacksteder KA, Watkins PA, Gould SJ (1997). Identification of PAHX, a Refsum disease gene. Nat Genet 17:185-9.

Moe PC (1971). Ocular motor apraxia in three families. Neurology 21:451.

Moghadasian MH (2004). Cerebrotendinous xanthomatosis: clinical course, genotypes and metabolic backgrounds. Clin Invest Med 27:42-50.

Montermini L, Richter A, Morgan K, Justice CM, Julien D, Castellotti B, Mercier J, Poirier J, Capozzoli F, Bouchard JP, Lemieux B, Mathieu J, Vanasse M, Seni MH, Graham G, Andermann F, Andermann E, Melançon SB, Keats BJB, Di Donato S, Pandolfo M (1997).Phenotypic variability in Friedreich's ataxia: role of the associated GAA triplet repeat expansion. Ann Neurol 41:675-82.

.Morcos R, Andermann F, Anderann E, Ghanem Q, Awaya Y, Fukuyama Y (1982). Ataxia-ocular motor apraxia: a rare autosomal recessive disorder. Neurology 32:A82.

Moreira MC, Barbot C, Tachi N, Kozuka N, Mendonça P, Barros J, Coutinho P, Sequeiros J, Koenig M (2001a). Homozygosity mapping of Portuguese and Japanese forms of ataxia-oculomotor apraxia to 9q13, and evidence of genetic heterogeneity. Am J Hum Genet 68:501-8.

Moreira MC, Barbot C, Tachi N, Kozuka N, Uchida E, Gibson T, Mendonça P, Costa M, Barros J, Yanagisawa T, Watanabe M, Ikeda Y, Aoki M, Nagata T, Coutinho P, Sequeiros J, Koenig M (2001b). The gene mutated in ataxia-ocular apraxia 1 encodes the new HIT/Zn-finger protein aprataxin. Nat Genet 29:189-93.

Moreira MC, Klur S, Watanabe M, Nemeth AH, Le Ber I, Moniz JC, Tranchant C, Aubourg P, Tazir M, Schols L, Pandolfo M, Schulz JB, PougetJ, Calvas P, Shizuka-Ikeda M, Shoji M, Tanaka M, Izatt L, Shaw CE, M'Zahem A, Dunne E, Bomont P, Benhassine T, Bouslam N, Stevanin G, Brice A, Guimarães J, Mendonça P, Barbot C, Coutinho P, Sequeiros J, Dürr A, Warter JM, Koenig M (2004). Senataxin, the ortholog of a yeast RNA helicase, is mutant in ataxia-ocular apraxia 2. Nat Genet 36:225-7.

Moroni I, Bugiani M, D'Incerti L, Maccagnano C, Rimoldi M, Bissola L, Pollo B, Finocchiaro G, Uziel G (2004). L-2-hydroxiglutaric aciduria and brain tumors: a predisposing condition? Neurology 62:1882-4.

Narcisi TM, Shoulders CC, Chestner SA, Read J, Brett DJ, Harrison GB, Grantham TT, Fox MF, Povery S, de Bruin TW (1995). Mutations of the microsomal triglyceride-transfer-protein gene in abetalipoproteinemia. Am J Hum Genet 57:1298-1310.

Németh A, Bochukova E, Dunne E, Huson SM, Elston J, Hannan MA, Jackson M, Chapman CJ, Taylor AMR (2000). Autosomal recessive cerebellar ataxia with oculomotor apraxia (ataxia-telangiectasia-like syndrome) is linked to chromosome 9q34. Am J Hum Genet 67:1320-6

Neuhauser G, Opitz JM (1975). Autosomal recessive syndrome of cerebellar ataxia and hypogonadotropic hypogonadism. Clin Genet 7:426-34.

Nikali K, Suomalainen A, Terwillinger J, Koskinen T, Weissenbach J, Peltonen L (1995). Random search for shared chromosomal regions in four affected individuals: the assignment of a new ataxia locus. Am J Hum Genet 56:1088-95.

Nikali K, Suomalainen A, Saharinen J, Kuokkanen M, Spelbrink JN, Lönnqvist T, Peltonen L (2005). Infantile onset spinocerebellar ataxia is caused by recessive mutations in mitochondrial proteins Twinkle and Twinky. Hum Mol Genet 14:2981-90.

Nonne M (1981). Über eine eigentumliche familiare Erkrankungsform des Zentralnervensystems. Arch Psychiat Nervenkr 22:283-316. *

Ogasahara S, Engel AG, Frens D, Mack D (1989). Muscle coenzyme Q deficiency in familial mitochondrial encephalomyopathy. Proc Natl Acad Sci USA 86:2379-82.

Ouahchi K, Arita M, Kayden H, Hentati F, Ben Hamida M, Sokol R, Arai H, Inoue K, Mandel JL, Koenig M (1995). Ataxia with isolated vitamin E deficiency is caused by mutations in the α-tocopherol transfer protein. Nat Genet 9:141-5.

Ozisik PA, Akalan N, Palaoglu S, Topçu M (2002). Medulloblastoma in a child with the metabolic disease L-2-hydroxiglutaric aciduria. Pediatr Neurosurg 37:22-6.

Palau F, De Michele G, Vilchez JJ, Pandolfo M, Monros E, Cocozza S, Smeyers P, Lopez-Arlandis J, Campanella G, Di Donato S, Filla A (1995). Early onset ataxia with cardiomyopathy and retained tendon reflexes maps to Friedreich's ataxia locus on chromosome 9q. Ann Neurol 37:359-62.

Palau F, Espinós C (2006). Autosomal recessive cerebellar ataxias. Orphanet J Rare Dis. 1:47-65.

Parisi MA, Bennett CL, Eckert ML, Dobyns WB, Gleeson JG, Shaw DW, McCDonald R, Eddy A, Chance PF, Glass IA (2004). The NPHPI gene deletion associated with juvenile nephronophthisis is present in a subset of individuals with Joubert syndrome. Am J Hum Genet 75:82-91.

Paulson HI, Miller VM (2005). Breaks in coordination: DNA repair and inherited ataxia. Neuron 4:845-8.

Puccio H, Koenig M (2000). Recent advances in the molecular pathogenesis of Friedreich's ataxia. Hum Mol Genet 9:887-92.

Puccio H, Koenig M (2002). Friedreich ataxia: a paradigm for mitochondrial diseases. Curr Opin 12:272-7.

Quinzii CM, Kattah AG, Naini A, Akman HO, Mootha VK, DiMauro S, Hirano M (2005). Coenzyme Q deficiency and cerebellar ataxia associated with aprataxin mutation. Neurology 64:539-41.

Rajab A, Mochida GH, Hill A, Ganesh V, Bodell A, Riaz A, Grant PE, Shugart, YY, Walsh CA (2003). A novel pontocerebellar hypoplasia maps to chromosome 7q11-21. Neurology 60:1664-7.

Rantamäki M, Luoma P, Virta JJ, Rinne JO, Paetau A, Suomalainen A, Udd B (2007). Do carriers of POLG mutation W748S have disease manifestations?. Clin Genet 72:532-7.

Rass U, Ahel I, West SC (2007). Defective DNA repair and neurodegenerative disease. Cell 130:991-1004.

Raven J., Raven JC, Court J H. (1998). Manual for Raven's Progressive Matrices and Vocabulary Scales. Section 2: The Coloured Progressive Matrices. San Antonio, TX: Harcourt Assessment.

Refsum S (1946). Heredopathia atactica polyneuritiformis: a familial syndrome not hitherto described. A contribution to the clinical study of the hereditary disorders of the nervous system. Acta Psychiatr Scand Suppl 38:946.*

Richter A, Rioux JD, Bouchard JP, Mercier J, Mathieu J, Ge B, Poirier J, Julien D, Gyapay G, Weissenbach J, Hudson TJ, Melançon SB, Morgan K (1999). Location score and haplotype analysis of the locus for autosomal recessive spastic ataxia of Charlevoix-Saguenay, in chromosome region 13q11. Am J Hum Genet 64:768-75.

Richter AM, Ozgul RK, Poisson VC, Topaloglu H (2004). Private SACS mutations in autosomal recessive spastic ataxia of Charlevoix-Saguenay (ARSACS) families in Turkey. Neurogenetics 5:165-70.

Ristow M, Pfister MF, Yee AJ, Schubert M, Michael L, Zhang CY, Ueki K, Michael MD 2nd, Lowell BB, Kahn CR (2000). Frataxin activates mitochondrial energy conversion and oxidative phosphorylation. Proc Natl Acad Sci USA 97:1229-43.

Rotig A, de Lonlay P, Chretien D, Foury F, Koenig M, Sidi D, Munnich A, Rustin P (1997). Aconitase and mitochondrial iron-sulphur protein deficiency in Friedreich ataxia. Nat Genet 17:215-7.

Rustin P, von Kleist-Retzow JC, Chantrel- Groussard K, Sidi D, Munnich A, Rotig A (1999). Effect of idebonone on cardiomyopathy in Friedreich's ataxia: a preliminary study. Lancet 354:477-9.

Rustin P, Rotig A, Munnich A, Sidi D (2002). Heart hypertrophy and function are improved by idebenone in Friedreich's ataxia. Free Rad Res 36:467-9.

Rzem R, Veiga-da-Cunha M, Nöel G, Goffette S, Nassogne M-C, Tabarki B, Schöller, Marquardt T, Vikkula M, van Schaftingen E (2004). A gene encoding a putative FAD-dependent L-2 hydroxyglutarate dehydrogenase is mutated in L-2-hydroxiglutaric aciduria PNAS 48:16849-54.

Saar K, Al-Gazali L, Sztriha L, Rueschendorf F, Nur-E-Kamal M, Reis A, Bayoumi R (1999). Homozygosity mapping in families with Joubert syndrome identifies a locus on chromosome 9q34.3 and evidence for genetic heterogeneity. Am J Hum Genet 65:1666-71.

Sanger Brown (1892). On hereditary ataxia, with a series of twenty-one cases. Brain 250-68.*

Sasaki H,Yabe I, Tashiro K (2003). The hereditary spinocerebellar ataxias in Japan Cytgenet Genome Res 100.198-205.

Satran D, Pierpont M, Dobyns W (1999). Cerebello-oculo-renal syndrome including Arima, Sénior Löken and COACH syndromes: more than just variants of Joubert syndrome. Am J Med Genet 86:459-69.

Savitski K, Bar-Shira A, Gilad S, Rotman G, Ziv Y, Vanagaite L, Tagle DA, Smith S, Uziel T, Sfez S, Ashenazi M, Pecker I, Frydman H, Harnik R, Patanjali SR, Simmons A, Clines GA, Sartiel A, Gatti RA, Chessa L, Sanal O, Lavin MF, Jaspers NGJ, Taylor MR, Arlett CF, Miki T, Weissman SM, Lovet M, Collins FS, Shiloh Y (1995). A single ataxia-telangiectasia gene with a product similar to PI-3kinase. Science 268:1749-53.

Sekijima y, Ohara S, Nakagawa S, Tabata K, Yoshida K, Ishigame H, Shimizu Y, Yanagisawa N (1998). Hereditary motor and sensory neuropathy associated cerebellar atrophy (HMSNCA): clinical and neuropathological features of a Japonese family. J Neurol Sci 158:30-7.

Senderek J, Krieger M, Stendel C, Bergman C, Moser M, Breitbach-Faller N, Rudnik-Schoneborn S, Baschek A, Wolf NI, Harting I, North K, Smith J, Muntoni F, Brockington M, Quijano-Roy S, Renault F, Herrmann R, Hendershot LM, Schroder JM, Lochmuller H, Topaloglu H, Voit T, Weis J, Ebinger F, Zerres K (2005). Mutations in SIL1 cause Marinesco-Sjögren syndrome, a cerebellar ataxia with cataract and myopathy. Nat Genet 37:1312-14.

Seznec H, Simon D, Bouton C, Reutenaer L, Hertzog A, Golik P, Procaccio V, Patel M, Drapier JC, Koenig M, Puccio H (2005). Friedreich ataxia: the oxidative stress paradox. Hum Mol Genet 14:463-74.

Sharp D, Blinderman L, Combs KA, Kienzle B, Ricci B, Wager-Smith K, Gil CM, Turck CW, Bouma ME, Rader DJ (1993). Cloning and gene defects in microsomal triglyceride transfer protein associated with abetalipoproteinemia. Nature 365:65-9.

Silva MC, Coutinho P, Pinheiro CD, Neves JM, Serrano P (1997). Hereditary ataxias and spastic paraplegias: methodological aspects at a prevalence study in Portugal. J Clin Epiemiol 50:1377-84.

Steinlin M, Blaser S, Boltshauser E (1998). Cerebellar involvement in metabolic disorders: a pattern recognition approach. Neuroradiology 40:347-54.

Steinlin M, Klein A, Haas-Lude K, Zafeiriou D, Strozzi S, Müller T, Gubser-Mercati D, Schmitt Mechelke T, Krägeloh-Mann I, Boltshauser E (2007). Pontocerebellar hypoplasia type 2: variability in clinical and imaging findings. Eur J Paediatr Neurol 11:146-52.

Stewart GS, Maser RS, Stankovic T, Bressan DA, Kaplan MI, Jaspers NG, Raams A, Byrd PJ, Petrini JH, Taylor AM (1999). The DNA double-strand break repair gene hMRE11 is mutated in individuals with an ataxia-telangiectasia-like disorder. Cell 99:577-87.

Sturm B, Stupphann D, Kaun C, Boesch S, Schranzhofer M, Wojta J, Goldenberg H, Scheiber-Mojdehkar B (2005). Recombinant human erythropoietin: effects on frataxin expression in vitro. Eur J Clin Invest 35:711-17.

Subramony SH, Currier RD. The classification of familial ataxias. In: Handbook of Clinical Neurology. PJ Vinken, GW Bruyn, HL Klawans Eds. New York: Elsevier Science Publishers, 1991, pp. 271-84.

Sue CM, Karadimas C, Checcarelli N, Tanji K, Papadopoulou LC, Pallotti F, Guo FL, Shanske S, Hirano M, De Vivo DC, Van Coster R, Kapla P, Bonilla E, DiMauro S (2000). Differencial features of patients with mutations in two COX assembly genes, SURF-1 and SCO2. Ann Neurol 47:589-95.

Suraweera A, Becherel OJ, Chen P, Rundle N, Woods R, Naamura J, Gatei M, Criscuolo C, Filla A, Chessa L, Fusser M, Epe B, Gueven N, Lavin MF (2007). Senataxin, defective in ataxia oculomotor apraxia type 2, is involved in the defence against oxidative DNA damage. J Cell Biol 177:969-79.

Svoboda DL, Briley LP, Vos JM (1998). Defective bypass replication of a leading strand cyclobutane thymine dimer in xeroderma pigmentosum variant cell extracts. Cancer Res 58:2445-8.

Tachi N, Kozuka N, Ohya K, Chiba S, Sasaki K (2000). Hereditary cerebellar ataxia with peripheral neuropathy and mental retaardation. Eur Neurol 43:82-7.

Takashima H, Boerkoel CF, John J, Saifi GM, Salih MA, Amstrong D, Mao Y, Quiocho FA, Roa BB, Nakagawa M, Stockton DW, Lupski JR (2002). Mutation of TDP1, encoding a topoisomerase1-dependent DNA damage repair enzyme, in spinocerebellar ataxia with axonal neuropathy. Nat Genet 32:267-72.

Tedeschi G, Bonavita S, Barton NW, Bertolino A, Franck JA, Patronas NJ, Alger JR, Schiffmann R (1998). Proton magnetic resonance spectroscopic imaging in the clinical evaluation of patients with Niemann-Pick disease. J Neurol, Neurosurg Psychiatry 65:72-9.

Teixeira J, Santos M, Carrilho I, Diogo L, Cabral P, Chorão R, Sousa Silva A, Maré R, Cardoso ML, Barbot C (2004). L-2-hydroxiglutaric aciduria in Portugal. J Inherit Met Dis 27:85.

Teraoka S, Telatar M, Becker-Catania S, Liang T, Onegut S, Tolun A, Chessa L, Sanal O, Bernatowska E, Gatti RA, Concannon P (1999). Splicing defects in the ataxia-telangiectasia gene, ATM: underlying mutations and phenotypic consequences. Am J Hum Genet 64:1617-31.

Thompson LH. Nucleotide excision repair. Its relation to human disease. In: DNA Repair in Higher Eukaryotes. Volume 2. JA Nickoloff, M Hoekstra, NJ Totowa Eds. New York: Human Press, 1998, pp. 335-93.

Tranchant C, Fleury M, Moreira MC, Koenig M (2003) Warter JM. Phenotypic variability of aprataxin gene mutations. Neurology 60:868-70.

Topçu M, Jobard F, Halliez S, Coskun T, Yalçinkayal C, Gerceker FO, Wanders RJ, Prud'homme J-F, Lathrop M, Özguc M, Fischer J (2004). L-2-hydroxiglutaric aciduria: identification of a mutant gene C14orf160 localized on chromosome 14q22.1. Hum Mol Genet 13:2803-11.

Tyynismaa H, Sembongi H, Bokori-Brown M, Granycome C, Ashley N, Poulton J, Jalanko A, Spelbrink JN, Holt IJ, Suomalainen A (2004). Twinkle helicase is essential for mtDNA maintenance and regulates mtDNA copy number. Hum Mol Genet 13:3219-27.

Uekawa K, Yuasa T, Kawasaki S, Makibuchi T, Ideta T (1992). A hereditary ataxia associated with hypoalbuminemia and hyperlipidemia: a variant form of Friedreich's disease or a new clinical entity? Rinsho Shinkeigaku 32:1067-74.

Valente EM, Salpietro DC, Brancati F, Bertini E, Galluccio T, Tortorella G, Briuglia S, Dallapicola B (2003). Description, nomenclature and mapping of a novel cerebello-renal syndrome with molar tooth malformation. Am J Hum Genet 73:663-70.

Valente EM, Silhavy JL, Brancati F, Barrano G, Krishnaswami SR, Castori M, Lancaster MA, Boltshauser E, Boccone L, Al-Gazali L, Fazzi E, Signorini S, Louie CM, Bellacchio E. International Joubert Syndrome Related Disorders Study Group, Bertini E, Dallapiccola B, Gleeson JG (2006). Mutations in CEP290, which encodes a centrosomal protein, cause pleiotropic forms of Joubert syndrome. Nat Genet 38:623-5.

Valente EM, Brancati F, Dallapiccola B (2008). Genotypes and phenotypes of Joubert syndrome and related disorders. Eur J Med Genet 51:1-23.

Van Bogaert L, Martin L (1974). Optic and cochleovestibular degeneration in the hereditary ataxias. I. Clinicopathological and genetic aspects. Brain 97:15-40.

Van Coster R, Lombres A, De Vivo DC, Chi TL, Dodson WE, Rothman S, Orrechio EJ, Grover W, Berry GT, Schwartz JF(1991). Cytochrome c oxidase-associated Leigh syndrome: phenotypic features and pathogenetic speculations. J Neurol Sci 104:97-111.

Van Erven PM, Gabreëls FJ, Ruitenbeek W, Renier WO, Fischer JC (1987). Mitochondrial encephalomyopathy. Association with an NADH dehydrogease deficiency. Arch Neurol 44:775-8.

Van der Brink DM, Brites P, Haasjes J, Wierzbicki AS, Mitchell J, Lambert-Hamill M, de Belleroche J, Jansen GA, Waterham HR, Wanders RJ (2003). Identification of PEX7 as the second gene involved in Refsum disease. Am J Hum Genet 72:471-7.

Van Goethem G, Luoma P, Rantamäki M, Al Memar A, Kaakkola S, Hackman P, Krahe R, Löfgren A, Martin JJ, De Jonghe P, Suomalainen A, Udd B, Van Broeckhoven C (2004). POLG mutations in neurodegenerative disorders with ataxia but no muscle involvement. Neurology 63:1251-7.

Vanier MT, Susuki K (1998). Recent advances in elucidating Niemann- Pick C disease. Brain Pathol 8:163-74.

Vilarinho L, CardosoML Gaspar P, Barbot C, Azevedo L, Diogo L, Santos M, Carrilho I, Fineza I, Kok F, Chorão R, Alegria P, Martins E, Teixeira J, Cabral Fernandes H, Verhoeven NM, Salomons GS, Santorelli FM, Cabral P, Amorim A, Jakobs C (2005). Novel mutations in 21 patients with L-2-hydroxiglutaric aciduria of Portuguese origin. Human Mutation 26:395-6.

Watanabe M, Sugai Y, Concannon P, Koenig M, Schmitt M, Sato M, Shizuka M, Mizushima K, Ikeda Y, Tomidokoro Y, Okamoto K, Shoji M (1998). Familial spinocerebellar ataxia with cerebellar atrophy, peripheral neuropathy, and elevated level of serum creatine kinase, γ-globulin, and α-fetoprotein. Ann Neurol 44:265-9.

Willems JL, Monnens LA, Trijbels JM, Veerkamp JH, Meyer AE, van Dam K, van Haelst U (1977). Leigh encephalomyelopathy in a patient with cytochrome c oxidase deficiency in muscle tissue. Pediatrics 60:850-7.

Willems PJ, Van Roy BC, Kleijer WJ, Van der Kraan M, Martin JJ (1993). Atypical clinical presentation if ataxia-telangiectasia. Am J Med Genet 45:777-82.

Wilson RB, Roof DM (1997). Respiratory deficiency due to loss of mitochondrial DNA in yeast lacking the frataxin homologue. Nat Genet 1:352-7.

Winterthun S, Ferrari G, He L, Taylor RW, Zeviani M, Turnbull DM, Engelsen BA, Moen G, Bindoff LA (2005). Autosomal recessive miochondrial ataxic syndrome due o mitochondrial polymerase gamma mutations. Neurology 64:1204-8.

Zadikoff C, Lang AE (2005). Apraxia in movement disorders. Brain 128:1480-97.

Zhu Z, Yao J, Jonhs T, Fu K, DeBie I, Macmillan C, Cuthbert AP, Newbold RF, Wang J, Chevrette M, Brown GK, Brown RM, Shoubridge EA (1998). SURF-1 encoding a factor involved in the biogenesis of cytochrome oxidase, is mutated in Leigh syndrome. Nat Genet 20:337-43.

ANEXOS

ABREVIATURAS MAIS UTILIZADAS NO TEXTO

ABL	abetalipoproteinemia
ADN	ácido desoxiribonucleico
AFP	α-fetoproteina
AOA	ataxia com apraxia ocular
AOA1	ataxia com apraxia ocular 1
AOA2	ataxia com apraxia ocular 2
AOAX	ataxia com apraxia ocular sem locus conhecido
APTX	aprataxina
ARCA	ataxia cerebelosa autossómica recessiva
ARSACS	ataxia espástica autossómica recessiva de Charlevoix- Saguenay
A-T	ataxia-telangiectasia
ATLD	ataxia – telangiectasia *like disorder*
ATM	AT mutado
α-TTP	proteína de transferência do α-tocoferol
AVED	ataxia por défice isolado de vitamina E
CDG	glicoproteínas deficientes em carbohidratos
CTX	xantomatose cerebrotendinosa
CYP27	esterol 27-hidroxilase
DSBR	reparação de quebra em cadeia dupla
EOCA-HA	ataxia cerebelosa de início precoce com hipoalbuminemia
EOCARR	ataxia cerebelosa de início precoce com reflexos conservados
FRDA	ataxia de Friedreich
HMSNCA	neuropatia sensitivo-motora hereditária associada a atrofia cerebelosa
HPC	hipoplasia pontocerebelosa
IOSCA	ataxia espinocerbelosa de início na infância
ISOD	défice isolado de sulfitoxidase
JBTS	síndrome de Joubert
L-2-HG	acidúria L-2-hidroxiglutárica
LDL	lipoproteínas de baixa densidade
MIRAS	síndrome de ataxia recessiva mitocondrial
MRE11A	proteína 11 de recombinação meiótica
MRI	ressonância magnética nuclear
MSS	síndrome de Marinesco- Sjögren

MTP	proteína de transferência de triglicerídeos microssomais
NPC	doença de Niemann-Pick
OMA	apraxia oculomotora
PCARP	ataxia de cordões posteriores e retinite pigmentar
PDH	piruvatodesidrogenase
PEX7	peroxina 7
PhyH	fitanoil CoA-hidroxilase
POLG	polimerase γ
RD	doença de Refsum
SACS	sacsina
SANDO	ataxia sensorial, neuropatia, disartria, oftalmoparesia
SCA2	ataxia espinocerebelosa tipo 2
SCAN1	ataxia espinocerebelosa com neuropatia axonal
SETX	senataxina
SSBR	reparação de quebra em cadeia simples
TDP1	fosfodieasterase tirosil -ADN 1
VLDL	lipoproteínas de baixa densidade
VOR	reflexo vestibuloocular
VWM	*vanishing-white-matter*
XP	*xeroderma pigmentosum*

RECOLHA DE DADOS CLÍNICOS E INVESTIGAÇÃO DE ATAXIAS RECESSIVAS

Este estudo baseou-se no registo de 333 doentes, correspondendo a 230 famílias com ataxias recessivas, provenientes da consulta de neurologia pediátrica do Hospital de Crianças Maria Pia e do rastreio populacional de ataxias hereditárias e paraparésias espásticas, entre 1993 e 2004.

Apresentamos aqui a grelha que serviu de base ao trabalho de levantamento das informações clínicas e dos exames complementares nos centros de saúde e nos arquivos hospitalares.

Em anexo e como complemento fica também uma proposta de protocolo de investigação, a utilizar segundo o critério de idade definido.

ATAXIAS RECESSIVAS			
Nome			
Processo			
Morada			
Telefone			
Sexo		Cornos anteriores	
Data de nascimento		Neuropatia	
Concelho		Miopatia	
Distrito		Outras neurológicas	
Estado civil		Escoliose	
Profissão		Pés cavos	
Filhos		Alt. respiratórias	
Ano de início		Microcefalia	
Ano de morte		Macrocefalia	
Ano cadeira de rodas		Atraso estato-ponderal	
Observação 1ª		Dismorfia	
Observação última		Organomegalias	
História familiar		Alt. hepáticas	
Consanguinidade		Alt. renais	
Origem da família		Alt. endócrinas	
Ataxia		Alt. cutâneas	
Atraso mental		Alt. cardíacas	
Demência		Alt. hematológicas	
Epilepsia		Outras gerais	
Mioclonias		Bioquímica	
Atrofia óptica		Estudo metabólico	
Apraxia do olhar		Enzimologia	
OEP		EEG	
Estrabismo		EMG	
Nistagmo		Potenciais evocados	
Amaurose		Imagem	
Cataratas		Biópsia de pele	
Retinite pigmentar		Biópsia de Músculo	
Surdez		Biópsia de nervo	
Piramidal		Vitamina E	
Distonia		Est. cadeia respiratória	
Coreia/atetose		Est. molecular	
Parkinson		Repeats	
Cordonal		Outros	

PROPOSTA DE PROTOCOLO DE INVESTIGAÇÃO DE ATAXIAS RECESSIVAS

Colheita de sangue para análises gerais
α-fetoproteína
Albumina
Colesterol, triglicerídeos
Apolipoproteina A, B
Electroforese das lipoproteinas
Vitamina E
Imunidade humoral e celular
Pesquisa de quebras cromossómicas
Cromatografia de aminoácidos e ácidos orgânicos
Lactato e piruvato
Amónia
Ácido fitânico
Pesquisa de acantócitos
Ácidos gordos de cadeia muito longa
Arylsulfatase +Galactocerebrosidase
Estudo da esterificação do colesterol
RMN encefálica
Exame oftalmológico:
- acuidade visual
- cataratas
- degenerescência pigmentar da retina
- degenerescência macular
- estrias mielínicas
- ERG

Exame neuropsicológico
Avaliação de audição /PEA
Exame cardiológico:
- ECG
- Ecocardiograma

EMG / PESS
Registo de movimentos oculares
Biópsia de músculo e nervo
Colheita de sangue para genética molecular