

U. PORTO



INSTITUTO DE CIÊNCIAS BIOMÉDICAS ABEL SALAZAR
UNIVERSIDADE DO PORTO

Relatório Final de Estágio
Mestrado Integrado em Medicina Veterinária

FIBRILHAÇÃO ATRIAL EM EQUINOS

Hugo Ferreira Matias

Orientador: **Dr. Tiago de Melo Silva Pereira**

Co-Orientador: **Dr. Kevin Corley**

Porto 2013

U. PORTO



INSTITUTO DE CIÊNCIAS BIOMÉDICAS ABEL SALAZAR
UNIVERSIDADE DO PORTO

Relatório Final de Estágio
Mestrado Integrado em Medicina Veterinária

FIBRILHAÇÃO ATRIAL EM EQUINOS

Hugo Ferreira Matias

Orientador: **Dr. Tiago de Melo Silva Pereira**

Co-Orientador: **Dr. Kevin Corley**

Porto 2013

RESUMO

O meu estágio curricular foi realizado na área da Medicina e Cirurgia de Equinos e permitiu-me contacto com uma realidade clínica diferente. Foi uma experiência muito enriquecedora e essencial para o meu futuro como Médico Veterinário.

As 16 semanas de estágio curricular decorreram no *Anglesey Lodge Equine Hospital* na Irlanda. Durante este período acompanhei casos clínicos em diferentes áreas sendo que na sua maioria, estes incidiram em medicina interna e ortopedia. Entre os meus deveres no Hospital constavam a realização de exames de estado geral dos pacientes, preparação do material necessário para procedimentos e tratamentos, assim como auxiliar nesses mesmos. Participei também durante período, em palestras semanais no *Irish National Stud* apresentadas por diversos especialistas sobre vários temas. O *Anglesey Lodge Equine Hospital* localiza-se numa localidade da Irlanda em que as corridas de galope fazem parte da cultura e tradição, refletindo-se na casuística que observei.

Durante o meu estágio, a fibrilhação atrial despertou a minha atenção por ser uma patologia cardíaca limitante da performance desportiva, mas que apresenta boas probabilidades de um tratamento com sucesso, permitindo que os cavalos afetados voltem ao nível de atividade física anterior.

CASUÍSTICA

Casuística	
Sistema Cardiovascular	
Fibrilhação atrial	4
Contrações ventriculares prematuras	1
Defeito do septo interventricular	1
Tetralogia de Fallot	1
Regurgitação mitral	3
Regurgitação aórtica	1
Regurgitação tricúspide	2
Sistema Musculosquelético	
Abcesso do casco	6
Artrite / Artrite séptica	5
Artrose	9
Desmite do ligamento acessório do TFDP	1
Desmite do ligamento anular	3
Desmite do ligamento suspensor do boleto	11
Fraturas	7
Laceração de tecidos moles	9
Laminite aguda	2
Laminite crónica	1
Osteocondrose /Osteocondrite dissecante	15
Lombalgias	17
Síndrome de navicular	2
Tendinite do tendão flexor digital profundo	12
Tendinite do tendão flexor digital superficial	9
Perosteíte da face dorsal do 3º metacarpiano	3
Exostose do 2º e 4º metacarpiano	5
Esparvão ósseo	3
Epifisite	1
Sesamoidite	2
Linfangiectasia	2
Sistema Respiratório	
Hemiplegia laríngea	23
Encarceramento da epiglote	3
Deslocamento do palato mole	5
Sinusite	4
Pneumonia bacteriana	1
Pleuropneumonia	3
Pneumonia por aspiração	1
Gurma	2
Hemorragia pulmonar induzida por exercício	1
Linfoma pulmonar	1

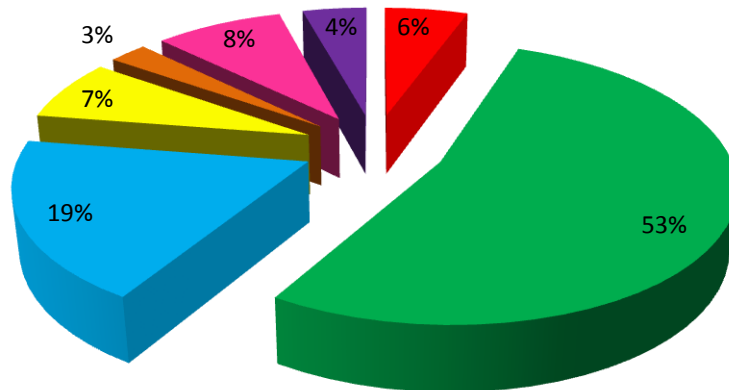
Sistema Digestivo	
Cólica médica ^(*)	7
Cólica cirúrgica ^(*)	2
Diarreia crônica	1
Obstrução esofágica	1
Úlceras gástricas	6
Sistema Génito-urinário	
Placentite	3
Cistite	1
Insuficiência renal aguda	2
Neonatologia	
Síndrome asfixia perinatal	4
Acidente vascular cerebral	1
Artrites sépticas	3
Rinopneumonia	1
Úlcera da córnea	1
Prematuridade	4
Deformidades angulares	3
Deformidades flexoras	2
Shunt porto-sistémico	1
Dermatologia	
Sarcoides	7
Otite	1
Tumor do prepúcio	2
Total de Casos	235
Procedimentos^(**)	
Ecografia transabdominal de avaliação da viabilidade fetal	35
Biópsia de fígado	2
Biópsia renal	1
Neurectomia do ramo profundo do nervo plantar lateral	3
Neurectomia do nervo digital palmar	2
Hemodiálise	1
Lavagem uterina	18
Caslick	2
Diagnóstico de gestação	1
Cesariana	2
Exame de ato de compra	3
Total de procedimentos	70
TOTAL	305

Nota: ^(*) a diferenciação entre cólica médica e cólica cirúrgica não se trata de uma diferenciação clínica mas sim da opção terapêutica do Médico Veterinário em cada caso específico, tendo em conta as circunstâncias e o parecer do proprietário. ^(**) Estes procedimentos não incluem procedimentos gerais, como bloqueios anestésicos, etc...

ESTATÍSTICA DA CASUÍSTICA

ANGLESEY LODGE EQUINE HOSPITAL DIVISÃO POR SISTEMAS

■ Sistema Cardiovascular ■ Sistema Musculosquelético ■ Sistema Respiratório
■ Sistema Digestivo ■ Sistema Génito-urinário ■ Neonatologia
■ Dermatologia



AGRADECIMENTOS

Ao meu orientador, professor Tiago Pereira, por toda a atenção, disponibilidade e auxílio ao longo destes meses e de todo o meu percurso académico.

Á minha Mãe, que apesar de não ter vivido para criar os seus filhos, está todos os dias no meu coração e estaria orgulhosa de mim neste momento.

Ao meu Pai, que fez os possíveis e os impossíveis para que nada faltasse aos seus filhos, sempre me apoiou e me passou a paixão pelos cavalos.

Aos meus irmãos, de quem tanto gosto, por aturarem o meu mau feitio.

Á Isabel que tem sido como uma mãe para mim e que sempre me tratou como fosse filho dela.

Á minha namorada pelo apoio incondicional e por aturar o meu mau feitio desta última semana.

A toda a minha família pelo apoio incondicional em todos os momentos.

Ao Dr. Kevin Corley pela oportunidade de estágio no *Anglesey Lodge Equine Hospital*, por todo o apoio e disponibilidade durante toda a minha estadia.

Á Jonna, por toda a preocupação, por todas as palavras sábias, por todo o material disponibilizado para a realização deste trabalho.

Á Noreen, Marina e Sara por toda a ajuda e bons momentos passados durante estes 4 meses.

LISTA DE ABREVIATURAS

BID – duas vezes por dia
bpm – batimentos por minuto
CAP – contracções atriais prematuras
cm – centímetros
CVP – contracções ventriculares prematuras
cTnI – Troponina I cardíaca
ECG – eletrocardiograma
FA – fibrilhação atrial
FAC – fibrilhação atrial crónica
FAP – fibrilhação atrial paroxística
FC – Frequência cardíaca
FE – Fração de encurtamento
iv – intravenoso
J – joules
kg – quilograma
mg – miligramas
ml - mililitro
mm - milímetros
mV – milivolt
PA – artéria pulmonar
S1 – primeiro som cardíaco
S2 – segundo som cardíaco
S3 – terceiro som cardíaco
S4 – quarto som cardíaco
TRC – tempo de repleção capilar
TVEC – cardioversão elétrica transvenosa
µg – micrograma

ÍNDICE GERAL

RESUMO	iii
CASUÍSTICA	iv
AGRADECIMENTOS	vii
LISTA DE ABREVIATURAS.....	viii
ÍNDICE GERAL	ix
I. INTRODUÇÃO	1
II. REVISÃO BIBLIOGRÁFICA	3
1. PATOFISIOLOGIA DA FIBRILHAÇÃO ATRIAL.....	3
1.1 Fenómenos de reentrada – “movimentos circulares”, a base da FA.....	3
1.2 Fatores iniciantes da FA	5
1.3 Manutenção da FA	5
1.4 Efeitos cardiovasculares da FA	6
2. DIAGNÓSTICO.....	7
2.1 Apresentação clínica e exame físico	7
2.2 Auscultação	7
2.3 Eletrocardiograma	8
2.4 Ecocardiografia	10
2.5 Outros exames complementares	10
3. TRATAMENTO DA FA	11
3.1 Quinidina	12
3.1.1 Sulfato de quinidina	13
3.1.2 Gluconato de quinidina	14
3.1.3 Efeitos secundários da quinidina	15
3.2 Amiodarona	17
3.3 Flecainida	18
3.4 Cardioversão elétrica	18
4. CUIDADOS PÓS-TRATAMENTO	20
III. CASOS CLÍNICOS	21
1. Caso clínico número 1	21
2. Caso clínico número 2	22
3. Caso clínico número 3	24
IV. DISCUSSÃO DOS CASOS CLÍNICOS	25
V. CONCLUSÃO	26
VI. BIBLIOGRAFIA	27

VII. ANEXOS	30
ANEXO I	30
ANEXO II	30
ANEXO III	32

I. INTRODUÇÃO

A fibrilhação atrial (FA) é a disritmia mais frequente em equinos, assim como, a causa mais comum de intolerância ao exercício de origem cardíaca (McGurrin *et al.* 2005). Esta pode ter uma prevalência tao alta como 2.5% em certas populações, mas muitas das vezes é um achado acidental no exame clinico (Fenton *et al.* 2008).

Na maioria das espécies, a FA ocorre secundariamente a outra doença cardíaca, sobretudo patologias que provoquem aumento do átrio esquerdo, como cardiomiopatia dilatada ou severa regurgitação mitral (Patteson 1996). No entanto nos cavalos, a FA ocorre maioritariamente sem evidência de outras alterações cardíacas (Marr & Bowen 2010, Blissit 1999). Os cavalos são predispostos a FA por duas razões: possuem átrios de grandes dimensões e um elevado tónus vagal (Marr & Bowen 2010; Blissit 1999). O tamanho dos átrios no cavalo saudável é suficiente para a FA persistir. O elevado tónus vagal presente nesta espécie, resulta numa libertação de acetilcolina que diminui em diferentes graus o período refratário das células miocárdicas atriais (Braunwald 1992). Esta heterogenicidade entre o período refratário das células atriais aumenta a probabilidade de mecanismos de reentrada de impulsos, iniciadores da FA (Patteson 1999). Atualmente pensa-se que os mecanismos de reentrada de impulsos sejam os responsáveis pela iniciação da FA em detrimento dos focos ectópicos (Blissit 1999).

A FA pode ser paroxística (FAP), convertendo ao ritmo sinusal espontaneamente. A FAP ocorre maioritariamente em exercício intenso provocando uma quebra repentina da performance. Nestes casos a FA pode converter ao ritmo sinusal após alguns minutos, dificultando o seu diagnóstico. Por outro lado, nos casos em que não há conversão espontânea ao ritmo sinusal, estamos perante um caso de FA persistente (Marr & Bowen 2010; Blissit 1999; Patteson 1996).

A FA é identificada na auscultação, sendo o seu diagnóstico definitivo feito por eletrocardiograma (ECG). A FA caracteriza-se pela ausência de ondas P e pela presença de ondas f (ondas de fibrilhação), e um intervalo R-R irregular (Blissit 1999). A ausência de ondas P representa a perda da contração sincrónica atrial, o que reduz o enchimento ventricular e consequentemente reduz o débito cardíaco (Kubo *et al.* 1975). Deve ser realizada uma ecocardiografia para a identificação de outras patologias cardíacas que possam coexistir (Reef *et al.* 1995).

O tratamento da FA tem boa taxa de sucesso (80%) (Morris & Fregin 1982; Reef *et al.* 1995; Physick-Sheard 1999), sendo o tratamento de eleição realizado com sulfato de quinidina. Contudo, 76% dos cavalos tratados com quinidina manifestam efeitos secundários (Clercq *et al.* 2007). Estes efeitos na sua maioria são leves a moderados, no entanto morte súbita pode ocorrer

(Reef *et al* 1995; Fenton *et al.* 2008). A amiodarona e a flecainida são alternativas de tratamento farmacológico, no entanto são necessários mais estudos para comprovar a sua eficácia (Marr & Bowen 2010).

A cardioversão elétrica é uma alternativa terapêutica com melhor taxa de conversão que os tratamentos farmacológicos e também com menos efeitos secundários. Contudo esta técnica não está muito difundida em equinos, pois não é tão comoda como o tratamento farmacológico e requer anestesia geral (McGurrin *et al.* 2005).

O objetivo deste trabalho é fazer uma revisão bibliográfica, focando-se principalmente nos princípios que devem constituir a abordagem à FA e nas opções terapêuticas existentes na atualidade. Os casos clínicos apresentados pretendem ilustrar a realidade da prática clínica e as diferentes abordagens possíveis ao tema.

II. REVISÃO BIBLIOGRÁFICA

1. PATOFISIOLOGIA DA FA

1.1 Fenómenos de reentrada – “movimentos circulares”, a base da FA

A FA assim como a fibrilhação ventricular tem sido explicada nas diferentes espécies, com base na teoria dos “movimentos circulares”. Esta teoria permite o entendimento da eletrofisiologia desta disritmia e uma melhor compreensão da apresentação clínica e tratamento (Patteson 1996).

No coração, impulsos rítmicos são gerados no nodo Sinusal e conduzidos ao nodo Atrioventricular (AV) pelas vias internodais. As extremidades das fibras do nodo Sinusal conectam-se também com o tecido atrial circundante. Portanto, potenciais de ação originados no nodo Sinusal despolarizam toda a massa muscular atrial. O período refratário que se segue a cada despolarização garante que o impulso não inverta o seu sentido em direção ao nodo Sinusal e, por isso, cada impulso tem obrigatoriamente que terminar no nodo AV.

Em certas circunstâncias, esta sequência normal de eventos não se sucede, podendo ocorrer um mecanismo de reentrada e levar aos “movimentos circulares”, que por sua vez iniciam a fibrilhação atrial (Guyton & Hall 2006).

A **Figura 1** esquematiza uma onda circular reentrante, sendo que a cabeça de seta representa a frente da onda despolarizante. Após uma despolarização, as células miocárdicas repolarizam gradualmente (área cinzenta), até atingirem novamente o estado excitável (área branca). A propagação da onda reentrante ocorre apenas quando a frente da onda despolarizante encontra uma área de tecido excitável (área branca). Desde que a cabeça da seta não atinja a cauda, os movimentos circulares perpetuam-se (Marr & Bowen 2010).




Figura 1. Esquema de uma onda circular reentrante (adaptado de Guyton & Hall 2006)

Existem 3 condições que podem levar a que uma onda despolarizante não termine e continue a despolarizar as células miocárdicas (Guyton & Hall 2006):

1. Aumento das vias de condução. A onda despolarizante tem mais fibras para percorrer, permitindo que as células repolarizem antes que a frente da onda despolarizante termine. Isto acontece tipicamente em corações dilatados.

2. Diminuição da velocidade de condução. O impulso demora mais tempo a percorrer as fibras, permitindo também que as células repolarizem. Esta situação ocorre em bloqueios, tecido isquémico, fibrose ou concentrações elevadas de potássio.

3. Diminuição do período refratário. Ocorre como resposta a alguns fármacos ou depois de estimulação elétrica repetida (Guyton & Hall 2006).

Na FA não existe apenas uma onda circular, mas sim muitas ondas despolarizantes distintas, propagando-se ao mesmo tempo e em diferentes direções. Ocorrem diversas reações em cadeia em que novas ondas surgem por fragmentação contra obstáculos anatómicos ou funcionais, no entanto outros impulsos são bloqueados porque colidem com outras ondas, encontram tecidos refratários ou terminam na parede dos átrios. Através da medição da atividade elétrica atrial em cavalos com FA é possível identificar a quantidade de ondas despolarizantes, sendo que geralmente existem entre 270 a 475 despolarizações por minuto (Marr & Bowen 2010).

Quando existe apenas uma onda despolarizante circular a percorrer os átrios num trajeto fixo, estamos perante um caso de flutter atrial (**Figura 2**). No ECG desta arritmia é possível observar um padrão em dentes de serra, em que cada ondulação representa uma rotação da onda despolarizante nos átrios (**Figura 5**) (Guyton & Hall 2006). Usualmente o flutter atrial tem uma frequência de 170 a 250 ondas por minuto (Marr & Bowen 2010).

Dependendo da quantidade de ondas existente na FA, estas ondas podem terminar todas ao mesmo tempo, o que significa conversão espontânea ao ritmo sinusal, isto é, FAP. Contudo, se existir uma grande quantidade de ondas nos átrios devido ao seu tamanho, diminuição da velocidade de condução ou diminuição do período refratário, a FA provavelmente não irá converter espontaneamente ao ritmo sinusal (Patteson 1996).

Contudo, uma incongruência do modelo dos “movimentos circulares” é a resposta da FA a fármacos bloqueadores dos canais de sódio. Estes fármacos diminuem a velocidade de condução e por isso diminuem o comprimento do impulso despolarizante, ou seja, deviam promover a FA e não convertê-la com sucesso (Marr & Bowen 2010).

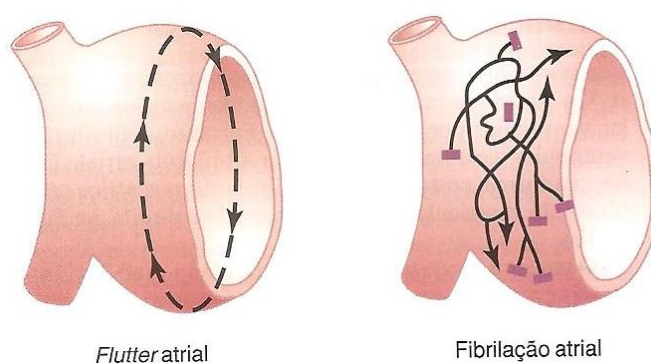


Figura 2. Vias de propagação de impulsos na FA e no flutter atrial. (Adaptado de Guyton & Hall 2006).

1.2 Fatores iniciantes da FA

Qualquer evento que produza contrações atriais prematuras (CAP) (Else & Holmes 1971, Hiraga & Kubo 1999) ou rápida estimulação atrial (Bertone & Holmes 1987) pode iniciar a FA.

A FA é reproduzida experimentalmente em cavalos clinicamente normais por estimulação elétrica repetida numa frequência dentro do intervalo fisiológico em exercício intenso (Senta & Kubo 1978). A maioria dos cavalos não desenvolve FA durante o exercício, porque o coração altera o tônus autônomo, estando assim protegido contra a FA (Senta & Kubo 1978). Um esforço físico intenso e o stress causado pela fadiga foram relacionados com FAP em cavalos (Amada & Kurita 1975; Holmes *et al.* 1986). Também está relatado que alterações na atividade vagal e aumento dos níveis de catecolaminas podem induzir FA em cavalos durante e após anestesia (Muir & McGuirk 1984).

A FA também ocorre secundariamente a outras doenças cardíacas e é um achado comum em cavalos com insuficiência cardíaca. O aumento da massa muscular atrial é um fator que predispõe a FA e ocorre maioritariamente devido a severa regurgitação mitral (Patteson 1996).

Qualquer doença do miocárdio que provoque inflamação, hipoxia ou isquemia pode provocar CAPs e desencadear a FA. Foi também observada fibrose atrial em cavalos com FA mas isto ocorre também em cavalos com ritmo sinusal (Patteson 1996, Marr & Bowen 2010). O exame post-mortem de cavalos com FA geralmente não revela alterações exuberantes (Holmes 1980).

A FA é também observada em cavalos secundariamente a outras patologias como alterações eletrolíticas (Holmes *et al.* 1986), infeções respiratórias (Glazier & Kavanagh 1977) e alterações gastrointestinais (Reef *et al.* 1988).

A depleção de potássio provocada pela administração de furosemida ou por perda pelo suor em exercício intenso predispõem a FA (Patteson 1996).

Em pôneis, a FA é rara e apenas ocorre secundariamente a outra doença cardíaca (Patteson 1996).

1.3 Manutenção da FA

Para ser mantida, a FA requer uma massa muscular atrial grande e alterações do período refratário das células musculares (Braunwald 1992).

O elevado tônus vagal presente em equinos, diminui o período refratário das células atriais em diferentes graus, causando diferenças na duração e na fase do potencial de ação. O efeito do tônus vagal foi ilustrado num estudo em que a FA foi mantida em isolado numa

preparação com células miocárdicas atriais apenas na presença de acetilcolina (Reef *et al.* 1988; Marr *et al.* 1995). Portanto, uma vez iniciada, a FA pode manter-se em cavalos sem qualquer outra doença cardíaca subjacente (Reef *et al.* 1988). Em casos de FAP a conversão ao ritmo sinusal pode ocorrer espontaneamente após cessação do exercício intenso e usualmente a conversão ocorre entre 24 a 48 horas após o início do episódio (Patteson 1996).

1.4 Efeitos cardiovasculares da FA

Os átrios contribuem com 15 a 20% do enchimento ventricular mas, na maioria dos cavalos em repouso, a perda da contração atrial provoca efeitos mínimos no débito cardíaco (Muir & McGuirk 1984). Se existir doença cardíaca que provoque rigidez ventricular, o enchimento diastólico passivo fica comprometido e os sinais clínicos podem piorar mesmo em repouso.

Os cavalos afetados compensam o menor enchimento ventricular, aumentando a frequência cardíaca (FC) de forma a manter o débito cardíaco. Isto ocorre em qualquer que seja o nível de exercício em cavalos com FA (Steel *et al.* 1975; Amada & Kurita 1978). À medida que a FC aumenta, a contração atrial vai aumentando de importância para o enchimento ventricular, pois o enchimento diastólico passivo dos ventrículos é insuficiente para a manutenção do débito cardíaco. Adicionalmente, o mecanismo de *Frank – Starling* é também perdido. Segundo este mecanismo, o miocárdio possui a capacidade de se adaptar aos volumes crescentes sanguíneos, isto é, quanto maior a distensão do miocárdio durante o enchimento, maior será a força de contração e maior será a quantidade de sangue bombeada (Guyton & Hall 2006).

Cavalos com FA têm a sua FC máxima aumentada e esta pode subir dos 220-240 bpm para 240-260 bpm. Cavalos que pratiquem modalidades como corrida, concurso completo, raides, caça ou polo, dificilmente terão um bom desempenho se tiverem FA. Por outro lado, cavalos de salto de obstáculos ou *dressage* podem ter uma performance satisfatória pelo menos a curto e médio prazo (Blissit 1999).

Está reportado que alguns cavalos ganharam corridas e têm uma boa performance, e ainda assim, apresentam FA. Contudo, não se sabe se nestes casos a FA ocorreu imediatamente após a corrida ou se estes cavalos conseguem ter uma performance aceitável apesar da FA (Holmes *et al.* 1986; Hiraga & Kubo 1999).

2. DIAGNÓSTICO

2.1 Apresentação clínica e exame físico

O sinal mais comum de FA é uma diminuição da performance desportiva e menos frequentemente os cavalos podem apresentar hemorragia pulmonar induzida pelo exercício, aumento do tempo de recuperação após exercício, taquipneia. Ocasionalmente insuficiência cardíaca, colapso, ataxia, miopatia e cólica podem ocorrer. Numa quantidade significativa de casos, particularmente em cavalos não atléticos, a FA é um achado acidental (Patteson 1996; Blissit 1999; Marr & Bowen 2010).

Nos Estados Unidos, a FA é mais comum em Trotadores Americanos e cavalos de corrida de galope de meia-idade. No Reino Unido foi observado em alguns estudos uma afeção de cavalos de caça e cavalos de Tiro, sendo mais comum entre os 5 e os 15 anos (Marr & Bowen 2010). A prevalência nestas populações pode ser tão alta como 2.5%. Contudo, estes estudos podem refletir certas populações presentes nos hospitais e não a generalidade de uma população saudável (Fenton *et al.* 2008).

Patteson (1996) identifica 3 categorias principais de cavalos que são afetados pela FA.

O primeiro grupo incorpora cavalos jovens e de meia-idade (2-10 anos) sem presença de doença cardíaca subjacente e que apresentam súbita diminuição de performance.

O segundo grupo incorpora cavalos de meia-idade (8-15 anos) sem doença cardíaca subjacente mas que possuem uma história de intolerância ao exercício mais vaga.

O terceiro grupo é constituído por cavalos que apresentam doença cardíaca subjacente, particularmente regurgitação mitral.

2.2 Auscultação

Equinos com FA normalmente têm FC menores que 44 bpm (Patteson 1996). O tónus vagal atua no nodo AV e causa diminuição do ritmo ventricular, à semelhança do que ocorre no bloqueio AV de 2º grau (Blissit 1999). Pode ser complicado distinguir a FA de um bloqueio AV de 2º grau, contudo uma auscultação prolongada revela uma pausa maior do que a normalmente esperada no bloqueio AV de 2º grau (Patteson 1996). O bloqueio em FA não terá intervalos R-R regulares e ocasionalmente ocorre um batimento ligeiramente antes do esperado. Pode ser útil utilizar o pé como marca passo, tentando identificar o ritmo (Marr & Bowen 2011).

Os achados na auscultação variam de acordo com o tipo de FA existente. Em cavalos com FA secundária a insuficiência cardíaca congestiva, a FC pode ser maior que 60 bpm (Reef *et al.* 1988), para além de apresentar um ritmo irregular (Blissit 1999).

A auscultação pode identificar sopros que apontam para patologias como regurgitação mitral (principal causa de FA secundária) (Patteson & Crips 1993). Contudo é importante lembrar que muitos dos sopros identificados em cavalos, estão presentes em cavalos com átrios de dimensões normais e sem evidência de comprometimento cardíaco (Patteson 1996). Cavalos com FA e regurgitação tricúspide podem ter sopros bastante intensos (grau 3 ou 4/6). Após o tratamento da FA o sopro decresce e muitas das vezes desaparece (Marr & Bowen 2011).

Em casos suspeitos de FAP a auscultação deve ser realizada imediatamente após o cavalo parar, depois de sujeito a um ritmo muito intenso de exercício. Nestes casos a FC volta lentamente ao normal e a FA pode converter espontaneamente ao ritmo sinusal após alguns minutos ou só após vários dias (Amada & Kurita 1978).

A contração atrial sincronizada, quarto som cardíaco (S4) pode ser ouvido num grande número de cavalos, precedendo o primeiro som cardíaco (S1). A identificação de S4 é mais facilmente realizada após uma longa pausa diastólica. Se identificarmos S4 podemos descartar FA, contudo se este não for audível não podemos descartar a presença de FA (Patteson 1996). S4 também não é audível em casos de bloqueio sinusal. Neste caso o bloqueio é intermitente, sendo predominante o ritmo sinusal (Marr & Bowen 2010).

Em alguns cavalos ocorre divisão de S1, dando a impressão que S4 está presente e o cavalo não está em fibrilhação (Marr & Bowen 2010).

Na FA pode ocorrer variação da intensidade de S1. Isto é devido à variação do intervalo R-R causando diferenças no enchimento ventricular (Marr & Bowen 2011).

2.3 Eletrocardiograma

O ECG é usado para o diagnóstico de alterações no ritmo cardíaco que possam ter sido detetadas no exame físico e permite o diagnóstico definitivo de FA. Contudo, algumas disritmias não estão presentes no momento da realização do ECG. Nestes casos é indicada a realização de um Holter (ECG ambulatório durante 18 a 24 horas) (Marr & Bowen 2011).

Em casos suspeitos de FAP, em que não é detetada qualquer alteração do ritmo cardíaco no momento do exame, é indicado realizar um Holter em movimento para observar o cavalo durante e após o exercício. Mesmo com a realização do Holter em exercício, não podemos

descartar FAP caso esta não ocorra durante aquele período. Por vezes esta arritmia só se manifesta em condições específicas de corrida (Patteson 1996).

O ECG de um equino saudável mostra deflexões de ondas P, complexos QRS e T na linha isoeletrica (**Tabela II – Anexo I**). Na fibrilhação atrial há ausência de ondas P e a contínua atividade elétrica atrial pode ser observada pelas ondulações da linha isoeletrica, chamadas de ondas f (ondas de fibrilhação ou de flutter) (**Figura 8**). Os complexos QRS apresentam uma morfologia normal, contudo o intervalo R-R é irregular (Marr & Bowen 2010).

A FA é caracterizada por pequenas ondulações irregulares da linha isoeletrica, enquanto no flutter atrial são observadas ondulações regulares sugestivas de uma contração mais sincrónica por parte das fibras musculares atriais (**Figura 3**). Nos equinos, períodos alternados entre flutter e FA são muitas vezes observados no mesmo traçado de ECG (Marr & Bowen 2010).

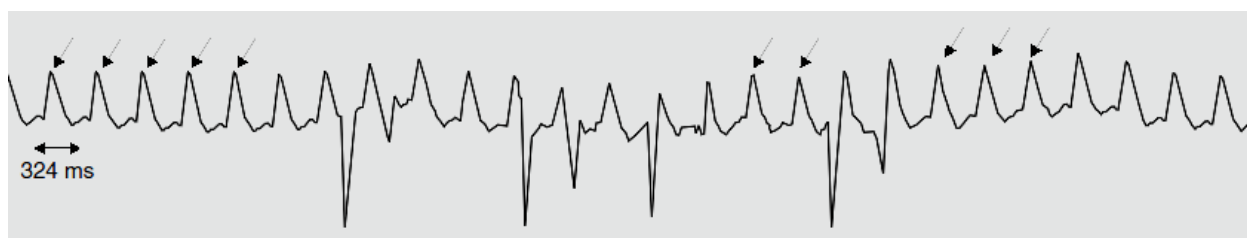


Figura 3. Cavalo com flutter atrial, as ondas flutter (setas) têm um padrão em dentes de serra com uma frequência de 185/min. A condução para os ventrículos é irregular mas a frequência ventricular está normal. (Adaptado Marr & Bowen 2010)

As CAPs em repouso podem ser um achado acidental em equinos. Contudo, uma frequência aumentada (1-5/min) no Holter suporta a hipótese da presença de FAP (**Figura 4**) (Marr & Bowen 2010).

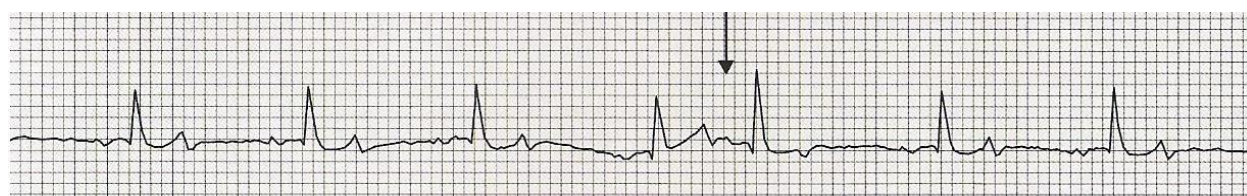


Figura 4. ECG com uma CAP presente. Uma onda P bizarra precede um complexo QRS normal. Velocidade papel: 25 mm/seg, 1mV: 5 mm. (Adaptado Marr & Bowen 2010)

2.4 Ecocardiografia

A ecocardiografia está indicada em todas as situações de FA. As informações obtidas na ecocardiografia permitem-nos identificar possíveis alterações cardíacas, assim como estimar a probabilidade de sucesso do tratamento e probabilidade de recorrências após tratamento. As alterações encontradas na ecocardiografia irão variar de acordo com a presença ou ausência de outras doenças cardíacas além da FA. O parâmetro mais importante para a FA será a dimensão do átrio esquerdo no final da diástole (**Figura 5**). O tamanho normal do átrio esquerdo é 11.4 cm (+/- 0.5cm). Equinos com átrios de dimensões aumentadas possuem sempre pior prognóstico relativamente ao sucesso do tratamento e possibilidade de recorrência de FA (Marr & Bowen 2011).

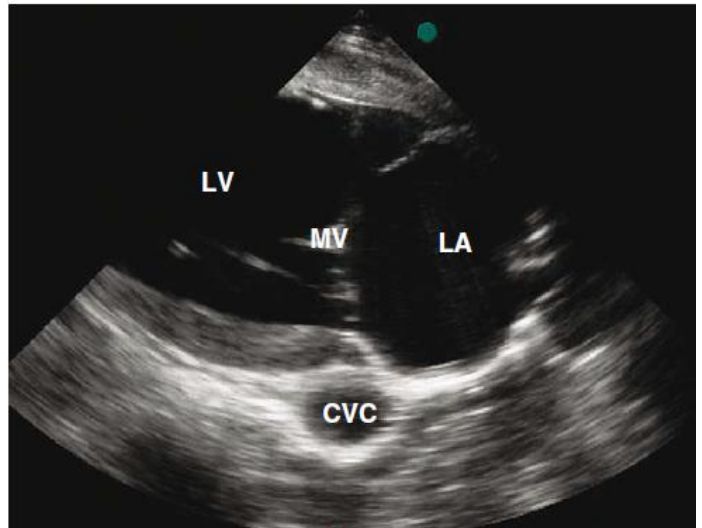


Figura 5. Ecocardiografia do átrio esquerdo e ventrículo esquerdo através da parede costal esquerda (5º espaço intercostal) de um puro-sangue Inglês de 3 anos. Esta imagem permite-nos efetuar a medição do átrio esquerdo. LA: Átrio esquerdo; LV: ventrículo esquerdo; MV: válvula Mitral; CVC: Veia Cava Caudal. (Aptado Marr & Bowen 2010)

2.5 Outros exames complementares

Hemograma e bioquímica sérica devem ser realizados de modo a identificar outras patologias ou alterações eletrolíticas que possam existir.

Devemos prestar especial atenção à Troponina I cardíaca (cTnI), um biomarcador muito sensível e específico para agressões ao músculo cardíaco. A cTnI não está elevada na FA, por isso aumentos da sua concentração em cavalos com FA, indicam a presença de outras alterações e que a FA é provavelmente secundária a outra patologia cardíaca. (Jesty *et al.* 2009)

Os níveis sanguíneos de cTnI podem tornar-se elevados 3 a 4 horas após um episódio isquémico e manterem-se por 10 a 14 dias. Aumentos da cTnI ocorrem também após miocardite, infeções severas ou insuficiência cardíaca congestiva (Jesty *et al.* 2009).

Em medicina humana a concentração de proteína C-reativa pode ser usada como valor prognóstico para a recorrência de FA e desenvolvimento de FAC. No entanto, não existem estudos realizados em equinos. Por outro lado a patofisiologia da FA em humanos está mais

associada à inflamação do miocárdio. Provavelmente em equinos a concentração de proteína C-reativa não será tão informativa (Dernellis & Panaretou 2004).

3. TRATAMENTO DA FA

Antes de iniciar o tratamento desta condição, é imprescindível realizar uma avaliação cuidadosa da história pregressa, do estado de saúde do animal e averiguar possíveis patologias cardíacas subjacentes que possam predispor a FA (Patteson 1996). Quando não há evidência de patologia cardíaca subjacente, o prognóstico em relação à reversão para ritmo sinusal e regresso ao nível de performance anterior é favorável (Irvine 1975; Amada & Kurita 1978; Reef *et al.* 1988). No entanto, o tratamento da FA não deve ser realizado em cavalos quando há sinais de insuficiência cardíaca. Estes cavalos devem ser tratados para a insuficiência cardíaca e não para a FA.

Cavalos com FAC (FA persistente há mais de 4 meses), com patologias valvulares ou do miocárdio têm uma menor probabilidade do tratamento ser bem sucedido. Para além disso, estes animais estão mais predispostos a recorrências, mesmo após um tratamento inicialmente com sucesso (Paterson 1996). Estes animais têm tendência a necessitar de doses mais elevadas de fármacos e a mostrar mais efeitos colaterais (Reef *et al.* 1988). Um estudo revelou que cavalos com FA recente (início há menos de 4 meses) tinham uma taxa de recorrência de 15% contra 65% de recorrências em cavalos com FAC (Marr & Bowen 2010).

Pode ser difícil determinar o início da FA, por isso deve-se tentar saber ao máximo detalhe a história desportiva do cavalo. Nos casos em que há uma súbita diminuição da performance desportiva durante o exercício físico a FA pode ser diagnosticada rapidamente e precocemente tratada, evitando as alterações elétricas e estruturais provocadas nos átrios pela FA (Clercq *et al.* 2008). Alguns autores defendem que a FA não deve ser tratada nas duas primeiras semanas porque em certos casos de FAP a conversão ao ritmo sinusal pode ocorrer mais tarde (Patteson 1996). Por outro lado, estudos recentes mostraram que em apenas uma semana após o início da FA ocorre remodelação elétrica e estrutural do miocárdio atrial, por isso esta deve ser tratada rapidamente (Clercq *et al.* 2008).

Todas as opções de tratamento disponíveis acarretam algum risco para o animal, por isso, em cavalos de lazer ou sem limitações de performance desportivas, os donos devem ser aconselhados a ponderar os benefícios e riscos cuidadosamente, particularmente naqueles casos em que a FA pode estar presente por um período de tempo considerável (Blissit 1999).

3.1 Quinidina

A Quinidina é o fármaco de eleição para o tratamento da FA e pertence à Classe I dos antiarrítmicos (Patteson 1996). Estes agentes antiarrítmicos bloqueiam os canais de sódio dependentes de voltagem nas células do miocárdio (Bertone & Horspool 2004). Existem 2 formas de administração: sulfato de quinidina de administração oral (tratamento de eleição) e o gluconato de quinidina de administração intravenosa. O tratamento com quinidina apresenta uma taxa de sucesso de 80% na conversão para o ritmo sinusal (McGurrin *et al.* 2005). No entanto e, apesar da elevada taxa de sucesso, o tratamento com quinidina apresenta efeitos secundários graves e pode ocorrer inclusivamente morte súbita. Num estudo, 4 (5%) de 77 cavalos tratados morreram após terapia com quinidina (mais concretamente com sulfato de quinidina) (Deem & Fregin 1982). Este é um fator importante quando se está a considerar realizar o tratamento em cavalos que não apresentam problemas da performance.

Os antiarrítmicos de Classe I podem ainda ser subdivididos em 3 subclasses (Ia, Ib e Ic), de acordo com os seus efeitos específicos nos canais de sódio (Bertone & Horspool 2004).

A quinidina pertence à Classe Ia. (Bertone & Horspool 2004). Estes fármacos diminuem o influxo de sódio durante o potencial de ação e inibem a repolarização e, por esse motivo, prolongam a duração do potencial de ação e do período refratário. (Opie 1995) Através destes dois mecanismos, há também diminuição da velocidade de condução e diminuição do automatismo. No entanto, a quinidina é também pró-arrítmica (Bertone & Horspool 2004), levando ao prolongamento do intervalo Q-T, promovendo o fenómeno de reentrada, e apresenta uma variedade de efeitos adversos e, por isso, deve ser usada com cuidado (Marr & Bowen 2010). A quinidina bloqueia os recetores α -adrenérgicos, causando dilatação das arteríolas, levando a marcada hipotensão. A quinidina possui efeitos vagolíticos, causando uma elevação do tónus simpático o que leva a um aumento do ritmo ventricular (por aumento da condução através do nodo AV). É por isso que a quinidina não deve ser administrada em cavalos com FA coexistente com falha cardíaca congestiva. Cavalos com insuficiência cardíaca têm taquicardia, como tentativa de manter o débito cardíaco. Estes cavalos têm normalmente um aumento do átrio, secundário à patologia cardíaca subjacente, sendo que, nestes casos, a terapia deve ser direcionada para o suporte à insuficiência cardíaca e não à conversão para o ritmo sinusal (Blissit 1999).

Antes de se iniciar o tratamento com quinidina, deve ser inserido um cateter intravenoso para que haja um rápido acesso venoso, caso possa ocorrer alguma arritmia. Durante todo o período de tratamento deve também realizar-se um Holter, de forma a monitorizar a frequência

cardíaca, tempos de condução e arritmias que possam surgir. A duração do complexo QRS deve ser medida antes do início de cada tratamento, de forma a ser possível comparar com os complexos QRS medidos após o tratamento. Aumentos superiores a 25% na duração do QRS (**Figura 6**) sugerem toxicidade pela quinidina e o tratamento deve ser parado (Marr & Bowen 2010). Jejum alimentar deve ser realizado 8 a 12 horas antes e durante o tratamento (Blissit 1999).

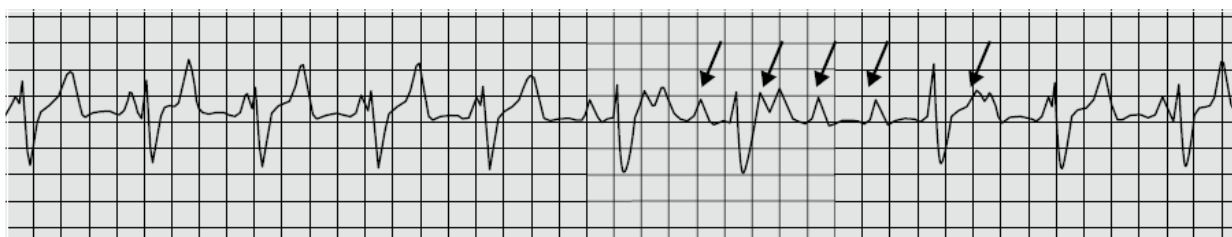


Figura 6. Traçado de ECG obtido de um cavalo com FA que foi tratado com sulfato de quinidina e desenvolveu um prolongamento do complexo QRS. Após a 4ª dose de 22 mg/kg de sulfato de quinidina, os complexos aumentaram para 140 ms e o ritmo ventricular aumentou para 60 bpm. As setas representam as ondas P, agora mais largas e regulares e algumas sobrepostas aos complexos QRS e ondas T. (25 mm/s; 5 mm= 1 mV) (adaptado de Marr & Bowen 2010).

3.1.1 Sulfato de Quinidina

O Sulfato de quinidina é o fármaco de eleição usado no tratamento de FA. Em casos de FA que se mantenham por mais de 2 semanas e/ou houver patologia cardíaca subjacente leve ou moderada, o sulfato de quinidina deve ser administrado (22 mg/kg) via entubação nasogástrica a cada 2 horas, até uma das situações ocorrer:

- Conversão para ritmo sinusal normal;
- Efeitos adversos ou sinais de toxicidade (**Tabela I**);
- Tenham sido administradas 4 doses.

A maioria dos cavalos com FA apenas consegue tolerar 4 doses (60-80 mg) até exibir efeitos secundários ou de toxicidade. Se não forem exibidos sinais de toxicidade e o cavalo não converter para o ritmo sinusal após as 4 doses, deve avaliar-se a concentração plasmática de quinidina e avaliar se esta se encontra dentro do intervalo terapêutico (2-5 µg/ml).

Após as 4 doses, o tratamento deve continuar, mas agora em intervalos de 6 horas até o ritmo sinusal ser alcançado ou reações adversas serem observadas. Caso ainda não tenha ocorrido conversão ao fim do segundo dia de tratamento, deve ser administrada digoxina oral

(0.011 mg/kg; duas vezes por dia (BID)) conjuntamente com a quinidina. Este regime de doses é tido como mais conveniente no tratamento de FAC ou com patologia cardíaca subjacente (Blissit 1999). Esta associação terapêutica faz com que a dose necessária de quinidina seja menor e que a conversão a ritmo sinusal aconteça mais rapidamente (Reef *et al.* 1995); no entanto, esta associação de fármacos diminui a excreção renal e os locais de ligação da digoxina (Bertone & Wingfield 1987), levando a um aumento dos níveis séricos de digoxina (Parraga *et al.* 1995). Outra indicação para o uso de digoxina antes do 2º dia de tratamento é a presença de taquicardia, pois nesse caso a digoxina ajuda a baixar a FC.

Taquicardias supraventriculares acima dos 200 bpm podem resultar em ataxia e colapso. Neste caso, para além da digoxina iv deve administrar-se bicarbonato de sódio (0.5-10 mEq/kg iv) de forma a reduzir as concentrações de quinidina ativas no plasma, aumentando os locais de ligação da albumina (Blissit 1999).

Alguns cavalos podem converter ao ritmo normal horas ou até mesmo dias após o término do tratamento com quinidina (Blissit 1999). Isto tem vindo a ser atribuído ao facto de as concentrações ativas de quinidina nos tecidos se poderem manter por mais de 30 horas após uma única administração intravenosa e por ainda mais tempo, após uma administração oral. Na maioria dos cavalos a conversão ao ritmo sinusal é alcançada pela administração da 3ª/4ª dose. A probabilidade de conversão vai diminuindo à medida que o tratamento avança (Muir *et al.* 1990).

Durante o tratamento os números de ondas f vai diminuindo e, para além disso, estas tornam-se mais largas. O ECG deve ser analisado com especial atenção para não confundir estas ondas f com ondas P, e assumir erradamente que a conversão ao ritmo sinusal ocorreu (Muir *et al.* 1990). Este erro pode ser evitado observando as variações entre os intervalos f-R (Blissit 1999).

3.1.2 Gluconato de Quinidina

Em casos de FA com duração inferior a duas semanas, pode ser administrado gluconato de quinidina intravenoso (Marr & Bowen 2010). Apesar de mais cómodo na sua administração, o gluconato não é mais eficaz do que o sulfato de quinidina (Bonagura 1990).

O gluconato de quinidina é administrado durante 1 minuto, em bolus de 1.0-1.5 mg/kg (Muir *et al.* 1990). Esta administração é repetida a cada 5-10 minutos até acontecer uma destas situações:

- Conversão para ritmo normal;
- Alcançada dose de 11 mg/kg;

- Aparecimento de sinais de toxicidade (**tabela I**);
- Ritmo ventricular superior a 90 bpm;
- Aumento de 25% na duração do complexo QRS.

O gluconato de quinidina causa apenas efeitos secundários moderados e não leva a sinais de toxicidade, no entanto, estudos indicam que a administração intravenosa de quinidina aumenta os riscos de hipotensão em humanos (Opie 1995) e situações de ataxia e colapso foram reportados em cavalos também após administração intravenosa (Lekeux *et al.* 1981).

O uso de gluconato de quinidina intravenoso apresenta uma taxa de sucesso (75%) inferior à da terapia oral com sulfato de quinidina (Blissit 1999; Bonagura 1990). Para além disso, cavalos que falharam a conversão para ritmo sinusal com a quinidina intravenosa, acabaram por converter com a terapia com quinidina oral (Muir *et al.* 1990).

3.1.3 Efeitos secundários da Quinidina

Cavalos sujeitos a terapia com quinidina devem ser cuidadosamente monitorizados devido à possibilidade de efeitos adversos e sinais de toxicidade. A quinidina possui um estreito intervalo terapêutico (2-5 µg/ml), com sinais de toxicidade a surgirem a partir de >5 µg/ml (Blissit 1999). No entanto, apesar de 76% dos cavalos mostrarem efeitos secundários (Reef *et al.* 1995), a maioria destes efeitos são bastante suaves e cessam com a retirada do fármaco (Deem & Fregin 1982).

Sinais cardiovasculares	Sinais Gastrointestinais	Sinais Neurológicos	Outros
Taquicardia	Flatulência	Ataxia	Depressão
Prolongamento do complexo QRS (>25%)	Diarreia	Comportamentos bizarros	Parafimose
Hipotensão	Cólicas	Convulsões	Urticária e/ou pápulas
Insuficiência cardíaca congestiva			Edema da mucosa nasal
Morte súbita			Laminite

Tabela I. Efeitos secundários e sinais de toxicidade do tratamento com quinidina. (adaptado de Marr & Bowen 2010)

Os efeitos adversos resultantes da administração de quinidina que afetam o sistema cardiovascular incluem hipotensão, diminuição da atividade contráctil do miocárdio,

insuficiência cardíaca congestiva, prolongamento do complexo QRS e, ainda, morte súbita (Marr & Bowen 2010). Após o início do tratamento, estes cavalos devem estar em repouso e não devem sair da boxe, devido ao risco de desenvolvimento de taquicardia supraventricular. Para além disso, durante o tratamento, a pressão sanguínea destes animais deve ser monitorizada, devido ao risco de hipotensão. Se surgir uma hipotensão severa, a administração de quinidina deve ser interrompida e devem ser administrados fluídos poliiónicos e infusão contínua de fenilefrina, de forma a restaurar a pressão sanguínea (Blissit 1999).

A quinidina pode também provocar arritmias ventriculares graves. *Torsade de Pointes* é uma taquicardia ventricular que pode ser causada pela administração de antiarrítmicos da classe Ia, assim como por hipocalémia, daí ser importante averiguar o equilíbrio eletrolítico do paciente antes de iniciar o tratamento (Marr & Bowen 2010) (**Anexo II**).

Flatulência é um achado bastante comum em cavalos sujeitos ao tratamento com sulfato de quinidina mas não está associado a reações adversas, logo, a administração de quinidina não deve ser suspensa caso esta situação se venha a verificar. Geralmente ocorrem episódios de diarreia em cavalos que estão a receber múltiplas doses de quinidina sendo estes geralmente resolvidos, quando o tratamento é finalizado. Se a diarreia for severa e venha a agravar com o decorrer do tratamento, a administração de quinidina deve ser suspensa (Patteson 1996).

A administração de quinidina deve ser imediatamente interrompida no caso de cólica e, nessa situação devem ser administrados analgésicos para o controlo da dor abdominal (Marr & Bowen 2010).

Os sinais neurológicos são também indicativos de toxicidade pela quinidina e, caso o cavalo apresente comportamentos bizarros, ataxia ou convulsões, a administração de quinidina deve também ser interrompida (Marr & Bowen 2010).

O aparecimento de edema nasal e depressão são situações comuns, observadas no início do tratamento (Blissit 1999). Todos os cavalos que estejam a ser tratados com quinidina devem ser atentamente monitorizados para que não ocorra obstrução do trato respiratório superior devido ao edema da mucosa nasal. Caso surjam sinais de obstrução, o tratamento com quinidina deve ser cessado e iniciado tratamento para a obstrução (Patteson 1996). Se houver diminuição significativa do fluxo de ar, deve ser colocado um tubo nasotraqueal e em casos severos pode mesmo ser necessária uma traqueotomia de emergência (Marr & Bowen 2010).

O surgimento de pápulas ou urticária é um fenómeno pouco comum mas que pode acontecer com a terapia com quinidina. Caso estes sinais surjam, a administração de quinidina deve também ser interrompida (Blissit 1999; Marr & Bowen 2010).

Pode também surgir parafimose em garanhões ou machos castrados. No entanto, este é um problema transitório que não necessita da interrupção do tratamento (Marr & Bowen 2010).

A laminite é uma outra complicação rara mas muito séria, que pode ser desencadeada pelo tratamento com quinidina. Se o pulso digital do paciente estiver aumentado, a administração de quinidina deve ser interrompida e se o animal estiver desconfortável, deve ser imediatamente iniciado tratamento agressivo para laminite (Marr & Bowen 2010).

3.2 Amiodarona

A Amiodarona é um antiarrítmico da Classe III e um fármaco β -adrenérgico que tem como característica principal o prolongamento substancial do potencial de ação. Este prolongamento aumenta o período refratário, sendo ele o responsável pela sua atividade antiarrítmica (Rang *et al.* 2011). Ao inibir os fluxos de potássio, a amiodarona prolonga a repolarização o que leva à resolução da FA (Sugiyama *et al.* 2001). Este fármaco é usado em humanos para o tratamento de FA, flutter atrial e fibrilhação ventricular (Anderson 1995; Podrid 1995; Singh 1995; Kerin *et al.* 1996; Kodama *et al.* 1997).

No entanto, a amiodarona apresenta baixa biodisponibilidade oral em equinos e portanto deve ser administrada pela via intravenosa. Estão relatados dois protocolos terapêuticos distintos (Marr & Bowen 2010). Num primeiro estudo, seis cavalos com FA e sem patologia cardíaca subjacente foram sujeitos a tratamento com amiodarona intravenosa (5 mg/kg/h durante 1 h seguido de 0.83 mg/kg/h durante 23 h e, por fim, 1.9 mg/kg/h durante 30 h). Quatro desses cavalos converteram para ritmo sinusal. No entanto, em dois dos cavalos foi necessário interromper o tratamento devido aos efeitos colaterais da amiodarona. Estes animais sofreram fraqueza dos membros posteriores e flutuações de peso, efeitos adversos comuns da amiodarona em equinos. (Clercq *et al.* 2006) No segundo estudo realizado, seis cavalos com FAC foram sujeitos a um protocolo terapêutico com amiodarona intravenosa (numa primeira fase, os cavalos recebiam uma infusão de 6.52 mg/kg/h de amiodarona durante 1 hora, seguida de 1.1 mg/kg/h durante 47 horas; na fase seguinte, que se inicia após o término da primeira, estes animais recebiam uma segunda dose de 3.74 mg/kg/h durante 1 hora seguido de 1.31 mg/kg/h durante 47 horas). Três desses seis cavalos responderam de forma positiva ao tratamento e não mostraram efeitos adversos, convertendo para o ritmo sinusal. No entanto, os restantes três não converteram e apresentaram efeitos adversos graves. Um desses animais teve de ser eutanasiado pois desenvolveu uma infecção por *Salmonella* que veio a piorar os sinais clínicos. (Clercq *et al.* 2007)

3.3 Flecainida

A flecainida é um fármaco da Classe Ic que prolonga o período refratário (Marr & Bowen 2010). Experimentalmente, administrada pela via intravenosa, a flecainida mostrou ser um fármaco efetivo no tratamento de FA induzida em cavalos e com menos efeitos secundários que o tratamento com a quinidina. No entanto, na realidade clínica, a flecainida mostrou-se menos efetiva no tratamento da FA. (Ase & McGuirk 2006) Para além disso, a flecainida intravenosa, quando usada no tratamento de FA, apresentou um número de efeitos colaterais inaceitável, incluindo taquiarritmias graves (Marr & Bowen 2010). Contudo, um protocolo de administração de flecainida por via oral foi bem sucedido num modelo experimental de FA e também num caso de FA normal. A alimentação é retirada durante a noite e a flecainida é administrada por via oral com uma dose de 4.1 mg/kg de duas em duas horas, durante 4-6 horas, no máximo. Depressão, agitação, dor abdominal moderada, diminuição dos sons gastrointestinais, hipotensão e prolongamento do QRS e do intervalo Q-T, são alguns dos efeitos secundários da flecainida. Estes dois últimos efeitos ocorrem em proporção com a dosagem administrada, isto é, quanto maior a dose de flecainida administrada, maior será o aumento do complexo QRS e do intervalo Q-T. Isto ocorre devido a um atraso na condução devido ao bloqueio dos canais de sódio no músculo cardíaco pela flecainida (Ohmura *et al.* 2000).

Existem dois casos relatados de morte súbita em cavalos sujeitos a tratamento com flecainida oral, após 24 horas de tentativas falhadas de conversão com sulfato de quinidina (Marr & Bowen 2010). Mais estudos são necessários para confirmar os regimes de dosagens ideais, assim como a segurança e eficácia da flecainida. Contudo, quando administrado pela via oral este fármaco pode vir a ser uma alternativa ao sulfato de quinidina. (Ohmura *et al.* 2000).

3.4 Cardioversão elétrica

A cardioversão elétrica é a alternativa mais viável ao tratamento com sulfato de quinidina (Marr & Bowen 2010) e apresenta uma taxa de sucesso inicial de 98% (Jetsy *et al.* 2009). Este método de tratamento envolve a aplicação de choques elétricos que têm como objetivo a despolarização de uma parte do átrio do coração. A cardioversão elétrica é uma modalidade muito usada na medicina humana porque apresenta uma maior eficácia no tratamento da FA, quando comparada aos tratamentos farmacológicos. Em humanos, a cardioversão elétrica transvenosa (TVEC) mostra uma maior eficácia e uma menor necessidade de energia, quando comparada com a técnica trans-torácica (McGurrin *et al.* 2005).

A cardioversão tem sempre de ser sincronizada com a onda R, de forma a evitar a libertação do choque durante períodos de vulnerabilidade ventricular, ou seja, próximo da onda T (Figura 7 e ANEXO II). Choques durante este período de vulnerabilidade podem incitar taquiarritmias tais como a fibrilhação ventricular.

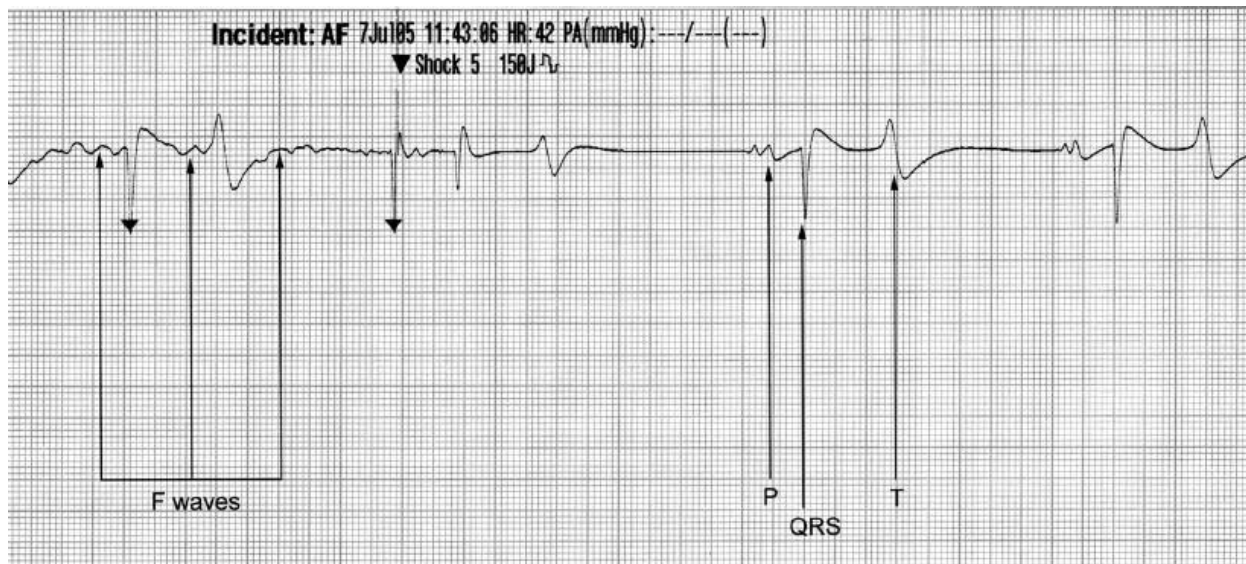


Figura 7. Traçado de ECG durante anestesia de um cavalo com FA durante TVEC. O modo de sincronização com ondas R (cabeças de seta) está ligado. Um choque de 150 J foi libertado sincronizado com a onda R resultando na conversão ao ritmo sinusal. Note a presença de ondas P e um ritmo cardíaco regular após o choque. Método base – ápice. Velocidade papel 25 mm/s. (Adaptado de McGurrin *et al.* 2005).

Os elétrodos devem ser posicionados para que a corrente elétrica atravessasse o máximo de tecido em fibrilhação. A cardioversão elétrica trans-torácica é realizada através da colocação de elétrodos adesivos na pele, enquanto, na TVEC, os elétrodos são colocados diretamente na superfície cardíaca ou inseridos nas cavidades cardíacas, artéria pulmonar ou no seio coronário. No protocolo mais usado de TVEC, são colocados dois elétrodos, um no átrio direito e outro na artéria pulmonar. Os elétrodos são introduzidos através da veia jugular. A colocação dos cateteres é ecoguiada e também pode ser confirmada por radiografia. A colocação dos cateteres é realizada em estação para diminuir o tempo de anestesia geral. O animal é então induzido e colocado na mesa de cirurgia, confirmando-se novamente a correta colocação dos elétrodos. Na TVEC é usado um desfibrilhador que se sincroniza automaticamente com as ondas R e são libertados choques elétricos de intensidade crescente (50,75,100,125,150,175,200,250,300 J) até que a conversão ocorra. Os choques são efetuados com um intervalo mínimo de 2 minutos entre eles (McGurrin *et al.* 2005).

Quanto maior for o contacto dos eléctrodos com o paciente, maior a corrente resultante. Isto explica também porque é que a cardioversão eléctrica interna necessita de níveis de energia muito mais baixos, quando comparada com a cardioversão externa. No equino, a cardioversão trans-torácica teria de ser realizada com níveis inaceitavelmente altos de energia para superar a impedância conferida pela cavidade torácica (McGurrin *et al.* 2005). Independentemente da técnica usada, a libertação de choques é dolorosa para o animal e por isso este procedimento requer anestesia geral (Marr & Bowen 2010). Estudos defendem que a TVEC deveria ser o tratamento de primeira escolha em FA em equinos. As vantagens da TVEC incluem a supressão dos efeitos adversos resultantes da administração de fármacos, um tratamento de sucesso em situações de FAC e um período curto de convalescença (McGurrin *et al.* 2005).

4. CUIDADOS PÓS-TRATAMENTO

Após o tratamento, o paciente deve ser monitorizado através de Holter, de forma a controlar se há aparecimento de CAP, contrações ventriculares prematuras (CVP) ou qualquer disritmia residual. A presença de CAPs ou CVPs sugerem um risco acrescido de recorrência da FA. Quando é identificado um aumento do número de CAP, o animal deve descansar por 2 meses. Deve também ser reconsiderada uma terapia anti-inflamatória (Blissit 1999).

Cavalos com história de patologia recente devem descansar até a condição subjacente ser resolvida. Em casos de FAC, os cavalos devem ser mantidos em repouso durante 7-14 dias até uma nova avaliação. Estes animais devem voltar ao exercício de forma gradual em 3 a 4 semanas (Blissit 1999).

Em cavalos com FA recente e sem patologias sistémicas, o regresso ao exercício pode ser feito imediatamente após o fim do tratamento (Amada & Kurita 1978). No entanto, durante 4 semanas o ritmo de trabalho deve ser introduzido gradualmente (Marr & Bowen 2010).

III. CASOS CLÍNICOS

1. CASO CLÍNICO NÚMERO 1

Caracterização do paciente: Cavalo castrado castanho, de 5 anos, Puro-sangue Inglês e de bom nível atlético em corridas de galope.

Motivo da Consulta: Diminuição da performance desportiva.

História Clínica: Na última corrida realizada, o cavalo apresentou uma quebra da performance no último terço da corrida. O cavalo não conseguiu manter o ritmo de galope e apresentava esforço inspiratório aumentado. Foi examinado pelo veterinário presente no circuito de corrida, o qual detetou uma disritmia, compatível com FA. O cavalo foi examinado novamente no dia seguinte e a disritmia continuava presente. O cavalo foi admitido no hospital 72 horas após o episódio.

Na época desportiva anterior, o cavalo não apresentou qualquer diminuição da performance desportiva. No passado cirúrgico do animal consta uma castração aberta com 1 ano de idade.

Exame Físico: O paciente encontrava-se alerta e responsivo. A FC era de 60 bpm, com ritmo irregular, e a FR era de 16 rpm. O animal apresentava sons intestinais normais e temperatura de 37.7°C. As mucosas apresentavam-se rosadas e húmidas. O tempo de repleção capilar (TRC) era menor que 2 segundos e o pulso periférico irregular com intensidade variável.

Exames complementares: Foi realizado um ECG, identificando uma ausência de ondas P e presença de ondas f. Os intervalos R-R eram irregulares, confirmando-se assim a presença de FA (**Figura 8**).

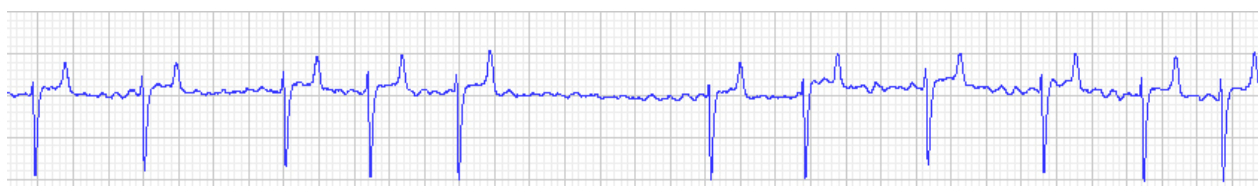

Figura 8. Traçado de ECG do cavalo antes do início do tratamento com sulfato de quinidina. ECG base-ápice modificado, velocidade do papel: 25mm/s, 10mm/mv. (ECG gentilmente cedido por Kevin Corley)

Foi também realizada ecocardiografia, na qual se identificou uma ligeira regurgitação mitral (velocidade da regurgitação: 1.3 m/s). Esta ligeira regurgitação foi considerada fisiológicas e não devido a doença valvular estrutural. O diâmetro do átrio esquerdo era normal, 11.3 cm. A fração de encurtamento (FE) era 32% (32% a 45%), encontrava-se no limite inferior dos valores de referência. Este facto foi considerado secundário à FA e não deve ser atribuído a doença de miocárdio. Hemograma e bioquímica sanguínea, incluindo cTnI estavam dentro dos valores normais.

Diagnóstico: Fibrilhação atrial.

Tratamento: Realizou-se tratamento com sulfato de quinidina. Depois da segunda dose observou-se taquicardia ventricular (**Figura 9**).

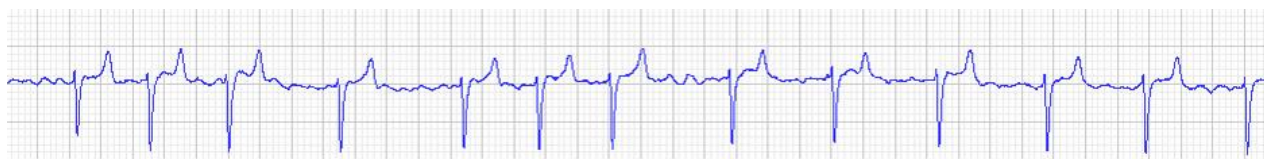


Figura 9. Traçado de ECG após duas horas e meia de tratamento. FC é 90 bpm. ECG base-ápice modificado, velocidade do papel: 25mm/s, 10mm/mv. (ECG gentilmente cedido por Kevin Corley)

A conversão ao ritmo sinusal ocorreu uma hora e um quarto após a segunda dose de sulfato de quinidina (**Figura 10**). Não surgiram efeitos secundários além da taquicardia ventricular.

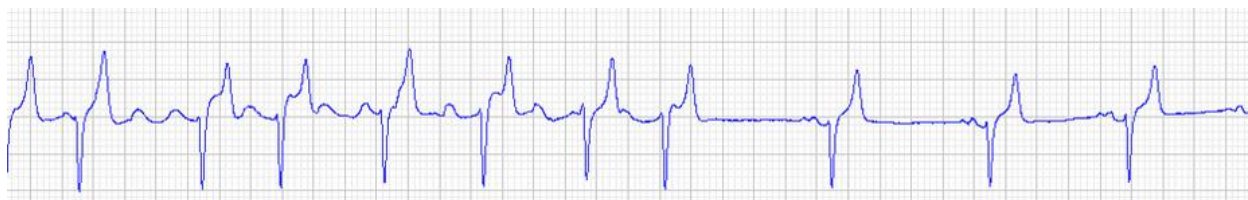

Figura 10. Traçado de ECG no momento da conversão ao ritmo sinusal. A FC após a conversão baixa imediatamente para 48 bpm. ECG base-ápice modificado, velocidade do papel: 25mm/s, 10mm/mv. (ECG gentilmente cedido por Kevin Corley)

Prognóstico: Bom prognóstico para conversão ao ritmo sinusal com tratamento.

2. Caso Clínico número 2

Caracterização do paciente: Égua castanha de 10 anos de idade, “Irish Hunter”, 600 Kg. Cavalo de salto de obstáculos e caça.

Motivo da Consulta: claudicação do membro anterior direito.

História Clínica: A égua esteve em regime de pasto durante o inverno recomeçando o exercício 7 semanas antes do aparecimento da claudicação. O animal apresentou-se à consulta uma semana após esse episódio. Há dois anos tinha ocorrido um episódio semelhante de claudicação do mesmo membro. Na altura foi diagnosticada osteoartrite do terceiro osso do carpo, tendo sido efetuado um tratamento intra-articular com triancinolona com uma resposta positiva a esse tratamento. No ano anterior à consulta apenas a vacinação e desparasitação tinham sido efetuadas.

Exame físico: Cavalo alerta e responsivo, FC 40 bpm com ritmo cardíaco irregular compatível com FA, FR 16 rpm, sons intestinais normais, mucosas rosadas e húmidas, TRC

menor que 2 segundos, pulso com ritmo regular, temperatura de 37.5°C. Na palpação, o carpo do membro anterior direito apresentava-se ligeiramente mais quente.

Exames complementares: ECG: ritmo irregular com ausência de ondas P e presença de ondas f (**Figura 11**).

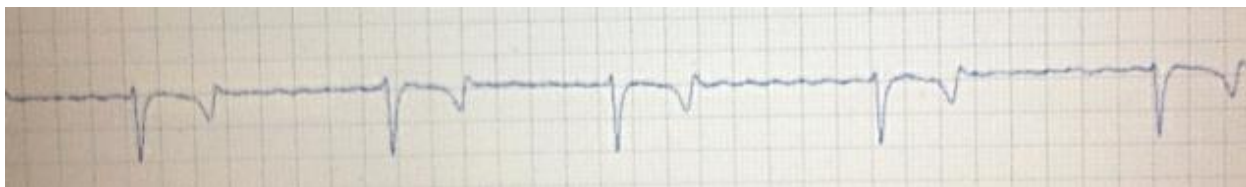


Figura 11. Traçado de ECG identificando FA. ECG base-ápice modificado, velocidade do papel: 25mm/s, 10mm/mv. (ECG gentilmente cedido por Kevin Corley)

Confirmou-se a presença de FA. Foi também realizada ecocardiografia, em que o diâmetro do átrio esquerdo era de 14.1 cm. Apesar de esta medida estar acima do intervalo de referência descrito na literatura para a raça Puro-Sangue Inglês, nesta raça pode ser considerado no limite superior dos valores normais. Hemograma e bioquímica sanguínea, incluindo cTnI estavam dentro dos valores normais. Foram efetuadas projeções radiográficas do carpo, tendo sido observadas lesões ligeiramente mais extensas do que as observadas no passado.

Diagnóstico: FA e osteoartrite do 3º osso do carpo.

Tratamento: Realizou-se tratamento com sulfato de quinidina. Uma hora após a segunda dose verificou-se um ligeiro edema nasal mas sem qualquer alteração da respiração. Foram administradas 4 doses de quinidina de duas em duas horas, tal como o recomendado. Após a 4ª dose adicionou-se digoxina oral (0.011 mg/kg) ao protocolo terapêutico e alterou-se o intervalo entre administrações para 6 horas. O tratamento foi suspenso após a 7ª dose de quinidina. A conversão ao ritmo sinusal não ocorreu. A decisão foi tomada pelo clínico juntamente com o proprietário e não teve por base a ocorrência de efeitos secundários por parte da quinidina. O tratamento foi interrompido porque, segundo o clínico, a probabilidade de conversão torna-se menor após o primeiro dia de tratamento. O cavalo permaneceu em observação por 24 horas.

Realizou-se uma infiltração da articulação do carpo com triancinolona.

O proprietário foi aconselhado a manter a atividade física mas tendo alguma atenção a possíveis diminuições da performance, controlando de preferência a FC após o exercício. Foi aconselhado o uso de um aparelho comercial que mede a FC durante e após o exercício.

Prognóstico: O prognóstico de resposta ao tratamento era razoável em termos de probabilidade de sucesso na conversão ao ritmo sinusal com sulfato de quinidina, apesar de isso não se ter vindo a verificar.

3. Caso Clínico número 3

Caracterização do paciente: Cavalo castrado de 7 anos de idade, Puro-sangue Inglês, sendo considerado um cavalo de corrida de galope de bom nível.

Motivo da Consulta: Diminuição da performance.

História Clínica: o cavalo apresentou uma diminuição da performance na última corrida e um episódio idêntico tinha acontecido 2 meses antes da consulta.

Na altura do primeiro episódio, o cavalo foi examinado por um veterinário, não tendo sido encontradas alterações no exame físico. Após esse primeiro episódio, o cavalo tinha voltado ao exercício físico sem limitações.

No último episódio, o cavalo foi examinado por uma veterinária presente no local da corrida que identificou uma alteração do ritmo cardíaco, compatível com fibrilhação atrial. O cavalo foi na altura referido para o hospital, acabando por ser admitido 48 horas após esse episódio.

Exame físico: Cavalo alerta e responsivo, FC de 36 bpm, ritmo sinusal normal, FR de 16 rpm, sons intestinais normais, mucosas rosadas e húmidas, TRC menor 2 segundos, pulso de ritmo rirregula. No exame físico e locomotor não se identificou qualquer alteração.

Exames Complementares: Tanto o hemograma como a bioquímica sérica estavam dentro dos parâmetros normais. A cTnI encontrava-se perto do limite superior, 0.19 ng/ml (valores normais 0.05-0.2 ng/ml). Foi realizado um ECG através do qual não foi possível detetar qualquer disritmia (**Figura 12**).

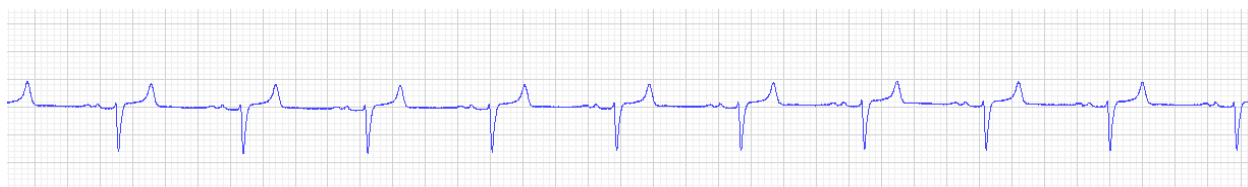

Figura 12. Traçado de ECG no exame clínico, nenhuma alteração do ritmo sinusal foi observada ECG base-ábice modificado. velocidade do papel: 25mm/s. 10mm/mv. (ECG gentilmente cedido por Kevin Corlev)

Realizou-se um Holter e identificaram-se algumas CAPs, estando estas dentro dos parâmetros fisiológicos. Foi realizado um Holter em exercício no dia seguinte. O cavalo foi montado pelo seu jóquei e percorreu 3 milhas em ritmo de galope intenso. O Holter em movimento foi analisado e nenhuma disritmia foi encontrada. As CAPs desapareceram com o exercício.

Diagnóstico: Forte suspeita de FAP.

IV. DISCUSSÃO DOS CASOS CLÍNICOS

No caso clínico N° 1 a história clínica sugere que a FA se tenha desenvolvido durante o exercício extenuante da última corrida e não secundariamente a outra doença cardíaca. A dimensão dos átrios é um fator importante na predisposição e persistência da FA, mas neste caso encontrava-se normal. Por outro lado, a FE encontrava-se no limite inferior do intervalo normal. Sabe-se que a FA pode reduzir este parâmetro, por isso seria interessante avaliar este parâmetro novamente após o tratamento e observar a possível melhoria. Este cavalo tinha um bom prognóstico para a conversão ao ritmo sinusal com sulfato de quinidina, assim como baixa probabilidade de recorrência pois não existem alterações cardíacas além da disritmia que foi resolvida.

No caso clínico N° 2 a FA foi um achado no exame clínico de uma patologia do sistema locomotor. Neste caso, a realização do tratamento da FA com sulfato de quinidina é questionável porque não existe diminuição da performance desportiva e o cavalo não realiza exercício de grande intensidade. Não é possível determinar o início da FA pela história clínica, pelo que é provável que estejamos perante um caso de FAC. Geralmente estes casos têm uma baixa taxa de sucesso para conversão ao ritmo sinusal, para além de que apresentam muitas recorrências. A dimensão do átrio esquerdo, apesar de ter sido considerada dentro dos limites para a raça, facilita a persistência da FA. Como o tratamento com sulfato de quinidina apresenta um risco considerável, devemos ponderar a realização do tratamento de FAC em casos como este. A cardioversão elétrica estaria mais indicada neste caso, pois esta técnica tem uma boa taxa de sucesso em casos de FAC e apresenta poucos riscos para o animal. Outra particularidade da FA sem intolerância ao exercício em relação a outras arritmias é que os cavalos afetados podem continuar a realizar exercício moderado. Ao contrário de outras arritmias como CVPs, a FA não constitui um risco considerável de colapso, pondo em risco o cavaleiro e do cavalo.

No caso clínico N° 3, apesar das fortes suspeitas de FAP, esta não pôde ser confirmada. Apesar de ter sido realizado um Holter em exercício, não foi observado nenhum episódio de FAP. Por vezes a FAP ocorre apenas nas condições específicas da corrida de galope, sendo uma limitação para o seu diagnóstico. Foram identificadas CAP no Holter mas a sua frequência encontrava-se dentro dos limites fisiológicos. Para além disso as CAPs desapareceram com o exercício. A presença de CAP durante o exercício indicaria uma situação patológica. Apesar da frequência de CAP estar dentro dos valores normais estas podem predispor a FA e por vezes ocorrem após danos no miocárdio.

V. CONCLUSÃO

O diagnóstico da FA, por si só, não é difícil, por isso o desafio para o Médico Veterinário reside na correta determinação da presença ou não de outras patologias cardíacas subjacentes, o que pode influenciar a resposta do animal ao tratamento e a recorrência da FA.

Os tratamentos farmacológicos da FA apresentam uma boa taxa de sucesso, contudo os seus efeitos laterais tornam necessário a pesquisa de novos fármacos.

A cardioversão elétrica constitui uma alternativa satisfatória ao tratamento farmacológico da FA, com maior taxa de sucesso, especialmente em casos de FAC e menos efeitos laterais. Contudo esta técnica é relativamente recente e ainda não está muito difundida, assim como requer anestesia geral não sendo tão cómoda como o tratamento farmacológico.

Na minha opinião deve realizar-se mais investigação acerca das modalidades de tratamento desta patologia e deve ser incrementado o uso da cardioversão elétrica de forma mais rotineira no tratamento da FA, tal como já é feito nos principais centros de referencia veterinários.

Os casos clínicos apresentados pretendem mostrar a realidade clínica observada. Em todos eles, o tratamento foi realizado com quinidina, mostrando, claramente, que esta continua a prevalecer quando se trata de escolher uma abordagem terapêutica.

Ao longo destas 16 semanas de estágio tive oportunidade de contactar com uma realidade bastante diferente na prática clínica de equinos. No Anglesey Lodge Equine Hospital pude colocar em prática o que fui aprendendo ao longo do curso e ainda aumentar os meus conhecimentos ao nível da medicina interna de equinos. Penso que este estágio foi extremamente importante para mim pois deu-me ambição e forneceu-me objetivos para o meu futuro profissional.

VI. BIBLIOGRAFIA

Amada A, Kurita H (1978) "Treatment of atrial fibrillation with Quinidine Sulphate in the racehorse" **Exp. Rep. Equine Hlth. Lab.** 15, 47-61.

Anderson JL (1995) "Contemporary clinical trials in ventricular tachycardia and fibrillation: implications of ESVEM, CASCADE, and CASH for clinical management" **Journal of Cardiovascular Electrophysiology** 6, 880-886.

Ase IR, McGuirk SM (2006) "Successful Conversion of Equine Atrial Fibrillation Using Oral Flecainide" **J Vet Intern Med**, 20 207-209.

Bertone JJ, Wingfield WE (1987) "Atrial fibrillation in horses" **Comp. cont. Educ. pract. Vet.** 9, 763-769.

Bertone JJ, Horspool LJI (2004) "Drugs acting on the cardiovascular system" **Equine Clinical Pharmacology** 1, 195-200.

Blissit KJ (1999) "Diagnosis and treatment of atrial fibrillation" **Equine Veterinary Education** 1, 11-19.

Bonagura JD (1990) "Clinical evaluation and management of heart disease" **Equine vet. Educ.** 2, 31-37.

Clercq DD, Van Loon G, Baert K, Tavernier R, Croubels S, De Backer P, Deprez P (2006) "Intravenous amiodarone treatment in horses with chronic atrial fibrillation" **The Veterinary Journal**, 172 129-134.

Clercq DD, Van Loon G, Baert K, Tavernier R, Croubels S, De Backer P, Deprez P. (2007) "Effects of an adapted intravenous amiodarone treatment protocol in horses with atrial fibrillation" **Equine vet. J.** 39 (4) 344-349.

Clercq DD, Van Loon G, Tavernier R, Duchateau L, Deprez P (2008) "Atrial and ventricular electrical and contractile remodeling and reverse owing to short-term pacing-induced atrial fibrillation in horses" **J Vet Intern Med**, 22 1353-1359.

Deem DA, Fregin GF (1982) "Atrial fibrillation in horses: A review of 106 clinical cases, with consideration of prevalence, clinical signs and prognosis" **J. Am. vet. med. Ass.** 180, 261-265.

Deem DA, Fregin GF (1982) "Atrial fibrillation in horses: A review of 106 clinical cases, with consideration of prevalence, clinical signs and prognosis" **J. Am. vet. med. Ass.** 180, 261-265.

Dernellis J, Panaretou M (2004) "Relationship between C-reactive protein concentrations during glucocorticoid therapy and recurrent atrial fibrillation" **European Heart Journal** 25, 1100-1107.

Fenton FH, Cherry EM, Kornreich BG (2008) “Termination of equine atrial fibrillation by quinidine: An optical mapping study” **Journal of Veterinary Cardiology** 10, 87-103.

Guyton AC, Hall JE (2006) “Arritmias Cardíacas e Sua Interpretação Eletrocardiográfica” **Tratado De Fisiologia Médica** 11, 147-156.

Irvine CHG (1975) “Electrocardiographic anomalies in the racehorse” **NZ. vet. J.** 23, 262-269.

Jesty SA, Kraus M, Gelzer A, Rishniw M, Moise NS (2009) “Effect of Transvenous Electrical Cardioversion on Plasma Cardiac Troponin I Concentrations in Horses with Atrial Fibrillation” **J Vet Intern Med** 23, 1103–1107.

Kerin NZ, Faitel K, Naini M (1996) “The efficacy of intravenous amiodarone for conversion of chronic atrial fibrillation. Amiodarone vs quinidine for conversion of atrial fibrillation” **Archives Internal Medicine** 156, 49–53.

Kodama I, Kamiya K, Toyama J (1997) “Cellular electropharmacology of amiodarone” **Cardiovascular Research** 35, 13–29.

Lekeux P, Muylle E, Henroteaux M, Bienfet V (1981) “Comparison of different treatments of atrial fibrillation in the horse” **Zentrbl vet. Med.** 21, 475-480.

Marr CM, Bowen M (2010) “Dysrhythmias: assessment and medical management” **Cardiology Of The Horse**, 2, 165-171.

Marr CM, Reef VB, Reimer JM (1995) “An echocardiographic study of atrial fibrillation in horses: before and after conversion to sinus rhythm.” **J Vet Intern Med** 9, 336–340.

McGurrin MKJ, Physick-Sheard PW, Kenney DG, Kerr C, Hanna WJB, Neto FT, Weese JS (2003) “Transvenous Electrical Cardioversion in Equine Atrial Fibrillation: Technique and Successful Treatment of 3 Horses” **J Vet intern Med** 17, 715-718

McGurrin MKJ, Physick-Sheard PW, Kenney DG (2005) “How to perform transvenous electrical cardioversion in horses with atrial fibrillation” **Journal of Veterinary Cardiology** 7, 109-119.

McGurrin MKJ, Physick-Sheard PW, Kenney DG, Kerr C, Brad Hanna WJ (2005) “Transvenous Electrical Cardioversion of Equine Atrial Fibrillation: Technical Considerations” **J Vet Intern Med**, 19 695–702.

Muir WW, Reed SM, McGuirk SM (1990) “Treatment of atrial fibrillation in horses by intravenous administration of quinidine” **J. Am. vet. med. Ass.** 197, 1607-1610.

Ohmura H, Nukada T, Mizuno Y, Yamaya Y, Nakayama T, Amada A (2000) “Safe and efficacious dosage of flecainide acetate for treating equine atrial fibrillation” **J. Vet. Med Sci.** 62(7) 711-715.

Opie LH (1995) “Drugs for the Heart”, **W.B. Saunders Company, Philadelphia** 207-208.

Parraga ME, Kittleson MD, Drake CM (1995) “Quinidine administration increases steady state serum digoxin concentration in horses” **Equine vet. J.** 19, 114-119.

Patteson M (1996) “Cardiac arrhythmias” **Equine Cardiology** 1, 216-227.

Podrid PJ (1995) “Amiodarone: reevaluation of an old drug” **Annals of Internal Medicine** 122, 689–700.

Rang HP, Dale MM, Ritter JM, Flower RJ (2011) “Fármacos que afetam os grandes sistemas orgânicos” **Rang & Dale Farmacologia** 6, 277-297.

Reef VB, Levitan CW, Spencer PA (1988) “Factors affecting prognosis and conversion in equine atrial fibrillation” **J. vet. intern. Med.** 2, 1-6.

Reef VB, Reimer JM, Spencer PA (1995) “Treatment of atrial fibrillation in horses: New perspectives” **J. vet. intern. Med.** 9, 57-67.

Singh BN (1995) “Expanding indications for the use of Class III agents in patients at high risk for sudden death” **Journal of Cardiovascular Electrophysiology** 6, 887–900.

Sugiyama A, Satoh Y, Hashimoto K (2001) “Acute electropharmacological effects of intravenously administered amiodarone assessed in the vivo canine model” **Japanese Journal of Pharmacology** 87, 74–82.

Van Loon G, Jordaens L, Muylle E, Nollet H, Sustronck B (1998) “Intracardiac overdrive pacing as a treatment of atrial flutter in a horse” **Vet. Rec.** 142, 301- 303.

Verheyen T, Decloedt A, Clercq DD, Deprez P, Sys SU, Van Loon G (2010) “Electrocardiography in horses – part 1: how to make a good recording” **Vlaams Diergeneeskundig Tijdschrift**, 79.

Waktare JEP, Camm AJ (1997) “Atrial fibrillation begets trouble” **Heart** 77, 393-394.

VII. ANEXOS

ANEXO I:

Ondas ou complexos	Duração (em segundos)
Onda P	≤ 0.16
Intervalo P-R	≤ 0.5 (pôneis: ≤ 0.24 ; poldros: 0.11 - 0.18)
Complexo QRS	≤ 0.14 (poldros: 0.05 - 0.08)
Intervalo Q-T	≤ 0.58 (poldros: 0.19 - 0.36)

Tabela II. Duração das diferentes ondas e complexos num ECG normal (adaptado de Verheyen *et al.* 2010)

ANEXO II:

Torsade de Pointes é uma taquicardia ventricular que pode ser causada pela administração de quinidina. Esta disritmia é mais comum em cavalos hipocalémicos antes do início do tratamento. (Marr & Bowen 2010).

O tratamento desta taquicardia é realizado com sulfato de magnésio iv e com a retirada do agente agressor, sempre que for possível.

Fatores de risco para a ocorrência de *Torsade de Pointes* (Rang *et al.* 2011):

- Antiarrítmicos classe Ia (Quinidina, por exemplo);
- Antiarrítmicos classe III;
- Hipomagnesiémia;
- Hipocalémia;
- Hipocalcémia;
- Hipóxia;
- Acidose;
- Insuficiência cardíaca;
- Hipertrofia ventricular esquerda;
- Bradicardia;
- Sexo feminino (em humanos);
- Hipotermia.

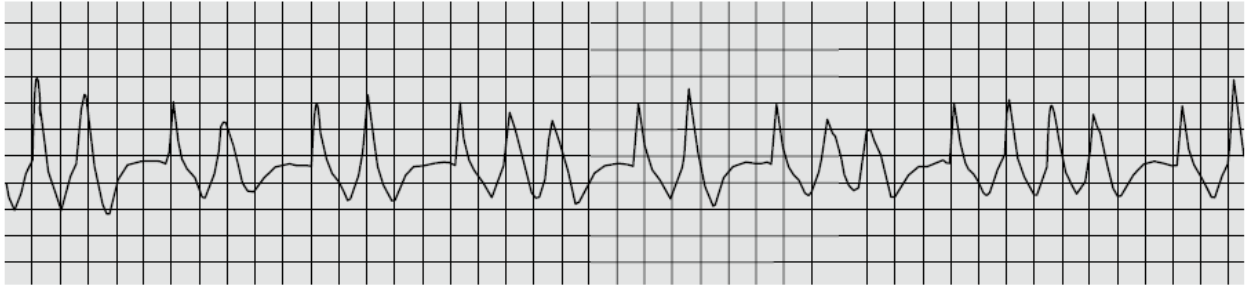


Figura 13. Traçado de ECG obtido a partir de um cavalo com FA tratado com 2 doses de sulfato de quinidina e que desenvolveu *Torsade de Pointes*. Os complexos QRS e as ondas T giram em torno da linha de base e a distinção entre ambos torna-se difícil. (25 mm/s; 2 mm = 1 mV) (adaptado de Marr & Bowen 2010)

Características (Guyton & Hall 2006):

- Intervalo Q-T prolongado precedido por longos e curtos intervalos R-R;
- CVP (onda R em T);
- Rotação do eixo elétrico do coração.

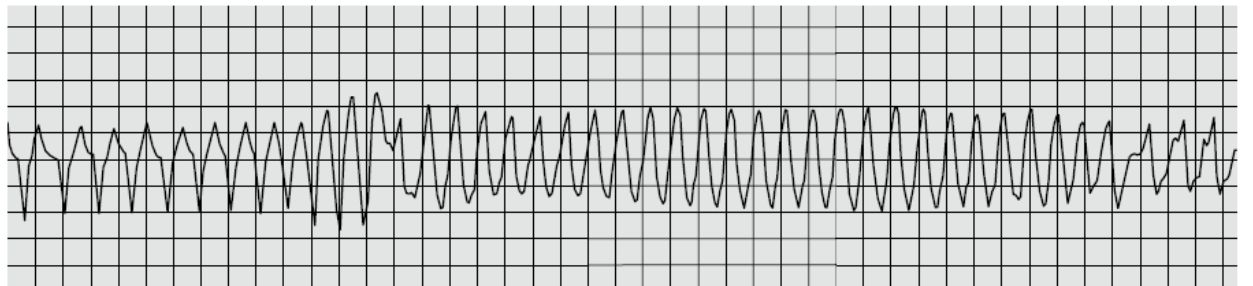


Figura 14. Traçado de ECG obtido a partir de um cavalo com FA que recebeu 6 doses de sulfato de quinidina e desenvolveu *Torsade de Pointes*, a qual foi tratada com sulfato de magnésio iv. Reparar que os QRS e as ondas T se apresentam alargados. Os QRS e as ondas T surgem a girar em torno da linha de base. (25 mm/s; 5 mm = 1 mV). (adaptado de Marr & Bowen 2010).

ANEXO III:

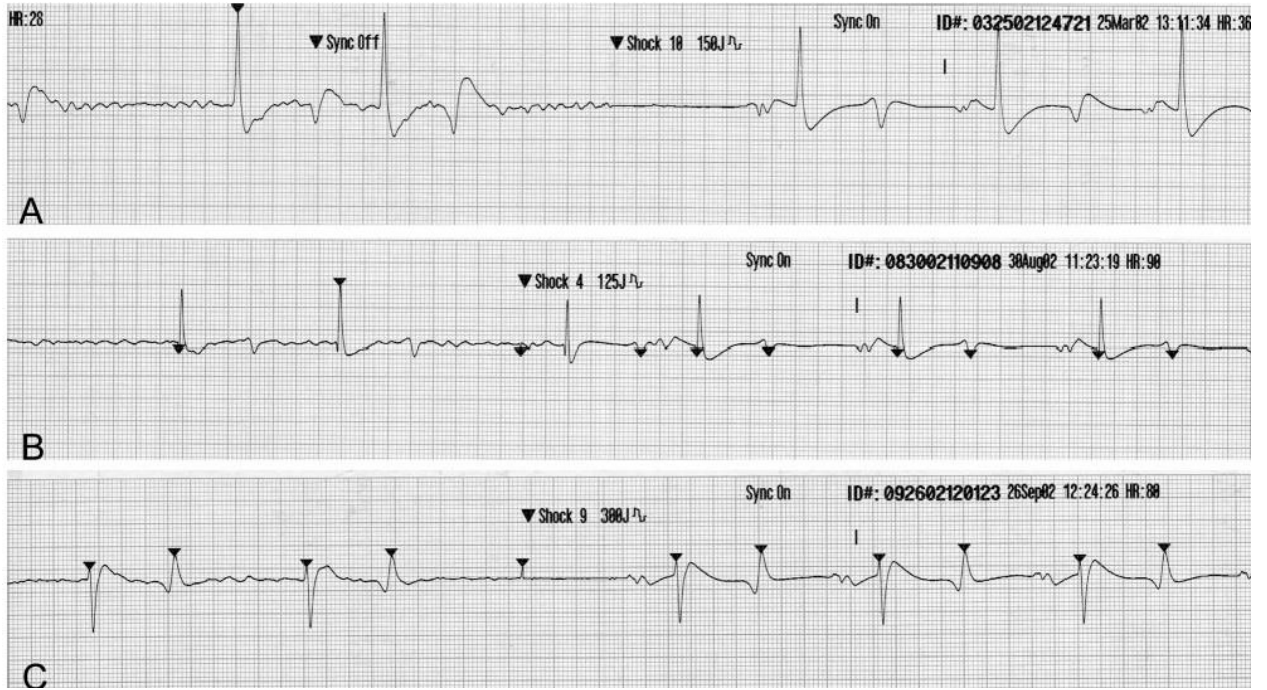


Figura 15. ECG de um cavalo com FA tratado com TVEC. O ECG foi gravado durante anestesia geral. O modo de sincronização com ondas R (cabeças de seta) está ligado. Um choque de 150 J foi libertado, sincronizado com a onda R resultando na conversão ao ritmo sinusal. Note a presença de ondas P e um ritmo cardíaco regular após o choque. Velocidade papel 25 mm/s. (adaptado Kimberly *et al.* 2003).

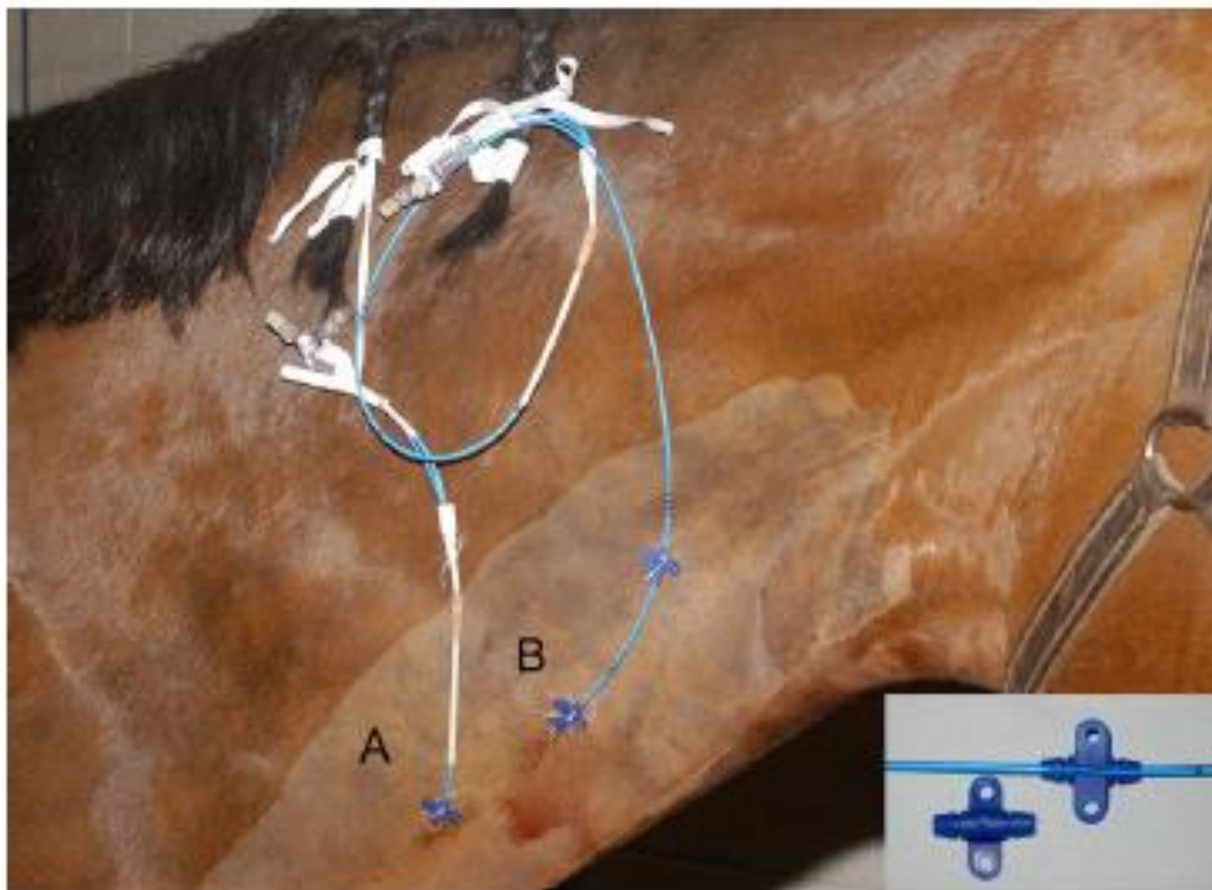


Figura 14. Fotografia de um cavalo em estação com os cateteres de cardioversão colocados antes da indução de anestesia geral. (adaptado de McGurrin *et al.* 2005).

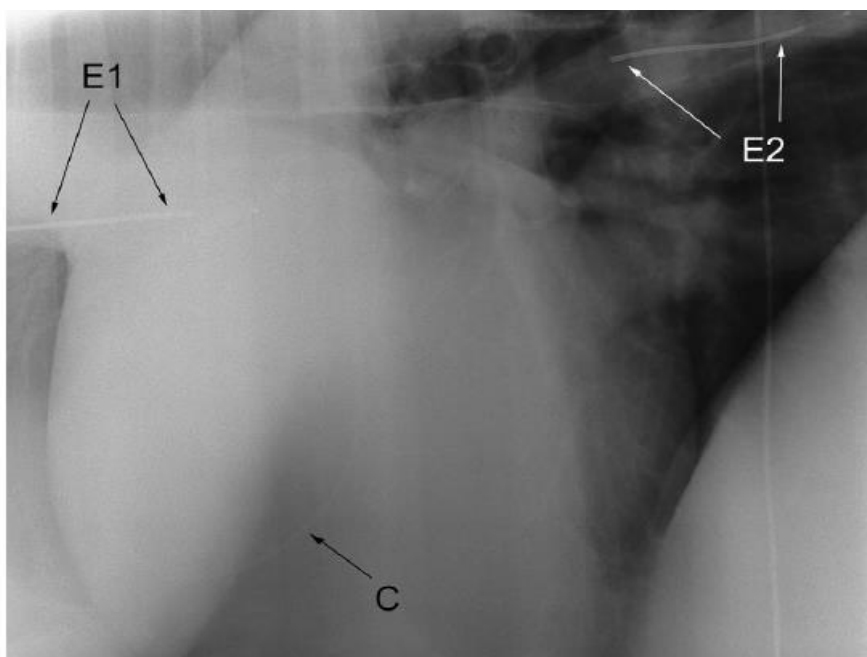


Figura 15. Radiografia torácica, projeção lateral esquerda onde é possível observar a colocação dos cateteres de cardioversão. O cateter E1 encontra-se no átrio direito; o cateter E2 apresenta-se no interior da artéria pulmonar (PA). C representa o cateter da PA a passar pelo ventrículo direito (adaptado de McGurrin *et al.* 2005).

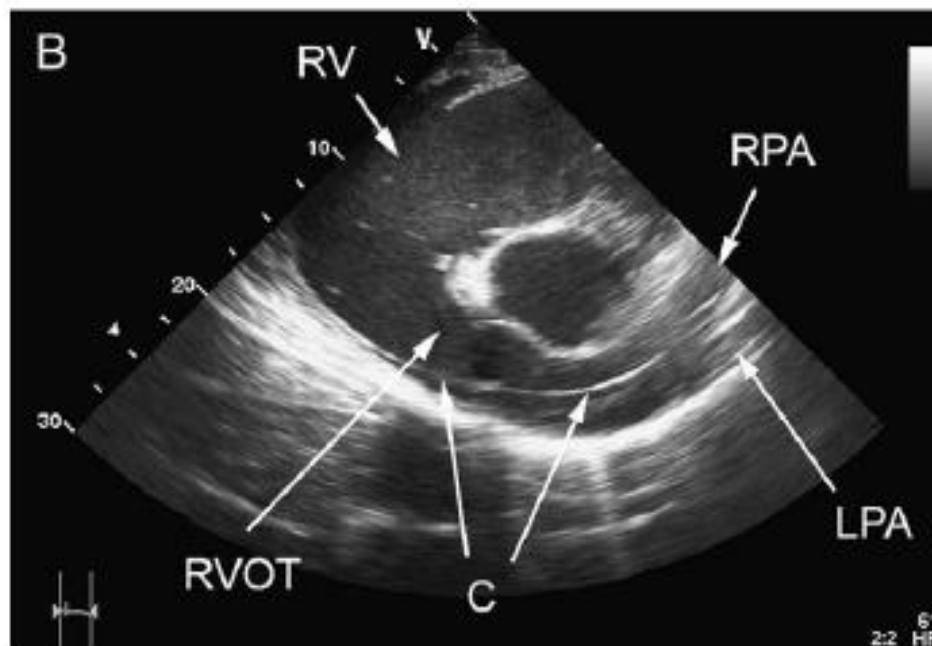


Figura 16. Ecocardiografia realizada através da parede costal direita. O cateter da PA (C) pode ser identificado como uma linha ecogénica no trato de saída do ventrículo direito (RVOT). A extremidade do cateter encontra-se na PA direita. LPA- PA esquerda; RPA – PA direita; RV – Ventrículo direito (adaptado de McGurrin *et al.* 2005).