

Índice

Introdução	1
História	2
Anatomia da articulação patelofemoral.....	4
Dor anterior do joelho	5
<i>Modelo Neural</i>	7
<i>Modelo Biomecânico</i>	8
Avaliação clínica	11
<i>História Clínica</i>	11
<i>Exame físico</i>	12
<i>De pé</i>	12
<i>Sentado</i>	12
<i>Decúbito dorsal</i>	13
<i>Decúbito ventral</i>	15
<i>Decúbito lateral</i>	15
Estudo imagiológico.....	16
<i>Exame radiográfico</i>	16
<i>Tomografia computadorizada</i>	19
<i>Ressonância Magnética</i>	20
<i>Cintigrafia óssea</i>	21
Artroscopia.....	22
Prevenção	22
<i>Modelo de Meeuwisse</i>	23
Material e métodos	25
Tratamento	26
<i>Tratamento conservador</i>	26
<i>Tratamento cirúrgico</i>	29
Avaliação de resultados de tratamento cirúrgico	30
Análise de trabalhos publicados com vários tipos de tratamento.....	33
Conclusão	35
Bibliografia	36

Introdução

O estudo da articulação patelofemoral seguiu de perto a evolução das ciências médico-cirúrgicas ortopédicas.

Até à última metade do século XX, as atenções estavam centradas sobretudo em patologias que podiam pôr em risco a vida dos doentes (fracturas, osteomielite, artrites sépticas, tuberculose, poliomielite e deformidades congénitas). Com a I e II Guerra Mundial a atenção centrou-se no trauma e infecção. Na década de 40, com o aparecimento dos antibióticos e na década de 50 com a vacina da poliomielite, muda-se para sempre a prática da cirurgia ortopédica. Com o progresso socioeconómico das décadas de 50 e 60, aumenta a participação em actividades recreativas e desportivas de alta competição, com repercussão no aumento significativo do número de queixas da articulação patelofemoral. Durante a década de 70, surge o interesse pela Medicina Desportiva, o desenvolvimento da acuidade dos exames imagiológicos aliados à divulgação da artroscopia, que permitiram em conjunto uma melhor compreensão da articulação patelofemoral.

Apesar da alta incidência na população em geral a sua fisiopatologia não foi ainda claramente esclarecida. Calcula-se que a instabilidade patelofemoral afecte entre 27 a 39 pessoas em cada 100 000. Constitui cerca de 11% de todos os sintomas músculo-esqueléticos e atinge cerca de 16 a 25% de todas as lesões nos corredores (Julie, 2007). Vários factores contribuem para a instabilidade patelofemoral. A compreensão destes factores, é determinante na orientação terapêutica médica ou cirúrgica.

A história clínica, com anamnese cuidada (início das queixas, tipo de dor, frequência, factores precipitantes, incapacidade, crepitação, episódios de luxação, derrame e sensação de instabilidade), é fulcral para a orientação na atitude terapêutica mais adequada a tomar. O exame físico cuidado de todo o membro inferior, com especial ênfase no joelho, ajuda a estabelecer o diagnóstico diferencial. O estudo imagiológico (Rx e TAC) com avaliação de todos os parâmetros fornecidos, é um precioso auxiliar para a compreensão do problema do doente. Segundo Alfonso Sanchis (Ant. Knee Pain 2006), estimativas da literatura referem que cerca de 10% dos doentes com patologia patelofemoral por indicação médica frequentaram consulta de psiquiatria, devido a incompreensão da causa da patologia.

Não existem protocolos para se chegar ao diagnóstico de instabilidade patelofemoral. Aparecem recentemente algoritmos para ajudar no raciocínio médico. Assim para cada doente, o médico deverá tentar compreender o mecanismo lesional e fisiopatológico subjacente para conseguir chegar ao diagnóstico, tendo em atenção todas as alterações encontradas de modo a poder seleccionar o tratamento mais adequado a cada patologia. O tratamento médico das instabilidades patelofemorais tem, segundo Merchant uma elevada taxa de sucesso (cerca de 90%), ficando o tratamento cirúrgico reservado às situações de insucesso.

História

A expressão de desarranjo interno do joelho surge em 1784 por William, cirurgião britânico. Esta classificação era abrangente e inespecífica sem ter em consideração as implicações etiológicas, terapêuticas e de prognóstico das lesões.

Em 1906, este conceito é desacreditado pela escola alemã que descreve a fissuração e degenerescência da rótula como causa da dor anterior do joelho. 2 anos mais tarde, noutro artigo, descrevem-se as mesmas lesões com origem traumática.

Em 1924, Koenig descreve o termo condromalácia da rótula, denominação que perdura até final da década de 1960 e historicamente associada à dor anterior do joelho.

Em 1956, Kaplan descreve pela primeira vez o Ligamento Patelofemoral Medial.

Em 1969, Trapp e Hoover suspeitam que cerca de 20% das mulheres que foram submetidas a meniscectomia aberta tinham patologia patelofemoral.

Nos anos 70 a dor anterior do joelho é associada ao desalinhamento do aparelho extensor e em 1968 Hughston descreve a sub-luxação da rótula e suas implicações, que representa o ponto de viragem no tratamento das alterações patelofemorais.

Em 1974, para melhor compreensão da biomecânica da rótula, Merchant introduz a incidência axial. E no mesmo ano propõe a libertação do

retináculo lateral para tratamento da sub-luxação patelofemoral. No ano seguinte Ficat populariza o conceito e chama a esta entidade “Síndrome de Hiperpressão Externa da Rótula”.

Em 1978 Leslie e Bentley publicam um estudo em que 51% dos doentes com diagnóstico clínico de condromalácia da rótula apresentavam alterações por artroscopia.

John Insall publica em 1979 um artigo “ Síndrome do desalinhamento Patelofemoral” descrevendo a técnica para o realinhamento.

Em 1984, Likewise e John Insall, especificam que a patologia patelofemoral foi a causa mais frequente de insucesso da meniscectomia em doentes jovens, especialmente em mulheres. Cerca de 11% dos doentes que fizeram meniscectomia artroscópica só melhoraram após a realização de realinhamento do aparelho extensor.

Schultzer e colaboradores, em 1986, publicam um artigo sobre a importância da TAC na classificação da dor anterior do joelho.

Royle e colaboradores, em 1991 na *Arthroscopy*, publicam um estudo de análise de 500 artroscopias com especial ênfase na patelofemoral referindo que 63% dos doentes com dor, que se pensava ser desta articulação, tinham condromalácia em contraste com 45% que tinham lesão meniscal. Concluíram assim, que a dor anterior nem sempre é relacionável com a patelofemoral e que a patologia patelofemoral é muitas vezes assintomática.

Em 1992, George Axhausen, demonstra que a condromalácia podia simular lesão meniscal.

Em 1995, prevalecia a confusão, Fulkerson (EUA) e Dupont (França) lançam então as bases da IPSG (International Patellofemoral Study Group) no sentido de gerar avanços no estudo da patologia patelofemoral tendo por base o intercâmbio de informação e ideias. Este Grupo propõe que o termo condromalácia não deverá ser usado para descrever uma entidade clínica mas, sim como termo descritivo para as alterações de amolecimento da superfície articular da rótula. A IPSG através de Ronald Grelsamer afirma que o mau-alinhamento está presente na dor anterior do joelho mas, não é condição suficiente para o seu início.

Para unir esforços na pesquisa dos problemas da articulação patelofemoral John Fulkerson cria em 2003 a Fundação Patelofemoral.

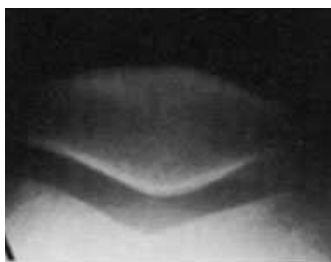A atenção actual concentra-se no papel desempenhado pelo Ligamento Patelofemoral Medial (LPFM) na estabilidade da articulação patelofemoral desenvolvendo-se técnicas cirúrgicas para a sua reconstrução.

Anatomia da articulação patelofemoral

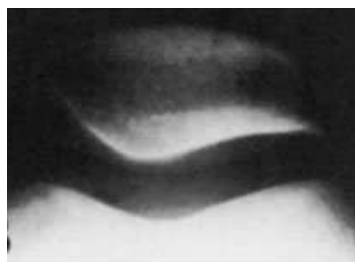A articulação do joelho, a maior do corpo humano pode subdividir-se em duas, a femorotibial e a patelofemoral. Esta última formada por elementos ósseos, tendinosos e ligamentares. Nos elementos ósseos temos a troclea femoral e a rótula. Pela sua importância realçam-se alguns elementos.

A rótula, osso sesamoide, está incrustada no tendão rotuliano e quadricipital. Habitualmente é formada por um centro de ossificação. Em 25% casos, pode haver mais que um centro de ossificação, que na falta de fusão dá origem à rótula bi ou tripartida conforme o número de núcleos de ossificação presentes. A superfície articular da rótula é formada por 2 facetas, a medial e a lateral unida na parte média pela crista. A variação do tamanho relativo das facetas permite segundo Wiberg classificá-las em 3 tipos: tipo I facetas concavas com aproximadamente o mesmo tamanho, tipo II facetas concavas com a faceta medial menor que a lateral, tipo III a faceta medial é pequena e convexa.

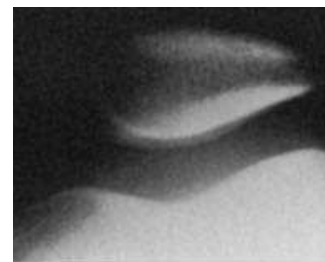
Classificação de Wiberg



Tipo I



Tipo II



Tipo III

O Ligamento Patelofemoral Medial (LPFM), é uma estrutura com grande importância na estabilização medial da patelofemoral. Insere-se no bordo superomedial da rótula a aproximadamente 6 mm abaixo do pólo proximal e dirige-se ao longo da face anterior do condilo medial onde se insere. A

inserção patelar é mais larga que a femoral e com comprimento médio entre 5 e 6 mm (Laprade, 2007). Testes em cadáveres mostraram que este ligamento representa mais de 50% das forças de retenção da rótula. O LPFM elemento estabilizador entre os 30 e 45 graus de flexão do joelho durante o qual a rótula encaixa na troclea. À medida que a flexão aumenta o LPFM relaxa sendo a própria anatomia da troclea que passa a conferir estabilidade.

Dor anterior do joelho

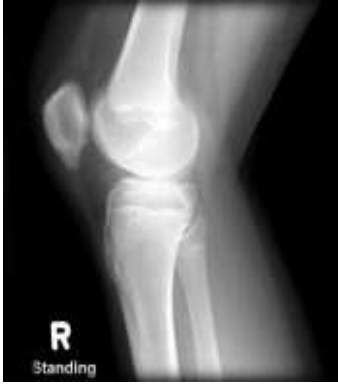A dor anterior do joelho, é um sintoma frequente que leva pacientes a partir da 2.^a década de vida maioritariamente do sexo feminino à consulta de ortopedia. Esta tende a manifestar-se como um desequilíbrio das estruturas de partes moles à volta do joelho que pode alterar a distribuição da pressão da rótula sobre o fémur. O mecanismo de produção da dor anterior do joelho não está totalmente compreendido. Múltiplos e variados factores podem contribuir para o seu aparecimento – cartilagem, tendões, músculos, sinovial, meniscos, ligamentos, gordura de Hoffa e osso.

Com factores etiológicos múltiplos a avaliação e diagnóstico da instabilidade patelofemoral pode ser difícil e frequentemente incompreendido.

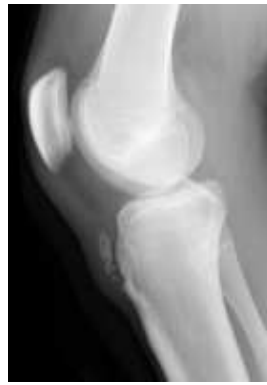Quadro 1 (Marko, 2009)

Causas de dor anterior do joelho
<i>Mau-alinhamento patelofemoral</i>
<i>Condromalácia rotuliana</i>
<i>Osteoartrite patelofemoral</i>
<i>Pressão excessiva lateral na rótula</i>
<i>Osteocondrite dissecante da rótula</i>
<i>Lesão osteocondral</i>
<i>Bursite pré e infrapatelar</i>
<i>Síndrome de Hoffa</i>
<i>Plica sinovial</i>
<i>Tendinite do rotuliano</i>
<i>Tendinite do quadricipete</i>
<i>Doença de Osgood Schlatter</i>
<i>D. de Sinding-Larsen- Johansson</i>
<i>Lesão meniscal</i>
<i>Lesão ligamentar</i>
<i>Algodistrofia</i>

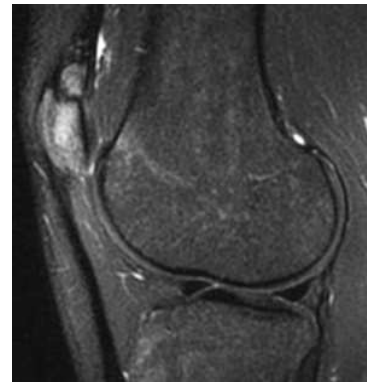
Junho 2011



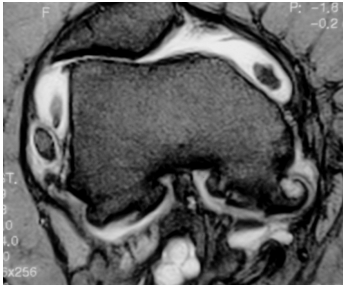
D. Sinding-Larsen-Johanson



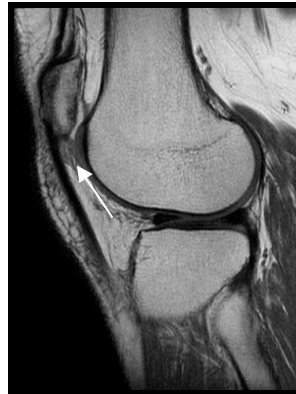D. Osgood Schlatter



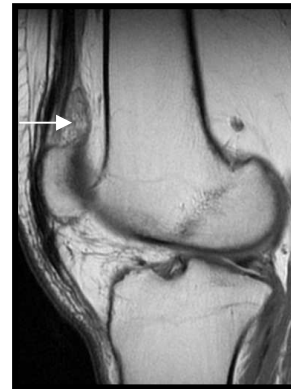Rótula bipartida



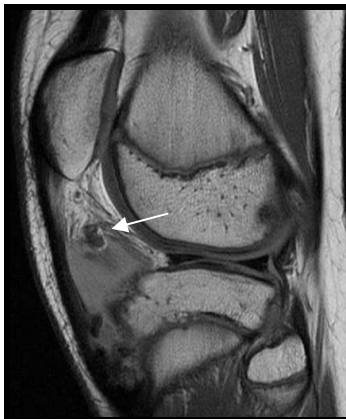Condromalácia da rótula



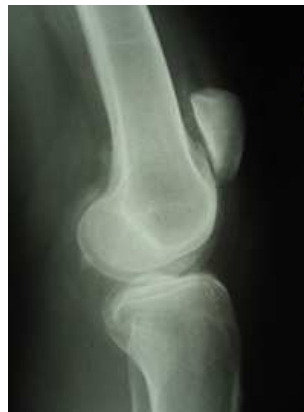Lesão de Hoffa



Celulite suprapatelar



Bursite pré-tibial



Patela alta

Apesar dos inúmeros trabalhos de pesquisa a síndrome da dor anterior do joelho, de acordo com John Insall, permanece ainda um enigma, porque são muito variáveis as formas de apresentação, as causas e sucesso nos métodos de tratamento. No presente, nenhuma teoria dá explicação compreensiva da verdadeira natureza desta condição patológica. Desenvolveram-se vários modelos para explicar esta síndrome, mas todos

concordam que a dor anterior do joelho não pode ser completamente explicada ou imputada a um só factor.

Modelo Neural

A cartilagem não tem enervação, contudo a gordura de Hoffa, o tendão rotuliano, o tendão quadricipital, o osso subcondral, o ligamento patelar, o retináculo medial e lateral são ricamente enervados e estas estruturas individualmente ou em conjunto podem potenciar a percepção de dor.

Nos trabalhos de Fulkerson, em 1985, refere-se que na instabilidade patelofemoral há encurtamento adaptativo do retináculo lateral como resposta ao deslocamento lateral da rótula. Na flexão a rótula migra medialmente na troclea femoral, tensionando o já curto retináculo lateral, que pode produzir alterações nervosas como neuromas ou degenerescência neural mixóide. Descrevem-se lesões neurológicas (fibrose e desmielização), no retináculo lateral em doentes com dor patelofemoral intratável que necessitaram de libertação do retináculo ou alinhamento patelofemoral. As alterações observadas por este autor lembram as encontradas no Neuroma de Morton (Servien, 2001).

Em 1991, Mori publica trabalho de análise do estudo histológico do retináculo lateral em 35 joelhos. Encontrou marcadas alterações degenerativas de neuropatia em 9 joelhos, moderadas em 9, ligeiras em 11 e normalidade em 6 joelhos.

Jerosch e Prymka, em 1996, no seu estudo revelam redução significativa na propriocepção do joelho após episódio de luxação da rótula, explicada pela agressão das fibras neuroproprioceptivas.

A pesquisa actual procura mostrar a importância da informação proprioceptiva dos mecanorreceptores da articulação na função do joelho.

Na literatura a hiperenervação é factor implicado na patofisiologia da dor de muitas alterações ortopédicas, demonstrando estar associada a libertação de factores de desenvolvimento neural (NGF), polipeptídeo que estimula a axonogénese (Sanchis-Alfonso, 2000)

Para alguns autores, a síntese de NGF pode ser induzida pela isquemia e alguns trabalhos demonstram alterações histológicas do retináculo lateral associadas a hipoxia e dor patelofemoral.

Em situações de inflamação pós-traumática ou sobre-uso há produção de citocinas que estimulam as terminações nervosas resultando na percepção de dor. A falta de resposta a este modelo pode levar ao esforço supra-fisiológico da articulação patelofemoral com risco de produção de alterações degenerativas graves. Esta situação poderá ser explicada em doentes nascidos com insensibilidade congénita à dor. As alterações destrutivas das articulações de Charcot são o fruto da falta de resposta à dor, por lesões que afectam o sistema.

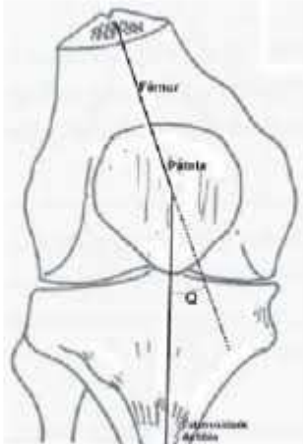
Modelo Biomecânico

A *hiperpressão* subcondral com o consequente aumento da pressão óssea subcondral, é resultado directo do mau alinhamento patelofemoral. Mas a pressão intra-óssea pode aumentar com ou sem mau-alinhamento patelofemoral, por sobre-uso ou por traumatismo directo ou indirecto, por exemplo é frequentemente encontrada em praticantes de desporto. O desporto é um importante factor na patogénese da dor anterior do joelho, em alguns estudos, cerca 73% dos doentes operados com instabilidade patelofemoral eram praticantes desportos de alta competição. A intensidade da dor foi relacionada com o nível de actividade de prática desportiva. A corrida e o salto são os principais responsáveis na origem de lesões crónicas do joelho. (Amis, 2007)

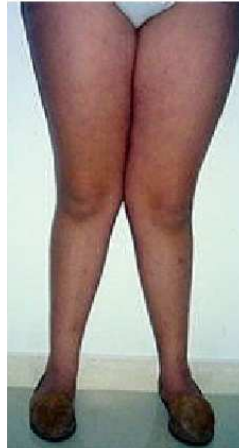

Em estudos com atletas praticantes de salto encontraram-se lesões de sobre-uso em 49% com instabilidade patelofemoral sintomática. Ao saltar o atleta gera forças na corrida que se transmitem ao sistema musculoesquelético dos pés à cabeça atingindo 4 vezes o peso do atleta. A repetição de gestos tem efeito cumulativo.

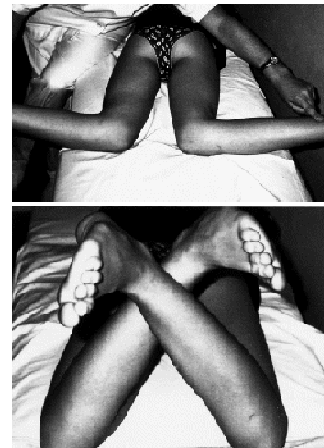O *ângulo Q* implica a existência de força lateral com a contracção do quadríceps, também chamado vector valgo, que favorece não só a subluxação da rótula como aumenta a tracção no tendão rotuliano na inserção patelar. O valor deste ângulo aumenta com a anteversão do colo femoral, valgismo do joelho, torção tibial, retracção da fáscia lata, debilidade do médio nadegueiro (Trendlenburg positivo) e pronação do pé que tem na sua etiologia causas intrínsecas e extrínsecas.



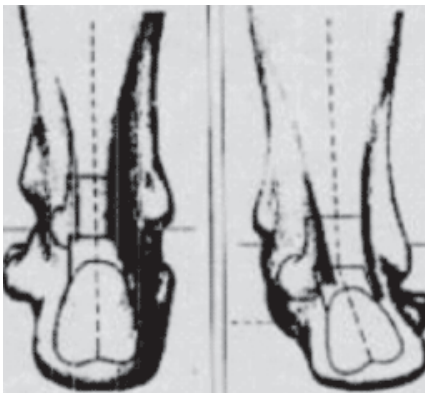
Ângulo Q



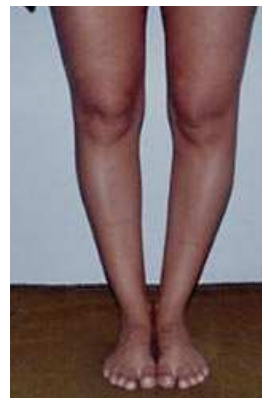Joelho valgo



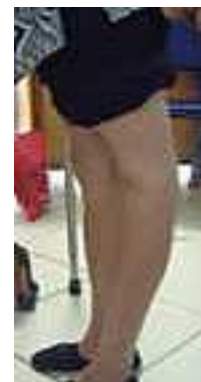Anteversão colo femoral



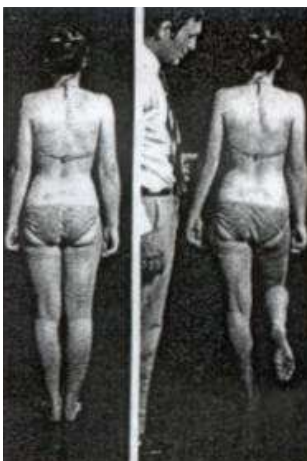
Pronação do pé



Joelho varo



Joelho recurvato



Insuficiência do médio nadegueiro- Trendlenburg positivo - De Hardcastle & Nade. JBJS(B): 67-B(5):741-6

O *desalinhamento* do membro inferior em qualquer plano: no plano coronal joelho varo e valgo; no plano sagital joelho recurvato e flexo e no plano transversal torção femoral e tibial. No joelho valgo a tuberosidade anterior da tíbia está mais lateralmente que o normal aumentando o ângulo Q, o contrário se verifica com o joelho varo criando alterações nas relações patelofemorais.

O joelho recurvato frequentemente associado a patela alta, tem maior incidência no sexo feminino, tem alta incidência de luxação da rótula quando associado a joelho valgo e torção tibial externa. O joelho flexo está associado com dor anterior do joelho por aumento da força de pressão do quadríceps na patelofemoral.

A torção tibial externa provoca tilt lateral da rótula. A torção tibial interna leva a tilt medial da rótula.

Há *factores anatómicos* que predisõem à instabilidade patelofemoral contribuindo para criar o “joelho em risco”, e são algumas vezes factor de agravamento (Quadro 2).

Quadro 2

Factores de risco para instabilidade patelofemoral
<i>Anteversão femoral</i>
<i>Joelho valgo</i>
<i>Displasia patelar</i>
<i>Displasia femoral</i>
<i>Patela alta</i>
<i>Atrofia do vasto oblíquo medial</i>
<i>Aumento do ângulo Q</i>
<i>Pronação do pé</i>
<i>Laxidez generalizada</i>
<i>Retracção do tensor da fáscia lata</i>

A insuficiência do vasto oblíquo medial é possivelmente o principal factor anatómico, tem papel dinâmico de estabilizador da rótula opondo-se à sua deslocação lateral durante os primeiros graus de flexão do joelho. A insuficiência deste músculo pode ser congénita (inserção alta) ou adquirida. Autores, entre eles, Robert Teitge não acreditam no papel estabilizador do vasto oblíquo medial. Em sua opinião, a estabilidade patelofemoral

depende da geometria óssea e ligamentar em que ligamento patelofemoral medial (LPFM) tem papel principal como estabilizador passivo, enquanto o ligamento meniscopatelar medial tem papel secundário.

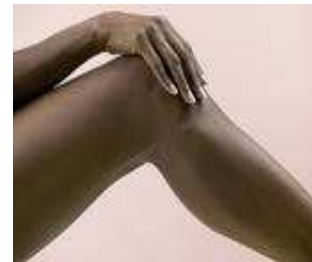Avaliação clínica

História Clínica

A história clínica é o primeiro passo e decisivo na chave do diagnóstico. A anamnese cuidada pode abrir caminho na direcção de exploração clínica que pode confirmar o diagnóstico provisório. Na ausência de evento traumático ou na presença de sintomas bilaterais deve pensar-se em instabilidade patelofemoral num doente jovem.

O início dos sintomas é insidioso, sem história traumática, reflectindo sobre-uso ou desalinhamento. O sobre-uso pode ser resultado de nova actividade física ou aumento no tempo, intensidade e ritmo de actividade de trabalho ou desportiva.

A dor é por vezes descrita como desconforto com episódios de dor aguda. A dor raramente é constante e períodos assintomáticos são frequentes. A dor agrava com o movimento e melhora com o repouso. Alguns doentes referem também episódios de colapso e instabilidade. A maioria das vezes, o doente localiza a área da dor colocando a sua mão sobre a região anterior do joelho para identificar o seu desconforto. Contudo a dor pode ser medial, lateral ou poplíteia. A dor na patelofemoral é tipicamente exacerbada pela actividade física, descer escadas, após estar na posição de sentado durante algum tempo (sinal do cinema), após condução prolongada melhorando com a extensão do joelho. Dor constante e intensa desproporcional, aos achados físicos, é sinal de alerta para carga psicológica ou algodistrofia. A descrição da dor como sensação de queimadura pode indicar origem neurogénea.



Atenção especial merecerá a descrição de episódios de “giving way” que quando presentes e associados a movimento de rotação são a favor de lesão do ligamento cruzado anterior ou meniscal. A instabilidade traumática é

geralmente descrita como “going out” referindo o doente a necessidade de extensão do joelho para reduzir a luxação da rótula.

Há outros sintomas associados à instabilidade patelofemoral como a crepitação, derrame ou dificuldade em acocorar.

Não esquecer, inquirir os antecedentes cirúrgicos nomeadamente a reconstrução do ligamento cruzado anterior, pela técnica osso-tendão-osso, que nalguns casos, referem dor anterior no joelho.

Investigar história de luxações de outras articulações que pode sugerir doença do colagéneo.

De referir, que a maioria dos doentes que recorre ao ortopedista nunca sofreu luxação patelofemoral.

Exame físico

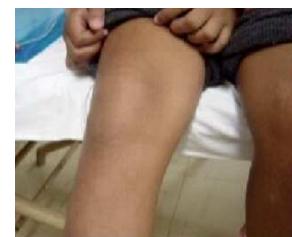Se a história é passo importante para se chegar ao diagnóstico, o exame físico não é de menor importância para estabelecer e determinar o tratamento adequado à situação clínica do doente, identificando a área de maior dor. O exame deve realizar-se na posição de pé, sentado, em decúbito dorsal, decúbito ventral e decúbito lateral.

De pé

Observa-se o alinhamento dos membros, constatando a existência de desvios de eixo (joelho varo, valgo, recurvato e flexo), desvios rotacionais do fémur e da tíbia, de obliquidade pélvica indiciador de dismetria dos membros inferiores, posição do pé (pronação – não confundir com pé plano), realizar o teste de Trendleburg (testar a força do médio nadegueiro), e verificar alinhamento da coluna vertebral. Proceder também à observação da marcha.

Sentado

Com o *doente sentado* na mesa de observação, pernas pendentes e joelhos flectidos a 90 graus, pede-se ao



Pesquisa do “J” invertido

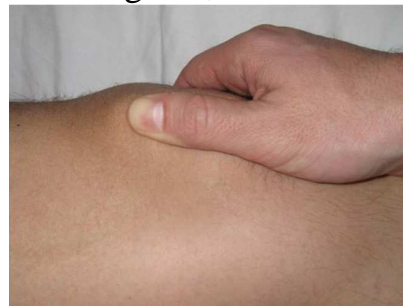examinado que faça a extensão do joelho até à extensão completa. Normalmente a rótula segue uma linha recta, se esta desliza lateralmente e descreve um “J” invertido, estamos perante um desalinhamento patelofemoral.

Decúbito dorsal

Na mesa de observação, procura-se identificar pontos dolorosos e reproduzir os sintomas e instabilidade. A localização pode ser a chave de diagnóstico, indicando qual a estrutura lesada. Ambos os membros devem ser examinados. O estudo dinâmico pode despertar crepitação que sugere lesão osteocondral da troclea femoral e rótula.

O teste de deslizamento lateral (*glide test*) efectua-se com o joelho flectido a 30 graus com o quadríceps relaxado. Para efeitos de avaliação divide-se a rótula em quatro quadrantes longitudinais e desliza-se a rótula medialmente. Se a translação é inferior a um quadrante é sinal de retracção do retináculo lateral.

Tilt patelar, é realizado com o joelho em flexão de 20 graus, o examinador segura a rótula entre o polegar e o indicador e puxa a rótula para baixo numa tentativa de provocar movimento brusco no seu bordo lateral provocando a elevação da faceta lateral. Se a elevação da faceta lateral é menor que o normal (15 graus) indica retracção do retináculo lateral.



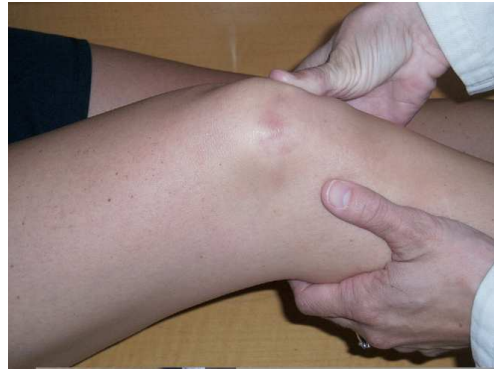Tilt patelar

Grind test efectua-se exercendo manualmente pressão sobre a rótula e mobilizando-a em todos os sentidos sobre o sulco troclear. Na existência de patologia patelofemoral a manobra é dolorosa. O teste pode ainda dar indicação da zona lesada conforme os ângulos de flexão do joelho em que é positiva. Nas lesões distais da rótula o teste positiva nos primeiros graus de flexão do joelho e nas proximais positiva em flexão de 90 graus.

Ângulo Q a sua medição faz-se com os joelhos em extensão e quadríceps relaxado, através do ângulo formado por uma linha que une a espinha íliaca antero-superior com o centro da rótula e a linha que vai da tuberosidade

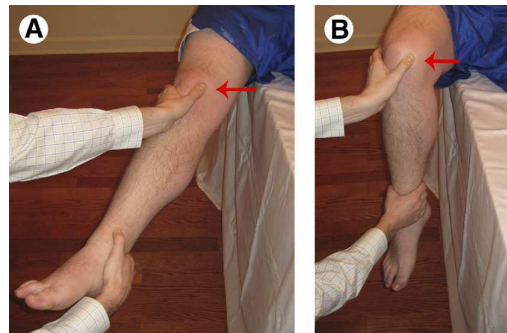
anterior da tíbia ao centro da rótula (Normal entre 8 e 10 graus no homem e 15 a 20 graus na mulher).

Teste de apreensão – com o joelho em flexão de 20 a 30 graus o examinador tenta luxar lateralmente a rótula. Quando positivo o doente, subitamente, queixa-se de dor e oferece resistência com a extensão do joelho, recolocando a rótula. Este sinal não é consistente em todos os doentes com instabilidade patelofemoral.



Teste de apreensão

Recentemente, Almada e colaboradores desenvolveram uma *modificação do teste de apreensão*. Doente em decúbito dorsal e relaxado, o examinador segura o tornozelo fora do plano da mesa marquesa. Com o polegar da outra mão move a rótula lateralmente com o joelho em extensão.



Teste de apreensão modificado

A força na rótula é mantida flectindo o joelho 90 graus. O teste é considerado positivo se o doente tem expressão oral de apreensão e força a extensão do joelho na tentativa de reposição da rótula. Na segunda parte deste teste, com o doente na mesma posição, o examinador utilizando o indicador da mão livre move a rótula medialmente com o joelho em extensão e flecte o joelho 90 graus e volta à extensão completa. Sem manifestação de nenhum sinal de apreensão o teste é considerado positivo. O teste é considerado positivo quando as 2 partes do teste forem positivas.

O teste foi comparado com a capacidade de luxar a rótula em 51 doentes e foi encontrada sensibilidade a 100% com especificidade de 88,4% tendo valor preditivo de 89,2%. A negatividade tem valor preditivo de 100% e segurança de 94,1% (Brian Schulz, 2010).

Clark's Sign Test - com o quadríceps relaxado puxa-se a rótula distalmente exercendo pressão contra o fémur pede-se ao doente que faça a contracção do quadríceps. Esta manobra pode produzir dor.

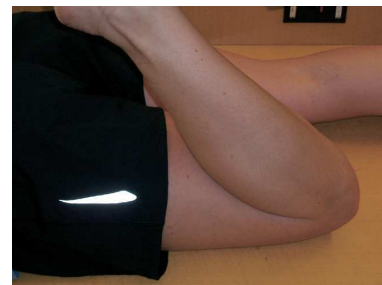Os movimentos laterais da rótula contra o fémur podem produzir crepitação mas, este achado não é factor de diagnóstico.

A palpação das estruturas à volta do joelho deve realizar-se palpando o LPFM – a dor no tubérculo dos adutores, sugere rotura na sua inserção, sinal de Bessett positivo, palpar o retináculo lateral, a faceta medial e a faceta lateral da rótula, sem esquecer pólo superior e inferior da rótula, a TAT, a pata de ganso e interlinha femorotibial.

Nesta posição procede-se a avaliação da estabilidade transversal e sagital do joelho, da mobilidade da anca e tornozelo, testar isquiotibiais, tensor da fáscia lata e gastrocnémio.

Decúbito ventral

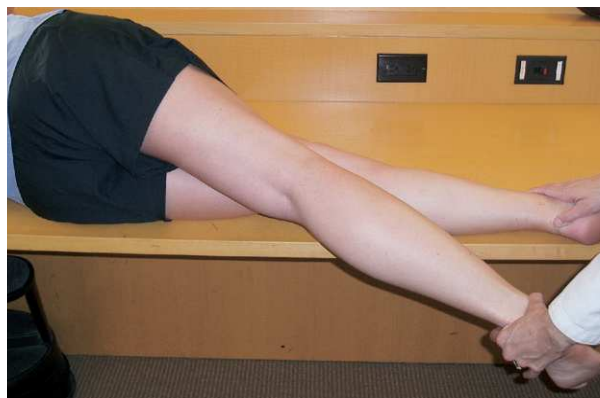Para exclusão de dor irradiada é necessário proceder a avaliação da coluna lombar é fundamental com pesquisa de pontos doloroso. Pesquisar também a extensão da anca.



Extensão da anca

Decúbito lateral

Nesta posição realiza-se o *teste de Ober*, para avaliação da retracção da banda iliotibial.



Teste de Ober

Estudo imagiológico

O diagnóstico por imagens não substitui a colheita cuidada e atenta da história clínica, nem dispensa o exame físico completo e minucioso. A ponderação dos elementos recolhidos determina os exames a pedir.

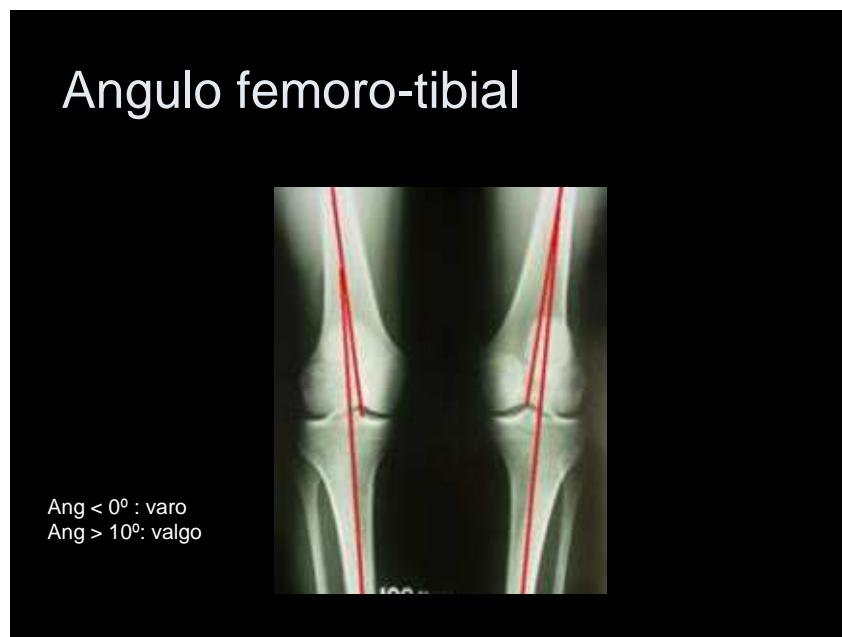Para estudo imagiológico da patelofemoral podem realizar-se os seguintes exames: radiográfico, TAC, RMN e cintigrafia óssea com Tc99meteleno difosfonato (99T-MDP).

Exame radiográfico

Os exames radiográficos iniciais devem incluir incidência de face em carga, perfil, axiais a 30 graus com e sem contracção do quadríceps.

O diagnóstico de instabilidade pode ser evidente em doente com luxação aguda. Nas situações pós-episódio de luxação podemos observar fracturas osteocondrais e/ou corpos livres.

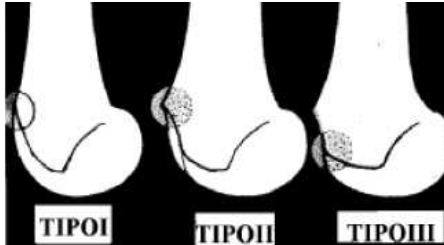
A incidência de face em carga pode dar indicação quanto ao morfotipo do joelho (varo, valgo). Esta incidência pode ser realizada em apoio monopodálico e bipodálico.



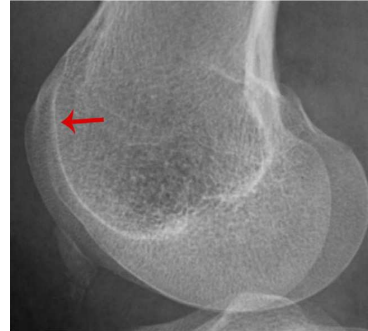Rx face dos joelhos

A incidência de perfil serve para avaliar:

- A displasia troclear (3 tipos), a sua profundidade, quando patológica é menor que 4 mm. Verificar presença de *cross sign*.

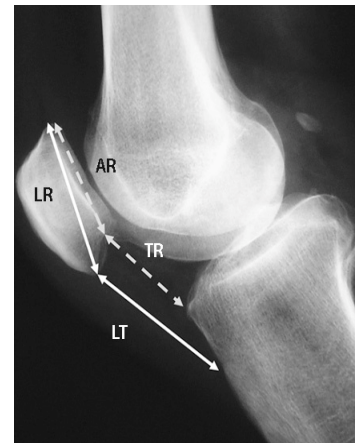


Tipos de displasia troclear



Cruzamento linha de Blumensat

- O índice Insall-Salvatti, razão entre a altura da rótula e o comprimento do tendão rotuliano (Normal de 0,9 a 1,1 no homem e 0,94 a 1,18 na mulher). Este índice está largamente popularizado mas tem pouca fiabilidade com a sua variação intraobservadores.

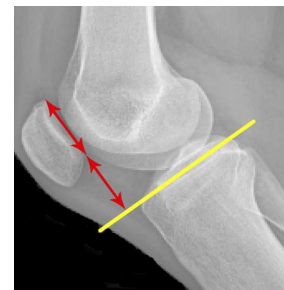

Índice Insall-Salvatti LR-LT

Índice Caton AR-TR

- O índice de Caton, razão da altura da superfície articular da rótula e a distância entre a parte distal da rótula e o prato tibial (Normal de 0,85 no sexo masculino e 0,79 a 1,09 para o sexo feminino), parece ser mais consistente e reprodutível nos exames radiográficos.

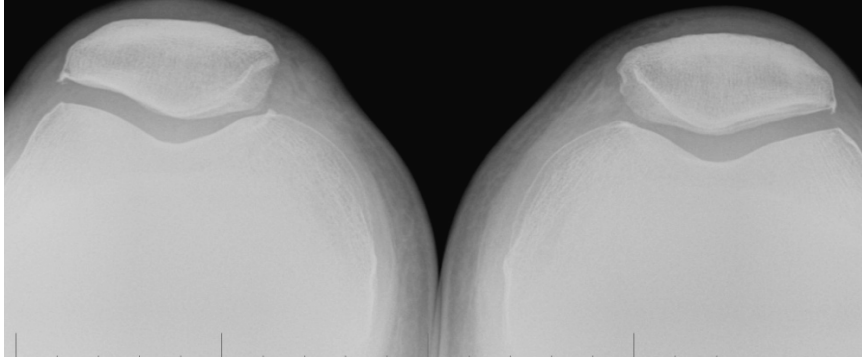
- O Índice Blackburne-Peel, relaciona o comprimento da superfície articular da rótula com a distância à linha horizontal que passa no prato tibial.



Índice Blackburne-Peel

- O índice rotuliano refere-se à distância que separa a linha que passa pela crista e a linha que passa no bordo lateral da rótula, o valor normal é de 5mm, se inferior a 2 mm é a favor de instabilidade. Podemos ainda proceder a avaliação da altura da rótula.

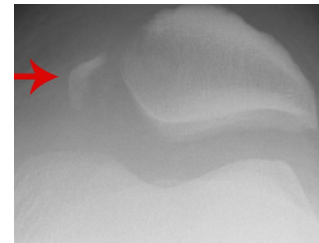
Na *incidência axial* é possível:



Incidência axial da rótula

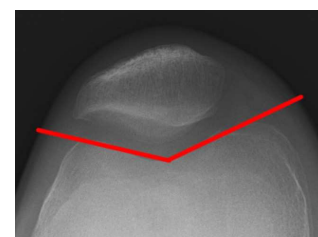- Ver sub-luxação da rótula (a imagem não dá indicação da etiologia, nem do tratamento);

- Observar *fracturas avulsão* da parte medial da rótula, representando arrancamento do MPFL;



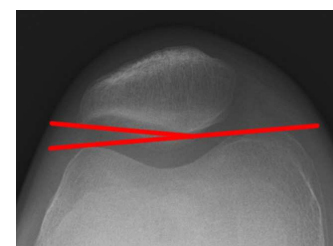
Avulsão do LPFM

- *Medicação do ângulo troclear* (valor médio de 138 +/- 6 graus, se superior a 145 graus é indicativo de displasia troclear).



Ângulo troclear

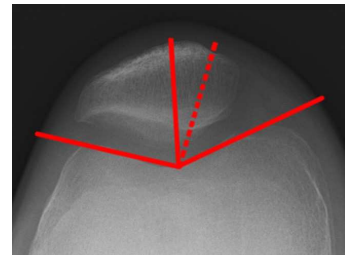
- *Tilt rotuliano* que se determina pela linha que passa sobre a parte mais anterior dos condilos e a linha que passa ao longo da face lateral da rótula. Nos joelhos normais o ângulo formado abre lateralmente, quando as linhas são paralelas ou



Tilt patelar

quando o ângulo abre medialmente é comum haver subluxação da rótula.

- O *ângulo de congruência* articular é o ângulo formado pela linha que cruza o ângulo do sulco troclear e a linha que passa no ponto mais inferior da crista articular da rótula. O valor do ângulo de referência médio é -6 ± 11 graus.



Ângulo de congruência articular

- O *índice patelofemoral* refere-se à razão entre a distância mais perto da ponte articular e o condilo medial e a distância mais curta da faceta lateral e o condilo lateral tendo como valor normal de referência menos de 1,6.

As variações da forma da rótula são observáveis nesta incidência – segundo Wiberg 3 são as formas da rótula de acordo com a relação do tamanho das facetas.

Tomografia computadorizada

As novas tecnologias permitem um melhor estudo da articulação patelofemoral em extensão e mostram ter maior sensibilidade que a radiografia na incidência axial da rótula para delinear o mau-alinhamento patelofemoral.

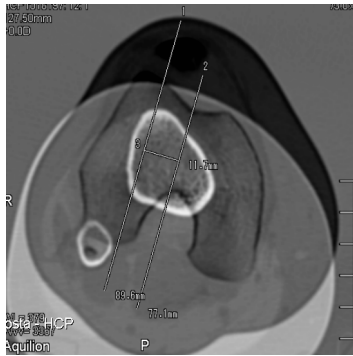Com este exame podem-se avaliar várias medidas:

- A TA-GT, corresponde à distância desenhada por uma linha que passa pela tuberosidade anterior da tíbia (TA) e outra paralela que passa pela goteira troclear (GT). Tendo como valor normal é de 13mm, quando valor superior a 20 mm associa-se a instabilidade. Esta medida é mais segura que a determinação do ângulo Q.

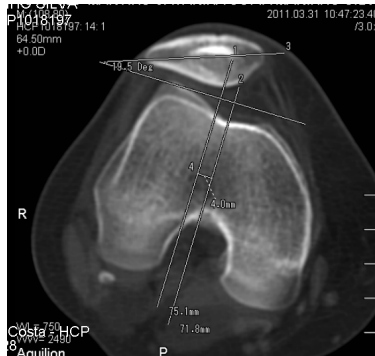- Ângulo do sulco troclear formado pelas linhas de ambas as vertentes do troclea, tendo como valor normal 138 graus.

- Tilt patelar que resulta do ângulo formado pela intercepção de 2 linhas uma que une o ponto mais dos condilos com outra que passa na faceta lateral da rótula.

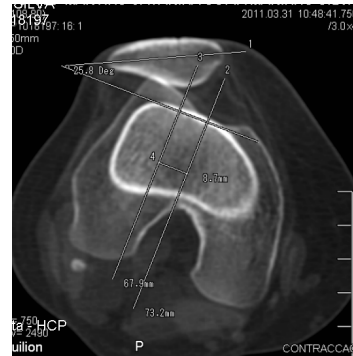Junho 2011



Medição da TA-GT



Báscula rótula



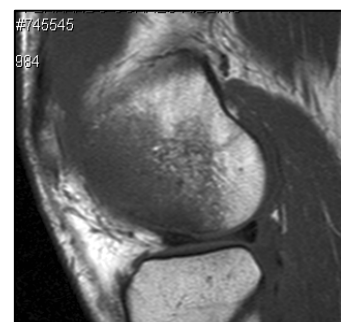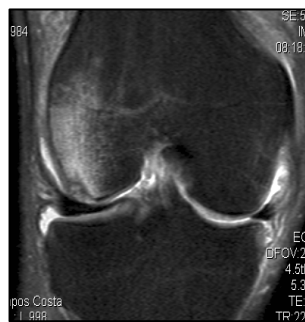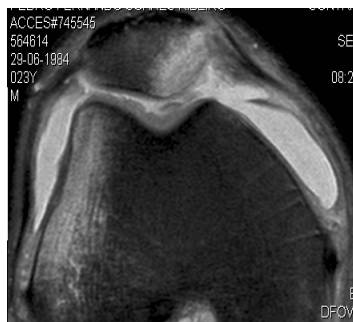Em contracção

As imagens 3D podem ajudar a compreender as relações dos elementos constituintes da articulação, mas a maioria dos autores refere não haver vantagem em relação à TAC convencional.

Ressonância Magnética

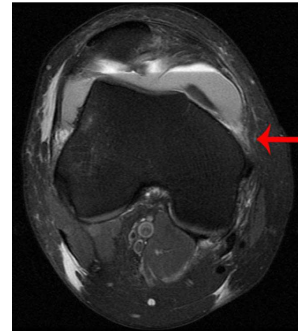
As imagens obtidas por este meio complementar de diagnóstico permitem visualizar com melhor qualidade os tecidos moles e cartilagem sem exposição do doente à radiação. A boa resolução das imagens tem um papel importante na identificação de casos particulares das instabilidades patelofemorais com a identificação das lesões agudas do LPFM.

Após luxação aguda da patelofemoral observa-se rotura do LPFM, edema ósseo do condilo femoral lateral podendo associar-se a lesão osteocondral. Este factor é determinante para a realização de cirurgia precoce. De realçar que em 30 a 40% dos casos de fractura osteocondrais não são detectadas nos exames radiográficos iniciais. São ainda achados imagiológicos da RMN a contusão medial da rótula, lesões osteocondrais da rótula.



Contusão óssea do condilo femoral e faceta medial da rótula

A localização da rotura do LPFM pode ocorrer em várias regiões, tais como: inserção femoral, intra-substância ou arrancamento patelar. As roturas têm sede mais frequente na inserção femoral.



Rotura LPFM inserção femoral

Para se tirar a maior informação que a RMN fornece, após luxação patelofemoral, deverá ser realizada na altura certa. As lesões do retináculo e do LPFM foram identificadas nas IRM realizadas nos 3 primeiros meses após episódio de instabilidade, nas realizadas após os 3 meses não se obteve nenhum registo de lesão do retináculo medial e do LPFM.

A RMN fornece ainda informação sobre a presença de tendinopatia, derrame e sinovite peripatelar não diagnosticadas clinicamente.

Cintigrafia óssea

Não é exame de rotina no estudo da instabilidade da patelofemoral. Em algumas apresentações clínicas de dor anterior do joelho há dificuldade na correlação dos elementos clínicos com os dados obtidos no estudo imagiológico. Nestes casos a realização de cintigrafia óssea com Tc99 metileno difosfonato pode ser útil na informação adicional das características metabólicas do osso. Doentes com cintigrafia positiva (aumento local da actividade metabólica óssea) foram tratados conservadoramente e seguidos com repetição do exame. Em muitos destes doentes a resolução dos sintomas teve correspondência com a cintigrafia de normal actividade.

Dye e Boll encontraram aumento da fixação patelar em 50% dos doentes com dor anterior comparado com 4% do grupo de controlo. A biópsia demonstrou que o aumento da fixação foi secundária a aumento da actividade de remodelação óssea.

Artroscopia

É na patologia do joelho que a artroscopia tem evidenciado maior sucesso no diagnóstico e no tratamento cirúrgico de muitas lesões. Permite a visualização directa das estruturas articulares e, deste modo, comparar dados clínicos e imagiológicos, confirmar o diagnóstico ou verificar presença de outras causas concorrentes para a dor anterior do joelho. A observação directa da troclea e da superfície articular da rótula dá indicações para tratamento e prognóstico das lesões.

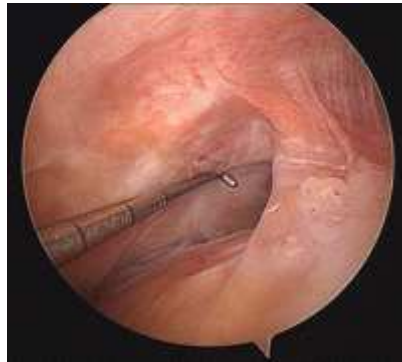

Imagem artroscópica de rotura LPFM

É um exame auxiliar de diagnóstico com as vantagens de se poder realizar tratamento cirúrgico.

Apesar das contradições encontradas na literatura a libertação do retináculo lateral e das estruturas capsulares é acto frequente na condromalácia rotuliana.

Lesões da cartilagem patelar e troclear podem ser tratadas artroscopicamente – shaving, perfurações (Operação de Pridie), abrasão, mosaicoplastia e transplante de condrócitos.

Prevenção

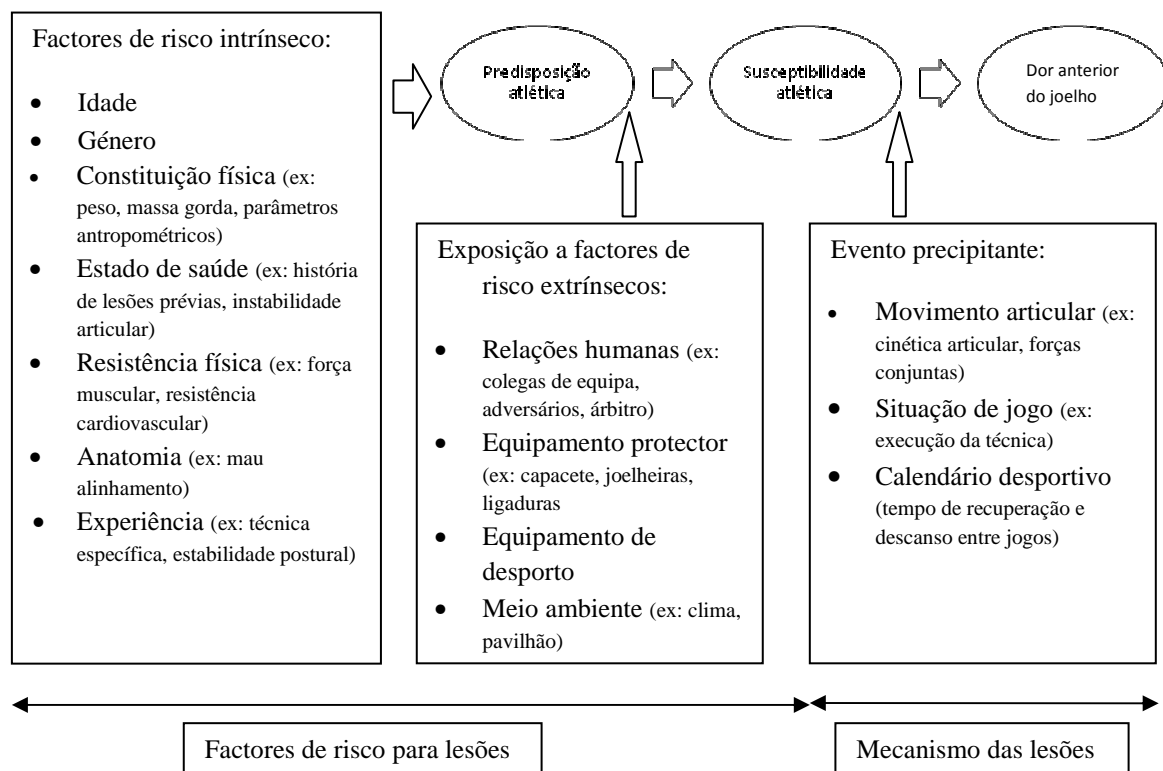
A alta incidência, de dor anterior do joelho, na população desportiva, realça a importância da *prevenção* para a redução da lesão e prolongamento da actividade do tempo de realização da mesma actividade.

Em doentes com dor anterior do joelho crónica é importante proceder ao estudo e registo de factores psicológicos associados com a dor na adolescência. Nos doentes com problemas psicológicos há uma má correlação entre as queixas do doente e os dados objectivos encontrados.

Existe consenso quanto aos factores de risco, que tradicionalmente se associam à dor anterior do joelho (dividem-se em extrínsecos e intrínsecos). Os primeiros estão relacionados com excesso, tipo e intensidade de exercício, condições climáticas e condições dos campos. Os factores intrínsecos estão relacionados com a idade, condição física e emocional, instabilidade articular, retracção muscular, laxidez, sexo e peso.

Meeuwisse (2004) realizou estudo epidemiológico das lesões desportivas, centrado no risco e prevenção das lesões patelofemorais. Baseado neste estudo, criou um modelo em que descreve a interacção dos múltiplos factores envolvidos, quer intrínsecos quer extrínsecos. A identificação desta inter-relação de factores, veio contribuir para a criação de programas de prevenção.

Modelo de Meeuwisse



Dye, diz-nos que a função da patelofemoral se caracteriza pela relação da distribuição da carga/frequência, definindo o limite da carga compatível com patelofemoral indolor. O exercício exagerado, em esforço supra-fisiológico, leva a perda da homeostasia articular criando condições

para o aparecimento da dor. A associação de outros factores contribui para aumentar o risco da quebra da homeostasia.

Erik Witvrouw e al, realizaram estudo prospectivo com 282 estudantes de educação física em que procederam a análise de presumíveis factores de risco intrínsecos. Do conjunto de factores examinados só o encurtamento do quadricipete, a alteração da reposta reflexa do vasto oblíquo medial e a hipermobilidade da rótula tiveram correlação com a alta incidência de dor anterior do joelho. Este trabalho apresenta resultados sobreponíveis ao de Migron e al.

Lun e al, (2004) realizou com corredores, um estudo estatístico biomecânico dos parâmetros de desalinhamento do membro inferior (varismo, valgismo, recurvato ângulo Q e pronação do pé) e concluíram que os resultados obtidos, só têm significado estatístico, nos casos com grande varismo e pronação acentuada do pé.

Os dados obtidos nestes estudos prospectivos demonstraram o papel importante desempenhado pelo músculo extensor na dor anterior do joelho. Com base nestes dados têm-se desenvolvido programas de prevenção e tratamento para a dor anterior do joelho.

Esquema da sequência de prevenção em lesões desportivas adaptado por Van Mechelen.

1- Vigilância

- Diagnosticar a extensão das lesões desportivas

. Incidência

. Gravidade

2- Pesquisa

. Caracterizar etiologia e mecanismo das lesões

3- Intervenção

. Introdução de medidas preventivas

4- Monitorização

. Assegurar a efectividade das medidas preventivas e manter a vigilância.

Reider, 2004, estabeleceu um programa preventivo ao desenvolvimento da dor anterior do joelho baseado em 2 pontos: 1 – identificação dos factores de risco e se estes podem ser modificados. 2 – Programa de reabilitação de modo a modificar os factores de risco.

Os poucos estudos prospectivos realizados, procuram demonstrar que alguns factores de desalinhamento (dismetria dos membros inferiores, ângulo Q, varismo, valgismo), peso e altura não parecem ter muita importância no desenvolvimento da dor anterior do joelho. Estes estudos não são isentos de críticas. Segundo os seus detractores, a medição destes parâmetros não é suficientemente precisa, existindo variações na medição inter e intraobservadores e, a população envolvida em todos os estudos prospectivos realizados era jovem, constituída por grupos muito homogéneos – recrutas militares, estudantes de educação física e corredores.

Os estudos prospectivos futuros deverão lançar mão nas novas tecnologias, como a utilização de técnicas de medição 2 ou 3D.

O programa preventivo baseado na correcção dos factores intrínsecos baseia-se no reforço muscular do quadríceps e dos isquiotibiais, uso de correcção no calçado (sem evidência clínica), ortoses no joelho (estudos de Bengal e Van Tiggelen (1997)). O uso de joelheira centralizador produz redução significativa da dor anterior do joelho comparado com grupo de controlo, mas o mecanismo desta acção permanece desconhecida.

Protectores do joelho podem também ser usados como preventivos para o traumatismo directo.

Material e métodos

O meio de pesquisa electrónico para obtenção de artigos com resultados clínicos do tratamento foi efectuado através de bases de dados como MEDLINE, EMBASE, PUBMED, EMBASE e NATIONAL LIBRARY OF MEDICINE. Foram seleccionados artigos entre 2000 e 2011. As palavras-chave seleccionadas foram: patela e instabilidade potencial, tratamento conservador e cirúrgico, articulação patelo-femoral e estudos clínicos. Imagens não publicadas foram recolhidas na internet através da pesquisa pelas palavras “instabilidade patelofemoral potencial”.

Tratamento

A instabilidade patelofemoral é uma situação clínica multifactorial que requer uma abordagem adequada a cada caso, com atenção centrada nas causas e nos factores de risco. O tratamento é baseado na compreensão e avaliação de todos os factores, e da relação entre eles, podendo ser factor decisivo no sucesso terapêutico a realizar.

Na meta-análise de estudo de tratamento cirúrgico versus não-cirúrgico da luxação patelar, (Toby Smith e col, 2011), comparam os resultados de 403 doentes tratados conservadoramente com 344 doentes submetidos a tratamento cirúrgico. Concluem que o tratamento cirúrgico está associado a um mais alto risco de osteoartrose da patelofemoral mas, reduzem o risco subsequente de luxações quando comparado com o tratamento conservador.

Tratamento conservador

A instabilidade patelofemoral pode ser tratada com sucesso sem cirurgia e segundo Merchant este tratamento tem taxa de sucesso em 90% dos casos. Doentes com dor anterior e sem qualquer desalinhamento serão tratados conservadoramente. A reabilitação ideal requer o evitar a dor durante o exercício.

O período de tratamento é longo e o paciente deve ser convenientemente informado. O desenvolvimento do programa obedece a um protocolo gradual, muitas vezes inclui a combinação de diferentes métodos para obter boa actividade muscular, tensão muscular, balanço e coordenação muscular, assim como a normal função do joelho.

Não há tratamentos padrões, o tratamento deve ser adequado a cada doente, porque o mesmo tratamento realizado a diferentes doentes produz efeitos diferentes.

Na fase inicial o tratamento é dirigido para redução do edema, eventual derrame articular e recuperação da mobilidade. Ultrapassada esta fase o tratamento dirige-se ao fortalecimento do quadríceps e vasto oblíquo medial, no sentido de restabelecer o equilíbrio entre vasto lateral e vasto medial, alongamento do retináculo lateral dos isquiotibiais e tendão de Aquiles. Um tratamento conservador deve incluir as seguintes medidas: 1) repouso relativo considerando uma alteração temporária para actividade

física aeróbia sem impacto; 2) reforço muscular do quadríceps; 3) avaliação do calçado utilizado; e 4) crioterapia, especialmente depois de actividade física. O tratamento definitivo deve ser individualizado. Os pacientes precisam de ser informados de quais as reais expectativas deste tipo de tratamento. (Mark S. Juhn, D. O.; 1999)

A reabilitação inclui exercícios em cadeia fechada, exercícios isotónicos (isométricos e isocinéticos), excêntricos com o propósito de estabelecer o alinhamento funcional da extremidade inferior.

Cabral e colaboradores, analisou o resultado de tratamento fisioterápico, num grupo de 20 mulheres divididas em 2 grupos de 10. Um grupo realizou tratamento com exercícios em cadeia aberta e o outro em cadeia fechada durante 8 semanas. Notaram melhoria dos parâmetros da dor, da flexibilidade, sem melhoria do ângulo Q. Não houve diferenças significativas nos 2 grupos.

Outros métodos incluem o uso de joelheira, uso de ligaduras funcionais “taping”, com o objectivo de diminuir o excessivo deslocamento da rótula. O esforço de torção do quadríceps pode ser melhorado com o uso de ligaduras funcionais, que parecem activar o vasto oblíquo medial e lateral durante a subida e descida de escadas. O uso de ortótese no calçado em situações de pronação do pé e uso de analgésicos é adequado.

Para avaliar a eficácia do “taping” no tratamento da dor patelofemoral, Naoko e col, fez a análise da pesquisa de 16 artigos concluindo que este método parece reduzir a dor nas actividades diárias, sem que haja evidência da compressão do mecanismo da redução da dor.

Em estudo de Christian J. Barton, B Physio, com nível de evidência I, para a prescrição de ortóteses no calçado, concluem que nas primeiras semanas de uso das ortóteses houve melhoria do quadro clínico. Prolongando o estudo entre as 12 e 52 semanas verificaram não haver alteração entre o grupo de controlo e o grupo que usava ortóteses.

Natalie Collins e col, realizou estudo comparativo entre eficácia do uso de ortóteses no calçado e o tratamento fisioterápico e a eficácia da associação do uso de ortóteses e tratamento fisioterápico, no tratamento da dor patelofemoral. A avaliação dos resultados realizou-se às 6, 12 e 52 semanas. Os autores expressam assim os resultados: o uso de ortóteses reduz significativamente

a dor patelofemoral nas primeiras 6 semanas (66,99%); no mesmo intervalo de tempo não encontraram diferenças significativas entre o uso de ortóteses e o tratamento fisiátrico ou entre fisioterapia mais uso de ortóteses. Todos os grupos mostraram melhoria expressiva na avaliação dos primeiros resultados (6 semanas) mantendo-se o resultado às 52 semanas. Concluem pela prescrição de uso de ortóteses no calçado.

Com o uso de joelheira estabilizadora, Palumbo, regista nos seus trabalhos sucesso no tratamento em 92% dos casos. Com o uso de ligaduras funcionais, Mc Connell, tem taxa de sucesso 92% e Gerrard, obteve taxas de 96%.

O tratamento fisiátrico é gradual e envolve várias técnicas:

- *A crioterapia* com a finalidade de reduzir a dor e o edema.
- *Estimulação eléctrica transcutânea* do VMO (vasto oblíquo medial) com o objectivo de restabelecer a função deste músculo e melhorar o balanço com o vasto lateral.
- *Treino de flexibilidade* para alongamento da fásia lata, isquiotibiais, recto femoral, banda iliotibial e gastrocnemio.
- *Treino de coordenação* com aumento gradual da pressão na patelofemoral
- *Bicicleta estática* para melhoria da tonicidade muscular
- *Exercícios funcionais*, agachamento e stepping, para melhorar o balanço VMO- VL

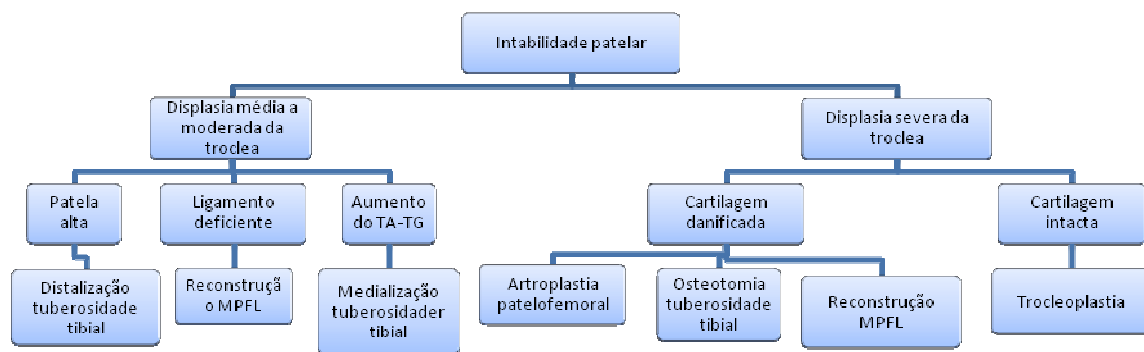
Smith e Donnell, em meta-análise baseada na evidência questionam-se sobre o tipo de imobilização a usar após episódio de luxação aguda da rótula. Neste estudo participaram 177 doentes (177 joelhos) que tiveram as seguintes imobilizações: joelheira gessada; tala posterior, e ligaduras elásticas. O estudo não revelou diferenças significativas no resultado com os diferentes métodos de imobilização. Notam a falta de estudo comparativo, entre doentes tratados sem e com imobilização e a duração desta. Concluem que a amostra é insuficiente pelo tamanho e pela qualidade da metodologia para justificar o uso de imobilização pós-luxação lateral da rótula.

Tratamento cirúrgico

O tratamento cirúrgico está reservado aos casos de insucesso do tratamento conservador e aos casos clínicos em que a recorrência da patologia provoca limitação funcional evidente. A multiplicidade de tratamentos cirúrgicos e diversidade de resultados implica uma escolha adequada, de acordo com cada situação para otimizar resultado e não provocar novas lesões. Na avaliação e decisão do tratamento a realizar são relevantes os seguintes factores:

- Conhecimento da patologia
- Idade do doente
- Nível de actividade física
- Estado da articulação

De acordo com Upadhyay e al, o tratamento da instabilidade patelofemoral pode dividir-se em 2 grandes grupos, consoante a presença de displasia troclear ligeira a moderada ou severa e elabora algoritmo de tratamento focalizado em factores regionais.



Algoritmo para tratamento da instabilidade patelar sintomático de Neil Updhyay

Nas situações clínicas de patologia patelofemoral associado a desalinhamento esquelético, Teitge e Roger descrevem as bases etiológicas e implicações terapêuticas no seguinte quadro:

Deformidade	Procedimento
Joelho Varo Joelho valgo	<i>Plano frontal</i> Osteotomia supracondiliana do fémur Osteotomia da TAT
Troclea proeminente Displasia da troclea Rótula alta Aplasia da TAT	<i>Plano sagital</i> Trocleoplastia Osteotomia do condilo lateral Transferência distal da TAT Osteotomia de Maquet
Anteversão femoral (>25°) Torsão tibial externa (> 40°) TA-GT (> 20 mm) TA-GT diminuída	<i>Plano horizontal</i> Osteotomia femoral proximal desrotativa Osteotomia tibial desrotativa infra-TAT Medialização da TAT Lateralização da TAT
Valgo + anteversão femoral Varo + anteversão femoral Torção tibial + TA_GT aumentada Anteversão femoral e torção tibial	<i>Combinação de deformidades</i> Osteotomia distal femoral de varização e rotação externa Osteotomia femoral de valgização e rotação externa Osteotomia tibial supratuberositária Osteotomia femoral de rotação ext. tibial de rotação interna

Avaliação de resultados de tratamento cirúrgico

Servien e al, procederam à revisão de 110 joelhos de 62 doentes com recuo médio de 5 anos após a cirurgia de realinhamento distal. 85% dos doentes eram do sexo feminino com média de idade de 22 anos. 9% dos casos apresentavam instabilidade recorrente e 15,8% episódios de bloqueio. Usando a escala IKDC (International Knee Documentation Committee), os resultados foram muito bons em 73,3% dos doentes. A taxa de complicações foi de 7,3% incluindo 4 pseudartroses e 2 fracturas da TAT.

Nomura e al, na avaliação de 24 doentes (27 joelhos), com follow-up médio de 71 meses, demonstram a eficácia do enxerto sintético na reconstrução do LPFM obtendo os seguintes resultados: 15 excelentes, 11 bons, 2 mau e 1 luxação. O teste de apreensão foi positivo em 2 joelhos.

Ellera Gomes e al, realizaram em doentes com instabilidade crónica, a reconstrução do LPFM com libertação lateral em 15 doentes (16 joelhos) com follow-up médio de 5 anos. Obtiveram os seguintes resultados, 11 excelentes, 4 bons e 1 mau. Neste grupo não há registo de nenhuma subluxação ou luxação

Shottle e al, procederam à investigação de 12 doentes (15 joelhos), com instabilidade patelofemoral submetidos a reconstrução do LPFM com enxerto do semitendinoso fixado distalmente com âncoras. Como gestos adicionais houve medialização da TAT em 8 doentes que tinham aumento

do ângulo Q. Com follow-up médio de 47 meses, os resultados foram os seguintes: 13 excelentes ou bons (questionário de Kujala com score de 85,7%). Há registo de 1 luxação e de 3 doentes com sinal de apreensão positivo. Não encontraram diferenças entre doentes com displasia e sem displasia troclear.

Cossey e Paterson, avaliaram pelo score de Lysholm, 19 doentes (21 joelhos) com instabilidade lateral submetidos a combinação de libertação do retináculo lateral, medialização da TAT e reconstrução do LPFM e obtiveram sobre de 95,6% de excelentes e bons resultados. O follow-up médio foi de 23 meses. Referem ainda que nos casos de reconstrução do LPFM houve melhoria dos resultados.

Thaunat and Erasmus, em 2007, publicam um estudo retrospectivo de avaliação de 20 doentes (23 joelhos) com instabilidade patelofemoral, submetidos a reconstrução não isométrica do LPFM com gracilis. Não obtiveram nenhuma sub-luxação nem sinal de apreensão positivo. O follow-up médio foi de 2 anos. Pelo score de Kujala tiveram 93%. Não encontraram diferenças significativas nos diferentes subgrupos em que existia patela alta ou displasia troclear. Nesta amostra, que é pequena, pretende-se demonstrar que a isometria do enxerto não é necessária para a estabilidade patelofemoral.

Em estudo retrospectivo, de 48 doentes (55 joelhos), com análise de resultados da reparação/reinserção do LPFM nas luxações crónicas patelofemorais, Elizabeth e col, em 2005, procederam a avaliação de 3 parâmetros: patella alta (usado índice de Insall-Salvatti) e displasia troclear (avaliada pela linha de Blumensat e ângulo do sulco troclear). Na avaliação do índice Insall-Salvatti encontraram normalidade em 6 doentes (14%), índice superior a 1,2 em 38 doentes (86%), e índice superior a 1,4 em 23 pacientes (52%). Na medição da displasia troclear, com ângulo do sulco superior a 145 graus observaram 45 doentes (96%). 22 Joelhos não tiveram luxação da rótula e em 19 joelhos houve ocorrência de luxação. Os autores concluem que a reinserção do LPFM na sua inserção femoral tem elevada taxa de falência no grupo de doentes com luxação lateral crónica da rótula. (nível de evidência IV)

Stefan Endres e Axel Wilke, realizaram estudo prospectivo de doentes tratados pela técnica de Roux-Emslie-Trillat, entre 1998 e 2003, em 23 joelhos com recurvato ou luxação habitual da rótula e síndrome de

Junho 2011

hiperpressão lateral da rótula com sub-luxação. Foram excluídos 5 doentes por luxação traumática inicial, sem encerramento da cartilagem de conjugação e com valgismo superior a 10 graus. Da avaliação dos 18 doentes, feita pelo Knee-Society-Score (KSS) obtiveram os seguintes resultados subjectivos de excelente ou bom em 16 dos 18 doentes com cirurgia realizada há 10anos, instabilidade persistente foi observada em 1 doente. Concluem que o procedimento cirúrgico pode ser realizado em casos com aumento do ângulo Q, displasia troclear ou no insucesso de cirurgia de partes moles.

Análise de trabalhos publicados mais relevantes com vários tipos de tratamento

Autor	Ano	Artigo	População (nº de doentes)	Tipo de doentes	Tratamento	Tipo de estudo	Resultados	Conclusões
Natalie Collins	Nov 2008	Foot orthoses and physiotherapy in the treatment pain syndrome: randomised clinical trial	179 (100 mulheres)	Doentes com idades compreendidas entre os 18 e os 40 anos com diagnóstico clínico de síndrome de dor anterior do joelho com mais de 6 semanas de duração e sem tratamento prévio nos últimos 12 meses	Duração: 6 semanas. Subdivisão em 4 grupos: uso de ortoses no calçado (46), uso de palmilhas (44), fisioterapia (45) e fisioterapia associada ao uso de ortoses no calçado (44).	Estudo prospectivo, com ensaio cego e randomizado	A curto prazo (6 semanas) o uso de ortoses no calçado produz melhoria em comparação com o uso de palmilhas. Contudo não houve diferenças significativas entre o uso de ortoses e fisioterapia ou entre a realização de um programa de fisioterapia e o mesmo programa associado ao uso de ortoses. Todos os grupos apresentaram melhorias significativas quando observados ao final de 52 semanas.	Apesar da percepção dos doentes ser de que o uso de ortóteses têm melhoria inicial não se demonstrou significado estatístico entre a utilização das diferentes abordagens.
T. O. Smith	Nov 2009	Immobilization regime following lateral patellar dislocation: a systematic review and meta-analysis of the evidence base	177 (111 mulheres)	Média de idades: 23 anos. Dados colhidos de estudos previamente realizados a doentes que foram submetidos a diferentes técnicas de estabilização da articulação patelofemoral.	Imobilizações com gesso ou com talas em extensão completa ou ligadura elástica.	Revisão sistemática (análise retrospectiva de resultados de estudos clínicos randomizados e não randomizados sobre diferentes)	Não demonstraram diferenças significativas na melhoria clínica de doentes que utilizaram imobilizações com gesso ou com talas em extensão completa em comparação com aqueles que usaram ligadura elástica. Não há contudo estudos que comparem doentes imobilizados com doentes não imobilizados.	As evidências são insuficientes quer em método quer em metodologia para justificar o uso de imobilização para pacientes que sofrem de luxação lateral da rótula.

Junho 2011

Stefan Endres	2011	A 10 year follow-up study after Roux-Elmslie-Trillat treatment for cases of patellar instability.	18 pacientes	Avaliação radiográfica pré-operatória e follow-up incluindo Raio-X em carga e incidência de Merchant. A avaliação foi realizada usando o índice de Insall-Salvati, sulco e ângulo de congruência.	Tratamento cirúrgico com técnica de Roux-Elmslie-Trillat.	Estudo retrospectivo A avaliação clínica no follow-up foi feita usando as escalas: Knee-Society-Score (KSS) e Tegner-Score.	Obtiveram-se resultados subjectivos. 16 em 18 pacientes após 10 anos de cirurgia classificam-na como excelente ou boa. Ocorreu persistência de instabilidade patelar em apenas 1 doente. A maioria dos doentes após a cirurgia voltou a realizar ao mesmo nível de actividade desportiva que realizava antes da lesão.	A cirurgia de The Roux-Elmslie-Trillat pode ser recomendada em casos de aumento do Ângulo Q, displasia troclear ou em insucesso da cirurgia de partes moles.
Cristina Cabral	2008	Fisioterapia em pacientes com síndrome fêmoro-patelar: comparação de exercícios em cadeia cinética aberta e fechada.	21 mulheres	Doentes com idades compreendidas entre os 18 e os 32 anos, com dor patelofemoral há pelo menos 6 meses mas, sem evidência de doença musculoesquelética dos membros inferiores, apresentam dor anterior ao efectuar actividade física, sintomas sem associação com episódio traumático e retracção dos isquiotibiais.	Duração: 8 semanas. Os doentes foram divididos em 2 grupos: Grupo 1 realizou fortalecimento do quadríceps femoral em cadeia cinética aberta e o Grupo 2 em cadeia cinética fechada com a frequência de 2 vezes por semana.	Revisão sistemática	Os resultados mostram que houve melhoria da capacidade funcional, da retracção dos isquiotibiais e da flexibilidade. Contudo, apenas o grupo submetido a fortalecimento do quadríceps femoral em cadeia aberta apresentou diminuição da intensidade da dor.	Os dados sugerem que os tratamentos baseados no fortalecimento do quadríceps femoral possibilitaram melhoras importantes nos principais sinais e sintomas apresentados pelas pacientes, sem diferenças evidentes entre os realizados em cadeia aberta e cadeia fechada.

Conclusão

A dor anterior do joelho é uma entidade multifactorial. A compreensão de todos os factores que contribuem para o seu aparecimento é ainda um enigma.

A história clínica e exame físico são os pilares para a orientação do diagnóstico. A informação do exame radiográfico, nas incidências perfil e axial, é de primordial importância. Nos casos em que o exame radiográfico não é aporte de informação suficiente deve ser pedida a TAC. A RMN dá informação complementar sobre a existência de lesões de partes moles associada.

Há consenso geral, quanto ao elevado número de factores (intrínsecos e extrínsecos) e do efeito cumulativo da presença de mais de um factor, que podem levar ao desenvolvimento de dor anterior do joelho.

A elevada taxa de incidência desta patologia, mais frequente no sexo feminino e com expressão significativa na população desportiva, requer aposta eficaz na prevenção. Os estudos prospectivos e retrospectivos não geram consensos, pelo que, se deve continuar a investir na procura das causas da dor anterior, implementar meios de prevenção adequado à causa e apostar nas novas tecnologias como meio para avaliação das causas.

O tratamento é dirigido ao controle da dor e da melhoria da flexibilidade muscular.

O tratamento conservador é eficaz, com taxa elevada de sucesso que, nalgumas séries atinge a eficácia de 90%. Não há tratamentos padrões, este deve ser individualizado a cada situação clínica tendo em conta o resultado dos estudos já efectuados.

Para situações de insucesso ao tratamento conservador há uma multiplicidade de gestos cirúrgicos que praticados isoladamente ou em associação dão muito bons resultados.

Bibliografia

- A Alemparte J, Ekdahl M, Burnier L, et al: Patellofemoral evaluation radiographs and computed tomography scans in 60 Knees of asymptomatic subjects. *Arthroscopy* 23: 170-177, 2007
- Amis AA: Current Concepts an anatomy and biomechanics of patellar stability. *Sports Med Arthrosc* 2: 48-56, 2007
- Anthony T. Kantaras, MD, Jeff Selby, MD, and Darren L. Johnson, MD: History and physical examination of the patellofemoral joint with instability. *Operative Techniques in Sports Medicine*, 9:129-133, 2001
- Bengal, S, J Lowe Mann, A Finsterbush, and Y Matan. The role of the Knee brace in the prevention of anterior knee pain syndrome. *Am. J Sports Med* 25: 118-122, 1997
- Brian Schulz, MD, Marc Brown, MD, and Christopher S. Ahmad, MD: Evaluation and Imaging of Patellofemoral Joint Disorders. *Oper. Tech Sports Med* 8:68-78, 2010
- Camila Cohen Kaleka, MD, Mário Ferretti, MD, Phd; and Moises Cohne, Phd; Patella: Dislocation and Chronic Inatibility. *Tech. Knee Surgery*, 9: 139-144, 2010
- Christian J. Barton, BPhysio(Hons), 2001
- Cossey AJ, Paterson R. A new technique for reconstructing the
- Cristina CMN, Melim Amo, SaccoICN, Marques. Physical therapy in patellofemoral syndrome patinets: comparison of open and closed kinetic chain. *Acta Ortop Bras.* 16:180-185, 2008
- D. Harle, T. O. Smith, D. T. Loveday, S. T. Donnel. Medial reefing versus medial patellofemoral ligament reocnstructio for patellar instability. *Eur J Orthop Surg Traumatol.* 20:547-551, 2010
- D.A. Elias, L.M. White; Imaging of Patellofemoral disorders. *Clinical Radiology*, 59:543-557.
- Dabdy D: Chronic Patellofemorla instability. *JBJSBr* 78:328-335,1996
- Daniel E. Redziniak, David R. Diduch, William M. Mihalko, John P. Fulkerson, , Wendy M. Novicoff, , Shahin Sheibani-Rad, and Khaled J. Saleh: Patellar Instability. *JBJS* 19:1535-1586, 2009
- Derek F. Papp, MD and Andrew J. Cosgarea, MD: Medial Patellofemoral Ligament Reconstruction for Recurrent patellar Instability. *Technique in Knee Surgery* 8:187-193, 2009
- Donald C. Fithian, Philippe Neyret and Elvire Servien: Patellar instability: the Lyon experience. *Current Orthopaedic Praticce* 3:328-338, 2008

- Donald C. Fithina, MD, Eiki Nomura, MD, and Elizabeth Arendt, MD: Anatomy of Patellar dislocation. *Op. Techniques in Sports Medicine* 3:102-111, 2001
- Donell ST, Joseph G, Hing CB, Marshall TJ. Modified Dejour trochleoplasty for severe dysplasia: operative technique and early clinical results. *Knee*. 2006;13:266-73
- Dye, SF. Therapeutic implications of a tissue homeostasis approach to patellofemoral pain syndrome. *Sports Med Arthros Rev* 9: 306-311
- Elizabeth A. Arendt, Amy Moeller. Clinical outcomes of medical patellofemoral ligament repair in recurrent (chronic) lateral patella dislocations. *Knee Sur Sports Traumatol Arthrosc*. Online Abril, 2011
- Elizabeth Arendt, MD: Anatomy and Malalignment of the Patellofemoral Joint. *Clinical Orthopaedics and related research*. 436:71-75, 2005
- Ellera Gomes JL, Stigler Marczyk LR, César de César P, Jungblut CF. Medial patellofemoral ligament reconstruction semitendinous autograft for chronic patellar instability: a follow-up study. *Arthroscopy* 20:147-152, 2004
- Fredericson M, Yoon K: Physical examination and patellofemoral pain syndrome. *Am J Phys Med Rehabil* 85:234-243, 2006
- Gerrard, B. The patella-femoral pain syndrome: A clinical trial of the McConnell programme. *Aust J Physiother* 35: 71-80, 1989
- Insall JN: Patella position on the normal knee. *Radiology* 101:101-104, 1971
- Jeffrey R. Giuliani, MD, Travis C. Burns, Md, Brett D. Owens, MD, and Steven J. Svoboda, MD: *Techniques Orthopaedics* 25:217-224, 2010
- Julie M. Keller, MD, and William N. Levine, MD: Evaluation and Imaging of the Patellofemoral Joint. *Operative Techniques Orthopaedics* 17: 204-210, 2007
- Laprade RF, Engebretsen AH, Ly TV et al. Anatomy of the medial part of the knee. *J. Bone Joint Surg Am*. 87: 2000-2010, 2007
- Larsen E, Lauridsen F. Conservative treatment of patellar: influence of evident factors on the tendency to redislocation and the therapeutic result. *Clin Orthop* 172:31-136, 1982
- Leo A. Whiteside. Distal realignment for Recurrent Patellar Instability. *Clin Orthop*. 344:284-289, 1997
- Lun, V, W Meeuwisse, P. Stergiou, and D Stefanyshyn. Relation between running injury and static lower limb alignment in recreational runners. *British Journal Sports Medicine* 38: 576-580, 2004
- M. Marcacci, S. Zaffagnini, M. Lo Presti, A. Vascellari, F. Iacono, A Russo. Treatment of chronic patellar dislocation with a modified Emslie-Trillat procedure. *Arch Ortop Trauma Surg*. 124:250-257, 2004

- Mark S, Juhn. Patellofemoral pain syndrome: A review and guidelines for treatment. *Am Fam Physician*. 60:2012-2022, 1999
- Marko BumBasirevic, Aleksandar Lesic, Vesna Bumbasirevic: Anterior knee pain. *Orthopaedics and Trauma* 24: 53-61, 2009
- medial patellofemoral ligament. *Knee*. 12:93-98, 2005
- Meeuwisse, WH. Assessing causation in sport injury: A multifactorial model. *Clin J Sports Med* 4: 166-170, 1994
- Merchant AC: Patellofemoral *maging*. *Clin Orthop Rel Res*389:15-21,2001
- Michael R. Carmont, FRCS and Nicola Maffulli, MD, PhD: Reonstrutive Surgery of the Medial Patellar Femoral Ligament. *Techniques in Knee Surgery* 7: 9-12, 2008
- Mulford JS, Walkeley CJ, Eldridge JDJ: Assessment and management chronic patelofemoral instability. *JBJS Br* 6:709-716, 2007
- Naoko Aminaka and Phillip A Gribble. A Systematic Review of the Effects of Therapeutic Taping on Patellofemoral Pain Syndrome. *J Athl Train*. 40:341-351,2005
- Natalie Collins, Kay Crossley, Elaine Beller, Ross Darnell, Thomas Mc Poil, Bill Vicenzino. Foot orthoses and physiotherapie in the treatment of patellofemoral pain syndrome: randomized clinical trial. *BMJ*. 10: 337-1735, 2008
- Neil Uoadhyay, Charles Wakeley, Jonathan D.J. Eldridge: Patellofemoral instability. *Orthopaedics and Trauma* 24: 139-148
- Nomura E, Horiuchi Y, Kihara M. A mid.term follow-up medial patellofemoral ligament reconstruction using na artificial ligament for recurrent patellar dislocation. *Knee* 7:211-215, 2000.
- Palumbo, PM. Dynamic patellar brace : A preliminary report. *Am J Sports Med* 9: 45-49, 1981
- Petri J. Sillanpaa, MD, PhD, Heikki M. Maenpaa; MD, PhD, and Elizabeth A. Arendt, MD: Tratment of Lateral patella Dislocation in the Skeletally Immature Athlete. *Oper Tech Sports Medicine* 18:83-92, 2010
- Petri Sillanpaa, Ville M. Mattila, Tumo Visuri Heikki Maennpaa, Harri Pihlajamaki. Ligament Reonstriction versus Realignment for patellar dislocation. *Clin Ortop Relat Res*. 466:1475-1484, 2008
- Post WR:Patellofemoral pain: Results of nonoperative treatment. *Clin Orthop Rel Res* 436:55-59, 2005
- R. Michael Greiwe, MD, Comron Saifi, MS, Christopher S. Ahmad, MD and Thomas R. Gardner, MCE: Anatomy and Biomechanics of Patellar Instability. *Op. Techniques in Sports Medicine* 18:62-67, 2010
- Reider, B. Anounce of preventiom. *Am J Sports Med* 32 1383-1384, 2004

- S D Masouros, A M J Bull, A A Amis: Mini-Symposium: Soft Tissue Surgery in the knee. *Orthopaedics and Trauma* 24: 84-91, 2010
- Sanchis-Alfonso, V, and E Roselló-Sastre. Anterior Knee pain in the young patient: What causes the pain? “Neural Model” *Acta Orthop* 74: 697-703, 2003
- Sanchis-Alfonso, V, and E Roselló-Sastre. Immuno-histochemical analysis for neural markers of lateral retinaculum in patients with isolated symptomatic patellofemoral malalignment: A neuroanatomic basis for anterior knee pain in the active young patient. *Am J Sports Med.* 28: 725-731, 2000
- Schottle PB, Fucentese SF, Romero J. Clinical and radiological outcome of medial patellofemoral ligament reconstruction with a semitendinosus autograft for patella instability. *Knee Surg Sports Traumatol Arthrosc.* 13:516-521, 2005
- Scott F. Dye, M.D.; Patellofemoral Pain Current Concepts: An Overview. *Sports Medicine and Arthroscopy Review*, 9:264-272, 2001
- Servien E. Patellar Dislocation: Retrospective Study of 190 Operative Cases and Analysis of Femoro-patellar Dysplasia. Lyon, France: Orthopedic and Traumatology Service, Centre Livet; University Hospital centre-Croix-Rousse, L’Université Claude Bernard-Lyon 81, 2001
- Simon C. Mears, MD, PhD, and Andrew J. Cosgarea, MD: Surgical treatment in patellofemoral disorders. *Curr Opin Ortop* 12: 167-173, 2001
- Stefan Endres, Alex Wilke. A 10 year follow-up study after Roux-Emsllie-Trillat treatment for cases of patellar instability. *MMC Musculoskeletal Disorders* 12:48, 2011
- T. O. Smith, L. Davies, S.T. Donell. Immobilization Regime Following Lateral Patellar Dislocation: A Systematic Review and Meta-Analysis of the Current Evidence Base. *European Journal of Trauma and Emergency Surgery*. Publicação online .
- T.O. Smith, L. Davies. Outcomes following trchleosplasty for patellar instability with trochlear dysplasia: a systematic review. *Eur. J Orthop Surg Traumatology.* 18:425-433, 2008
- Teitge, RA, and Torga-Spak. Lateral patellofemoral ligament reconstruction. *Arthroscopy* 20: 998-1002, 2004
- Thaunat M, Erasmus PJ. The favourable anisometry: an original concept for medial patellofemoral ligament reconstruction. *Knee.* 14: 434-428, 2007
- Timothy G.Sandres, LT Col, Usaf; MC, Rebecca Loredó, and David Grayson: Computed Tomography and Magnetic Ressonance Imaging evaluation patellofemoral instability 3: 152-163, 2001

Junho 2011

- Toby O. Smith, Fujan Song, Simon T. Donell. Operative versus non-operative management of patellar dislocation. A met-analysis. *Knee surg Trauma Arthrosc* 19: 988-998, 2011
- Toby O. Smith, Leigh Davies, Marie-Luce O'Driscoll, Simon T. Donnell: An evaluation of the clinical tests and outcome measures used to assess patellar instability. *The Knee* 15: 255-262, 2008
- Van Tiggelen, D, E Witvrouw, Ph Roget, D Cambier, L Danneels, and R Verdonk. Effect of bracing on the prevention of anterior knee pain. A prospective randomized study. *Knee Surg Sports Traumatolgy Arthrosc.* 12: 434-439, 2004
- Verdonk R, Jansegers E, Stuyts B. Trochleoplasty in dysplastic knee trochlea. *Knee Surg Sports Traumatol Arthrosc.* 2005;13:529
- Wittstein JR, Bartlett EC, Easterbrook J, et al: Magnetic resonance imaging evaluation of patellofemoral malalignment. *Arthroscopy* 22:643-649, 2006
- Witvrow, E, R Lysens, J Bellemans, D Cambier, and G Vanderstraeten. Intrinsic risk factors for the development of anterior knee pain in an athletic population: A two-year prospective study. *Am J Spots Med* 28: 480-489, 2000