

U. PORTO



INSTITUTO DE CIÊNCIAS BIOMÉDICAS ABEL SALAZAR
UNIVERSIDADE DO PORTO

Relatório Final de Estágio
Mestrado Integrado em Medicina Veterinária

Clínica e Cirurgia de Animais de Companhia

Diana Sofia Afonso Alves

Orientadora:
Dra. Ana Lúcia Emília de Jesus Luís

Co-Orientador:
Dr. Luís Lima Lobo

Porto 2010



Relatório Final de Estágio
Mestrado Integrado em Medicina Veterinária

Clínica e Cirurgia de Animais de Companhia

Diana Sofia Afonso Alves

Orientadora:
Dra. Ana Lúcia Emília de Jesus Luís

Co-Orientador:
Dr. Luís Lima Lobo

Resumo

Antes de concluído o Mestrado Integrado em Medicina Veterinária é imprescindível a realização de um estágio curricular, que neste caso teve uma componente prática na área de animais de companhia. Este tem como objectivo primordial estabelecer uma ligação entre o conhecimento adquirido ao longo do curso e a sua aplicação prática, fornecendo conhecimentos e treino especialmente direccionados para a futura actividade profissional.

No Hospital Veterinário do Porto (HVP), o estágio está organizado de modo a permitir o acompanhamento do maior número possível de casos clínicos, assim como de cirurgias e exames complementares de diagnóstico, procurando-se familiarizar o estagiário com os métodos clínicos, laboratoriais e de imagiologia que são utilizados mais frequentemente na prática clínica. Durante o estágio, é atribuído ao estagiário um horário abrangendo períodos diurnos, nocturnos, fins-de-semana e feriados, para possibilitar o acompanhamento de todo o tipo de situações, incluindo urgências médicas e cirúrgicas.

Para melhor compreensão da integração do estagiário no funcionamento do hospital, pode-se considerar a sua participação em três áreas de actividade distintas: a consulta, o internamento/cuidados intensivos e a cirurgia. Na consulta o estagiário acompanha o clínico na realização do exame físico e anamnese, colabora na realização de meios auxiliares de diagnóstico e, se necessário, procede ao internamento do animal. No internamento e cuidados intensivos, o estagiário tem como funções o acompanhamento dos animais internados através do exame clínico diário, monitorização dos pacientes, administração da medicação instituída, colaboração em eventuais exames complementares e o acompanhamento nocturno dos pacientes. Esta área é aquela em que o estagiário tem maior possibilidade de realizar o estudo de casos clínicos do seu interesse, além de acompanhar directamente a evolução dos diferentes casos. Na área de cirurgia o estagiário acompanha os casos que têm indicação cirúrgica. Assim, participa na avaliação pré-anestésica e pré-cirúrgica, acompanha a administração e faz a monitorização da anestesia, auxilia na preparação pré-operatória, participa na cirurgia propriamente dita e por fim procede ao acompanhamento e monitorização pós-cirúrgicos. Nesta área, o estagiário familiariza-se com os procedimentos pré-, intra- e pós-operatórios e visualiza de perto a realização de técnicas cirúrgicas de maior ou menor complexidade, tendo ainda a vantagem de permitir o contacto com os procedimentos anestésicos e com possíveis complicações anestésicas.

No presente relatório são descritos cinco dos casos clínicos acompanhados.

Agradecimentos

Ao finalizar o meu estágio curricular quero manifestar o meu agradecimento a todas as pessoas que de alguma forma contribuíram para a sua realização.

Assim, gostaria de agradecer ao corpo clínico do Hospital Veterinário do Porto pela disponibilidade, confiança e paciência de que dispuseram para que me tornasse uma boa profissional, nomeadamente: Dr. Mário Santos, Dr. Luís Lobo, Dra. Odete Vaz, Dr. André Pereira, Dr. Hugo Gregório, Dr. Lénio Ribeiro, Dra. Sara Peneda e Dr. Rui Ferreira. Queria também agradecer a todas as enfermeiras e auxiliares do Hospital, em especial à Lurdes, Patrícia, Alexandra, Maria João, Natividade e Graciete.

Aos meus colegas de estágio (Patrícia, Ana, Diogo, Bianca, Magui, Inês e Marta), pelo companheirismo e bons momentos passados, apesar de algumas divergências. Ao Amândio, por todo o apoio e motivação!

Um agradecimento especial à minha orientadora de estágio, a Professora Doutora Ana Lúcia Luís, e ao meu co-orientador, o Dr. Luís Lima Lobo, por toda a sua disponibilidade, colaboração e conselhos.

A todos os professores do ICBAS pelo ensino e orientação intelectual e profissional.

Não poderia também deixar de agradecer a verdadeira amizade da Silvia, Ana e Marlene que sempre me apoiaram e me acompanharam ao longo de todo o meu percurso académico. Assim como ao Nuno, Nelson e Marcos por todos os sorrisos proporcionados.

Ao João Ferreira e Nuno Resende, por todo o apoio, carinho, compreensão e paciência!

Aos meus colegas de curso por todos os momentos passados. Destes, alguns nomes são inevitáveis, já que também partilhámos alegrias e amarguras para além da vida universitária – Tita, Levi e Alex.

Finalmente, quero agradecer especialmente à minha família - pais e irmão - por todo o seu apoio e incentivo e principalmente pela sua enorme paciência e carinho.

Abreviaturas

Ac – anticorpos	mmHg – milímetros de mercúrio
AINE – anti-inflamatório não esteróide	N – normal/intervalo de referência
ALP – fosfatase alcalina	nº - número
BID – cada 12 horas, duas vezes ao dia	Na ⁺ - sódio
CE – corpo estranho	PAM – pressão arterial média
cm - centímetro	PD – pressão arterial diastólica
CRI – infusão contínua (continuous rate infusion)	pg – picograma
dl – decilitro	PO – via oral (<i>per os</i>)
ECG – electrocardiografia	ppm – pulsações por minuto
ELISA – enzyme linked immuno sorbent assay	PS – pressão arterial sistólica
g - grama	PT – proteínas plasmáticas
GPT – alanina aminotranferase	QID – cada 6 horas, quatro vezes ao dia
h – hora	QOD – cada 48 horas; dia sim – dia não
Htc - hematócrito	rpm – movimentos respiratórios por minuto
I:E – relação inspiração:expiração	SC – via subcutânea
IgG – imunoglobulinas G	SID – cada 24 horas, uma vez ao dia
IgM – imunoglobulinas M	T ^a – temperatura
IM – via intramuscular	TID – cada 8 horas, três vezes ao dia
IV – via intravenosa	TRC – tempo de repleção capilar
K ⁺ - potássio	U – unidades
KCl – cloreto de potássio	UFC – Unidade formadora de colônia
Kg – quilograma	UI – unidade internacional
L – litro	µg - micrograma
mEq – miliequivalente	µmol - micromole
mg – miligrama	°C – graus Celsius
ml – mililitro	% - percentagem
mm – milímetro	≥ - maior ou igual
	> - maior
	= - igual

Índice geral

Resumo	iii
Agradecimentos	iv
Abreviaturas	v
Índice Geral	vi
Caso clínico 1: Cirurgia oncológica	
Leiomioma vaginal	1
Caso clínico 2: Cirurgia de tecidos moles	
Piómetra	7
Caso clínico 3: Cirurgia oftálmica	
Catarata bilateral	13
Caso clínico 4: Gastroenterologia	
Enterite linfoplasmocitária	19
Caso clínico 5: Urologia	
Leptospirose	25
Anexo 1	31
Anexo 2	33
Anexo 3	36
Anexo 4	37
Anexo 5	38

Caso clínico 1: Cirurgia oncológica - Leiomioma vaginal

Identificação do paciente: A Rex é uma cadela não esterilizada de raça Serra da Estrela, com 17 anos de idade e 40 Kg de peso vivo.

Motivo da consulta: Corrimento vulvar sanguinolento ligeiro há três dias.

História: A Rex vivia numa moradia com jardim no Porto, tendo contacto com três gatos e uma cadela. Os seus programas de vacinação e desparasitação

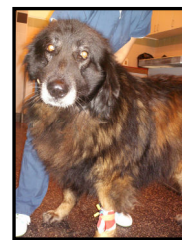

Figura 1: Rex

estavam desactualizados, assim como os dos animais cohabitantes, os quais se apresentavam bem de saúde. Era alimentada com duas refeições diárias de uma dieta de ração comercial seca de um hipermercado, na quantidade prescrita pelo fabricante, e tinha acesso livre à água. Tinha história de infecção do tracto urinário há 2 meses, cujo tratamento incluiu um antibiótico que o proprietário não soube especificar. Não realizou qualquer cirurgia, nem estava a receber nenhum tipo de medicação. No questionário por sistemas, o proprietário referiu como única alteração um corrimento vulvar sanguinolento, com início há três dias, mantendo-se contínuo e num grau ligeiro até então. A Rex continuou activa e com apetite; não houve alterações no consumo de água; a defecação e micção eram, aparentemente, normais, embora o proprietário não soubesse caracterizar a cor e quantidade da urina, uma vez que a Rex urinava no jardim. Relativamente ao ciclo éstrico, o proprietário referiu que nos últimos dois anos não se apercebeu de sinais externos de cio, nem a cadela contactava com cães machos, pelo que não sabia qual a última data exacta do cio. Esta alteração no ciclo éstrico nunca foi alvo de investigação. O proprietário referiu ainda que nunca administrou hormonas exógenas à Rex e que esta nunca reproduziu.

Exame Clínico: A Rex estava alerta, com temperamento equilibrado, não agressivo e atitude normal em estação, movimento e decúbito. Condição corporal normal, pesando 40 Kg. Os movimentos respiratórios eram profundos, regulares, ritmados, de tipo costo-abdominal sem recurso aos músculos acessórios da respiração, com relação I:E de 1:1,3 e frequência de 24 rpm. O pulso era forte, regular, ritmado, bilateral, simétrico, sincrónico e de frequência 116 ppm. A T^a rectal era de 37,9 °C, apresentando tónus anal e reflexo anal e perineal adequados, mucosa anal normal, sendo no entanto de referir a conspurcação da pelagem da área perineal com vestígios de sangue. Grau de desidratação inferior a 5%, com mucosas oral e ocular rosadas, húmidas e brilhantes, sendo o TRC inferior a 2 segundos. A auscultação cardio-pulmonar revelou um sopro cardíaco sistólico de grau II/VI, com ponto de máxima intensidade na base esquerda. Palpação abdominal, gânglios linfáticos, olhos, ouvidos, pele e cadeia mamária sem qualquer alteração. Na boca, verificou-se a presença de tártaro dentário. Exame Dirigido ao Aparelho Genito-Urinário: rins não palpáveis; bexiga levemente distendida; vulva sem alterações morfológicas externas, evidenciando apenas um ligeiro corrimento sanguinolento. A palpação transrectal da vagina, uretra e vestibulo cranial revelou algum

desconforto e uma ligeira elevação ao nível da junção vagino-vestibular; ao exame vaginal digital identificou-se uma massa na parede dorsal do vestíbulo cranial.

Diagnósticos diferenciais: *Processos Fisiológicos:* fase de proestro ou estro. *Processos Patológicos:* ovários: neoplasia funcional secretora de estrogénio, folículos quísticos; útero: piómetra, metrite, neoplasia; vagina/vestíbulo/vulva: anomalias morfológicas (septos/bandas vaginais), neoplasia, laceração/trauma, hematoma, vaginite, presença de CE; tracto urinário: neoplasia vesical/uretral, cistite, uretrite, urolitíase, infecção do tracto urinário.

Exames complementares: Citologia vaginal: células intermédias e raramente células parabasais; neutrófilos degenerados, linfócitos, células plasmáticas e eritrócitos. Não se evidenciaram células neoplásicas. Vaginoscopia: não revelou alterações ao nível da fossa do clitóris e vestíbulo médio e caudal, não tendo sido possível visualizar o restante tracto reprodutivo; mucosa hiperémica, mas não pôde ser convenientemente avaliada face à presença de fluido sanguinolento. Ecografia abdominal: sem alterações dignas de registo. Urianálise completa e cultura bacteriana (urina recolhida por cistocentese): tabela 1 do Anexo 1; amostra de urina amicrobiana após cultura. Hemograma completo e bioquímica sérica: valores dentro dos parâmetros normais (tabelas 2 e 3 do Anexo 1).

Tratamento pré-cirúrgico: A Rex ficou hospitalizada no próprio dia, tendo sido instituída antibioterapia com sulfadoxina-trimetoprim (15 mg/Kg, SC, BID) e fluidoterapia com Ringer Lactato (1 taxa de manutenção).

Cirurgia: A pré-anestesia incluiu petidina (5 mg/Kg, IM) e diazepam (0,2 mg/Kg, IV) e a indução foi realizada com propofol IV *ad effectum*, procedendo-se de seguida à intubação endotraqueal com tubo nº 9. A anestesia foi mantida com isoflurano 2% e oxigénio, num circuito sem re-inalação.

Após tricotomia e desinfecção da área perineal, incluindo vulva e vestíbulo, a Rex foi colocada em posição perineal, ou seja, decúbito esternal, com a cauda flectida dorsalmente e o períneo ligeiramente mais elevado que a cabeça. Foi realizada uma episiotomia dorsal e confirmada a presença de uma massa intraluminal na porção cranial do vestíbulo, procedendo-se à sua excisão.

Antes de incidir os tecidos, o vestíbulo foi digitalmente palpado para identificar o seu limite dorsal, ajudando a prevenir lesões acidentais do ânus. Foi realizada de seguida, com um bisturi, uma incisão cutânea na linha média desde a comissura dorsal dos lábios vulvares até uma área aproximadamente 3 cm distal ao ânus. A incisão foi continuada pela camada muscular (músculos constrictor vulvar e constrictor vestibular) e mucosa vaginal, recorrendo a uma tesoura de Mayo. Pequenas hemorragias foram controladas mediante pressão e emprego do bisturi eléctrico. Com o vestíbulo, orifício uretral e vagina expostos, procedeu-se à algaliação e exploração da área, visualizando-se uma massa intraluminal na área da junção vestíbulo-vaginal. A massa era pedunculada, com superfície rosada e irregular, oval e com

aproximadamente 5x3 cm de diâmetro. Sobre o pedículo da massa foi colocada uma pinça hemostática e procedeu-se a ligadura com fio monofilamentoso absorvível de gliconato – Monosyn® - 0 e agulha traumática, mediante uma sutura de Parker-Ker reforçada por uma sutura simples contínua. Cortou-se o pedículo com um bisturi. Procedeu-se, por fim, ao encerramento da incisão da episiotomia em três camadas, iniciadas ventralmente para realinhar as margens vulvares: mucosa vaginal (sutura simples contínua, com fio Monosyn® 3-0, agulha traumática), camada muscular e subcutânea (sutura simples contínua, com fio Monosyn® 3-0, agulha traumática) e pele (sutura simples interrompida, com fio Monosyn 3-0, agulha traumática). Finalizada a cirurgia, removeu-se a algália (figura 1 A-G do Anexo 1).

Tratamento pós-cirúrgico: antibioterapia com sulfadoxina-trimetoprim (15 mg/Kg, SC, BID); meloxicam (0.01 mg/Kg, SC, SID – 1ª dose; 0.005 mg/Kg, SC, SID, 2ª dose); fluidoterapia com Ringer Lactato (1 taxa de manutenção); colocação de colar isabelino; 10 minutos de frio sobre a sutura, TID. A Rex teve alta no dia seguinte à cirurgia, tendo sido prescrito sulfametoxazol-trimetoprim 15 mg/Kg PO BID, durante 8 dias consecutivos.

Exame complementar pós-cirúrgico: histopatologia da massa excisada – leiomioma.

Diagnóstico definitivo: Leiomioma vaginal e infecção do tracto urinário (ITU).

Evolução: Nove dias após a cirurgia removeu-se a sutura da pele. A área não apresentava sinais de inflamação; ao exame vaginal digital não se detectaram anomalias; a defecação e micção mantiveram-se normais, esta última sem hematúria macroscópica.

Discussão: Os problemas identificados foram a presença de corrimento vulvar sanguinolento e um sopro sistólico de grau II/VI com ponto de máxima intensidade na base esquerda. Este último, não estando relacionado com o motivo da consulta, não foi alvo de investigação.

Na presença de corrimento vulvar, está indicada a realização de exame vaginal completo (visualização e palpação) e toque rectal. Caso alguma massa seja detectada, a citologia do corrimento ou citologia aspirativa com agulha fina (CAAF) da massa poderá ajudar a diferenciar entre inflamação ou neoplasia². Neste caso, a vaginoscopia foi realizada recorrendo a otoscópio com cânula de maior diâmetro acoplada, não tendo sido conclusiva. Apesar de possuir fonte luminosa, este equipamento, tendo menos de 5 cm de comprimento e não permitindo insuflação como o endoscópio, possibilita apenas a visualização do vestíbulo. Procedendo ao toque rectal e ao exame vaginal digital foi possível identificar uma massa na parede dorsal do vestíbulo cranial. Apesar de este achado nos dirigir para um diagnóstico com sede na vagina/vestíbulo, foi considerada uma lista mais extensa de diagnósticos diferenciais. A citologia vaginal permitiu classificar o corrimento como sero-sanguinolento a sanguinolento, dada a presença de eritrócitos e neutrófilos não degenerados, sugestivo de inflamação, e permitiu ainda descartar qualquer influência estrogénica, visto as únicas células epiteliais presentes serem não cornificadas (células intermédias e parabasais). Apesar de não terem sido detectadas células neoplásicas na citologia vaginal, tendo em conta a idade da Rex, a

localização da massa e o facto de se tratar de uma cadela não esterilizada nulípara, a principal suspeita recaiu sobre neoplasia vaginal benigna, nomeadamente leiomioma⁶. Os leiomiomas vaginais não são facilmente esfoliados, pelo que células neoplásicas usualmente não são observadas em preparações citológicas¹. Tendo em conta esta suspeita, já não se procedeu a CAAF, apesar de esta ser indicada para determinar o tipo celular da massa e a possibilidade de malignidade⁶. Também não foi realizada cultura e antibiograma do corrimento, uma vez que a Rex não apresentava sinais de doença sistémica, nem havia suspeita de um processo infeccioso². À ecografia abdominal o útero, ovários e bexiga apresentaram-se sem alterações, podendo assim excluir-se os diagnósticos diferenciais com eles relacionados. Foi ainda avaliado o envolvimento dos gânglios para os quais a drenagem linfática vaginal é feita, nomeadamente os gânglios ilíacos internos², não se tendo evidenciado sinais de reacção. Procedeu-se também à recolha de urina por cistocentese ecoguiada. A urianálise completa revelou um pH alcalino e sedimento urinário activo (hematúria, piúria e bacteriúria), tendo a amostra de urina, no entanto, sido amicrobiana após cultura. Mesmo assim, os resultados obtidos sugerem uma ITU, sendo uma possível explicação para o resultado negativo na cultura uma refrigeração da urina igual ou superior a 12–24 horas³, uma vez que a análise não foi realizada no HVP. O laboratório responsável, no seu relatório declarou apenas a presença de bactérias no sedimento urinário, não tendo quantificado o seu número por ml. Tal seria relevante, uma vez que aquando de recolha de urina por cistocentese, a presença de mais de 1000 bactérias (UFC)/ml é considerada significativa. Outro dado com importância teria sido a classificação das bactérias relativamente à coloração Gram, o que poderia ajudar na escolha da antibioterapia não havendo resultados de cultura e antibiograma disponíveis³.

O hemograma e bioquímica sérica não são diagnósticos, mas permitem descartar outras patologias concomitantes, nomeadamente afecção renal, englobando um painel pré-anestésico.

Neste caso, poderia ter-se realizado Rx simples abdominal para avaliar uma eventual extensão cranial da massa^{1,6} e a possibilidade de piómetra e urolitíase, e Rx simples torácico, para averiguar a presença de metástases pulmonares¹. Dadas as limitações financeiras do proprietário, deu-se prioridade à realização de ecografia abdominal. Outras opções diagnósticas para neoplasia vaginal seriam estudos de contraste radiográfico (vaginografia, uretrocistografia) que permitem delinear a massa, sendo indicados quando o exame vaginal digital não é conclusivo, o que não foi o caso, e quando a massa não é visível em Rx simples abdominal^{1,2}.

A maioria dos tumores vaginais é benigna, com origem na musculatura lisa - leiomiomas e são encontrados quase que exclusivamente em fêmeas não esterilizadas com 2 – 18 anos (idade média de 10,8 anos)^{2,4,6}, estando as cadelas nulíparas sujeitas a uma maior incidência. A maioria dos leiomiomas ocorre no vestibulo e não na vagina, sendo descritas formas extra- e intraluminais. A forma extraluminal é geralmente uma massa globóide, bem encapsulada e pouco vascularizada, manifestando-se como uma tumefacção perineal de crescimento lento e

progressivo. Os tumores intraluminais, como o da Rex, não são encapsulados e estão aderidos à parede vestibular ou vaginal por um pedículo de tamanho variável; apesar de a mucosa estar geralmente intacta, pode ocorrer ulceração com infecção secundária; o facto de serem pedunculados, cria também a possibilidade de trauma, torção ou projecção pela vulva durante a micção ou defecação, especialmente na altura do estro¹. Os sinais clínicos incluem corrimento vulvar sanguinolento ou purulento (por inflamação, infecção ou necrose da massa tumoral), disúria, hematúria e tenesmo^{1,6}. Especula-se que os leiomiomas possam ser tumores hormono-dependentes, isto é, sujeitos a influência hormonal, nomeadamente estrogénica. Isto porque, ocorrem quase exclusivamente em fêmeas idosas e não esterilizadas¹ e em muitos casos verifica-se aumento de tamanho da massa quando a cadela está em cio. Adicionalmente, muitas cadelas afectadas apresentam folículos quísticos ováricos ou neoplasias ováricas funcionais, responsáveis por uma estimulação crónica por estrogénio¹. Um estudo recente, constatou que leiomiomas vaginais de cadelas expressaram tanto receptores de estrogénio (56,3%), como de progesterona (84,4%), comprovando assim a influência hormonal a que este tipo de tumor está sujeito⁴. Relativamente ao tratamento, tendo em conta a evidência da influência hormonal, é prudente realizar-se ovariohisterectomia (OVH) aquando da excisão cirúrgica da massa, permitindo também a avaliação dos órgãos abdominais para a evidência de metástases. Tal é geralmente curativo para tumores benignos e elimina os transtornos urogenitais associados à sua presença, sendo o prognóstico muito bom. Estudos revelam uma taxa de recidiva de 15% em cadelas sujeitas apenas a excisão cirúrgica da massa e nenhuma recidiva nas cadelas sujeitas a OVH simultânea⁶. No caso presente, e tendo em conta a suspeita de tal neoplasia, o proprietário foi informado do melhor tratamento a instituir, mas face às suas limitações financeiras e à idade da Rex, esta foi apenas sujeita a excisão cirúrgica da massa, que após histopatologia se veio realmente a confirmar ser um leiomioma.

Quanto ao procedimento cirúrgico, para remover massas vaginais está indicada a realização de uma episiotomia, isto é, uma incisão do orifício vulvar, expondo vestíbulo e vagina^{2,5}. A técnica implementada seguiu a maioria dos passos descritos na bibliografia, pelo que aqui estarão essencialmente focados os pontos de contraste. Para além da anestesia geral, uma anestesia regional epidural potencia um excelente poder analgésico no intra- e pós-operatório imediato⁵, não tendo no entanto sido realizada no caso da Rex. Ainda na preparação cirúrgica, está indicada a realização de sutura em bolsa de tabaco no ânus⁵, o que também não se verificou. Relativamente à técnica cirúrgica, em cadelas grandes podem ser colocadas duas pinças hemostáticas (pinças *Doyen*) paralelas, na região perineal (entre a vulva e o ânus) e realizar a incisão longitudinal entre as duas pinças, reduzindo assim a hemorragia^{2,5}. Tal não foi realizado na Rex, mas também não se revelou necessário. Uma vez identificado o orifício uretral deve proceder-se à algaliação, mantendo-a durante todo o procedimento cirúrgico, evitando assim qualquer lesão accidental à uretra^{2,5}. Por fim, o único aspecto a comentar

relativamente ao encerramento da incisão, consiste na sutura da pele, para a qual está indicado o uso de fio não absorvível, como nylon ou polipropileno^{2,5}, mas tendo em conta a grande proximidade ao ânus com possível conspurcação, o cirurgião preferiu usar o fio de gliconato, uma vez que, apesar de ser absorvível, é monofilamentoso, possuindo menor poder de capilaridade e acarretando, por isso, menor risco de infecção e deiscência da sutura.

Assumindo a presença de uma ITU, esta pode ser classificada como complicada, já que a neoplasia vaginal surge como factor predisponente, interferindo com os mecanismos normais de defesa do hospedeiro, nomeadamente com as barreiras de defesa da mucosa (integridade da mucosa, flora comensal do tracto genital), e potenciando a invasão bacteriana secundária e ascensão pelo tracto urinário. O tratamento inclui a remoção da causa subjacente (excisão cirúrgica do leiomioma vaginal) e antibioterapia. A escolha do antibiótico deve ser baseada na ausência de nefrotoxicidade, capacidade de atingir elevadas concentrações na urina (excreção renal) e, neste caso não se dispendo de identificação da bactéria nem antibiograma, capacidade de eliminar as bactérias que mais comumente infectam o tracto urinário, nomeadamente *E. coli*. Sendo assim, o antibiótico escolhido foi o sulfa-trimetoprim³. Sendo uma ITU complicada, a duração da antibioterapia deve exceder os 10–14 dias usuais, estendendo-se por um mínimo de 4 semanas³; neste caso, tendo-se removido a causa subjacente da ITU, optou-se por uma duração de 12 dias. Deve repetir-se a cultura urinária aos 3-5 dias da antibioterapia para nos certificarmos da eficácia do antibiótico seleccionado, avaliar o sedimento urinário antes de descontinuar a antibioterapia, e repetir a urianálise e cultura 10-14 dias após o término da antibioterapia³. Mais uma vez, tendo em conta as limitações financeiras do proprietário, tal não foi realizado.

Bibliografia:

1. Costa JLO, Souza MG, Rennó PP (2008) “Relato de caso – Leiomioma vaginal em cadela” *in Revista Científica Eletónica de Medicina Veterinária* VI (10).
2. Fossum TW (2007) “Chapter 26 – Surgery of the Reproductive and Genital Systems” *in* Fossum TW (Ed.) **Small Animal Surgery**, 3th Ed, Mosby Elsevier, 702-745.
3. Grauer GF (2003) “Urinary Tract Infections” *in* Nelson RW, Couto CG (Eds.) **Small Animal Internal Medicine**, 3th Ed, Mosby, 624-630.
4. Millán Y, Gordon A, Espinosa de los Monteros A, Reymundo C, Martinde las Mulas J (2007) “Steroid Receptors in Canina and Human Female Genital Tract Tumours with Smooth Muscle Differentiation” *in Journal of Comparative Pathology* 136, 197-201.
5. Tobias KM (2010) “Chapter 36 – Episiotomy” *in Manual of Small Animal Soft Tissue Surgery*, 1th Ed, Wiley-Blackwell, 265-268.
6. Withrow SJ, MacEwan EG (2007) “Chapter 25 – Tumors of the Female Reproductive System” *in* Withrow SJ, MacEwan EG (Eds.) **Small Animal Clinical Oncology**, 4th, Saunders Elsevier, 614-617.

Caso clínico 2: Cirurgia de tecidos moles - Piómetra

Identificação do paciente: A Kikas é uma cadela não esterilizada de raça Pequinois, com 12 anos de idade e 6,5 Kg de peso vivo.

Motivo da consulta: apatia e anorexia há 6 dias; aumento da ingestão de água há 3 dias; corrimento vulvar purulento há 1 dia.




Figura 2: Kikas

História: A Kikas vivia num apartamento no Porto, sem outros animais cohabitantes, tendo acesso ao exterior público. Os seus programas de vacinação e desparasitação estavam actualizados. Era alimentada com duas refeições diárias de dieta caseira (arroz e carne), e tinha acesso livre à água. Não apresentava nenhum antecedente cirúrgico, mas tinha diagnosticada doença degenerativa mixomatosa das válvulas mitral e tricúspide, fazendo medicação diária (enalapril – 2,5mg, PO, BID; amlodipina – 1,25 mg, PO, SID). No questionário por sistemas, a proprietária referiu como alterações apatia e anorexia desde há 6 dias, aumento da ingestão de água desde há 3 dias e corrimento vulvar purulento, num grau ligeiro, desde o dia anterior. A defecação manteve-se normal; a micção tinha a frequência e quantidade aumentada, sem outras aparentes alterações. Relativamente ao ciclo éstrico, a Kikas foi sempre regular, tendo o último cio ocorrido há 3 semanas. A proprietária referiu que nunca administrou hormonas exógenas à Kikas e que esta nunca teve ninhadas.

Exame clínico: A Kikas estava deprimida e com atitude normal em estação, movimento e decúbito. Condição corporal normal, pesando 6,5 Kg. Os movimentos respiratórios eram profundos, regulares, ritmados, de tipo costo-abdominal sem recurso aos músculos acessórios da respiração, com relação I:E de 1:1,3 e frequência de 20 rpm. O pulso era forte, regular, ritmado, bilateral, simétrico, sincrónico e de frequência 150 ppm. A T^a rectal era de 38,2 °C (tónus anal e reflexo anal e perineal adequados, mucosa anal normal), tendo-se confirmado nesta altura o corrimento vulvar purulento (figura 1 do Anexo 2). Grau de desidratação 6 – 8%, com mucosas oral e ocular rosadas, mates, sendo o TRC de 3 segundos. A auscultação cardiopulmonar revelou um sopro cardíaco sistólico, apical esquerdo e de grau IV/VI. A palpação abdominal revelou ligeira distensão, desconforto ao nível do abdómen médio-caudal e uma estrutura tubular tensa. Os gânglios linfáticos, olhos, ouvidos, pele e cadeia mamária não apresentavam qualquer alteração. Na boca, verificou-se a presença de tártaro dentário.

Diagnósticos diferenciais: piómetra, mucómetra, hidrómetra, metrite, neoplasia uterina, ruptura ou torção uterina, gestação/aborto, vaginite, neoplasia ou CE vaginal, cistite.

Exames complementares: Radiografia simples abdominal (projecção latero-lateral): no abdómen caudal, ventralmente ao cólon descendente, observa-se uma estrutura tubular distendida e preenchida com conteúdo de densidade de líquido, confinando as ansas intestinais craniodorsalmente (figura 2 do Anexo 2). Hemograma completo: leucocitose por aumento da contagem dos linfócitos (ligeira) e granulócitos; anemia ligeira (Htc = 35,3%) (tabela 1 do Anexo

2). Bioquímica sérica: aumento dos valores séricos de ureia, fosfatase alcalina, alanina aminotransferase, PT e glucose (tabela 2 do Anexo 2). ECG: sem arritmias cardíacas.

Diagnóstico definitivo: Piómetra aberta.

Tratamento pré-cirúrgico: A Kikas ficou hospitalizada no próprio dia, tendo sido instituída antibioterapia com enrofloxacin (5 mg/Kg, IV, BID) e amoxicilina+ácido clavulânico (8,75 mg/Kg, SC, SID); e fluidoterapia com Ringer Lactato (10 ml/Kg/h).

Cirurgia: A pré-anestesia incluiu diazepam (0,2 mg/Kg, IV) e a indução foi realizada com propofol IV *ad effectum*, procedendo-se de seguida à intubação endotraqueal com tubo nº 5. A anestesia foi mantida com isoflurano 2% e oxigénio, num circuito sem re-inalação. Foi ainda administrado um *bolus* de fentanil (5 µg/Kg, IV) seguido de CRI (5 µg/Kg/h) a uma taxa de 10ml/Kg/h, para controlo da dor intra-cirúrgica.

Após tricotomia e desinfecção da área abdominal, a Kikas foi colocada em decúbito dorsal, tendo sido realizada uma laparotomia abdominal e confirmada a presença de útero distendido, procedendo-se a ovariohisterectomia (OVH).

Foi realizada uma incisão na linha média ventral, 2-3 cm caudal ao processo xifóide estendendo-se até ao púbis. O útero distendido foi facilmente visualizado na cavidade abdominal, tendo sido cuidadosamente exteriorizado. Após localização do ovário direito, foi colocada uma pinça no seu ligamento próprio para ajudar a traccioná-lo, e com o dedo, rompeu-se o seu ligamento suspensor; no mesovário criou-se uma abertura caudalmente aos vasos ováricos; através da referida “abertura” foram colocadas 2 pinças hemostáticas no pedículo ovárico; abaixo da última pinça foi realizada, com fio absorvível de gliconato – Monosyn® 2-0, uma sutura circunferencial do pedículo, reforçada depois por sutura com transfixação de cada lado do mesmo; foi removido o ovário mediante torção do pedículo entre as duas pinças; removeu-se a pinça restante e inspeccionou-se para hemorragia; não tendo ocorrido, recolocou-se cuidadosamente o pedículo na cavidade abdominal. Repetiu-se o mesmo processo no ovário esquerdo. O ligamento largo foi examinado, e não sendo vascular, foi separado com os dedos, e o corpo uterino foi isolado. Procedeu-se, em seguida, a ligadura do coto uterino: colocaram-se 2 pinças imediatamente cranial ao cérvix; procedeu-se a sutura de transfixação de cada lado, e depois a sutura circunferencial, usando fio Monosyn® 2-0; com um bisturi cortou-se a porção de coto uterino entre as pinças, exteriorizando-se por completo o útero e ovários; retirou-se a pinça, inspeccionou-se para hemorragia e recolocou-se o coto uterino na cavidade abdominal. Por fim, procedeu-se ao encerramento da cavidade abdominal em 3 camadas: camada muscular e tecido subcutâneo, ambas com sutura simples contínua e fio Monosyn® 0, e pele: sutura intradérmica, com fio Monosyn® 0 (figura 3 A-L do Anexo 2).

Tratamento pós-cirúrgico: manteve-se o mesmo protocolo de antibioterapia instituído previamente à cirurgia; meloxicam (0,01 mg/Kg, SC, SID após a cirurgia; 0,005 mg/Kg, SC, SID nos restante 3 dias de hospitalização); fluidoterapia com Ringer Lactato (2 taxas de

manutenção após a cirurgia; 1 taxa de manutenção nos restantes 3 dias de hospitalização); colocação de *body* para protecção de sutura.

Evolução: Após a cirurgia a T^a rectal da Kikas era de 35,2 °C, tendo-se mantido entre 35,8 °C e 37 °C nos restantes 3 dias de hospitalização, mesmo com aquecimento, revelando dificuldade na regulação da T^a corporal. Durante esses dias foi controlado o hemograma completo e valores séricos de ureia e glucose (tabelas 3 a 6 do Anexo 2). Três dias após a cirurgia a Kikas teve alta, tendo sido prescrito enrofloxacina (5 mg/Kg, PO, SID) e amoxicilina+ácido clavulânico (13 mg/Kg, PO, BID), ambos durante 5 dias consecutivos. Dois dias depois a Kikas apresentou-se a consulta, alerta e activa, embora ainda com pouco apetite; a T^a rectal tinha já normalizado (38 °C) e a palpação abdominal não revelou alterações; repetiu-se hemograma completo e doseamento sérico de ureia (tabelas 7 e 8 do Anexo 2).

Discussão: Após a anamnese e exame físico da Kikas foram identificados como problemas: apatia, anorexia, poliúria-polidipsia suspeita, desidratação, TRC aumentado/má perfusão periférica, taquicardia, corrimento vulvar purulento, distensão e desconforto abdominal com uma estrutura tubular palpável no abdómen médio-caudal e sopro cardíaco sistólico apical esquerdo de grau IV/VI. Este último problema não foi considerado na elaboração da lista de diagnósticos diferenciais. Abordando os outros problemas, e tendo em conta que o último cio tinha ocorrido há 3 semanas, o diagnóstico considerado mais provável foi o de piómetra. Procedeu-se assim à realização de hemograma completo, bioquímica sérica e radiografia simples abdominal numa projecção latero-lateral. Esta última revelou, no abdómen ventro-caudal, uma estrutura tubular com conteúdo de densidade de líquido, confinando as ansas intestinais craniodorsalmente, imagem esta compatível com presença de piómetra⁴. As análises sanguíneas revelaram como alterações: leucocitose (44,3 x 10⁹/L) essencialmente por granulocitose, ligeira anemia (Htc = 35,3%) – normocrómica e normocítica, aumento dos valores séricos de ureia, ALP, GPT, PT e glucose. Embora estes dados ajudem no diagnóstico de piómetra, não são específicos⁴. Em caso de piómetra os achados laboratoriais mais comuns incluem neutrofilia com desvio à esquerda e monocitose, sendo que o número de leucócitos normalmente excede os 30 x 10⁹/L, tal como na Kikas. Pode ocorrer anemia normocrómica e normocítica não regenerativa, como neste caso, ou hipocrómica e microcítica não regenerativa, devido a inflamação crónica que suprime a eritropoiese, perda de eritrócitos para o lúmen uterino ou hemodiluição¹; é no entanto de referir que a severidade da anemia pode ser mascarada pela desidratação³. As alterações bioquímicas mais comumente encontradas são: hiperproteinémia (também aqui verificada), hiperglobulinémia, hipoalbuminémia (por diminuição da produção hepática de proteína, diminuição da ingestão de proteína e perda para o útero)³ e azotémia pré-renal (por desidratação/má perfusão e possível disfunção renal)⁴. Desenvolve-se também doença glomerular, secundariamente a deposição de imunocomplexos, e a capacidade estenúrica dos túbulos renais é diminuída por acção das endotoxinas bacterianas que

interferem com a reabsorção de cloro e sódio e, por outro lado, insensibilizam os túbulos à acção da ADH (*diabetes insipidus* nefrogénica), juntamente com outros factores desconhecidos. As alterações bioquímicas menos comuns incluem: aumento da fosfatase alcalina e alanina aminotransferase (por lesão hepatocelular secundária a endotoxémia e hipóxia por má perfusão com a desidratação)⁴. Pode ainda ocorrer uma hiperglicémia transitória, como neste caso, devido à libertação excessiva de catecolaminas e glucagon¹.

Perante os dados obtidos na anamnese e os resultados do exame físico, radiografia e análises sanguíneas foi assumida piómetra como diagnóstico final. Assim sendo, e também devido a restrições financeiras, não se realizou ecografia abdominal, embora esta possua um importante valor diagnóstico, uma vez que permite avaliar o tamanho do útero, a presença de fluido intra-uterino, definindo a sua ecogenecidade (fluido ecogénico é típico de piómetra, enquanto um anecóico de hidrómetra ou mucómetra)¹, e a espessura e irregularidades da parede uterina⁴. Uma outra vantagem relativamente à radiografia abdominal é o facto de poder descartar uma gestação; já na radiografia a aparência do útero em caso de piómetra ou gestação inicial (antes dos 42-45 dias, quando ocorre calcificação fetal) é semelhante³. Outro exame diagnóstico é a citologia vaginal, revelando em casos de piómetra aberta um exsudado séptico e por vezes células endometriais, sendo também anormal numa piómetra fechada (predominantemente neutrófilos com algumas bactérias degeneradas). A cultura bacteriana e antibiograma são essenciais para a selecção da antibioterapia apropriada¹, não tendo sido também realizada neste caso. Devia ainda ter sido realizado exame vaginal completo para descartar vaginite, neoplasia ou presença de CE vaginal³. Estudos revelam que animais com piómetra têm frequentemente associada infecção do tracto urinário³, pelo que se deve realizar urianálise/cultura+antibiograma, sendo as alterações mais comumente encontradas isostenúria, proteinúria e bacteriúria. A cistocentese deve, porém, ser realizada durante a cirurgia, para evitar perfurar o útero e contaminar a cavidade abdominal¹.

A etiopatogenia da piómetra (acumulação de material purulento no útero) não está completamente esclarecida, mas sabe-se que se encontra frequentemente, mas nem sempre, associada à hiperplasia endometrial quística² e pode ser definida como uma desordem mediada hormonalmente, que ocorre durante o diestro, resultando da interacção bacteriana com um endométrio que sofreu alterações patológicas provocadas por uma resposta exagerada à estimulação pela progesterona. Durante o diestro, o corpo lúteo secreta progesterona que, por sua vez, estimula o crescimento e secreção das glândulas endometriais, diminui as contracções do miométrio, mantém o cérvix fechado³ e inibe a função dos leucócitos no útero, criando assim um ambiente intra-uterino bastante susceptível ao crescimento bacteriano, após colonização². A *E. coli* é o agente mais isolado (provavelmente por possuir uma maior afinidade para os receptores num endométrio estimulado pela progesterona), pensando-se que a principal via de infecção seja a ascensão de bactérias vaginais/fecais para o útero². Esta patologia ocorre

geralmente em fêmeas adultas inteiras (6 a 11 anos), 4 a 8 semanas após o estro⁴, podendo, no entanto, ocorrer em cadelas jovens às quais se administraram estrogénios (aumentam o número de receptores de progesterona no endométrio). As fêmeas nulíparas apresentam maior risco de desenvolvimento¹. Pode ou não estar presente corrimento purulento ou sanguinolento, dependendo se a piómetra é aberta ou fechada. Outros sinais clínicos frequentes são: letargia, anorexia, poliúria-polidipsia, distensão abdominal, febre, desidratação, vômitos, diarreia e perda de peso². O tratamento de eleição é a ovariectomia (OVH), uma vez que proporciona uma rápida recuperação, os riscos de recorrência são mínimos e o risco de neoplasias ováricas ou uterinas e de uma gravidez indesejada é anulado². O tratamento médico (ex.: uso de prostaglandinas) só é recomendado se o animal não se encontrar sistemicamente afectado, se apresentar uma piómetra aberta e se tiver um elevado valor reprodutivo. Contudo, a sua eficácia não é de todo comparável à resolução cirúrgica.

A OVH não deverá ser adiada mais do que o estritamente necessário, especialmente em cadelas com piómetra fechada. Na estabilização pré-operatória deverão ser corrigidos possíveis desequilíbrios de hidratação, ácido-base e electrólitos, incluindo assim infusão intravenosa de soluções electrolíticas balanceadas (ex.: solução Lactato de Ringer, tal como usado neste caso)², contribuindo para a manutenção de uma adequada perfusão tecidual e melhorando a função renal. Deverão ainda ser monitorizados o *output* urinário, níveis de glucose e possíveis arritmias, tendo por isso sido realizado ECG como parte do painel pré-anestésico. Devem também ser administrados, via intravenosa, antibióticos de amplo espectro efectivos contra *E. coli*, como cefazolina, cefoxitina, amoxicilina e ácido clavulânico, ampicilina, enrofloxacina e sulfa-trimetoprim¹. No caso da Kikas foram administrados enrofloxacina e amoxicilina+ácido clavulânico. A pré-anestesia pode ser feita com uma associação de opióides e benzodiazepinas, e a indução com propofol. Neste caso a pré-anestesia incluiu apenas diazepam, mas foi depois adicionado fentanil como agente opióide. A manutenção da anestesia deverá ser realizada com isoflurano, uma vez que este causa uma depressão cardíaca mínima, e a recuperação é rápida¹. A técnica cirúrgica sofre pequenas modificações e requer cuidados especiais relativamente a uma OVH electiva. A incisão abdominal na linha média ventral deve ser mais longa, com início 2-3 cm caudal ao processo xifóide (e não na cicatriz umbilical), estendendo-se até ao púbis, possibilitando assim uma maior área para manipulação cuidada do útero distendido¹. A cavidade abdominal deve ser inspeccionada para a evidência de peritonite, podendo nesta altura ser recolhido fluido abdominal e urina, mediante cistocentese, para análise e cultura. A exteriorização do útero deve ser cuidadosa, sem exercer demasiada pressão, uma vez que nestes casos o útero está mais friável. Uma vez exteriorizado, deve ser isolado da cavidade abdominal com toalhas esterilizadas, para evitar contaminação^{1,3}. Procedese às ligaduras como na técnica de rotina, no entanto, relativamente ao coto uterino, alguns autores descrevem que a ligadura poderá ser realizada caudalmente ao cérvix, sendo este

removido¹. A pequena porção exposta de útero, ou vagina no último caso, deve ser sujeita a sucção e lavagem para remover algum pús residual^{1,3}, o que não se verificou neste caso. A não ser que o cérvix esteja muito distendido, uma sutura excessiva (por exemplo, Parker–Ker reforçada por sutura simples contínua) não é necessária, sendo mesmo desvantajosa, uma vez que nessa zona pode desenvolver-se um abscesso ou granuloma e, além disso, aumenta o tempo de cirurgia, não desejável num animal em estado crítico³. Está também indicada cultura de conteúdo uterino¹, não tendo sido realizada na Kikas. Por fim, alguns autores recomendam a troca do material cirúrgico, que está já contaminado, e das luvas do cirurgião, antes de proceder a eventual lavagem da cavidade abdominal com solução salina aquecida e ao encerramento da incisão¹. O pós-operatório deve incluir analgésicos, fluidoterapia até que o animal beba e coma normalmente e antibioterapia por 7-10 dias³. Complicações possíveis incluem aquelas relacionadas com uma OVH electiva (hemorragias, piómetra do coto uterino, síndrome de ovário remanescente, ligaduras acidentais do ureter, incontinência urinária, infecção da sutura e aumento de peso), e adicionalmente peritonite, septicémia e endotoxémia^{1,3}. O prognóstico após a cirurgia é bom se a contaminação abdominal for evitada, o choque e septicémia forem controlados e a lesão renal revertida mediante fluidoterapia e eliminação dos antigénios bacterianos¹.

Após a OVH, removendo o útero infectado, as alterações bioquímicas e do hemograma revertem, retornando uma função renal normal. No caso da Kikas, o valor sérico da ureia 2 dias após a OVH encontrava-se já normal; a contagem total de leucócitos aumentou até $65 \times 10^9/L$ no 2º dia após a cirurgia, começando depois a diminuir, pelo que ao 5º dia se encontrava já dentro dos valores de referência. Tal seria de esperar, uma vez que a leucocitose persiste após a cirurgia até a mielopoiese diminuir. O hematócrito teve tendência a diminuir, mantendo-se sempre uma anemia normocrómica normocítica, mas ao 5º dia verificaram-se também melhorias a este nível, apesar de ainda estar ligeiramente diminuído.

A hipotermia verificada nos dias seguintes à cirurgia pode dever-se a um estado de endotoxémia, tendo revertido simultaneamente com as alterações laboratoriais.

Bibliografia:

1. Fossum TW (2007) "Chapter 26 – Surgery of the Reproductive and Genital Systems" *in* Fossum TW (Ed.) **Small Animal Surgery**, 3th Ed, Mosby Elsevier, 737-742.
2. Fransson BA, Ragle CA (2003) "Canine Pyometra: An Update on Pathogenesis and Treatment" *in* **Compendium**, Vol 25(8), 602-610.
3. Stone EA (2003) "Chapter 98 – Ovary and Uterus" *in* Slatter D (Ed.) **Textbook of Small Animal Surgery**, 3th Ed, Volume 2, Saunders, 1487-1499.
4. Troxel MT, Cornetta AM, Pastor KF, Hartzband LE, Besancon MF (2002) "Severe Hematometra ina Dog with Cystic Endometrial Hyperplasia/Pyometra Complex" *in* **Journal of the American Animal Hospital Association**, Vol 38, N° 1, 85-89.

Caso clínico 3: Cirurgia oftálmica – Catarata bilateral

Identificação do paciente: O Sebastião é um cão castrado de raça Golden Retriever, com 19 meses de idade e 39,75 Kg de peso vivo.

Motivo da consulta: caso referenciado para realização de facoemulsificação de catarata bilateral.



Figura 3: Sebastião

História: O Sebastião vivia num apartamento em Lisboa, sem outros animais cohabitantes, tendo acesso ao exterior público. Os seus programas de vacinação e desparasitação estavam actualizados. Era alimentado com duas refeições diárias de dieta de ração comercial seca de qualidade superior, na quantidade prescrita pelo fabricante, e tinha acesso livre à água. Apresentava, como antecedente cirúrgico, a realização de orquiectomia aos 7 meses de idade.

Na última visita à sua clínica veterinária habitual, para vacinação, durante a realização do exame físico foi diagnosticada catarata bilateral, tendo o caso sido referido para o HVP para resolução cirúrgica. Como única alteração, a proprietária referiu que o Sebastião tinha dificuldade em encontrar objectos atirados ao ar por brincadeira, especialmente se no exterior num dia de sol.

Exame clínico: O Sebastião estava alerta, com temperamento equilibrado não agressivo e atitude normal em estação, movimento e decúbito. Condição corporal normal, pesando 39,75 Kg. Os movimentos respiratórios eram profundos, regulares, ritmados, de tipo costo-abdominal sem recurso aos músculos acessórios da respiração, com relação I:E de 1:1,3 e frequência de 20 rpm. O pulso era forte, regular, ritmado, bilateral, simétrico, sincrónico e de frequência 100 ppm. A T^a rectal era de 38,8 °C (tónus anal e reflexo anal e perineal adequados, mucosa anal normal). Grau de desidratação inferior a 5%, com mucosas oral e ocular rosadas e húmidas, sendo o TRC inferior a 2 segundos. A auscultação cardio-pulmonar e palpação abdominal estavam normais. Os gânglios linfáticos, ouvidos, boca e pele não apresentavam qualquer alteração. Exame oftalmológico: a lente de ambos os olhos apresentava opacidade no seu pólo posterior (figuras 1 e 2 do Anexo 3); com a pupila dilatada foi ainda possível examinar a periferia do fundo de ambos os olhos, não revelando aparentes alterações. Restante exame normal.

Diagnósticos diferenciais: neste caso o exame oftalmológico permitiu desde logo estabelecer um diagnóstico definitivo, no entanto a lista de diagnósticos diferenciais deve incluir possíveis causas de catarata secundária neste caso: *diabetes mellitus* e atrofia progressiva da retina.

Exames complementares: electrorretinografia com resultado positivo (figura 3 do Anexo 3); hemograma completo (valores dentro dos parâmetros da normalidade) e bioquímica sérica (glucose, ureia, PT, GPT, ALP: todos com valores dentro dos parâmetros da normalidade).

Diagnóstico definitivo: catarata juvenil, imatura, bilateral, de etiologia desconhecida, presuntivamente hereditária.

Tratamento pré-cirúrgico: 2 aplicações tópicas de 1 gota de tropicamida 1% em ambos os olhos, intercaladas por 20 minutos, para induzir uma adequada midríase; fluidoterapia com Lactato de Ringer (1 taxa de manutenção).

Cirurgia: A pré-anestesia incluiu petidina (5 mg/Kg, IM) e diazepam (0,2 mg/Kg, IV); a indução foi realizada com propofol IV *ad effectum*, procedendo-se de seguida à intubação endotraqueal com tubo nº 9. A anestesia foi mantida com isoflurano 2% e oxigénio, num circuito sem re-inalação.

Foi realizada facoemulsificação intracapsular em ambas as cataratas.

O Sebastião foi colocado em decúbito lateral direito, tendo sido sujeito a resolução cirúrgica primeiramente o olho esquerdo. Após colocação do pano plástico oftálmico, procedeu-se a fixação do globo ocular mediante passagem de fio de seda 4-0 agulha triangular em 3 pontos na conjuntiva da pálpebra inferior, tendo as pontas dos fios sido seguras com pinças hemostáticas, e colocação de um afastador conjuntival (figura 4 do Anexo 3), permitindo assim que a córnea ficasse paralela ao microscópio cirúrgico. Realizou-se uma pequena incisão de 2-3 mm na córnea ao nível do ângulo médio do olho, a 1-2 mm de distância do limbo, usando uma faca oftálmica e injectou-se uma substância viscoelástica (hialuronato de sódio) na câmara anterior para manter a pressão intra-ocular e preservar o endotélio corneal. Em seguida, foi realizada uma pequena incisão na cápsula anterior da lente usando uma agulha 23 gauge, e injectada adrenalina diluída com solução salina na câmara anterior para ampliar a midríase. Introduziu-se cuidadosamente o facoemulsificador na lente (figura 5 do Anexo 3) e iniciou-se o processo de destruição, irrigação e aspiração do conteúdo da lente; pôde comprovar-se nesta altura a consistência mole da catarata, revelando o seu estado de imaturidade. O aparelho utilizado não quantifica o volume de solução de irrigação estéril (BSS®) usado, mas este não perpez metade de um frasco de 500 ml. Por fim, encerrou-se a pequena incisão da córnea com um ponto em cruz, usando fio vicryl 8-0 agulha atraumática. Após mudança de decúbito lateral, repetiu-se o mesmo processo no olho direito.

Tratamento pós-cirúrgico: administração subconjuntival, no pós-operatório imediato, de prednisolona (4 mg) em ambos os olhos; enrofloxacina (5 mg/Kg, IV, BID); meloxicam (0,01 mg/Kg, SC, SID); tropicamida 1% (1 gota em ambos os olhos, BID); norfloxacina 3mg/ml (1 gota em ambos os olhos, TID); dexametasona 1mg/ml +framicetina 6300 UI/ml (1 gota em ambos os olhos, TID); petidina (3 mg/Kg, SC, QID); fluidoterapia com Lactato de Ringer (1 taxa de manutenção); colocação de colar isabelino.

No dia seguinte à cirurgia o Sebastião teve alta, tendo sido prescrito: enrofloxacina (5mg/Kg, PO, SID), carprofeno (2,5mg/Kg, PO, SID), norfloxacina 3mg/ml (1 gota em ambos os olhos, TID), dexametasona 1mg/ml +framicetina 6300 UI/ml (1 gota em ambos os olhos, TID), todos durante 7 dias consecutivos; tropicamida 1% (1 gota em ambos os olhos, BID) durante 3 dias consecutivos.

Evolução: O Sebastião apresentou-se para consulta de controlo 8 dias após a cirurgia, não revelando nenhum tipo de complicação pós-operatória. Todo o exame oftalmológico se revelou normal.

Discussão: Através do exame oftalmológico foi possível detectar catarata no pólo posterior da lente, similar em ambos os olhos. Foi assim, desde logo, estabelecido um diagnóstico; no entanto a lista de diagnósticos diferenciais, para além de catarata primária, deve ainda considerar a secundária. No caso do Sebastião, as causas secundárias de catarata a considerar seriam *diabetes mellitus* e atrofia progressiva da retina. Os exames complementares realizados, para além do objectivo de auxiliar no diagnóstico, pretenderam também avaliar a viabilidade da resolução cirúrgica. A electrorretinografia permite avaliar a função da retina quando exposta a diferentes estímulos luminosos, sendo graficamente expressos os potenciais eléctricos produzidos aquando o estímulo; mesmo na presença de catarata há luz suficiente que atinge a retina, podendo no entanto ocorrer ligeira diminuição da amplitude das curvas resultantes. Este exame é útil na avaliação pré-operatória da função da retina antes da extracção de cataratas, até porque é comum a ocorrência simultânea de degeneração progressiva da retina; permite ainda diagnosticar desordens da retina nas quais não são oftalmoscopicamente detectadas anomalias⁴. No caso do Sebastião, as curvas obtidas apresentavam características normais, pelo que se pôde excluir o diagnóstico diferencial de atrofia da retina, não havendo contra-indicação cirúrgica. O painel pré-anestésico realizado, que incluiu a medição da glucose sanguínea, pôde excluir o segundo diagnóstico diferencial considerado – *diabetes mellitus*.

A catarata é definida como uma opacificação não fisiológica das fibras e/ou cápsula da lente, resultante de alterações patológicas da composição proteica ou arranjo das fibras da lente². É comum no cão, podendo ser classificada segundo vários parâmetros: etiologia, idade de desenvolvimento, localização na lente, estado de progressão, aparência e consistência^{1,4}. As cataratas do Sebastião podem assim ser classificadas como sendo primárias hereditárias (supondo que não são congénitas, uma vez não terem sido detectadas mais precocemente), juvenis, polares posteriores, imaturas (opacidade marcada mas incompleta; oftalmoscopicamente o fundo do olho pode estar um pouco obscuro, mas o reflexo tapetal é ainda visível), de aparência triangular e consistência mole (confirmada aquando da cirurgia). Pode ainda ser referida uma classificação adicional destas cataratas em parciais, bilaterais e simétricas¹.

As cataratas primárias hereditárias constituem o maior grupo de cataratas no cão, com uma idade de desenvolvimento variável desde cachorros até jovens adultos, podendo também haver uma manifestação mais tardia. Estas cataratas diferem consideravelmente entre raças, apresentando uma aparência, idade de desenvolvimento e progressão característica para cada raça; são usualmente bilaterais e simétricas, apesar de a opacidade poder surgir primeiramente

num olho, e a maioria não é congénita. O “American College of Veterinary Ophthalmologists” listou 97 raças, incluindo a Golden Retriever, nas quais é suspeito o factor de hereditariedade, isto é, predisposição racial. A forma mais comum de catarata hereditária na raça Golden Retriever é uma opacidade na cortical ou região subcapsular no pólo posterior da lente, como se verificou no Sebastião. Estas cataratas variam na aparência adquirindo forma circular, irregular ou a forma de um “Y” invertido ou triângulo, como neste caso. Frequentemente são pequenas, sem efeito na visão e podem permanecer estacionárias ou ser de progressão muito lenta durante meses ou anos. Estas cataratas podem assim ser diagnosticadas tão cedo como aos 6 meses, mas são usualmente aparentes entre 1 – 2 anos, podendo mesmo não surgir até aos 8 anos¹.

As cataratas hereditárias podem estar relacionadas com genes recessivos ou dominantes. Considera-se que a catarata primária hereditária na raça Golden Retriever é dominante incompleta⁴. A evidência de que se deve a um gene autossómico dominante é baseada no facto de a sua incidência reduzir significativamente quando não se reproduzem cães afectados e, por outro lado, no facto de ocorrer na descendência de cruzamentos de cães Golden Retriever com outras raças nas quais estas formas de catarata não estão descritas (ex. Border Collie). No entanto, a manifestação tardia deste tipo de cataratas que ocorre em alguns casos trouxe a suspeita de que se possa dever a um gene recessivo¹. Há assim evidência de que tanto cataratas recessivas como dominantes estão presentes nesta raça.

O défice visual depende da localização e severidade da catarata. Cataratas no eixo visual interferem com a visão perante uma pupila miótica, mas têm mínimos efeitos com a pupila dilatada. Por essa razão, os proprietários de cães com cataratas localizadas centralmente, como o Sebastião, verificam que os cães vêm melhor sob condições luminosas diminuídas do que perante um dia de sol. Com pouca luz a pupila dilata e o cão consegue ver ao redor da catarata. A severidade da opacidade da lente determina também o efeito sobre a visão: pequenos vacúolos e opacidades têm menores efeitos, enquanto que quando a lente está difusamente opaca, a visão é reduzida⁴.

Relativamente ao tratamento, apesar das várias tentativas no tratamento médico de catarata, a remoção cirúrgica é o único método eficaz^{1,4}. Quando se considera o tratamento cirúrgico é importante ter em conta a consistência da catarata, pois determina o tipo de técnica cirúrgica a implementar, e o seu estado de progressão, pois este condiciona as complicações pós-operatórias e conseqüentemente o prognóstico⁴. Estão descritas 4 técnicas para o tratamento cirúrgico de cataratas no cão: extracção extracapsular e intracapsular, facoemulsificação extracapsular e intracapsular³.

A facoemulsificação é uma técnica cirúrgica em que há destruição da catarata (córte e núcleo da lente) por ultra-sons que é depois aspirada, mantendo-se irrigação do olho durante todo o processo. A técnica cirúrgica implementada neste caso (facoemulsificação intracapsular)

foi concordante com a descrita na bibliografia^{2,4}. Esta técnica tem a vantagem de apenas requerer uma pequena incisão na córnea e cápsula anterior da lente, permitindo uma completa remoção do material da lente^{3,4}. Deste modo, os cães sujeitos a esta técnica demonstram menor inflamação e desconforto ocular. O seu uso foi, assim, rapidamente generalizado dada a sua alta taxa de sucesso, baixa incidência de complicações pós-operatórias e resultados visuais superiores. De entre as desvantagens desta técnica destacam-se o custo dos instrumentos necessários, a necessidade de uma córnea transparente para observar a cirurgia e o trauma ao olho causado pela fragmentação por ultra-sons e a irrigação de fluidos. Ocorre sempre alguma perda de células endoteliais, mas esta pode ser diminuída recorrendo à técnica intracapsular, como a realizada no Sebastião, instilando substâncias viscoelásticas (hialuronato de sódio, metilcelulose e seus derivados) na câmara anterior e diminuindo o tempo de aplicação do facoemulsificador ao mínimo necessário⁴.

Devem ser preenchidos alguns pré-requisitos antes de recomendar o tratamento cirúrgico. Em caso de presença de uveíte, esta deverá ser controlada mediante a aplicação de corticosteróides tópicos e AINE's sob a supervisão do cirurgião; isto porque a incidência de complicações a curto e longo prazo é maior quando uveíte esta presente pré-operatoriamente. O fundo do olho deve ser examinado pelo cirurgião, se tal for possível, e deve ser realizada electrorretinografia para assegurar que não está presente degeneração progressiva da retina, tal como acima descrito, sendo de referir que a velocidade da contracção da pupila em resposta a estímulo luminoso não é um factor fidedigno da presença ou ausência de degeneração progressiva da retina. Não devem existir outros processos patológicos oculares concomitantes e, por fim, o cão deve ser passível de manipulação, já que frequentes administrações tópicas são requeridas no pré- e pós-operatório⁴.

No pré-operatório os cães são preparados durante alguns dias com corticosteróides tópicos, midriáticos (atropina, fenilefrina, escopolamina) e inibidores de prostaglandina. Esta preparação tem como objectivo reduzir a miose e libertação de proteína para o humor aquoso durante a cirurgia e reduzir a uveíte no pós-operatório⁴. É de referir que no caso do Sebastião tal não foi realizado. Assim que a eventual uveíte pré-existente for controlada e a função retinal avaliada, a extracção da catarata é realizada por norma unilateralmente. Se ambas as cataratas estiverem num estado similar de maturidade, como neste caso, podem ser removidas ao mesmo tempo⁴.

No pós-operatório, para obter um sucesso visual a longo-termo, é importante instituir um tratamento para evitar uveíte - administração tópica de anti-inflamatórios, antibióticos e tropicamida, durante 1 semana², tal como se realizou no Sebastião, e monitorizar frequentemente a pressão intra-ocular para despistar glaucoma⁴. As maiores complicações são edema corneal (por lesão do endotélio corneal), uveíte, glaucoma e endoftalmite bacteriana^{3,4};

outras como descolamento de retina, hifema e hipopion, poderão decorrer de uma pobre técnica cirúrgica².

A taxa de sucesso é maior na remoção cirúrgica de cataratas imaturas e em animais mais novos^{3,4}. Pensa-se que tanto a idade do animal como a maturidade da catarata têm efeitos na perda de espessura e elasticidade da cápsula anterior da lente. Maior volume de irrigação e tempo de facoemulsificação são necessários nas cataratas maduras (mais duras), o que contribui para maior número de complicações no pós-operatório, nomeadamente uveítes traumáticas³.

Mesmo não se aplicando uma lente intraocular, como neste caso, é alcançada uma visão adequada, isto porque, nos cães a lente tem pouco poder de acomodação (ajuste do olho para focar distâncias variadas), pelo que a sua falta tem relativamente pouco efeito. Além disso, a lente representa apenas uma porção do poder óptico total do olho (a córnea fornece mais do poder de refração)⁴.

Bibliografia

1. Barnett KC, Sansom J, Heinrich C (2002) "Chapter 11 – Lens" *in* Barnett KC, Sansom J, Heinrich C (Eds.) **Canine Ophthalmology**, 1th Ed, WB Saunders, 109-125.
2. Beteg F, Mates N, Muste A (2006) "Cataracts in dog and actually trends in opacified lens removal" *in* **Buletin USAMV-CN**, 63, 186-198.
3. Ozgencil FE (2005) "The results of Phacofragmentation and Aspiration Surgery for Cataract Extraction in Dogs" *in* **Turkish Journal of Veterinary and Animal Sciences**, 29, 165-173.
4. Slatter D (2001) "Chapter 14 – Lens" *in* Slatter D (Ed.) **Fundamentals of Veterinary Ophthalmology**, 3th Ed, WB Saunders, 381-410.

Caso clínico 4: Gastroenterologia – enterite linfoplasmocitária

Identificação do paciente: A Beca é uma cadela não esterilizada de raça Rottweiler, com 4 anos de idade e 35 Kg de peso vivo.

Motivo da consulta: diarreia líquida há 1 mês com perda de peso.

História: A Beca vivia numa casa com jardim em Coimbra, sem outros animais cohabitantes. Os seus programas de vacinação e desparasitação estavam actualizados. Não apresentava antecedentes médicos nem cirúrgicos. Os seus cios eram regulares, tendo o último ocorrido há 4 meses.

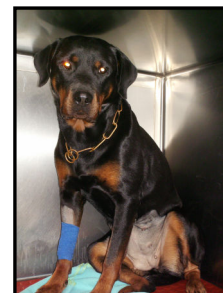

Figura 4: Beca

A Beca era alimentada com duas refeições diárias de ração seca da marca Bento Cronen®, na quantidade prescrita pelo fabricante, e tinha acesso livre à água. Há cerca de um mês, numa altura coincidente com alteração da dieta para a marca Royal Canin® e um “ataque ao caixote do lixo”, as fezes da Beca tornaram-se mucosas, passando nos dias seguintes a ser líquidas, mantendo-se até então. Na altura fez terapia com metronidazol oral (dose desconhecida) e retornou à ração inicial, não se tendo obtido resultados. A ração foi novamente alterada para Royal Canin intestinal® e foi feita desparasitação interna (milbemicina oxima + praziquantel, há 15 dias), sem melhorias. Nunca apresentou vômitos; desde essa altura que perdia peso e o seu apetite estava ligeiramente diminuído. O proprietário descrevia as fezes como sendo líquidas, de cor castanho-claro, sem muco e sem sangue, não tendo a frequência de defecação aumentado (1 vez/dia); foi ainda referido que a Beca não demonstrava “urgência” nem desconforto ao defecar. A micção e ingestão de água mantiveram-se inalteradas.

Exame clínico: A Beca estava alerta, com temperamento equilibrado e atitude normal em estação, movimento e decúbito. Condição corporal normal com tendência para magra, pesando 35 Kg. Os movimentos respiratórios eram profundos, regulares, ritmados, de tipo costo-abdominal sem recurso aos músculos acessórios da respiração, com relação I:E de 1:1,3 e frequência de 24 rpm. O pulso era forte, regular, ritmado, bilateral, simétrico, sincrónico e de frequência 110 ppm. A T^a rectal era de 38,4 °C (tónus anal e reflexo anal e perineal adequados; mucosa anal normal; termómetro com evidência de fezes líquidas acastanhadas). Grau de desidratação inferior a 5%, com mucosas oral e ocular rosadas e húmidas, sendo o TRC inferior a 2 segundos. A palpação abdominal revelou desconforto e evidenciou a presença de conteúdo líquido intestinal. A auscultação cardio-pulmonar, gânglios linfáticos, ouvidos, boca e pele não apresentavam qualquer alteração.

Diagnósticos diferenciais: dieta: intolerância/alergia alimentar; ID: enterite infecciosa (vírica, fúngica, bacteriana), enterite parasitária (*Giardia*, nemátodes), doença inflamatória intestinal - IBD (eosinofílica, linfoplasmocitária, histiocítica e granulomatosa), neoplasia infiltrativa (linfoma), obstrução intraluminal parcial (neoplasia, estriatura, CE, granuloma, invaginação), obstrução extraluminal (aderências, massa), sobrecrecimento bacteriano, hipermotilidade (ganglionite mesentérica), linfangiectasia; pâncreas: pancreatite crónica, neoplasia, insuficiência pancreática

exócrina (IPE), obstrução dos ductos pancreáticos; figado: insuficiência hepática, colestase intrahepática, obstrução dos ductos biliares; rim: insuficiência ou nefropatia com perda de proteína; patologia sistémica: doença de Addison.

Exames complementares 1:

Hemograma completo: valores dentro dos parâmetros da normalidade.

Bioquímica sérica: hipoproteinémia com hipoalbuminémia, valor de ureia diminuído (tabela 1 do Anexo 4).

Ecografia abdominal: ansas intestinais de conteúdo variável entre gasoso e líquido, sem dilatações focais, mas com espessamento de parede (4,7 mm) (figura 1-A do Anexo 4); gânglio jejunal de dimensões aumentadas e ecogenecidade normal (figura 1-B do Anexo 4); pequena quantidade de líquido livre.

Urianálise (tira reactiva + densidade específica) (urina recolhida por cistocentese ecoguiada): normal; densidade específica 1.030.

Teste de flutuação fecal (fezes recolhidas em 3 dias): não se observaram formas adultas, proglótides, ovos, quistos ou oocistos de parasitas gastrointestinais.

Tratamento inicial: metronidazol (15 mg/Kg, PO, BID); dieta hipoalergénica (Royal Canin Hypoalergenic®).

Exames complementares 2 (7 dias depois; peso 36,1 Kg):

Bioquímica sérica: hipoalbuminémia (albumina 1,6 g/dl, N: 2,6 – 4 g/dl)

Gastroduodenoscopia com biópsia gástrica e duodenal: esófago de coloração rosada e secção circular; duodeno de granularidade ligeiramente aumentada, coloração rosa intenso e friabilidade normal (figura 2 do Anexo 4). Biópsias gástricas (fundo gástrico e antro pilórico): discretos infiltrados difusos de linfócitos e células plasmáticas. Biópsias duodenais: discreto engrossamento das vilosidades intestinais devido a moderada linfangiectasia e a um infiltrado inflamatório de carácter mononuclear que inclui principalmente linfócitos, algumas células plasmáticas e macrófagos.

Doseamento sérico de TLI, PLI, folato e cobalamina: valores dentro dos parâmetros da normalidade (cobalamina 310 ng/L, N: 251-908 ng/L)

Diagnóstico: enterite linfoplasmocitária moderada a intensa, com linfangiectasia moderada.

Tratamento: metronidazol (15 mg/Kg, PO, BID); prednisolona (1 mg/Kg, PO, SID); dieta hipoalergénica (Royal Canin Hypoalergenic®).

Evolução: Dez dias depois a Beca apresentou-se a nova consulta. As fezes eram já formadas, embora de consistência mole, o apetite normal e o peso tinha aumentado em 1,5Kg (peso 37,6 Kg). Foi doseada a albumina sérica, estando o seu valor no limite inferior do intervalo de referência (albumina 2,5 g/dl, N: 2,6 – 4 g/dl). Foi na altura mantida a mesma medicação.

O planeado seria seguir um protocolo de prednisolona, 1mg/kg PO SID durante 2 semanas, depois 0,5mg/kg PO SID durante 1 semana e por fim, 0,5mg/kg PO QOD durante uma semana (com a possibilidade de alterar o protocolo dependendo da resposta da Beca).

Discussão: A Beca deu entrada no HVP com história de diarreia líquida há 1 mês. Após exaustiva anamnese e exame físico foram considerados como problemas: diarreia crónica (há mais de 3 semanas)⁴ de intestino delgado e perda de peso, tendo sido elaborada uma lista de diagnósticos diferenciais em torno do primeiro problema. Foram assim realizadas várias provas diagnósticas. Pela não detecção de *Giardia spp.*, ovos, formas larvares e adultas de parasitas em amostras fecais, inferiu-se que a Beca não estaria parasitada. No entanto, alguns parasitas (principalmente *Giardia*) têm excreção intermitente e, mesmo com amostras fecais recolhidas em dias alternados, podem não ser detectados. Daí que seja recomendado o tratamento empírico antes de realizar provas mais específicas⁴. No caso da Beca, como já tinha sido sujeita a desparasitação interna com milbemicina oxima e praziquantel há 15 dias, não se voltou a repetir o tratamento, optando-se por instituir apenas terapia com metronidazol, cujo espectro de acção inclui também *Giardia*. As amostras fecais recolhidas foram apenas sujeitas a teste de flutuação e não a coprocultura, sendo esta necessária para descartar uma eventual enterite bacteriana; a coprocultura deve porém ser dirigida (ex. *Clostridium spp.*, *Salmonella spp.* e *Yersinia spp.*), já que culturas bacterianas indiscriminadas são de pouco valor diagnóstico⁴. Os dados do hemograma, bioquímicas sanguíneas e urianálise realizados, embora não diagnósticos, foram úteis para a avaliação do estado geral da Beca e para descartar algumas patologias. As contagens totais e diferenciais de leucócitos não corroboravam uma infecção (intestinal ou sistémica) ou parasitismo. A bioquímica permitiu descartar patologia renal, estando o valor de ureia inclusivamente diminuído, podendo neste caso dever-se a restrição de proteínas dietéticas; foi ainda detectada hipoproteinémia com hipoalbuminémia. Tendo sido descartada uma nefropatia e hepatopatia pela normalidade dos valores de bilirrubina e enzimas hepáticas, a causa suspeita desta hipoproteinémia recaiu sobre enteropatia com perda de proteína; esta poderia ter sido confirmada doseando a concentração do inibidor alfa₁ de protease fecal⁴.

A possibilidade de intolerância/alergia alimentar não pôde desde logo ser descartada, uma vez que a Beca tinha sido apenas sujeita a uma dieta de elevada digestibilidade (Royal Canin intestinal®) durante 2 semanas, mas não a uma hipoalergénica. Casos de intolerância alimentar podem beneficiar de uma dieta de elevada digestibilidade, e os de alergia alimentar de uma dieta hipoalergénica⁴. Foi assim instituída esta última, também com papel terapêutico.

A ecografia abdominal permitiu excluir obstruções intra- e extra-luminais. O aumento da espessura da parede intestinal (jejuno) e a alteração do gânglio jejunal corroboravam a IBD, mas não a confirmavam porque são apenas indicadores de inflamação e podem estar presentes noutros tipos de enterite². Além disso, este exame não descartava outros tipos de

enteropatia com perda de proteína, como linfangiectasia (menos provável pela ausência do padrão estriado), nem linfoma gastrointestinal. A alteração do gânglio poderia indicar reactividade ou neoplasia, mas não foi realizada citologia aspirativa. A pequena quantidade de líquido livre pode explicar-se em função da hipoalbuminémia. O pâncreas não apresentava alterações, pelo que possíveis diagnósticos de inflamação, neoplasia ou obstrução dos seus ductos foram excluídos.

Os valores séricos de TLI, folato e cobalamina estavam normais, permitindo descartar IPE e sobrecrecimento bacteriano. É, no entanto de referir que o valor de cobalamina se encontrava próximo do limite inferior do intervalo de referência, e uma vez que o folato não estava aumentado, tal pode ser compatível com alterações da mucosa do intestino delgado distal por inflamação crónica⁴.

Por fim, foi realizada endoscopia com biópsia gástrica e duodenal com o objectivo de se chegar a um diagnóstico definitivo. No caso da Beca, uma vez estabelecida a origem da diarreia (intestino delgado), foi realizada uma endoscopia alta¹. Puderam visualizar-se as mucosas esofágica, gástrica e duodenal, apresentando esta última alterações ligeiras na sua granularidade. A escolha da biópsia por endoscopia teve em conta a menor invasividade, a possibilidade de observar a mucosa, o menor risco associado a hipoproteinémia e cicatrização do local da biópsia, mesmo conhecendo as desvantagens: observação e biópsia limitadas à mucosa, apresentando menor sensibilidade relativamente a biópsias múltiplas de espessura total, impossibilidade de explorar o jejuno¹ e de realizar biópsia do gânglio jejunal aumentado. O resultado das biópsias gástricas e duodenais foi compatível com IBD linfoplasmocitária moderada a intensa, com linfangiectasia moderada. O grau de severidade histopatológica de uma IBD é baseado na quantidade de infiltração linfocítica e plasmocítica na lâmina própria, juntamente com a severidade das alterações das vilosidades intestinais, no entanto, esta avaliação é algo subjectiva^{1,2}. É ainda de referir que ao exame histopatológico, e mesmo com biópsias de espessura total, é difícil distinguir IBD severa de linfoma², não tendo este sido excluído no caso da Beca.

Faltou apenas excluir a possibilidade de doença de Addison. Para tal, poderia ter-se realizado ionograma (hiponatrémia e hipercalémia no caso de Addison típico) e teste de estimulação com ACTH.

A IBD é uma doença inflamatória crónica do intestino de severidade variável, podendo o animal apresentar apenas fezes moles ou, em casos mais graves, diarreia, vômito e perda de peso. Os sinais clínicos podem ser persistentes ou intermitentes¹. A etiologia é desconhecida, considerando-se actualmente ser multifactorial: resposta inadequada aos antigénios luminais (endógenos, bacterianos e da dieta), fraca imunidade da mucosa, aumento da permeabilidade da mucosa e baixa imunidade celular mediada por células T¹. O diagnóstico é feito por exclusão de outras patologias e na presença de resultados histológicos compatíveis e/ou pela resposta

ao tratamento^{1,2}. A resolução deste caso esteve assim de acordo com a literatura: primeiro, foram eliminadas causas possíveis de diarreia e depois tentou-se chegar ao diagnóstico definitivo (por biopsias e resposta à terapia).

O tratamento de IBD pode não ser mais que o mero controlo da sintomatologia e ser necessário para toda a vida. O protocolo terapêutico mais recomendado conjuga antiparasitários, dieta de exclusão, antibioterapia e agentes imunossuppressores.

O manejo dietético é considerado uma parte integrante do tratamento¹. A dieta deve ser de elevada digestibilidade e baixa antigenicidade para ajudar a reduzir a inflamação da mucosa. Uma opção para uma dieta hipoalergénica é usando nova fonte de proteína e carboidratos (mesmo se dieta caseira); na realidade não é intrinsecamente hipoalergénica, mas é improvável de induzir uma resposta alérgica num paciente que não tenha sido previamente exposto a tais componentes. Uma outra opção consiste no uso de dietas que contenham hidrolizados proteicos², isto é, proteínas sujeitas a hidrólise enzimática tornando-se de baixo peso molecular e teoricamente menos antigénicas¹. Apesar de a duração da resposta à dieta poder variar, a maioria dos cães exhibe melhorias em 2-4 semanas¹. Dependendo da urgência da situação, diferentes dietas podem ser introduzidas até identificar a melhor para o animal em causa⁴. Enquanto a inflamação gastrointestinal se resolve, o tracto gastrointestinal pode tornar-se sensível à fonte proteica na dieta terapêutica inicial. Assim, se for usada uma dieta com nova fonte proteica é recomendado substituí-la por uma segunda dieta hipoalergénica após 6-8 semanas de sucesso terapêutico. Durante meses ou anos, alguns cães desenvolvem sensibilidade a várias dietas, requerendo troca para uma diferente dieta hipoalergénica para resolver a sintomatologia. O manejo dietético só por si pode ser suficiente como tratamento em cães com doença menos severa ou evidência histopatológica de inflamação moderada¹.

A antibioterapia tem-se demonstrado benéfica, mesmo na ausência de sobrecrecimento bacteriano, provavelmente porque certos antibióticos (metronidazol 10-15mg/Kg BID) reduzem e/ou alteram a população bacteriana em favor de espécies menos patogénicas¹. São principalmente indicados: metronidazol, oxitetraciclina ou tilosina, porque, além da actividade antibacteriana, parecem ter efeito imunomodulador.

Agentes imunossuppressores devem ser considerados no tratamento de cães com sinais clínicos mais severos e evidência histopatológica de inflamação moderada a severa. A dose e duração são baseadas na resposta individual à terapia. Em cães com perda de proteína, doses imunossuppressoras devem ser continuadas até que o nível de proteínas (albumina e globulinas) normalize. Como protocolo geral, pode considerar-se prednisona (1-3 mg/Kg SID PO), podendo a dose ser reduzida em 25% da dose inicial a cada 2-3 semanas assim que os sinais clínicos e valores séricos das proteínas estabilizarem¹. Deve tentar manter-se o animal com corticosteróides em dias alternados; se tal tiver sucesso, deve ser lentamente determinada a

menor dose efectiva. A dieta e antibiótico são geralmente os últimos integrantes do tratamento a ser alterados².

O tratamento instituído na Beca coincidiu com as recomendações supracitadas.

Em casos refractários, poderá ser necessário adicionar outros imunomoduladores (ex: azatioprina, ciclofosfamida ou ciclosporina A)^{1,2}.

Uma alternativa terapêutica menos estudada é a budesonida, um esteróide com potente actividade anti-inflamatória na mucosa gastrointestinal e mínimos efeitos secundários sistémicos no cão, uma vez que é 90% metabolizado na primeira passagem pelo fígado¹. Outros tratamentos adjuvantes, ainda pouco estudados, podem ser: enriquecimento de ácidos gordos ómega 3 e adição de fibras fermentáveis à dieta, próbióticos (carboidratos fracamente absorvíveis ou oligossacáridos que estimulam o crescimento de bactérias como *Bifidobacterium* e *Lactobacillus*, que produzem ácidos gordos de cadeia curta essenciais para o metabolismo da mucosa intestinal) e prébióticos (microrganismos vivos – *Lactobacillus*, *Saccharomyces* – adicionados à dieta para modular a flora intestinal, reduzindo o crescimento de espécies patogénicas)¹.

A Beca apresentava também um grau moderado de linfangiectasia. Esta é causada por uma anormal dilatação dos vasos linfáticos da mucosa e submucosa do tracto gastrointestinal, podendo ser primária ou secundária a bloqueio da circulação linfática, por exemplo por infiltrado inflamatório como neste caso. Esta situação pode ser revertida na sequência de um tratamento eficaz da IBD que reduza a quantidade de infiltrado inflamatório presente na mucosa. Adicionalmente pode considerar-se a restrição de gordura na dieta hipoalergénica já implementada¹.

Tal como foi referido ao proprietário, o prognóstico depende da resposta individual à terapia. Em casos de IBD pode haver recidivas e serem necessários ciclos intermitentes de antibioterapia e corticoterapia em doses mais elevadas. A maioria dos animais necessitará no mínimo de uma dieta especial para o resto da sua vida². No caso da Beca, até ao momento da descrição do caso clínico a resposta foi positiva.

Bibliografia:

1. Fogle JE, Bissett SA (2007) "Mucosal Immunity and Chronic Idiopathic Enteropathies in Dogs" in **Compendium**, Vol 29(5), 290-301.
2. Nelson RW, Couto CG (2003) "Chapter 33 – Disorders of the Intestinal Tract" in Nelson RW, Couto CG (Eds.) **Small Animal Internal Medicine**, 3th Ed, Mosby, 431-465.
3. Rudolf H, Schaik GV, O'Brien RT, Brown PJ, Barr FJ, Hall EJ (2005) "Ultrasonographic evaluation of the thickness of the small intestinal wall in dogs with inflammatory bowel disease" in **Journal of Small Animal Practice**, Volume 46 (7), 322-326.
4. Steiner JM (2005) "Chapter 39 – Diarrhea" in Ettinger SJ, Feldman EC (Eds.) **Textbook of Veterinary Internal Medicine**, Volume 1, 6thEd, Elsevier Saunders, 137-140.

Caso clínico 5: Urologia – Leptospirose

Identificação do paciente: O Kiko é um cão inteiro de raça indeterminada, com 6 anos de idade e 10,6 Kg de peso vivo.

Motivo da consulta: aumento da ingestão de água e disfagia.

História: O Kiko vivia numa casa com pátio na Maia, convivendo com outro cão que se encontrava bem de saúde; ambos tinham livre acesso a terrenos nas imediações da casa. Os seus programas de vacinação e desparasitação estavam desactualizados; já o outro cão estava vacinado (Hexadog®). Era alimentado com duas refeições diárias de dieta caseira (arroz de cenoura e frango) e tinha livre acesso à água. Não tinha o hábito de ingerir objectos estranhos nem tinha acesso a tóxicos ou plantas. Não apresentava antecedentes médicos nem cirúrgicos. Há uma semana o Kiko teve um episódio de vômito espumoso e as suas fezes tornaram-se mais escuras e moles. Consultou um médico veterinário que fez radiografia abdominal, que não revelou alterações, administrou metoclopramida e ranitidina e prescreveu metronidazol oral durante 8 dias (doses desconhecidas). Não voltou a vomitar e a consistência e cor das fezes melhorou, mas o proprietário referiu que o Kiko bebia muita água e, apesar de ter apetite, parecia ter dificuldade em deglutir, pelo que comia muito pouco. A micção, para além do aumento de volume, não apresentava mais aparentes alterações.




Figura 5: Kiko

Exame clínico: O Kiko estava alerta, com temperamento equilibrado e atitude normal em estação, movimento e decúbito. Condição corporal normal, pesando 10,6 Kg. Os movimentos respiratórios eram profundos, regulares, ritmados, de tipo costo-abdominal sem recurso aos músculos acessórios da respiração, com relação I:E de 1:1,3 e frequência de 24 rpm. O pulso era forte, regular, ritmado, bilateral, simétrico, sincrónico e de frequência 110 ppm. A T^a rectal era de 39 °C (tónus anal e reflexo anal e perineal adequados; mucosa anal e fezes normais). Grau de desidratação inferior a 5%, com mucosas oral e ocular rosadas e húmidas, e TRC inferior a 2 segundos. A auscultação cardio-pulmonar, palpação abdominal, gânglios linfáticos, ouvidos e pele não apresentavam qualquer alteração. Ao exame da boca detectou-se sialorreia e necrose bem delimitada da porção rostral da língua (figura 1 do Anexo 5).

Diagnósticos diferenciais: para PU-PD: polidipsia primária: insuficiência hepática/shunt portossistémico, hipocalémia; poliúria primária: *diabetes insipidus* central (DIC); *diabetes insipidus* nefrogénica (DIN); insuficiência renal aguda (IRA), hiperadrenocorticism, hipoadrenocorticism, insuficiência hepática, hipercalcémia, *diabetes mellitus*, glicosúria normoglicémica (síndrome Fanconi, glicosúria renal primária, falência renal aguda associada a lesão tubular proximal); para necrose lingual: urémia, neoplasia (carcinoma das células escamosas), ingestão agentes cáusticos (pouco provável), choque eléctrico, trauma.

Exames complementares: Hemograma completo: leucocitose (leucócitos $32 \times 10^9/L$; N: $6-17 \times 10^9/L$) por granulocitose (granulócitos $27,3 \times 10^9/L$; N: $4-12,6 \times 10^9/L$); restantes valores

normais. Bioquímica sérica: aumento das enzimas hepáticas (GPT, ALP) e PT, azotemia, hipoglicemia, hipocalcemia e hipoclorémia ligeiras (tabela 1 do Anexo 5). Urianálise (urina recolhida por algáliação): tabela 2 do Anexo 5. Esfregaço sanguíneo: neutrófilos segmentados 85%, neutrófilos banda 3%, eosinófilos 2%, linfócitos 7%, monócitos 3%; contagem de plaquetas normal. Ácidos biliares: jejum – 26 µmol/L (N: 0-8 µmol/L); pós-prandial – 16 µmol/L (N: 0-30 µmol/L). Ecografia abdominal: sem alterações dignas de registo. Serologia *Leptospira* (Ac): título de 1:3200 (positivo se ≥ 1:800).

Diagnóstico: Leptospirose.

Tratamento: ampicilina (25 mg/Kg, IV, TID); lavagem da língua com clorexidina seguida de aplicação de lidocaína/prilocaína (pomada); fluidoterapia com Ringer Lactato: suplementação com 30mEq KCL e 5% glucose / 2 taxas de manutenção, nos primeiros 3 dias; sem suplementação / 1,5 taxas de manutenção nos restantes 4 dias de hospitalização.

Evolução: O Kiko esteve hospitalizado durante 7 dias, mantendo-se sempre alerta e com apetite, sendo alimentado com dieta húmida Royal Canin recovery®, de acordo com as suas necessidades energéticas. Durante esse período controlou-se o hemograma e bioquímica sérica: 3º dia – ionograma normal, ureia 69,7 mg/dl (N: 9,2-29,2 mg/dl), creatinina 2,7 mg/dl (N: 0,4-1,4 mg/dl); 6º dia – ureia 67,7 mg/dl (N: 9,2-29,2 mg/dl), hemograma normal; 7º dia – ureia 52,2 mg/dl (N: 9,2-29,2 mg/dl). Ao 4º dia de hospitalização a porção necrosada da língua acabou por se desprender da restante, mantendo depois apenas um ligeiro eritema da porção ventral da língua (figura 2 do Anexo 5).

Aquando a alta o Kiko apresentava-se hipertenso (PD 135 mmHg, PAM 165 mmHg, PS 205 mmHg), tendo sido prescrito: ampicilina (25 mg/Kg, PO, TID) e benazepril (0,5 mg/Kg, PO, SID), durante 7 dias até novo controlo. Foi recomendada alimentação com dieta renal (Royal Canin renal®) e explicado ao proprietário o potencial zoonótico e contagioso da doença e todos os cuidados que deveria ter. Na consulta de controlo 7 dias depois foi realizado hemograma completo, estando normal, e bioquímica sérica: GPT 121 U/L (N: 17-78 U/L), ALP 1245 U/L (N: 47-254 U/L), ureia 64,3 mg/dl (N: 9,2-29,2 mg/dl) e creatinina 2,3 mg/dl (N: 0,4-1,4 mg/dl). As pressões arteriais tinham normalizado. Foi ainda recolhida urina por cistocentese para determinação do rácio proteína/creatinina (P/C): 0,88. Foi mantida a mesma terapia médica e dieta. Na semana seguinte nova bioquímica sérica foi realizada: GPT 163 U/L (N: 17-78 U/L), ALP 648 U/L (N: 47-254 U/L), ureia 31,6 mg/dl (N: 9,2-29,2 mg/dl), creatinina 1,2 mg/dl (N: 0,4-1,4 mg/dl). A dieta renal foi mantida e a antibioterapia alterada para doxiciclina (5 mg/Kg, PO, BID) durante 15 dias. Esta última foi também instituída no cão cohabitante como profilaxia. Duas semanas mais tarde o Kiko já não apresentava azotemia (ureia 23,1 mg/dl, N: 9,2-29,2 mg/dl) e o valor das enzimas hepáticas tinha diminuído (GPT 125 U/L – N: 17-78 U/L; ALP 389 U/L – N: 47-254 U/L). O hemograma estava normal. Foi nesta altura terminado o tratamento médico.

Discussão: Após exaustiva anamnese e exame físico do Kiko detectaram-se como problemas: poliúria-polidipsia (PU-PD) suspeita e necrose da porção rostral da língua. Sendo extensa a lista de diagnósticos diferenciais, procedeu-se inicialmente a uma investigação diagnóstica geral, incluindo hemograma completo, bioquímica sérica e urianálise³. Uma vez que foram logo detectadas alterações não foi confirmada a PU-PD³.

No hemograma obteve-se leucocitose sugestiva de infecção; na contagem diferencial de leucócitos pelo esfregaço sanguíneo confirmou-se uma neutrofilia marcada com presença de neutrófilos tóxicos. Estes acompanham geralmente inflamações severas e infecções, podendo estar associados a toxémia provocada por toxinas bacterianas ou não bacterianas.

A bioquímica sérica revelou aumento das enzimas hepáticas e azotémia, compatíveis com insuficiência hepática e renal, neste caso agudas; PT aumentadas que, juntamente com hidratação e hematócrito normal, são compatíveis com aumento das globulinas; hipoglicémia, que poderá neste caso estar relacionada com anorexia ou septicémia/endotoxémia; e hipocalémia e hipoclorémia ligeiras, provavelmente não por perda gastrointestinal já que o Kiko não vomitava há uma semana, mas por nefropatia (fase poliúrica de IRA). Estando as transaminases hepáticas aumentadas, doseou-se o nível de ácidos biliares pré- e pós-prandiais para avaliar a função hepática³, tendo-se obtido apenas um aumento da concentração de ácidos biliares em jejum; tal poderá dever-se a jejum inadequado, contracção espontânea da vesícula biliar (comum no cão) ou variabilidade no trânsito gastrointestinal.

Relativamente à urianálise, a urina tendo uma densidade específica de 1,023 pode ser classificada como minimamente concentrada³, mantendo o rim alguma capacidade estenúrica, porém isto não é suficiente para considerar uma adequada função tubular renal. Estando o Kiko hidratado, isto é, não havendo estímulo para concentrar a urina, este valor de densidade urinária pode ser normal. O facto de estar azotémico e não apresentar uma urina diluída, sugere-nos uma lesão pré-renal. Não sendo a urina hipostenúrica, exclui uma eventual PD primária e DIC³. Assim, caso realmente esteja presente PU-PD, será uma PU primária por DIN. É ainda de referir que a densidade urinária do cão sofre flutuações ao longo do dia, pelo que idealmente se devem fazer mais medições³. Na tira reactiva foi detectado sangue no seu nível máximo e apesar de a urina ter sido recolhida por algaliação, esta foi fácil, e o facto de a densidade urinária não ser muito elevada torna este achado ainda mais significativo. Perante isto, a amostra de urina deveria ter sido sujeita a realização de sedimento urinário para confirmar uma eventual hematória. Esta está geralmente relacionada com as vias urinárias excretoras, mas na ausência de sintomatologia de tracto urinário inferior (estrangúria, disúria, polaquiúria), como neste caso, sugere lesão das vias urinárias superiores. Foram ainda detectados leucócitos (1+), sugerindo um processo inflamatório, usualmente das vias urinárias excretoras. A proteinúria verificada (2+; 100 mg/dl) pode ser justificada pela presença de eritrócitos e leucócitos, mas mais uma vez deveria ter sido realizado sedimento urinário

(idealmente após nova recolha de urina por cistocentese) para sustentar esta hipótese. Nesse seguimento, deveria ainda ser realizada cultura urinária. Era assim necessário descartar uma inflamação/infecção do tracto urinário (ITU), suspeita pela presença de hematúria e piúria. Um pH ácido, como no caso do Kiko, não exclui uma ITU, já que muitas das bactérias patogénicas das vias urinárias não afectam *in vivo* o pH da urina. É no entanto de referir que, apesar da suspeita de ITU, a leucocitose obtida reflecte mais comumente doença renal do que das vias urinárias excretoras. A bilirrubinúria detectada (1+) poderá não ser significativa dada a densidade da urina obtida (>1,020).

Perante a alteração dos valores renais e hepáticos obtidos, realizou-se ecografia abdominal, não se tendo no entanto detectado alterações dignas de registo.

Por fim, perante insuficiência renal e hepática agudas, conjuntamente com necrose da língua (sem história de trauma, choque eléctrico e ingestão de agentes cáusticos), e em parte pela experiência do clínico, a principal suspeita recaiu sobre leptospirose, tendo assim sido realizada serologia que revelou um resultado fortemente positivo.

Assumindo a presença de PU-PD, e tendo já descartado uma PD primária e DIC, resta uma PU primária por DIN. De entre as causas consideradas, pôde excluir-se *diabetes mellitus* pela hipoglicémia, e glicosúria normoglicémica pela urianálise; hipoadrenocorticismismo seria também pouco provável já que a relação $\text{Na}^+:\text{K}^+$ era superior a 27:1. As causas confirmadas e mais prováveis neste caso são insuficiência hepática e renal. Não foram porém descartados hipoadrenocorticismismo e hipercalcémia. A infecção por leptospira cursa com as referidas insuficiências, sendo assim a responsável pelo quadro exibido pelo Kiko.

A leptospirose é uma doença zoonótica causada por uma espiroqueta móvel, *Leptospira interrogans*, existindo diferentes serogrupos patogénicos^{2,3}. Esta bactéria é eliminada na urina e entra no organismo através de lesões cutâneas ou membranas mucosas; a transmissão pode também ser venérea ou ocorrer através de mordeduras e ingestão de tecidos contaminados, solo, água ou comida^{2,3}. Animais com anticorpos pré-existentes, como os conferidos pela vacinação, geralmente eliminam a bactéria e ficam infectados subclínicamente. Nos animais não imunes, como o Kiko, a bactéria após entrada na circulação sanguínea replica em vários órgãos, sendo os primeiros e principais os rins (células do epitélio tubular renal) e fígado^{2,3}. A inflamação induzida pela replicação da bactéria e pela produção de toxinas cursa com insuficiência renal e hepática. Os sinais clínicos incluem, na doença clínica hiperaguda, vômito, anorexia, febre, relutância ao movimento, polidipsia e desidratação^{2,3}; em caso de trombocitopénia podem estar presentes melena, petéquias e epistaxis³. O compromisso da função renal pode resultar da diminuição da filtração glomerular devida à má perfusão renal face ao edema por inflamação. Progressiva deterioração da função renal resulta em oligúria/anúria; tal poderá reverter ou tornar-se numa insuficiência renal crónica com poliúria². Em função da urémia, e sendo que a ureia excretada na saliva interfere com os sistemas de

protecção normal da mucosa e provoca lesões vasculares, ocorre inflamação intensa e ulceração da mucosa oral com posterior necrose¹, tal como observado no Kiko. A lesão hepática resulta em grau variável de icterícia e pode também tornar-se numa hepatite crónica². Manifestações menos comuns incluem meningite benigna, uveíte e hemorragias pulmonares².

As alterações laboratoriais geralmente incluem leucopénia (fase hiperaguda), leucocitose, trombocitopénia, anemia (regenerativa por perda de sangue ou não regenerativa por doença renal e hepática crónicas), aumento dos valores séricos de ureia, creatinina e enzimas hepáticas, bilirrubinémia, hipoalbuminémia, hiperglobulinémia (fase crónica) e alterações electrolíticas (hiponatrémia, hipocalémia, hiperfosfatémia, hipocalcémia)^{2,3}. Na urianálise pode obter-se bilirrubinúria, proteinúria e sedimento activo com eritrócitos, leucócitos e cristais². Radiograficamente pode observar-se renomegália, hepatomegália e padrão pulmonar intersticial ou alveolar². O diagnóstico pode ser instituído mediante várias técnicas, sendo as mais comuns aquelas que detectam anticorpos: teste de aglutinação microscópica (MAT), imunofluorescência e teste ELISA^{2,3}. Neste caso foi usado um teste rápido (Immunocomb®) para detecção qualitativa e semi-quantitativa de anticorpos IgG e IgM contra *L. icterohaemorrhagiae* e *L. canicola*; este teste baseia-se no princípio de imunoensaio em fase sólida, sendo que a intensidade da cor obtida corresponde a um título de anticorpos. A desvantagem destas técnicas reside no facto de a vacinação e infecção subclínica induzirem produção de anticorpos, pelo que a sua presença não reflecte necessariamente doença^{2,3}. Porém, um alto título de anticorpos ($\geq 1:3200$) acompanhado por sinais clínicos de leptospirose, como no caso do Kiko, deve ser considerado como altamente sugestivo de infecção activa^{2,3}. São frequentes resultados negativos na primeira semana de infecção², pelo que se pode inferir que a infecção do Kiko teria já ocorrido há mais tempo, dado o alto título sérico de anticorpos que se obteve. Uma vez que os anticorpos se podem manter durante meses após a infecção, para confirmar uma infecção activa deve ser demonstrado um título de anticorpos crescente mediante mais medições², o que não foi feito neste caso. Contudo, a instituição de antibioterapia poderá decrescer a magnitude desse aumento², o que poderia acontecer com o Kiko. É também possível o diagnóstico mediante identificação directa da bactéria: microscopia de campo-escuro (urina), cultura (urina, sangue), PCR (urina, sangue). Contudo, um resultado negativo nunca exclui o diagnóstico^{2,3}. A técnica de cultura não seria uma opção para este caso, por um lado porque o crescimento das leptospiras é muito lento, podendo levar semanas a meses, e por outro porque foi logo implementada antibioterapia^{2,3}.

O tratamento baseia-se em fluidoterapia para promover uma intensa diurese dado o envolvimento renal, e antibioterapia para eliminar a bacteriémia^{2,3}. Esta é dividida em duas fases. A inicial tem como objectivo inibir a multiplicação da bactéria e reduzir complicações da infecção, como insuficiência hepática e renal; os antibióticos de escolha são penicilinas e seus derivados: ampicilina (22 mg/Kg, IV, TID), amoxicilina (22 mg/Kg, IV, BID) ou penicilina G

(25000-40000 UI/Kg, IM ou IV, BID) durante 2 semanas^{2,3}. Estes antibióticos previnem a eliminação e transmissão das leptospiras em 24 horas, contudo não eliminam a infecção renal, isto é, não previnem o estado portador da doença². A segunda fase da antibioterapia tem exactamente esse intuito e pode incluir tetraciclina ou aminoglicosídeos²; o protocolo de escolha inclui doxiciclina (5 mg/Kg, PO, BID) durante 2-3 semanas^{2,3}. Este deve iniciar-se assim que a função hepática esteja normalizada, isto porque a doxiciclina pode induzir hepatotoxicidade; já a função renal não tem grande influência uma vez que a doxiciclina é eliminada maioritariamente pelas fezes, o que não acontece no caso de aminoglicosídeos, devendo ser estritamente evitados se algum grau de lesão renal estiver presente². O tratamento do Kiko esteve assim de acordo com o descrito na literatura, excepto na introdução da doxiciclina, altura em que as enzimas hepáticas tinham ainda os seus valores aumentados; a adição de benazepril teve como objectivo diminuir a hipertensão sistémica, aumentar a taxa de filtração glomerular e diminuir a severidade da proteinúria⁴. Relativamente a esta última, tal como acima referido, não foi descartada uma inflamação das vias urinárias excretoras; na primeira consulta de controlo foi realizado rácio P/C, mas também não se realizou sedimento urinário e esta determinação quantitativa de proteína na urina só é útil quando não há hemorragia nem inflamação. Uma vez obtido um resultado inconclusivo para confirmar proteinúria de origem renal (rácio P/C entre 0,2 e 1) optou-se por manter a medicação com benazepril por mais uma semana, apesar de as pressões arteriais estarem já normalizadas.

O prognóstico depende da extensão da lesão renal após o tratamento²; uma vez que o Kiko resolveu a azotémia o seu prognóstico será bom.

A vacinação deve ser realizada pois reduz a severidade clínica da infecção. As vacinas actualmente disponíveis são constituídas por bacterinas inactivadas de apenas *L. icterohaemorrhagiae* e *L. canicola*, não induzindo protecção cruzada contra outros serogrupos. Recomendações actuais referem 3 administrações intercaladas por 2-4 semanas como primovacinação, seguindo-se reforços anuais/bianuais, dependendo do risco de exposição do cão^{2,3}.

Bibliografia:

1. Gioso MA (2007) "Capítulo 2 – Moléstias Sistémicas com Manifestações Bucais" in Gioso MA (Ed.) **Odontologia Veterinária**, 2th Ed, Manole Ltda., 5-6.
2. Hartmann K, Greene CE (2005) "Chapter 165 – Diseases Caused by Systemic Bacterial Infections" in Ettinger SJ, Feldman EC (Eds.) **Textbook of Veterinary Internal Medicine**, Volume 1, 6thEd, Elsevier Saunders, 616-631.
3. Lappin MR (2003) "Chapter 100 – Polysystemic Bacterial Diseases" in Nelson RW, Couto CG (Eds.) **Small Animal Internal Medicine**, 3th Ed, Mosby, 1259-1264.
4. Tenhundfeld J, Wefstaedt P, Nolte I (2009) "A randomized controlled clinical trial of the use of benazepril and heparin for the treatment of chronic kidney disease in dogs" in **Journal of the American Veterinary Medical Association**, Volume 234(8), 1031-1037.

Anexo 1 – Caso clínico 1: Cirurgia oncológica – Leiomioma vaginal

Tabela 1. Urinálise da Rex (* análise não realizada no HVP)

Urinálise			
Método de colheita	Cistocentese		
Hora da colheita	13h05		
Hora da análise	Tira reactiva + Densidade específica: 13h15; Sedimento urinário: ? (*)		
PARÂMETROS	REFERÊNCIA	REX	
Cor	Amarelo	Castanha	
Turbidez	Transparente	Turva	
Densidade	1.015 – 1.045	1.037	
Tira Reactiva	pH	5,5 – 7	8
	Proteínas	Negativo/1+	3+
	Glicose	Negativo	Negativo
	Cetonas	Negativo	Negativo
	Nitritos	Negativo	Negativo
	Bilirrubina	Negativo/1+	Negativo
	Sangue	Negativo/1+	4+
	Leucócitos	Negativo	2+
Sedimento	Células epiteliais	0 – 1	3
	Leucócitos	0 – 3 (100x)	15
	Eritrócitos	0 – 5 (100x)	>200
	Cristais	0	0
	Cilindros	0 – 3	0
	Bactérias	0	Presentes
	Restos celulares	0/alguns	0

Tabela 2. Hemograma completo da Rex

Hemograma completo					
	REFERÊNCIA	REX		REFERÊNCIA	REX
Eritrócitos ($\times 10^{12}/L$)	5,5 – 8,5	5,70	Plaquetas ($\times 10^9/L$)	117 – 460	292
Hematócrito (%)	39 – 56	40,8	MPV (fL)	7 – 12	8
VGM (fL)	62 – 72	71,6	PDW		15,8
Hemoglobina (g/L)	110 – 190	146	Leucócitos ($\times 10^9/L$)	6 – 17	14,2
MCHC (g/L)	300 – 380	357	Linfócitos ($\times 10^9/L$)	0,8 – 5,1	3
MCH (pg)	20 – 25	25,6	Monócitos ($\times 10^9/L$)	0 – 1,8	0,5
RDW (%)	11 – 15,5	12,5	Granulócitos ($\times 10^9/L$)	4 – 12,6	10,7

Tabela 3. Bioquímicas séricas da Rex

Bioquímica sérica		
	REFERÊNCIA	REX
GPT/ALT (U/L)	17 -78	64
Ureia (mg/dl)	9,2 – 29,2	23,5
PT (g/dl)	5 – 7,2	7,3
Glucose (mg/dl)	75 - 128	72

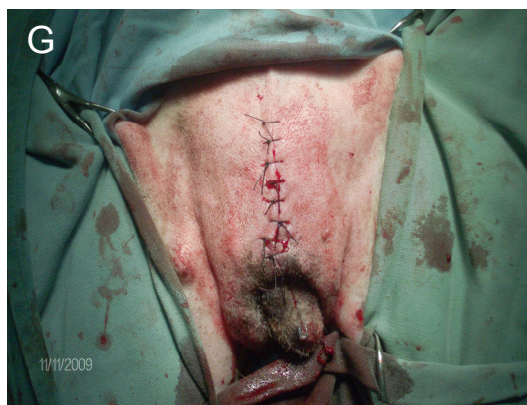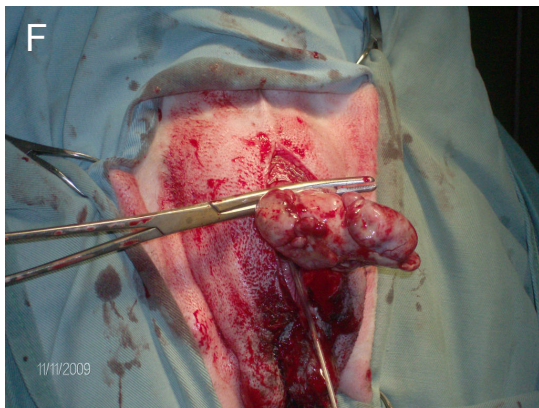
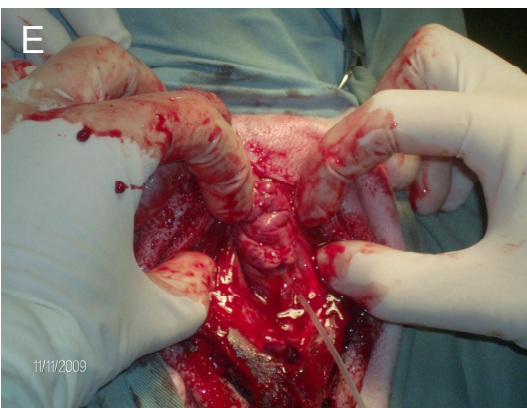
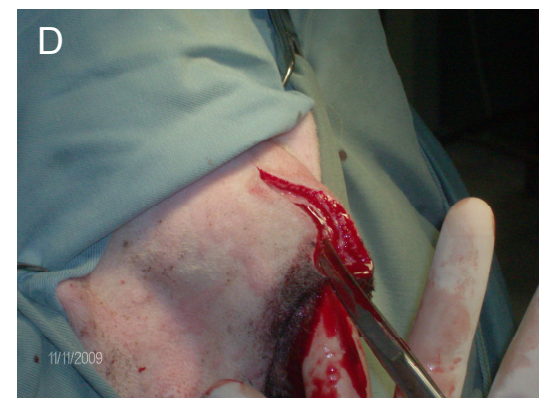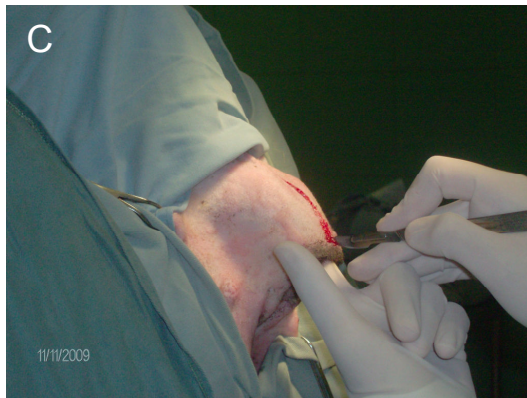


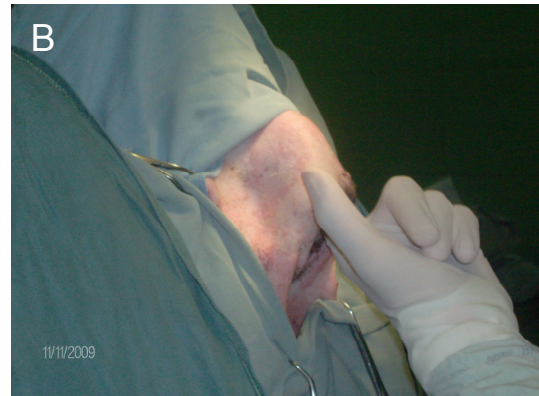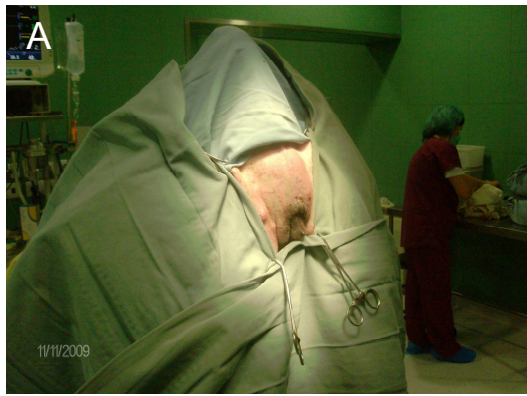Figura 1. Episiotomia dorsal com excisão da massa vaginal: posição perineal (A); palpação do vestibulo (B); incisão cutânea na linha média perineal (C); incisão da camada muscular e mucosa (D); exploração da área e algaliação (E); ligadura do pedículo da massa e sua excisão (F); encerramento da incisão – sutura da pele (G); (Imagens gentilmente cedidas pelo HVP).

Anexo 2 – Caso clínico 2: Cirurgia de tecidos moles – Piómetra

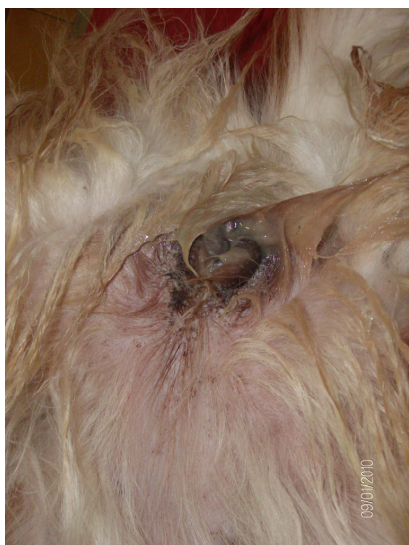

Figura 1. Corrimento vulvar purulento da Kikas (imagem gentilmente cedida pelo HVP).

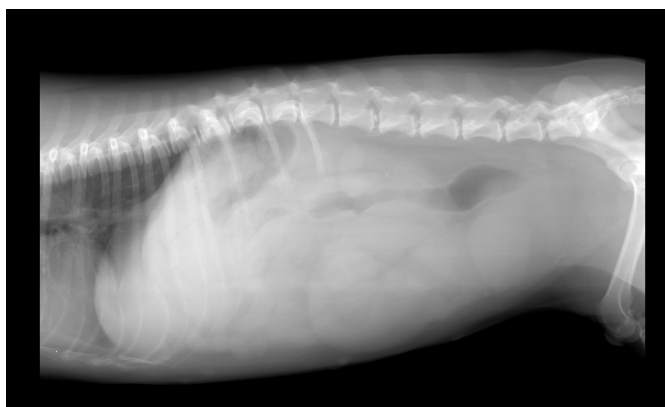


Figura 2. Radiografia abdominal (projecção latero-lateral) da Kikas: o útero repleto de líquido, ventralmente ao cólon descendente, sobrepõe-se à bexiga e causa deslocamento cranial do intestino delgado (imagem gentilmente cedida pelo HVP).

Tabela 1. Hemograma completo inicial da Kikas

Hemograma completo					
	REFERÊNCIA	KIKAS		REFERÊNCIA	KIKAS
Eritrócitos ($\times 10^{12}/L$)	5,5 – 8,5	5,49	Plaquetas ($\times 10^9/L$)	117 – 460	381
Hematócrito (%)	39 – 56	35,3	MPV (fL)	7 – 12	8,2
VGM (fL)	62 – 72	64,4	PDW		16,4
Hemoglobina (g/L)	110 – 190	119	Leucócitos ($\times 10^9/L$)	6 – 17	44,3
MCHC (g/L)	300 – 380	337	Linfócitos ($\times 10^9/L$)	0,8 – 5,1	5,9
MCH (pg)	20 – 25	21,6	Monócitos ($\times 10^9/L$)	0 – 1,8	1,8
RDW (%)	11 – 15,5	13,7	Granulócitos ($\times 10^9/L$)	4 – 12,6	36,6

Tabela 2. Bioquímica sérica inicial da Kikas

Bioquímica sérica		
	REFERÊNCIA	KIKAS
GPT/ALT (U/L)	17 -78	30
ALP (U/L)	47 – 254	529
Ureia (mg/dl)	9,2 – 29,2	83,2
PT (g/dl)	5 – 7,2	9,5
Glucose (mg/dl)	75 – 128	136

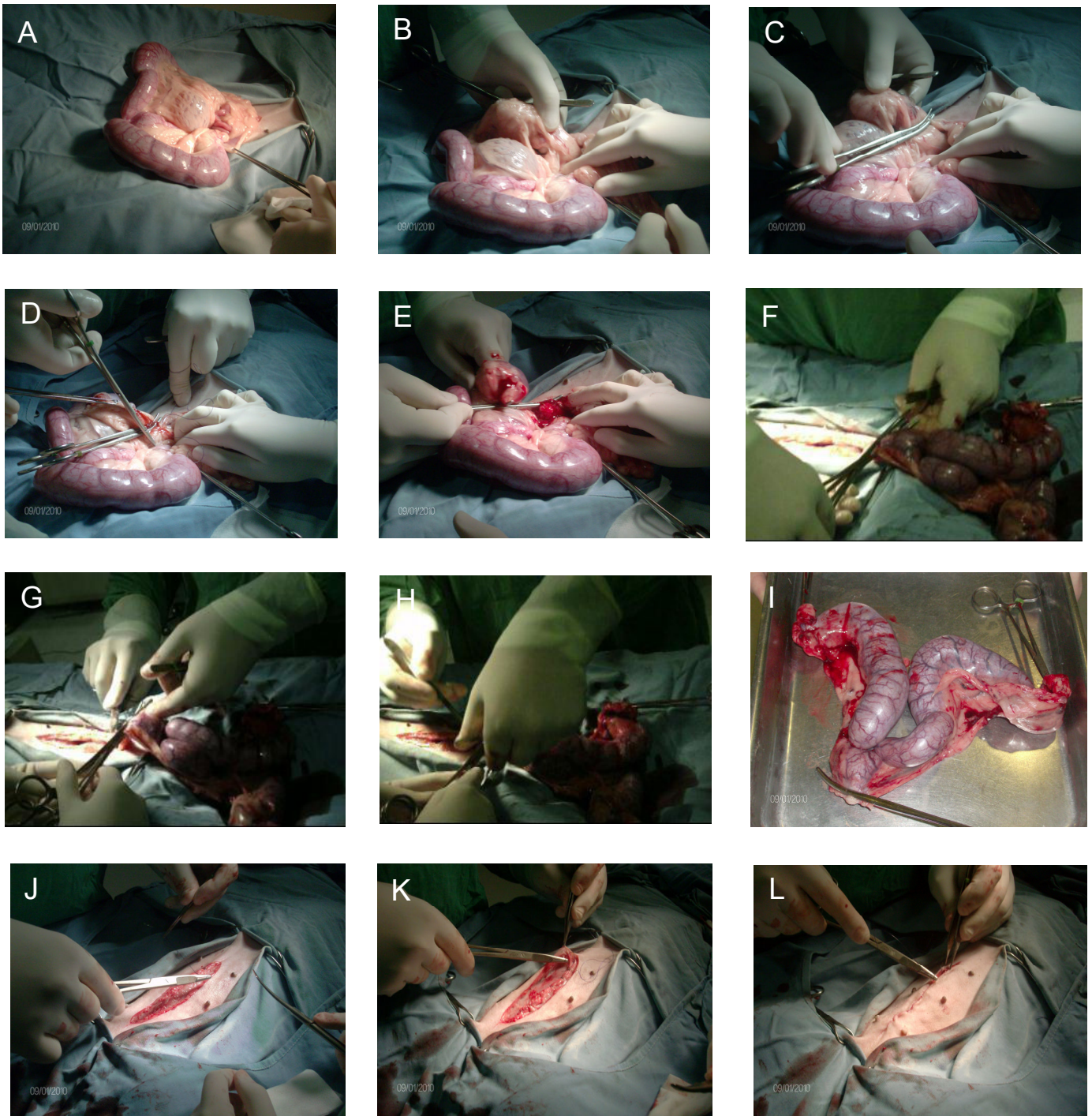


Figura 3. Laparotomia abdominal e ovariectomia: útero distendido exteriorizado (A); “abertura” criada no mesovário (B); pinças colocadas no pedículo ovárico, passando pela “abertura” criada (C); ligadura do pedículo ovárico (D); torção do pedículo ovárico entre as duas pinças, para remoção do ovário (E); Pinças colocadas cranialmente ao cérvix (F); ligadura do coto uterino (G); corte do coto uterino, entre as 2 pinças, com bisturi (H); útero e ovários removidos (I); encerramento da camada muscular (J), tecido subcutâneo (K) e pele (L) (imagens gentilmente cedidas pelo HVP).

Tabela 3. Hemograma completo da Kikas 1 dia após a cirurgia.

Hemograma completo					
	REFERÊNCIA	KIKAS		REFERÊNCIA	KIKAS
Eritrócitos ($\times 10^{12}/L$)	5,5 – 8,5	4,46	Plaquetas ($\times 10^9/L$)	117 – 460	312
Hematócrito (%)	39 – 56	28,4	MPV (fL)	7 – 12	9,5
VGM (fL)	62 – 72	63,9	PDW		16,2
Hemoglobina (g/L)	110 – 190	98	Leucócitos ($\times 10^9/L$)	6 – 17	56,6
MCHC (g/L)	300 – 380	345	Linfócitos ($\times 10^9/L$)	0,8 – 5,1	8,9
MCH (pg)	20 – 25	21,9	Monócitos ($\times 10^9/L$)	0 – 1,8	1,7
RDW (%)	11 – 15,5	13,9	Granulócitos ($\times 10^9/L$)	4 – 12,6	46

Tabela 4. Hemograma completo da Kikas 2 dias após a cirurgia.

Hemograma completo					
	REFERÊNCIA	KIKAS		REFERÊNCIA	KIKAS
Eritrócitos ($\times 10^{12}/L$)	5,5 – 8,5	4,40	Plaquetas ($\times 10^9/L$)	117 – 460	323
Hematócrito (%)	39 – 56	28,9	MPV (fL)	7 – 12	9
VGM (fL)	62 – 72	65,7	PDW		16,4
Hemoglobina (g/L)	110 – 190	97	Leucócitos ($\times 10^9/L$)	6 – 17	65
MCHC (g/L)	300 – 380	335	Linfócitos ($\times 10^9/L$)	0,8 – 5,1	8,3
MCH (pg)	20 – 25	22	Monócitos ($\times 10^9/L$)	0 – 1,8	2,7
RDW (%)	11 – 15,5	14	Granulócitos ($\times 10^9/L$)	4 – 12,6	54

Tabela 5. Bioquímica sérica da Kikas 2 dias após a cirurgia.

Bioquímica sérica		
	REFERÊNCIA	KIKAS
Ureia (mg/dl)	9,2 – 29,2	24,2
Glucose (mg/dl)	75 – 128	108

Tabela 6. Hemograma completo da Kikas 3 dias após a cirurgia.

Hemograma completo					
	REFERÊNCIA	KIKAS		REFERÊNCIA	KIKAS
Eritrócitos ($\times 10^{12}/L$)	5,5 – 8,5	4,26	Plaquetas ($\times 10^9/L$)	117 – 460	281
Hematócrito (%)	39 – 56	28,4	MPV (fL)	7 – 12	10
VGM (fL)	62 – 72	66,9	PDW		16,3
Hemoglobina (g/L)	110 – 190	91	Leucócitos ($\times 10^9/L$)	6 – 17	54,6
MCHC (g/L)	300 – 380	320	Linfócitos ($\times 10^9/L$)	0,8 – 5,1	8,6
MCH (pg)	20 – 25	21,3	Monócitos ($\times 10^9/L$)	0 – 1,8	1,6
RDW (%)	11 – 15,5	13,5	Granulócitos ($\times 10^9/L$)	4 – 12,6	44,4

Tabela 7. Hemograma completo da Kikas 5 dias após a cirurgia.

Hemograma completo					
	REFERÊNCIA	KIKAS		REFERÊNCIA	KIKAS
Eritrócitos ($\times 10^{12}/L$)	5,5 – 8,5	4,88	Plaquetas ($\times 10^9/L$)	117 – 460	558
Hematócrito (%)	39 – 56	33,2	MPV (fL)	7 – 12	9,4
VGM (fL)	62 – 72	66	PDW		16,1
Hemoglobina (g/L)	110 – 190	102	Leucócitos ($\times 10^9/L$)	6 – 17	15,4
MCHC (g/L)	300 – 380	316	Linfócitos ($\times 10^9/L$)	0,8 – 5,1	2,7
MCH (pg)	20 – 25	20,9	Monócitos ($\times 10^9/L$)	0 – 1,8	0,5
RDW (%)	11 – 15,5	14	Granulócitos ($\times 10^9/L$)	4 – 12,6	12,2

Tabela 8. Bioquímica sérica da Kikas 5 dias após a cirurgia.

Bioquímica sérica		
	REFERÊNCIA	KIKAS
Ureia (mg/dl)	9,2 – 29,2	17

Anexo 3 – Caso clínico 3: Cirurgia oftálmica – Catarata bilateral

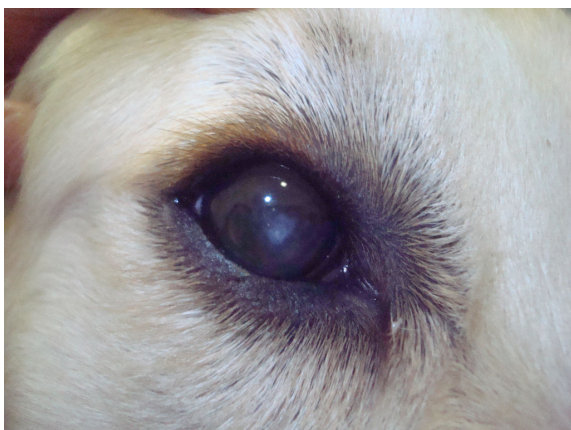

Figura 1. Olho direito do Sebastião (imagem gentilmente cedida pelo HVP).

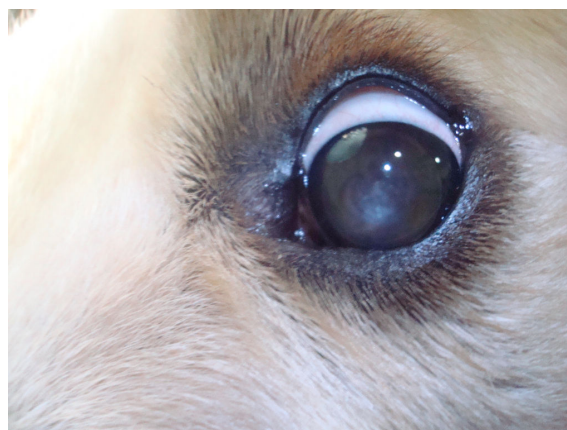

Figura 2. Olho esquerdo do Sebastião (imagem gentilmente cedida pelo HVP).

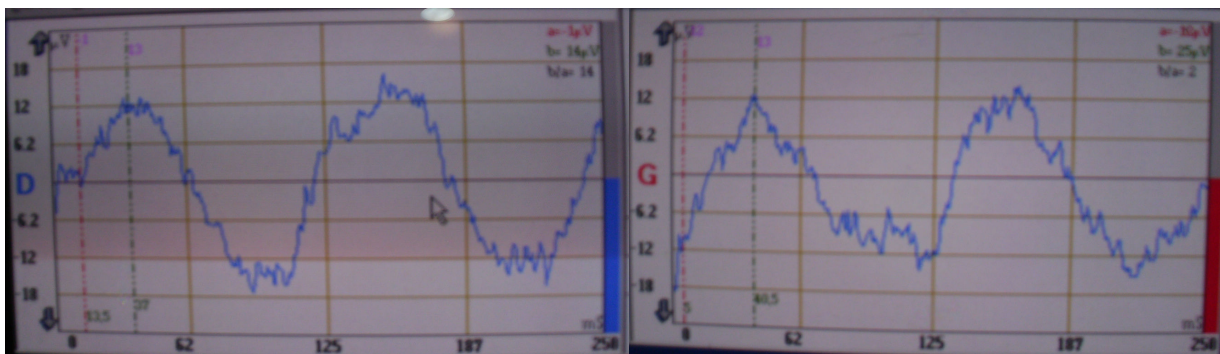


Figura 3. Curvas da Electrorretinografia realizada no Sebastião: olho direito e esquerdo respectivamente (imagem gentilmente cedida pelo HVP).

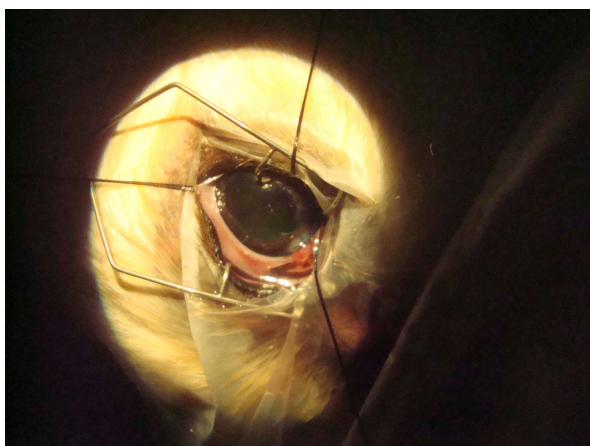

Figura 4. Fixação do globo ocular esquerdo (imagem gentilmente cedida pelo HVP).

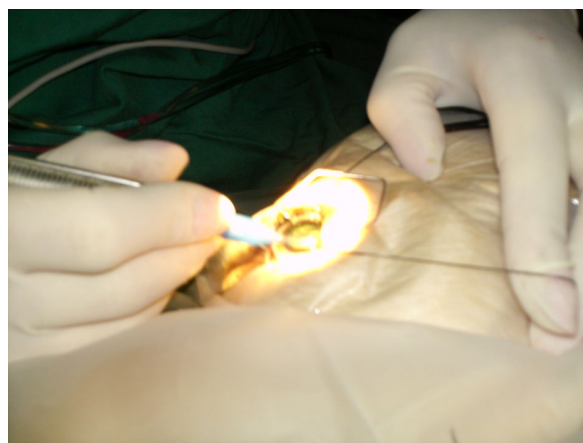


Figura 5. Introdução do facoemulsificador na lente do olho esquerdo (imagem gentilmente cedida pelo HVP).

Anexo 4 – Caso clínico 4: Gastroenterologia – enterite linfoplasmocitária

Tabela 1. Bioquímica sérica da Beca.

Bioquímica sérica		
	REFERÊNCIA	BECA
GPT/ALT (U/L)	17 -78	25
ALP (U/L)	47 – 254	142
Bilirrubina Total (mg/dl)	0,1 – 0,5	0,4
Ureia (mg/dl)	9,2 – 29,2	7,2
Creatinina (mg/dl)	0,4 – 1,4	0,9
PT (g/dl)	5 – 7,2	4,2
Albumina (g/dl)	2,6 – 4	1,6
Glucose (mg/dl)	75 - 128	77

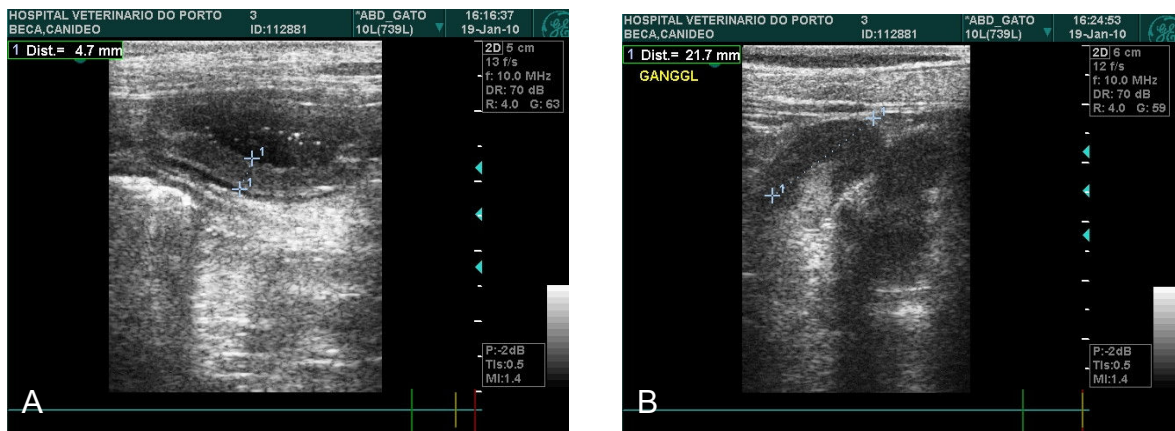


Figura 1. Ecografia abdominal da Beca: A – parede intestinal (jeuno) espessada; B – Gânglio jejunal aumentado (imagens gentilmente cedida pelo HVP).

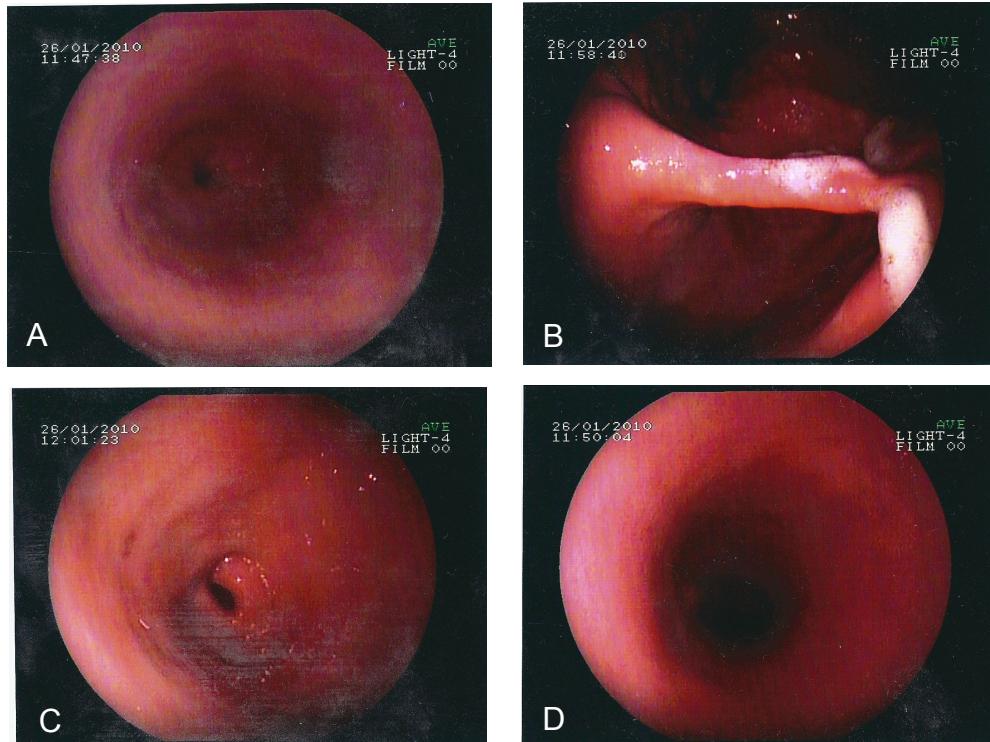


Figura 2. Gastroduodenoscopia da Beca: A – esôfago; B – fundo gástrico; C- antro pilórico; D- duodeno (imagens gentilmente cedidas pelo HVP).

Anexo 5 – Caso clínico 5: Urologia – Leptospirose

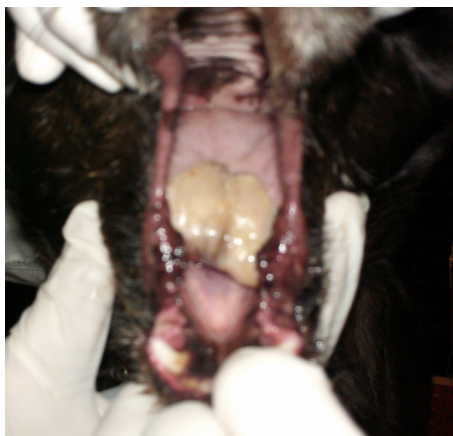

Figura 1. Necrose da porção rostral da língua do Kiko; o limite não é visível nesta imagem, uma vez que a língua se encontra dobrada sobre si mesma (imagem gentilmente cedida pelo HVP).

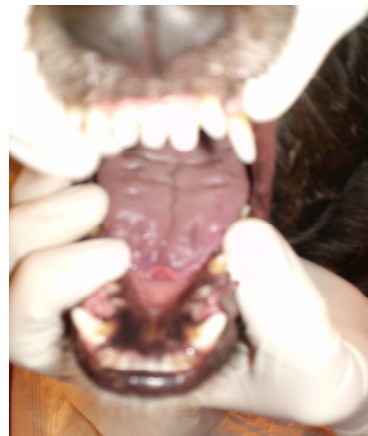

Figura 2. Língua do Kiko após queda da porção rostral necrosada (imagem gentilmente cedida pelo HVP).

Tabela 1. Bioquímica sérica inicial do Kiko.

Bioquímica sérica		
	REFERÊNCIA	KIKO
GPT/ALT (U/L)	17 -78	253
ALP (U/L)	47 – 254	3052
PT (g/dl)	5 – 7,2	9,1
Ureia (mg/dl)	9,2 – 29,2	105,9
Creatinina (mg/dl)	0,4 – 1,4	2,6
Glucose (mg/dl)	75 - 128	59
Sódio (mEq/L)	141-152	138
Potássio (mEq/L)	3,8-5	3,1
Cloro (mEq/L)	102-117	99

Tabela 2. Urinálise do Kiko.

Urinálise			
Método de colheita	Algaliação fácil		
Hora da colheita	00h30		
Hora da análise	00h40		
PARÂMETROS	REFERÊNCIA	KIKO	
Cor	Amarelo	Amarelo	
Turbidez	Transparente	Transparente	
Densidade	1.015 – 1.045	1.023	
Tira Reactiva	pH	5,5 – 7	5,5
	Proteínas	Negativo/1+	2+
	Glucose	Negativo	Negativo
	Cetonas	Negativo	Negativo
	Nitritos	Negativo	Negativo
	Bilirrubina	Negativo/1+	1+
	Sangue	Negativo/1+	4+
	Leucócitos	Negativo	1+