

FRATURAS DO ARCO ZIGOMÁTICO: CERCLAGEM DE CONTENÇÃO

Fractures of the zygomatic arch: contention cerclage

*Nelson Ribeiro Neto¹
João Batista Macedo Sobrinho¹
Daniel Humberto Pozza¹
Marcos André de Oliveira²
Marta Ângela Nascimento Ribeiro³
Marília Gerhardt de Oliveira⁴*

Resumo

Este trabalho propõe uma técnica alternativa para contenção de fraturas do arco zigomático. Utiliza-se cerclagem com fio de aço flexível agulhado nº 2, de suporte cutâneo para um fio de Kirchner nº 1,5 dobrado em forma de duplo “U”, que deve ser mantida por um período de três semanas. Esta técnica de contenção pode ser útil nos casos de redução incruenta de fraturas do arco, sem fixação, que podem estar sujeitas à perda de redução quando não adequadamente protegidas.

Palavras-chave: Zigoma; Contenção; Arco zigomático.

Abstract

This work proposes an alternative technique for zygomatic fractures contention. Steel wire cerclage supports an 1.5 Kirchner wire shaped in double U by cutaneous anchorage. This technique can be indicated in cases of closed reduction of zygomatic arch fractures without fixation that may loose reduction if not properly protected.

Keywords: Zygoma; Contention; Zygomatic arch.

¹ Especialista em CTBMF, Doutor em Odontologia – *Laser* - UFPB/UFBA;
End.: Daniel H. Pozza - Av. Coronel Lucas de Oliveira, 1841/203, Petrópolis, Porto Alegre/RS, Brasil, CEP: 90460-001, e-mail: dhpozza@yahoo.com.br

² Especialista em CTBMF, Doutor em Imunologia – UFBA;

³ Especialista em Estética em Odontologia;

⁴ Especialista.

Introdução

Apesar dos princípios essenciais que regem a traumatologia facial não terem sido alterados desde Hipócrates, que já ensinava que toda fratura deverá ser tratada com a redução dos segmentos fraturados e a subsequente imobilização durante todo o tempo de reparo ósseo (1), várias técnicas evoluíram para otimizar o tempo cirúrgico e o tratamento destas fraturas.

O arco zigomático, componente da região ântero-lateral da face, apresenta um contorno de curvatura convexa. Quando sofre fratura, perde a convexidade, condição clinicamente visível, palpável e esteticamente comprometedor, se não tratada (2).

Os movimentos mandibulares podem ser comprometidos por obstrução do trânsito do processo coronóide da mandíbula pelo afundamento do arco zigomático (3,4).

A fratura isolada do arco zigomático está contemplada na classificação geral das fraturas do complexo zigomático:

- I – sem deslocamento, que não requer tratamento;
- II – fraturas do arco zigomático, onde a deformidade causada por traumatismo direto no arco resulta em uma deformidade angular típica, com três linhas de fratura e dois segmentos;
- III – fraturas do corpo do osso zigomático sem rotação;
- IV – fraturas do corpo do osso zigomático com rotação medial;
- V – fraturas do corpo do osso zigomático com rotação lateral; e
- VI – fraturas complexas (6).

O acesso para a redução de fraturas do arco zigomático pode ser intrabucal, com melhores resultados estéticos, ou por incisão na pele da região zigomática (acesso cutâneo), com menos risco de infecção (4).

Uma técnica de redução das fraturas do arco zigomático é a tração com gancho de Gineset, sem necessidade de acesso hemicoronar e, na maioria das vezes, de osteossíntese para imobilização dos segmentos do arco. Quando necessária, a imobilização pode obter-se por meio de um calço com dreno de Penrose introduzido na fossa zigomática, por uma incisão de acesso no couro cabeludo (7).

A verificação da estabilidade da redução da fratura é transoperatória, podendo-se utilizar a palpação direta do arco ou mesmo rolando um instrumento cirúrgico sobre a estrutura comprometida, buscando-se degraus ou descontinuidades ósseas (8).

Para estabilização do arco zigomático, Camilleri, Gilhooly e Cooke (9) propuseram a utilização de um fio de Kirschner inserido na região anterior do corpo do osso zigomático, passando por sob o arco dele, considerando técnica simples, rápida e com formação de discreta ou nenhuma cicatriz.

Descrição da técnica e relato do caso

Paciente do sexo feminino, 58 anos de idade, feoderma, foi atendida no Serviço de Cirurgia e Traumatologia Bucomaxilofacial, do Instituto Bahiano de Ortopedia e Traumatologia em Salvador/BA, com história de agressão física em região lateral da face. Ao exame, apresentava afundamento zigomático, lado direito, que comprometia a estética sem, contudo, prejudicar a abertura bucal (figura 1).

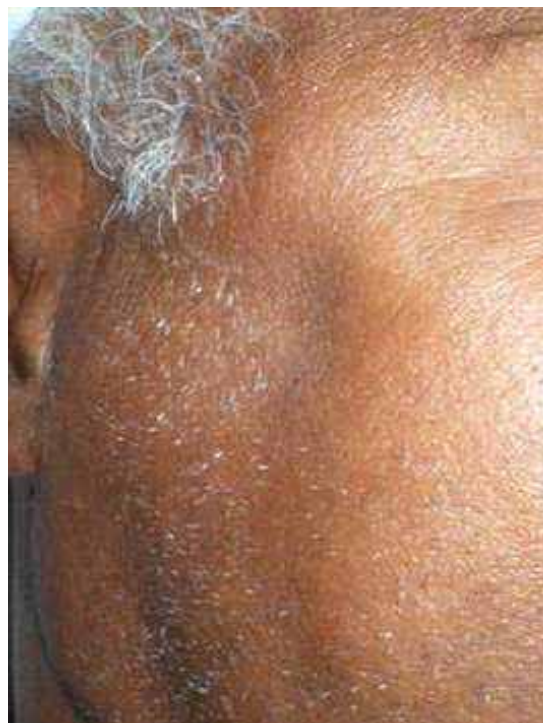

Fig. 1 – Depressão na região, sugestiva de afundamento do arco zigomático.

Exame radiográfico (incidência axial de Hirtz) confirmou a fratura do arco zigomático, com deslocamento de fragmentos (Figura 2).

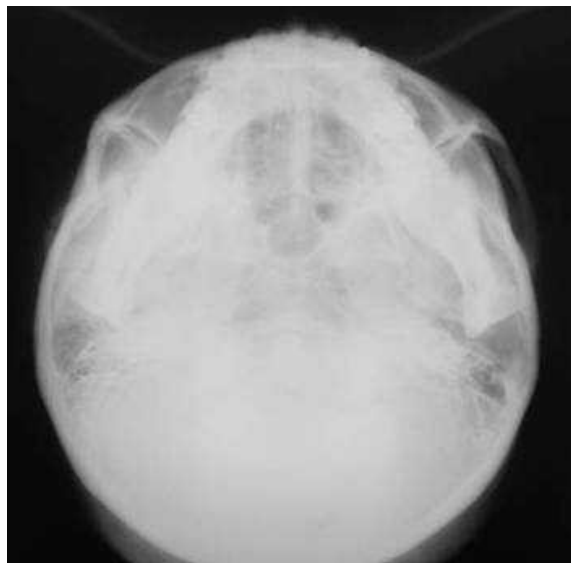


Fig. 2 - Observa-se a fratura e afundamento do arco zigomático direito.

Planejou-se redução incruenta, seguida de contenção utilizando a técnica ora proposta (cerclagem do arco zigomático).

Foram utilizados: fio de aço agulhado n.º 2; fio de Kirschner n.º 1,5 modelado em forma de duplo “U” e dobrado na forma da convexidade do arco zigomático (Figura 4). Após a redução com o gancho de Ginestet (Figura 3), transfixou-se a pele com a agulha montada do fio de aço, passando sob o arco zigomático reduzido, no sentido ínfero-superior (Figura 5).

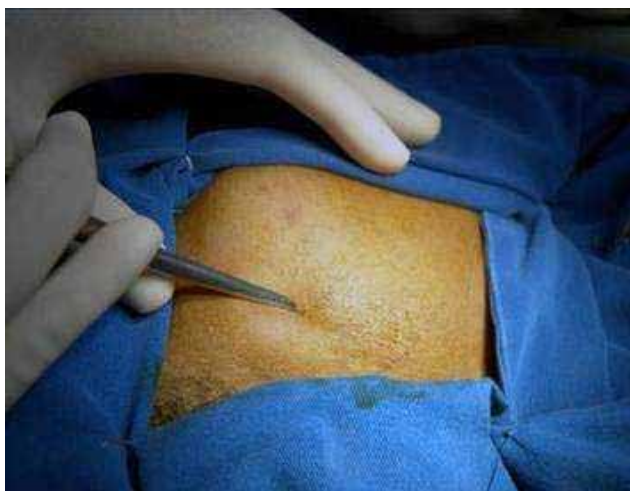

Fig. 3 - Redução da fratura com gancho de Ginestet.

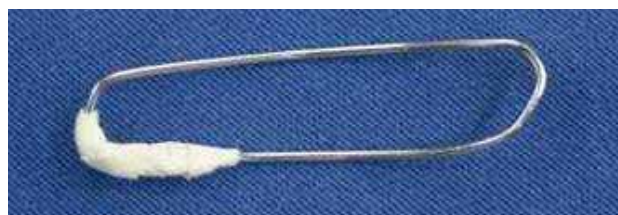

Fig. 4 - Fio de Kirschner n.º 1,5 dobrado.

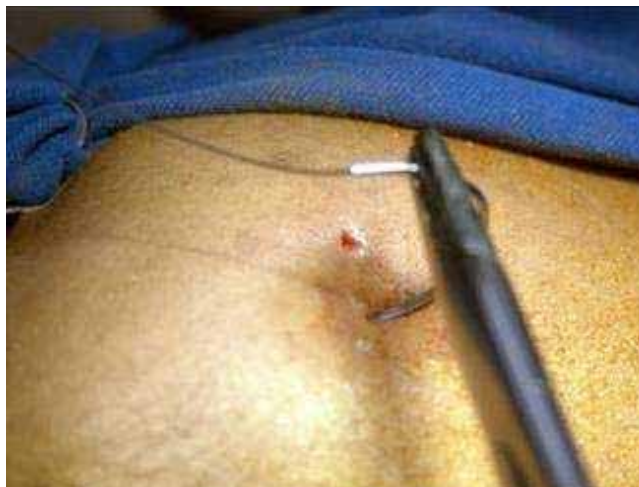

Fig. 5 - Transfixação com agulha curva montada com fio de aço n.º 2.

Após a cerclagem com o fio de aço, o fio de Kirschner foi adaptado sobre a pele protegida por gaze estéril e realizada a amarra com o fio flexível n.º 2, de maneira a conter a redução da fratura (Figuras 6 e 7), seguida de curativo.

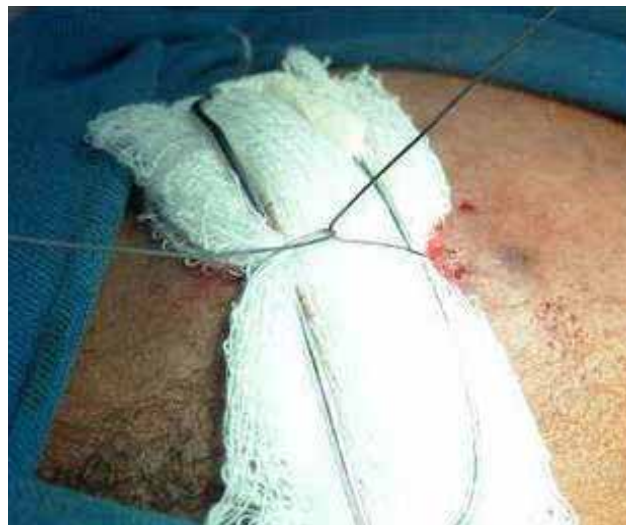

Fig. 6 - Dispositivo de contenção. Após passado o fio de aço n.º 2, as extremidades são unidas superiormente. O local é protegido por compressa de gaze.

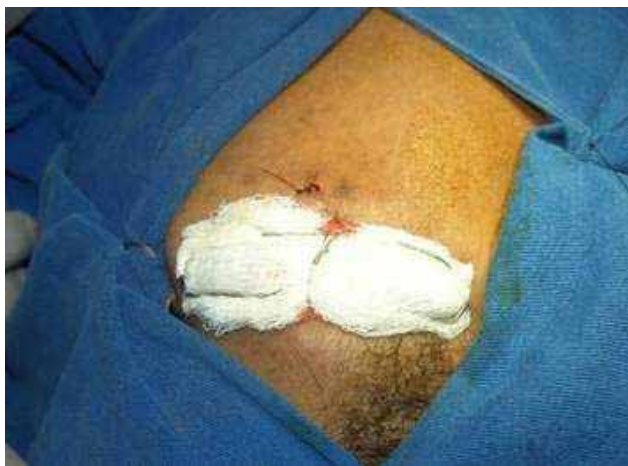

Fig. 7 – Disposição final da contenção.

A imagem radiográfica pós-operatória (Figura 8) demonstrou a correta redução da fratura. A contenção mostrou-se eficaz e foi mantida por três semanas, sendo retirada sob anestesia local.

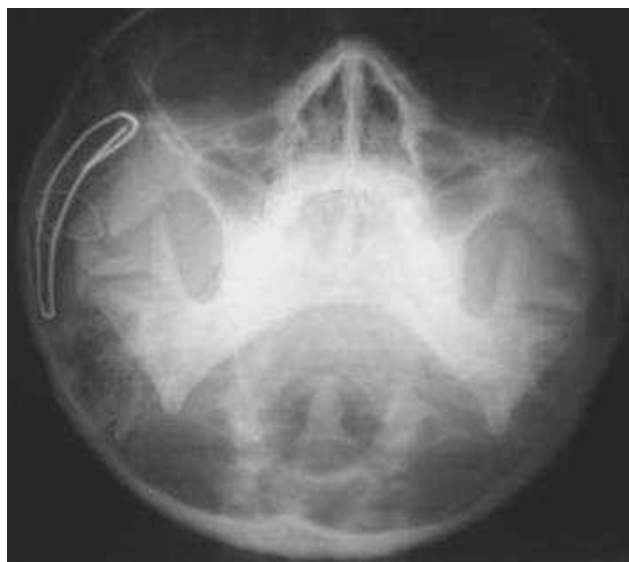

Fig. 8 – Controle radiográfico pós-operatório imediato. Observa-se a redução da fratura do arco zigomático.

Discussão

Como as fraturas isoladas do arco zigomático geralmente são reduzidas de forma incruenta e usualmente não requerem osteossínteses, é aconselhável alguma forma de contenção externa que estabilize a redução obtida.

Propõe-se um artifício de contenção de redução de fratura do arco zigomático, utilizando-

se amarras circunferenciais ou cerclagem, baseada na localização anatômica deste tipo de fratura. Mantém-se o fragmento posicionado, permitindo a consolidação na posição anatômica adequada.

As indicações para a intervenção cirúrgica do arco zigomático são estéticas (2,8) e/ou funcionais (3,4). No presente caso não havia comprometimento funcional da mandíbula, devido provavelmente ao pequeno, mas esteticamente comprometedor, afundamento da região lateral do terço médio da face. A fratura foi classificada, de acordo com Dingman e Natvig (6), grupo II, ou seja, com três traços de fratura e dois fragmentos. Os preceitos clássicos de Gillies, Kilner e Stone (1), referendados por Psillakis (7), indicam, para esta fratura, redução incruenta por gancho de Ginestet e contenção com fio de Kirschner.

Camilleri, Gilhooly e Cooke (9) também indicam o fio de Kirschner para estabilização do arco zigomático. No entanto, o procedimento destes autores é mais invasivo (o fio transfixa o corpo do osso zigomático, ficando com a extremidade exposta). Apresenta riscos de infecção e de formação de cicatrizes.

Conclusão

A facilidade de aplicação da técnica de contenção ora proposta e sua eficácia e simplicidade, como demonstrados neste caso, sugere algumas vantagens em relação a algumas técnicas descritas na literatura. Acrescente-se ainda o baixo custo dos materiais utilizados e sua disponibilidade habitual na maioria dos centros cirúrgicos nacionais.

Referências

1. Gillies HD, Kilner TP, Stone D. Fractures of the malar-zygomatic compound, with a description of new X-Ray position. *Brit J Surg* 1927; *14*:651-656.
2. Gülicher D, Krimmel M, Reinert S. The role of intraoperative ultrasonography in zygomatic complex fracture repair. *Int J Oral Maxillofac Surg* 2006; *35*:224-230.

3. Ho V. Isolated bilateral fractures of zygomatic arches: report of a case. *Brit J Oral Maxillofac Surg* 1994; *33*:394-395.
4. Carter TG, Bagheri SB, Dierks EJ. Towel clip reduction of the depressed zygomatic arch fracture. *J Oral Maxillofac Surg* 2005; *63*:1244-1246.
5. Knight JS, North, JF. The classification of malar fractures: analysis of displacement as a guide to treatment. *Brit J Plast Surg* 1961; *13*:325-339.
6. Dingman RO, Natvig P. *Cirurgia das fraturas faciais*. São Paulo: Santos; 1983.
7. Psillakis JM, Zanini SA, Mélega JM, COSTA E.A.; CRUZ, R.L. *Cirurgia Craniomaxilofacial: osteotomias estéticas da face*. São Paulo, SP: Medis; 1987.
8. Woolley EJ, Jones DC. The use of the image intensifier in fractures of the zygomatic archa technical note. *Int J Oral Maxillofac Surg* 2005; *34*:440-442.
9. Camilleri AC, Gilhooly M, Cooke ME. Stabilisation of the unstable fractured zygomatic arch with a Kirschner wire. *Brit J Oral and Maxillofac Surg* 2005; *43*:183-184.

Recebido em 11/11/2006; Aceito em 15/01/2006

Received in 11/11/2006; Accepted in 01/15/2006