

# AVALIAÇÃO DE TÉCNICA CIRÚRGICA PARENDODÔNTICA: APICECTOMIA EM 90°, RETROCAVITAÇÃO COM ULTRA-SOM E RETROBTURAÇÃO COM MTA

*EVALUATION OF ENDODONTICS SURGICAL TECHNIQUE: APICAL RESECTION WITH A 90° ANGLE,  
ULTRASONIC PREPARATION OF ROOT-END CAVITIES AND TRIOXIDE AGGREGATE (MTA) FILLING*

---

Pozza, Daniel Humberto\*  
Moreira, Carla Costa\*\*  
Post, Letícia Kirst\*\*\*  
Xavier, Cristina Braga\*\*\*\*  
Oliveira, Marília Gerhardt de\*\*\*\*\*

---

---

## RESUMO

Técnicas consagradas como apicectomia por broca em 45 graus, retrocavidade com broca de aço esférica e retrobturação com amálgama tem sido gradativamente substituídas por novas seqüências de procedimentos que aumentam os benefícios cirúrgicos, melhorando o prognóstico clínico. A metodologia utilizada neste artigo encontra-se embasada em revisão bibliográfica e aplicação laboratorial. Isto possibilitou identificar inúmeras vantagens no uso da apicectomia em 90 graus, retrocavidade com ultra-som e retrobturação com Odontology Mineral Trioxide Aggregate (MTA), nas cirurgias.

**UNITERMOS:** apicectomia; ultra-som; MTA.

## ABSTRACT

*The Dentistry technological innovations have been modifying the endodontics surgery paradigms. The most conventional techniques, as apical resection for drill in 45° angle, and retrocavitation with spherical steel drill and root-end filling with amalgam, are being gradually substituted for new sequences of procedures that aim to increase the surgical benefits, improving the clinical prognostic. The methodology applied in this paper is based on literature review and laboratorial research. The results shows a number of advantages in using procedures as the resection in 90 degrees, ultrasonic preparation of root-end cavities and root-end filling with Mineral Trioxide Aggregate (MTA) in the endodontics surgeries.*

**UNITERMS:** apicoectomy; ultrasonics; MTA.

---

\* Especialista em CTBMF pelo CECEO/BA. Doutorando em Laser pela Faculdade de Odontologia da UFBA.  
\*\* Mestranda em Cirurgia e Traumatologia Bucomaxilofacial pela PUCRS.  
\*\*\* Especialista em CTBMF. Mestranda em Cirurgia e Traumatologia Bucomaxilofacial pela PUCRS.  
\*\*\*\* Doutora em Odontologia. Professora Adjunta da Faculdade de Odontologia na UFPel.  
\*\*\*\*\* Doutora em Odontologia. Professora Titular na Faculdade de Odontologia da PUCRS. Pesquisadora CNPq.

## INTRODUÇÃO

A ressecção radicular era realizada em 45° para facilitar a confecção da retrocavidade. No entanto, se aumentarmos a angulação da apicectomia para 90° teremos um melhor prognóstico por assegurar uma melhor remoção do delta apical, região de difícil obturação endodôntica e foco de contaminação bacteriana. Este procedimento se torna possível, a partir do momento em que dispomos de pontas ultra-sônicas anguladas que facilitam acesso ao conduto radicular pela via retrógrada mesmo em apicectomias perpendiculares ao longo eixo dental.

Além de facilitar o acesso para a confecção da retrocavidade, as pontas ultra-sônicas ainda apresentam vantagens sobre as técnicas que utilizam brocas, como um preparo mais conservador, alinhado ao longo-eixo dental e com menos *smear layer*. Após a confecção da retrocavidade, o passo subsequente é o seu preenchimento por um material retrobturador.

Segundo Verri et al.<sup>28</sup> (1991), o material ideal para o preenchimento da retrocavidade deve ser biocompatível, impermeabilizar a região periapical e ter atividade antimicrobiana.

Torabinejad et al.<sup>24</sup> (1993) avaliaram, *in vitro*, o poder de vedamento apical do Mineral Trioxide Aggregate (MTA). Os autores fizeram uma comparação entre o MTA, o amálgama e o Super-EBA e observaram infiltração de corante Rodamina B, significativamente menor, no grupo onde aplicaram o MTA. Neste, não observaram falhas entre o material e a parede cavitária, ao contrário dos outros grupos.

## REVISTA DE LITERATURA

Para Baraldi et al.<sup>4</sup> (2000) e Mello et al.<sup>14</sup> (2001), a permeabilidade da dentina exposta pela apicectomia é uma das causas de insucesso da cirurgia pararendodôntica, pois, neste local, pode haver infiltração e colonização bacteriana, permitindo a passagem de agentes irritantes, provenientes do canal radicular, para o periodonto apical, desencadeando um processo inflamatório, nesta área.

Von Arx et al.<sup>30</sup> (2000) comprovaram, em seus estudos, que, quando comparadas com as brocas em peça de mão, as retrocavidades realizadas com o ultra-som (US) apresentaram uma menor quantidade de *smear layer*.

Para Mello et al.<sup>14</sup> (2001), a presença da camada de *smear layer*, quando se realizou a api-

ectomia por instrumentos rotatórios, pode comprometer a cicatrização dos tecidos periapicais, desfavorecendo, assim, o reparo.

O preparo da retrocavidade, executado tradicionalmente com o auxílio de brocas e micro-contrângulo, apresenta algumas desvantagens, como a dificuldade de acesso à região periapical e a tendência em desviar a retrocavidade do eixo do canal radicular, levando a uma profundidade inadequada, na porção vestibular. Morgan et al.<sup>16</sup> (1999) tomaram impressões em resina de retrocavidades feitas, *in vivo*, com ultra-som (US) e observaram, com auxílio de MEV, a presença de fraturas dentinárias em apenas uma das 25 raízes avaliadas. Concluíram que o US é compatível com a execução de retrocavidades.

Gagliani et al.<sup>9</sup> (1998) aconselharam uma cavidade apical de três ou mais milímetros de profundidade para produzir um selamento seguro e efetivo. Navarre et al.<sup>17</sup> (2002) acrescentaram que esta cavidade deve incorporar o maior número de canais radiculares acessórios possíveis (delta apical). A retrocavidade deve ter paredes paralelas e que coincidam com o canal radicular (Zuolo et al.<sup>31</sup>, 1999).

Sutimuntanakul et al.<sup>23</sup> (2000), baseados em um estudo *in vitro*, concluíram que as vantagens observadas no preparo das cavidades com US melhoraram a distribuição do material dentro da retrocavidade, proporcionando vedamento apical mais eficiente.

Gomes et al.<sup>11</sup> (2003) encontraram diferença estatisticamente significativa, ao comparar retrocavidades preparadas por US com as realizadas por broca esférica de aço de número dois, sendo que a menor infiltração de corante ocorreu nas primeiras.

Segundo Navarre et al.<sup>17</sup> (2002), devido ao *design* das retropontas ultra-sônicas, pode-se obter um acesso direto ao canal, com necessidade menor de remoção óssea para a exposição do ápice radicular. Relataram, ainda, que o US favorece um controle superior ao cirurgião e permite que o mesmo mantenha a retrocavidade centrada, no longo eixo do canal radicular, diminuindo o risco de perfuração.

Gagliani et al.<sup>9</sup> (1998) observaram a diferença entre os cortes apicais realizados em 90 e 45 graus. Confeccionaram cavidades, com US, em dentes extraídos e compararam a infiltração de corante em ambos os grupos. Constataram menor penetração de corante, tanto na dentina, como na interface dente/material retrobturador, quando o corte apical forma um ângulo de 90 graus com o longo-eixo do dente.

A secção do ápice dental, realizada em ângulo reto, na relação com o longo-eixo dental, apresenta melhores resultados por assegurar uma melhor remoção do delta apical (Marzola<sup>13</sup>, 2002).

Diversos pesquisadores encontram bons resultados com o MTA, quando comparado com outros materiais odontológicos tais como o cimento de ionômero de vidro, o óxido de Zinco e Eugenol (IRM®), o óxido de Zinco e Eugenol reforçado (Super-EBA®), o amálgama e a resina composta. As principais características que conferem a este material superioridade são:

- maior biocompatibilidade (Torabinejad et al.<sup>26</sup>, 1995c);
- menor infiltração apical, em cirurgias pararendodônticas (Torabinejad et al.<sup>25</sup>, 1994; Aqrabawi<sup>2</sup>, 2000; Andelin et al.<sup>1</sup>, 2002; Pereira<sup>18</sup>, 2003; Bernabé et al.<sup>5</sup>, 2003);
- menor infiltração bacteriana (Fischer et al.<sup>8</sup>, 1998; Scheerer et al.<sup>22</sup>, 2001);
- melhor adaptação marginal às paredes de uma cavidade (Torabinejad et al.<sup>27</sup>, 1995d; Peters et al.<sup>20</sup>, 2002; Gondim Júnior et al.<sup>12</sup>, 2003), menor necessidade de força de condensação e possibilidade de utilização em campo úmido (Busato et al.<sup>7</sup>, 1999).

Araújo et al.<sup>3</sup> (2004) realizaram um estudo utilizando Rodamina B a 1% para comparar a infiltração marginal em dentes retrobturados por MTA-Angelus® ou Sealer 26®, associados ou não ao Cianoacrilato de Etila. Para avaliação linear da infiltração do corante, utilizaram o programa Imagelab®. Os grupos retrobturados pelo MTA apresentaram os melhores resultados e as diferenças estatísticas não foram significativas.

## METODOLOGIA

Foram utilizados, com respaldo nos fundamentos da Bioética, 12 dentes caninos humanos, tratados endodonticamente e apicectomizados em um ângulo de 90 graus com o longo eixo dental, com auxílio de broca diamantada de número 4138, em alta-rotação, sob refrigeração constante com solução de Cloreto de Sódio a 0,9%, iniciando na face mesial e terminando na face distal. O preparo das retrocavidades foi realizado com auxílio de um aparelho de ultra-som e ponta ultra-sônica diamantada. O ultra-som foi ajustado para a posição S (*scalling*) e irrigação contínua (Fig. 1A). O material retrobturador utilizado foi o MTA (Fig. 1B). Após a condensação do material na cavidade, removeu-se os excessos com uma cureta periodontal.

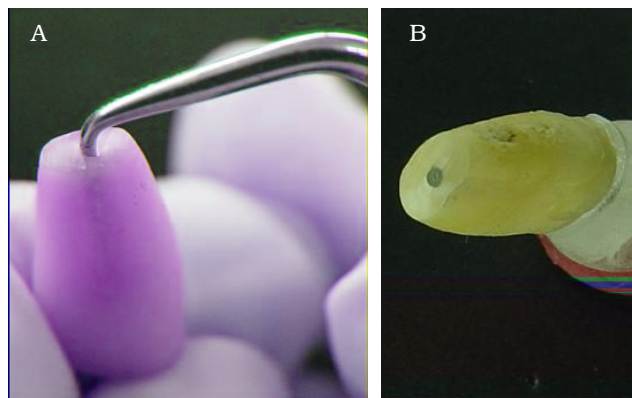


Figura 1 – A - Realização da retrocavidade com auxílio de retroponta ultra-sônica. B - Retrobturação com MTA.

Para isolar a região externa da raiz dental, foi utilizado esmalte de unhas. As amostras receberam impermeabilização total das paredes externas (mesial, distal, vestibular e palatina), deixando livre somente o extremo apical seccionado através de duas camadas de esmalte, com auxílio de pincel aplicador do mesmo.

O passo seguinte foi a imersão em corante Rodamina B a 1%. Após 24 horas, o corante foi removido, lentamente, e os dentes foram colocados, cuidadosamente, sobre uma compressa cirúrgica que absorveu o excesso de corante. As amostras foram armazenadas em temperatura ambiente, por 24 horas, para que o corante pudesse secar.

Com um disco flexível diamantado dupla face realizou-se o seccionamento longitudinal das raízes, no sentido méso-distal, deixando-se, para análise, uma porção vestibular e outra palatina.

Para a obtenção dos resultados, utilizou-se a morfometria computadorizada do software Image Tool®. As mensurações realizadas foram as seguintes: área total de dentina e área de dentina impregnada por corante (Fig. 2).

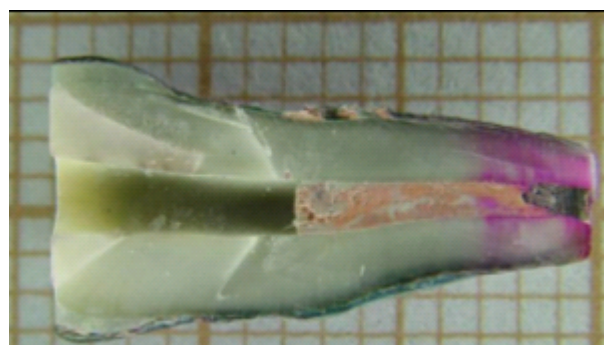


Figura 2 – Fotografia representando a avaliação em Morfometria Computadorizada – aumento de 2,2×.

A área total de dentina compreendeu uma região partindo do ápice até 10 mm distante do mesmo, à exceção do canal radicular, retrocavidade e seus materiais de preenchimento. A área de dentina impregnada por corante compreendeu, na mesma região anterior, somente aquela em que foi possível visualizar algum grau de impregnação. As áreas parciais adquiridas foram somadas para que se obtivesse apenas dois valores (área total e área impregnada), para cada amostra. O valor da área corada foi, então, dividido pelo valor da área total de dentina avaliada, obtendo-se, assim, um número fracionado que correspondeu ao percentual da dentina que sofreu impregnação por corante.

A microinfiltração apical ocorreu, em diferentes graus, para todas as amostras. A média desta área corada foi de 22,43%.

## DISCUSSÃO

O corte apical em 90 graus e o uso do aparelho de ultra-som, com pontas anguladas, permite a confecção de cavidade retrógrada com 3 mm de profundidade. Esta técnica remove o extremo apical, em todas as suas faces, gerando uma menor microinfiltração, quando comparada com um ângulo de ressecção apical inclinado. O número de túbulos dentinários seccionados e expostos é menor e tem-se mais segurança quanto à remoção do delta apical (Gilheany et al.<sup>10</sup>, 1994; Gagliani et al.<sup>9</sup>, 1998; Pinheiro et al.<sup>21</sup>, 1998; Von Arx et al.<sup>29</sup>, 1999; Peters et al.<sup>19</sup>, 2001; Marzola<sup>13</sup>, 2002; Bernabé et al.<sup>6</sup>, 2004; Moraes et al.<sup>15</sup>, 2004).

Sabe-se que, quando comparadas com as brocas em peça de mão, as retrocavidades realizadas com o ultra-som apresentaram uma menor quantidade de smear layer, permitindo uma melhor cicatrização dos tecidos periapicais, favorecendo, assim, o reparo (Von Arx et al.<sup>30</sup>, 2000; Mello et al.<sup>14</sup>, 2001).

Concordamos com a afirmação de Morgan et al.<sup>16</sup> (1999) e de et al.<sup>17</sup> (2002) que, no preparo da retrocavidade, com o auxílio de brocas e contra-ângulo, há uma tendência em desviar a retrocavidade do eixo do canal radicular, levando a uma profundidade inadequada, na porção vestibular. No entanto, o ultra-som tende a seguir a orientação do canal e a retropona apresenta uma corte mais suave, o qual não desgasta excessivamente as paredes da retrocavidade.

De acordo com estudos de Torabinejad et al.<sup>25</sup> (1994), Aqrabawi<sup>2</sup> (2000), Andelin et al.<sup>1</sup> (2002), Pereira<sup>18</sup> (2003) e Bernabé et al.<sup>5</sup> (2003), o uso de

MTA está relacionado a pequenos graus de infiltração apical.

## CONCLUSÃO

A técnica de apicectomia em 90 graus, retrocavitando com ultra-som e retrobturando com MTA, é uma boa opção para a realização de cirurgias parendodônticas, levando em conta a aplicação clínica de novas tecnologias e materias em Odontologia.

## REFERÊNCIAS BIBLIOGRÁFICAS

1. Andelin WE, Browningdf GH, Roland DD, Torabinejad M. Microleakage of resected MTA. *J Endod.* 2002;28(8):573-574.
2. Aqrabawi J. Sealing ability of amalgam, SuperEBA cement, and MTA when used as retrograde filling materials. *Br Dent J.* 2000;188(5):266-268.
3. Araujo SV, Carreira CM, Carvalho GL, Habitante SM, Lage-marques JL. Avaliação do selamento em retrobturações com cimentos obturadores associados ou não a cianoacrilato de etila. *Braz Oral Resarch.* 2004;41(1):122.
4. Baraldi C, Puricelli E. Estudo *in vitro* das alterações morfológicas da superfície de raízes submetidas à apicectomias e irradiadas com laser de Nd:YAG. *Rev Fac Odont UFRGS.* 2000;40(2):29-35.
5. Bernabé PFE, et al. Avaliação da capacidade seladora de alguns materiais retrobturadores. *ROBRAC on-line, Goiânia, 2003;10(32) artigo n.14.* [Acesso em jan. 16]. Disponível em <http://www.abogo.com.br/robrac/index.htm>.
6. Bernabé PFE et al. Avaliação *in vitro* da capacidade seladora marginal e da infiltração na massa de trióxidos minerais. *Braz Oral Research.* 2004; 41(1):120.
7. Busato ALS, et al. Agregado de trióxido mineral: indicações clínicas de um novo cimento dentário. *J Bras Clin Estet Odontol.* 1999;3(18):32-34.
8. Fischer EJ, Arens DE, Miller CH. Bacterial leakage of mineral trioxide aggregate as compared with zinc-free amalgam, intermediate restorative material and Super-EBA as a root-end material. *J Endod.* 1998;24(3):176-179.
9. Gagliani M, TaschierI S, Molinari R. Ultrasonic Root-End Preparation: Influence of cutting angle on the apical seal. *J Endod.* 1998;24(11):726-730.
10. Gilheany P, Figdor D, Tyas MJ. Apical infiltration in retrograde fillings. *J Endod.* 1994;20(1):22-26.
11. Gomes APM, Kubo CH, Caetano MAL. Avaliação do selamento de retrobturações realizadas com super-EBA e MTA após preparo cavitario com ultra-som ou brocas. *Cienc Odontol Bras.* 2003;6(2):20-28.
12. Gondim júnior, et al. Investigation of the marginal adaptation of root-end filling materials in root-end cavities prepared with ultrasonic tips. *Intern Endod J.* 2003;36(7): 491-499.
13. Marzola C. Cirurgia pré-protética. 3ª ed. São Paulo: Pancast; 2002. p 412.
14. Mello JB, Mello GPS. Laser em odontologia. São Paulo: Santos; 2001. p 174.

15. Moraes FG, Duarte MAH, Moraes IG; Yamashita JC. Desadaptação apical das obturações retrogradadas em função do material retrobturadore e do agente irrigante. *Braz Oral Research*. 2004;41(1):50.
16. Morgan LA, Marshall JGA. Scanning electron microscopic study of *in vivo* ultrasonic root-end preparation. *J Endod*. 1999;25(8):567-570.
17. Navarre SW, Steiman HR. Root-end fracture during retropreparation: a comparison between zirconium nitride-coated and stainless steel microsurgical ultrasonic instruments. *J Endod*. 2002;28(4):330-332.
18. Pereira CL. Avaliação *in vitro* da capacidade de selamento do MTA, Vitremer, Super EBA e Amálgama como materiais retro-obturadores. Pelotas, 2003. [Monografia de conclusão de curso – Universidade Federal de Pelotas].
19. Peters CI, Peters OA, Barbakow F. An *in vitro* study comparing root-end cavities prepared by diamond-coated and stainless steel ultrasonic retrotips. *Int Endod J*. 2001;34:142-148.
20. Peters CI, Peters OA. Occlusal loading of EBA and MTA root-end fillings in a computer-controlled masticator: a scanning electron microscopic study. *Int Endod J*. 2002;35(1):22-29.
21. Pinheiro ALB, Cavalcanti PHAH., Brugnera júnior A. Apical leakage following CO<sub>2</sub> laser apicoectomy and conventional amalgam retrofilling: a comparative study in vitro. 6<sup>th</sup> International Congress on Lasers in Dentistry 1998: 28(30)145-148.
22. Scheerer SQ, Steiman R, Cohen J. A comparative evaluation of three root-end filling materials: an *in vitro* leakage study using *Prevotella nigrescens*. *J Endod* 2001: 27(1) 40-42.
23. Sutimuntanakul S, Worayoskowitz W, Mangkornkarn C. Retrograde seal in ultrasonically prepared canals. *J Endod* 2000: 26(8) 444-446.
24. Torabinejad M, Watson TF, Pitt Ford TR. Sealing ability of a mineral trioxide aggregate when used as a root end filling material. *J Endod* 1993;19(12): 591-595.
25. Torabinejad M, Higa RK, Mckendry DJ, Pitt Ford TR. Dye leakage of four root end filling materials: effects of blood contamination. *J Endod* 1994;20(4) 159-163.
26. Torabinejad M, et al. Citotoxicity of four root end filling materials. *J Endod* 1995c: 21(10) 489-492.
27. Torabinejad M, Smith P, Kettering JD, Pitt Ford TR. Comparative investigation of marginal adaptation of mineral trioxide aggregate and other commonly used root-end filling materials. *J Endod* 1995d: 21(6) 295-299.
28. Verri RA, Aguiar AS. Cirurgias paraendodônticas in Endodontia: Tratamento dos canais radiculares (Leonardo MR, Leal JM) 2<sup>a</sup> ed. São Paulo: Panamericana 1991: p 525-540.
29. Von Arx T, Kurt B. Root-end cavity preparation after apicoectomy using a new type of sonic and diamond-surfaced retrotip: a 1-year follow-up study. *J Oral Maxillofac Surg* 1999;57: 656-661.
30. Von Arx T, Walker III WA. Microsurgical instruments for root-end cavity preparation following apicoectomy: a literature review. *Endod Dent Traumatol*. 2000;16(1):47-62.
31. Zuolo M, Perin F, Ferreira M, Faria F. Ultrasonic Root-End Preparation with Smooth and Diamond-Coated Tips. *Endod Dent Traumatol*. 1999;15: 265-268.

Recebido para publicação em: 02/05/2005; aceito em: 27/07/2005.

**Endereço para correspondência:**

MARILIA GERHARDT DE OLIVEIRA  
Faculdade de Odontologia da PUCRS  
Av. Ipiranga, 6681 – Partenon  
CEP 90619-900, Porto Alegre, RS, Brasil