

Utilização do Agregado Trióxido Mineral (MTA) em pulpotomias de molares temporários

O tratamento pulpar com MTA em crianças é descrito pelas Dras. Cristina Cardoso Silva e Elena Barbería Leache.

Na prática clínica médico-dentária com crianças, somos frequentemente confrontados com quadros de policáries clinicamente muito chamativos que implicam a realização de determinados tratamentos, no sentido de permitir a manutenção em boca de dentes com presença evidente de cárie. A cárie dentária é uma patologia que progride rapidamente e pode originar severas complicações locais, como a afectação da polpa e do periápice. Quando a polpa da câmara pulpar é afectada, é necessário realizar uma pulpotomia. A pulpotomia está definida pela Academia Americana de Odontopediatria (AAPD) como “*um procedimento que implica a amputação da porção coronária da polpa dentária afectada ou infectada*”.

Barbería e cols. estabelecem que a pulpotomia em molares temporários é um tratamento pulpar que consiste na extirpação da polpa camarária e fixação da polpa radicular mediante medicamentos, quando a inflamação pulpar está limitada à polpa da câmara.

O conceito de realizar a técnica de pulpotomia em molares temporários, com a finalidade de evitar a sua perda prematura, é muito antigo e, no século XIX, os tratamentos médico-dentários em crianças considerados mais avançados incluíam já este conceito.

Aceita-se que a pulpotomia está indicada nos casos em que o tecido coronário está irreversivelmente infectado e, se se amputa, o tecido radicular remanescente permanece vital, de acordo com critérios radiológicos e clínicos. O tratamento da superfície do tecido radicular remanescente deve preservar a vitalidade e função, de toda ou parte desse tecido pulpar radicular. Se a inflamação se propagou até ao interior dos tecidos dos canais radiculares, a pulpotomia não está indicada e deve avaliar-se um tratamento de pulpectomia ou de extracção do dente afectado.

Cristina Cardoso Silva.

Assistente convidada FMDUP. Master em Odontopediatria UCM. Doutoranda UCM.

Elena Barbería Leache.

Catedrática Universidade Complutense de Madrid. Directora da Equipa investigadora do “Programa de Atención Odontológica a Pacientes en Edad Infantil”.

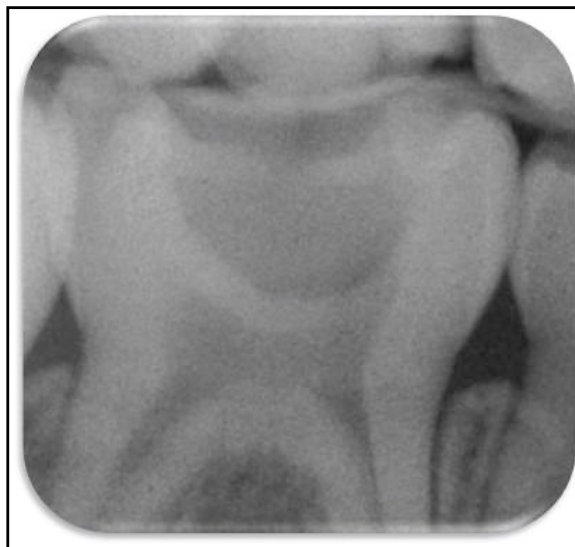

Figura 1a: Radiografia periapical de um segundo molar temporário inferior direito no qual se vai realizar um tratamento de pulpotomia

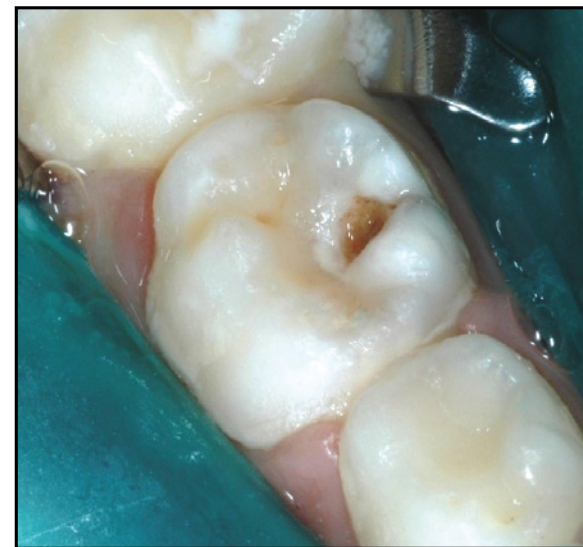

Figura 1b: Isolamento absoluto com dique de borracha do molar a tratar

O tratamento de pulpotomia em dentes decíduos está contra-indicado em qualquer das seguintes circunstâncias:

- presença de inflamação nos tecidos moles adjacentes (de origem pulpar);
- presença de abscesso ou fistula;
- presença de mobilidade patológica;
- sinais de degeneração da polpa radicular;
- imagens radiológicas de lesão na furca ou no periápice;
- reabsorção radicular patológica, interna ou externa;
- imagem de alargamento patológico do ligamento periodontal;
- presença de menos de metade da longitude radicular;
- calcificações pulpares ou ausência de sangramento da polpa ou excessivo sangramento após a amputação pulpar, sem possibilidade de que a hemorragia seja controlada mediante pressão;
- polpa com drenagem serosa purulenta;
- história de dor espontânea ou nocturna;
- sensibilidade à percussão ou palpação;
- destruição coronária que não permita um correcto selamento da restauração.

Êxito do tratamento com pulpotomia

Considera-se como evidência do êxito do tratamento com pulpotomia:

- a presença, a longo prazo, de vitalidade da maior parte da polpa radicular;
- a ausência de sintomas ou sinais clínicos patológicos como dor, tumefacção ou sensibilidade;
- a ausência de sinais radiológicos de reabsorção patológica interna e/ou externa;
- a ausência de patologia nos tecidos peri-radulares;
- e a ausência de lesões nos dentes permanentes de substituição.

Durante muitos anos, o formocresol foi o medicamento mais empregue em pulpotomias de dentes temporários, principalmente pela sua facilidade de utilização e pelo seu excelente êxito clínico. A utilização do formocresol foi introduzida em 1904 por Buckley. A sua fórmula é ainda hoje a que está na base da utilização do formocresol. Trata-se de um agente fixador, que tem capacidade mumificante. Provoca uma desnaturalização das proteínas da polpa radicular mais próxima à câmara pulpar e difunde até à polpa mais apical, fixando os tecidos em maior ou menor medida.

No entanto, foi comprovado em múltiplos estudos que o formocresol possui capacidade tóxica, pode apresentar características carcinogénicas e mutagénicas, e pode ser distribuído sistemicamente. Contém cresol, que é cáustico e formaldeído que é um produto que provoca infiltrações de células inflamatórias nos tecidos próximos aos dentes desenvolvidos.



Figura 2: Broca de preparação da coroa do molar no qual se vai realizar o tratamento de pulpotomia

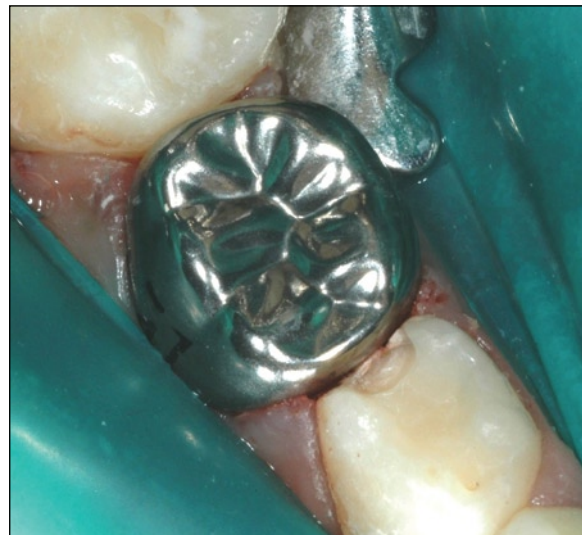


Figura 3: Seleção da coroa pré-formada a cimentar uma vez realizado o tratamento de pulpotomia

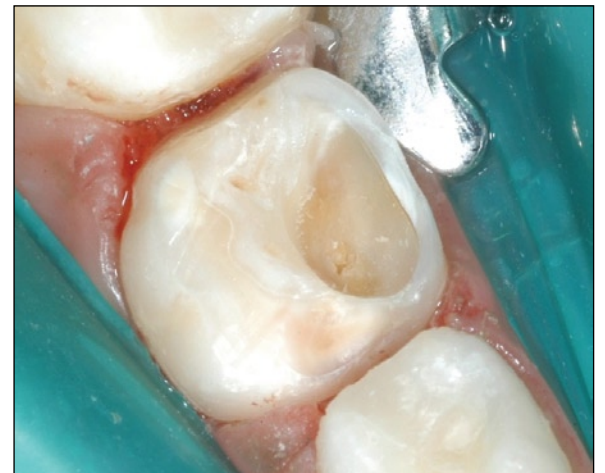

Figura 4: Eliminação do tecido cariado

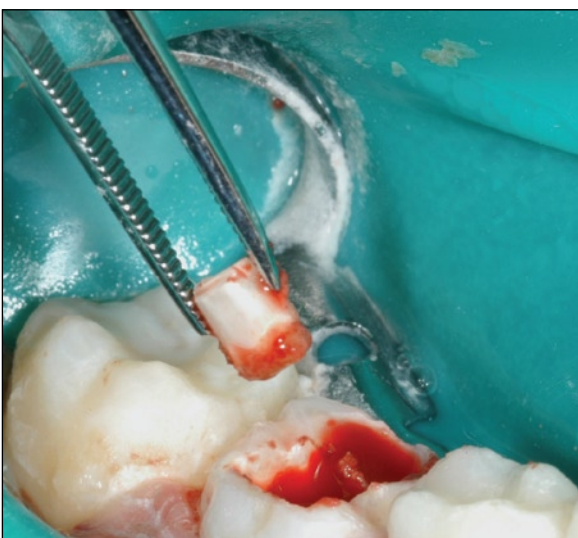

Figura 5: Remoção do tecto da câmara pulpar

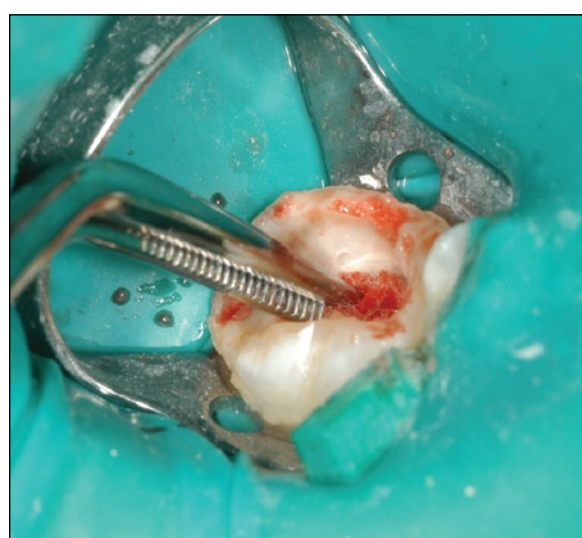

Figura 6: Controlo da hemorragia pressionando com uma bola de algodão

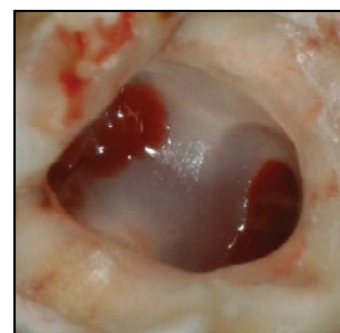


Figura 7: Comprovação da integridade do solo da câmara pulpar

Devido às desvantagens apresentadas por este composto, surgiu a necessidade, desde há décadas, da realização de investigações com o objectivo de encontrar um material que possa representar uma alternativa mais biocompatível e com melhores resultados clínicos e radiográficos, tendo sido sugeridos múltiplos substitutos, tanto farmacológicos como não farmacológicos. A saber: óxido de zinco-eugenol, glutaraldeído, hidróxido de cálcio, sulfato férrico, pastas iodofórmicas, osso liofilizado ou desidratado, colagénio, proteínas osteogénicas, laser, electrocoagulação, etc.. Nenhuma destas alternativas demonstrou níveis de êxito clínico e radiográfico, a longo prazo, que permitam indicar alguma delas como substituta definitiva do formocresol. Neste sentido, os cientistas continuam à procura de outro material que permita obter níveis de êxito semelhantes ao formocresol, mas sem apresentar as mesmas desvantagens e riscos. Na década de 90 surgiu um novo material, o Agregado Trióxido Mineral (MTA), que, desde então, tem sido investigado e aplicado em múltiplas e diversas intervenções

cirúrgicas e não cirúrgicas no âmbito médico-dentário. O MTA é composto por um pó de partículas hidrofílicas, na maior parte compostos cálcicos, 20% de óxido de bismuto, sulfato de cálcio di-hidratado, sílica cristalina e uma quantidade muito pequena de resíduos insolúveis. Este pó mistura-se com água destilada formando uma pasta, conforme as instruções do fabricante.

Propriedades e características

Das propriedades reconhecidas ao MTA destacamos que é biocompatível, apresenta um pH básico, é radiopaco, tem uma boa resistência à compressão. Endurece em presença de humidade duas a quatro horas depois de ser misturado, tem uma elevada capacidade de selamento, alta estabilidade dimensional e é antimicrobiano. Além disso, entre as suas propriedades biológicas destaca-se a formação de tecidos duros como dentina, cimento e osso.

Entre as desvantagens atribuídas ao MTA podem destacar-se um tempo de endurecimento longo, a manipula-

ção por vezes difícil e a possibilidade de alteração de cor do dente tratado. Entre as condicionantes é necessário destacar o seu elevado preço.

Foi demonstrada a utilidade das aplicações clínicas do MTA tanto em dentição permanente, vital ou não vital, como em dentição decídua, nos tratamentos de pulpotomia.

Aplicação

Nos tratamentos de pulpotomia com MTA preconiza-se a realização da técnica clássica de pulpotomia utilizada na aplicação de formocresol. Assim, após anestésiar e isolar com dique de borracha (Figura 1), prepara-se o molar tallhando a coroa com uma broca de turbina 169L (Figura 2) para, finalizada a pulpotomia, restaurar o dente com uma coroa pré-formada de aço inoxidável.

Seguidamente selecciona-se a coroa de menor tamanho que seja possível adaptar (Figura 3). Continuando a preparação do molar, elimina-se o tecido cariado (Figura 4) com uma broca redonda de peça de mão, a baixa




Figura 8: MTA após mistura do pó com água destilada

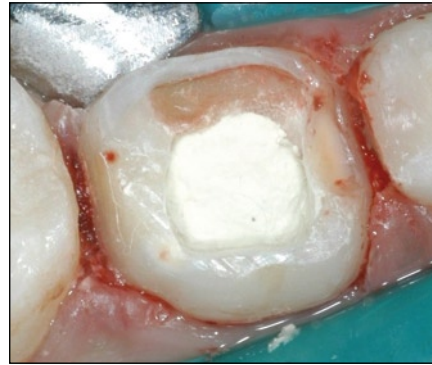


Figura 9: MTA Branco adaptado na câmara pulpar

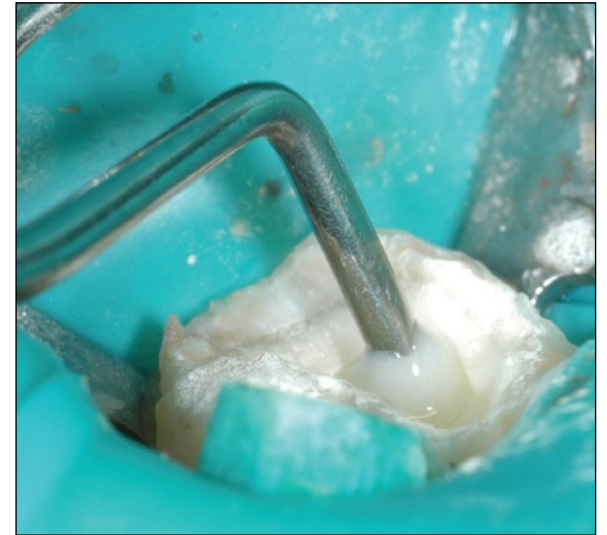

Figura 10: Selamento da câmara pulpar com cimento de ionómero de vidro fotopolimerizável

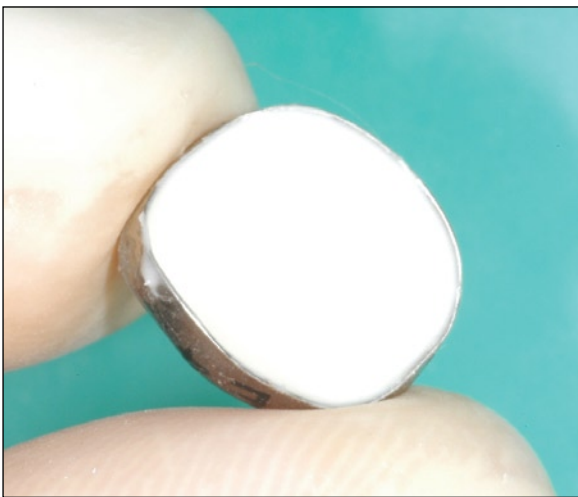


Figura 11a: Cimentação da coroa metálica pré-formada com um cimento de ionómero de vidro autopolimerizável

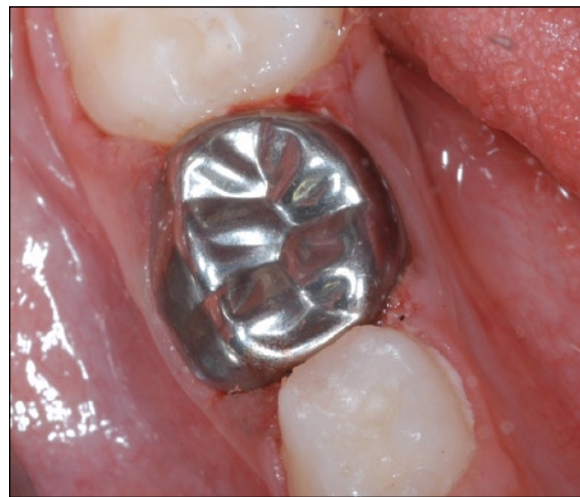

Figura 11b: Coroa metálica pré-formada adaptada e cimentada

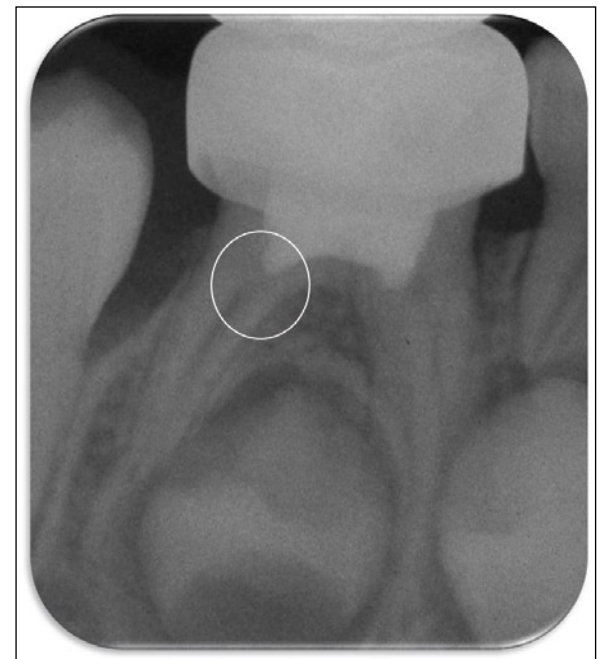

Figura 12: Radiografia periapical de controlo de um molar no qual se realizou um tratamento de pulpotomia com MTA Branco. Assinala-se a presença de uma ponte dentinária no canal distal

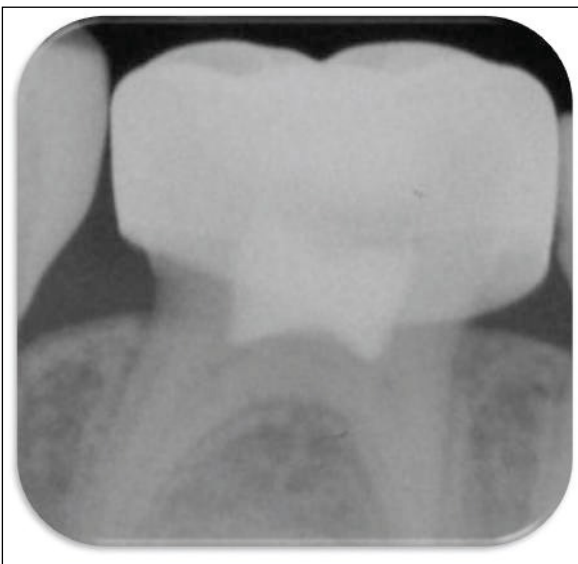

Figura 13: Estenose dos canais radiculares de um molar no qual se realizou uma pulpotomia com MTA Branco

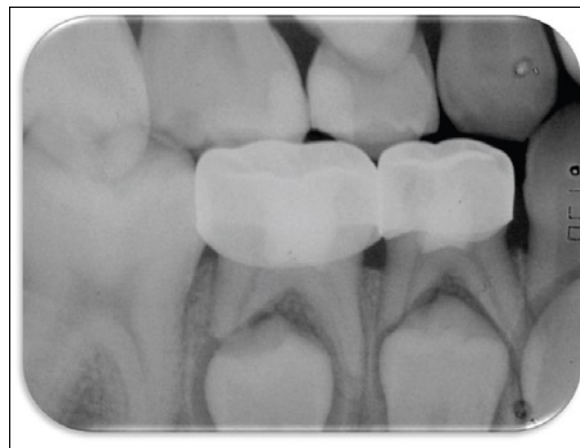


Figura 14a: Imagem radiográfica de revisão pós-tratamento de pulpotomia com MTA Branco

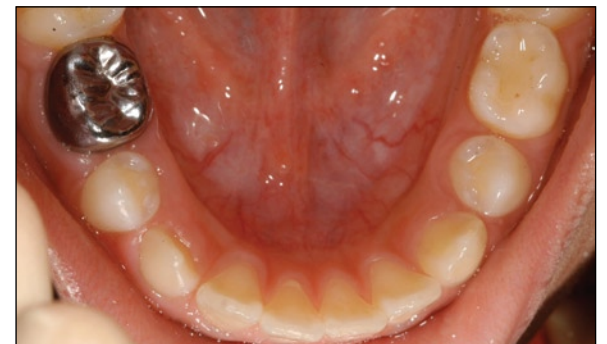

Figura 14b: Imagem clínica do pré-molar sucessor em boca na qual é possível comprovar a ausência de alterações de cor, estrutura ou posição

velocidade e remove-se o tecto (Figura 5) e a polpa da câmara pulpar. Controla-se a hemorragia pressionando com uma bola de algodão (Figura 6) e comprova-se a integridade do solo da câmara pulpar (Figura 7). Entretanto, prepara-se o MTA com água destilada numa placa de vidro seguindo as instruções do fabricante (Figura 8.). O transporte do MTA para a câmara pulpar pode ser efectuado com um porta-amálgama e a sua adaptação realizada mediante pressão com uma bola de algodão humedecida em água destilada (Figura 9).

Seguidamente, a câmara pulpar é selada com um cimento de ionómero de vidro fotopolimerizável (Figura 10). Finalmente, adapta-se e cimenta-se a coroa metálica pré-formada previamente seleccionada, utilizando um cimento de ionómero de vidro autopolimerizável (Figura 11). É importante proceder à limpeza do contorno para remoção dos excessos de cimento.

Uma vez realizado o tratamento de pulpotomia com MTA, devem ser realizadas radiografias periapicais de controlo a cada seis meses para proceder ao seguimento e determinação do nível de êxito do tratamento efectuado (Figura 12). Considera-se uma resposta biológica favorável quando se evidencia a formação de dentina reparadora, seja pela presença de pontes dentinárias na área imediatamente apical ao MTA adaptado na câmara pulpar – ou seja, na entrada do canal radicular (Figura 12), ou pela evidência de imagem radiológica de estenose parcial ou redução do diâmetro interno dos canais pulpare radulares (Figura 13).

Considera-se uma resposta biológica não favorável quando se visualiza a presença de reabsorção radicular patológica externa ou interna, lesão da bifurcação radicular, alargamento patológico do ligamento periodontal ou sinais de deslocação ou desaparecimento do material de preenchimento pulpar, o MTA.

Como os molares decíduos se encontram em estreita relação com os gérmenes dos pré-molares que lhes sucederão durante a transição dentária, é importante avaliar as repercussões que os tratamentos realizados nos primeiros possam ter nos seus sucessores permanentes, tanto a nível da formação, como de cronologia de erupção e posição (Figura 14).

Da avaliação dos estudos publicados sobre o Agregado Trióxido Mineral e a sua aplicação em pulpotomias de molares temporários podemos afirmar que se trata de um material que tem demonstrado excelentes níveis de êxito clínico e radiográfico, não afectando a formação dos pré-molares sucessores, podendo por isso ser indicado como substituto do formocresol. ■

Referências

Pedido de referência para cristinalsilva@mail.telepac.pt



Centro de Estudos de Medicina Dentária do Amial, Lda.

Manuel Neves, Clínica de Medicina Dentária, Lda.

Curso

Odontopediatria

1º CICLO

19 de Março 2010

Diagnóstico e plano de tratamento na criança

Análise da saúde oral da criança
 Recolha de dados: anamnese e exploração
 Provas complementares
 A saúde oral e outras patologias sistémicas
 Psicologia aplicada ao controlo do comportamento no consultório
 Programas de prevenção de cárie na criança conforme a Idade e Risco

2º CICLO

16 de Abril 2010

Desenvolvimento da oclusão. Erupção dentária normal e patologia. Controlo precoce das alterações da oclusão

A erupção dentária e desenvolvimento da oclusão. Etapas evolutivas.
 Problemas e enfoques terapêuticos
 Prevenção das perdas de espaço. Mantenedores fixos e removíveis
 Estudo das alterações precoces da oclusão
 Utilização de aparelhos fixos e removíveis nos tratamentos precoces

3º CICLO

14 de Maio 2010

Terapia pulpar em dentição decídua e permanente jovem

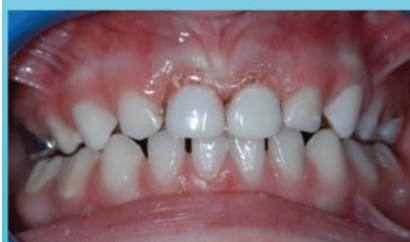
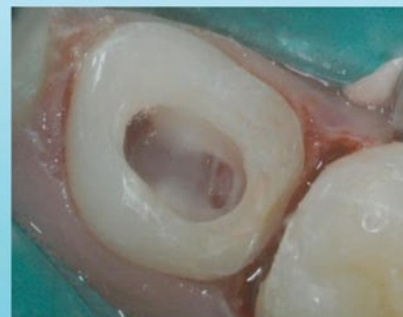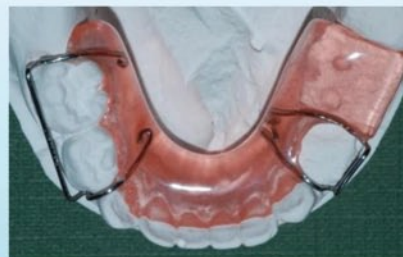Tratamentos pulpares em dentição decídua
 Tratamentos pulpares em dentição permanente jovem
 Coroas pré-formadas em dentição decídua. Indicações.
 Técnica. Complicações

4º CICLO

4 de Junho 2010

Traumatismos dentários no paciente em crescimento. Dentição decídua e permanente jovem

Exploração e diagnóstico de lesões
 Podem-se tratar as lesões dos dentes permanentes mediante o tratamento nos dentes decíduos?
 Prevenção de lesões a longo prazo
 Tratamento dos traumatismos na dentição decídua
 Tratamento dos traumatismos na dentição permanente
 Próteses anteriores



Aulas Práticas Com Pacientes

Corpo Docente:

Prof. Doutora Elena Barbería (Catedrática UCM)
 Dra. Cristina Cardoso Silva

Com a colaboração de:

Dra. Ana Norton
 Dra. Alexandra Queirós



Informação Geral:

Centro de Estudos de Medicina Dentária do Amial
 Rua do Amial, 283 – R/C. 4200-060 Porto (Portugal)
 Tel.: +351 228347766 Móvel: +351 912572319
 Fax: +351 228347769
 E-mail: anacristina@manuelneves.com

Apoios

