

U. PORTO



INSTITUTO DE CIÊNCIAS BIOMÉDICAS ABEL SALAZAR
UNIVERSIDADE DO PORTO

Relatório Final de Estágio
Mestrado Integrado em Medicina Veterinária

MEDICINA INTERNA E CIRURGIA EQUINA

Mariana Miranda de Castro Martins

Orientador

Luís Miguel Paiva Benites da Silva Athayde

Co-Orientadores

Tulio M. Prado

Lara Armengou Ruiz

Porto 2010

U. PORTO



INSTITUTO DE CIÊNCIAS BIOMÉDICAS ABEL SALAZAR
UNIVERSIDADE DO PORTO

Relatório Final de Estágio
Mestrado Integrado em Medicina Veterinária

MEDICINA INTERNA E CIRURGIA EQUINA

Mariana Miranda de Castro Martins

Orientador

Luís Miguel Paiva Benites da Silva Athayde

Co-Orientadores

Tulio M. Prado

Lara Armengou Ruiz

Porto 2010

Resumo

O estágio é a primeira etapa na vida profissional de um médico veterinário, a primeira oportunidade de aplicar os conhecimentos adquiridos ao longo dos cinco anos de curso. Esta experiência permite verificar que a formação teórica, embora fundamental para a aquisição de conhecimentos científicos intrínsecos à medicina veterinária, está longe de ser suficiente para o bom exercício da profissão. O trabalho na área clínica exige um estudo permanente, uma constante actualização de conhecimentos, não sendo possível de outra forma assegurar a qualidade dos serviços prestados e a resposta às necessidades do dia-a-dia.

O presente trabalho pretende descrever as actividades realizadas ao longo do estágio curricular do Mestrado Integrado em Medicina Veterinária realizado na área de Medicina e Cirurgia Equina. A primeira parte do estágio decorreu no Hospital Veterinário da Universidade do Tennessee (Estados Unidos da América), no período compreendido entre os dias 3 de Novembro e 20 de Dezembro de 2009, sob a orientação académica do Dr. Luís Athayde e a co-orientação do Dr. Tulio Prado. A segunda parte teve lugar no Hospital Veterinário da Universidade Autònoma de Barcelona (Espanha), durante o período compreendido entre os dias 28 de Dezembro de 2009 e 28 de Fevereiro de 2010, sob a co-orientação da Dr^a. Lara Armengou.

Durante este período foi possível observar e participar em procedimentos de diagnóstico e tratamento levados a cabo pelos serviços de Medicina Interna e Cirurgia Equina dos respectivos hospitais. Tive oportunidade de participar activamente na admissão e no seguimento dos casos clínicos referidos, bem como na monitorização clínica e tratamento dos equinos hospitalizados.

O relatório inclui uma breve análise estatística da casuística observada, uma monografia sobre os temas “Criptorquidismo Equino” e “Síndrome de Ulceração Gástrica Equina” e a descrição de casos clínicos relativos a ambas as patologias.



Figura 1 – Logótipos de ambas as universidades visitadas.

Agradecimentos

Agradeço a toda a equipa do Hospital Veterinário da Universidade do Tennessee e do Hospital Veterinário da Universidade Autónoma de Barcelona, por todas as respostas prontamente cedidas e pelo exemplo de profissionalismo.

Ao meu orientador de estágio, Dr. Luís Athayde, pela sua disponibilidade e empenho na revisão do presente trabalho e por todo o conhecimento transmitido na área de Medicina e Cirurgia Equina.

Ao Professor Dr. António Rocha pela sua pedagogia e qualidade profissional exímias. Assim como pela prestabilidade e simpatia que sempre demonstrou ao longo do meu percurso académico.

A todos os Professores do Instituto de Ciências Biomédicas Abel Salazar (ICBAS) e da Universidade Autónoma de Barcelona (UAB) que contribuíram para a minha formação profissional e pessoal.

Agradeço particularmente à minha mãe, a quem dedico este trabalho, por quem é e me ensinou a ser.

Lista de abreviaturas

AINE's - Anti-inflamatórios não esteróides
Al(OH)₃ - Hidróxido de alumínio
BID - Duas vezes ao dia
bpm - Batimentos por minuto
cm - centímetro
COX - Cicloxigenase
FCE - Factor de crescimento epidérmico
GnRH - Hormona libertadora de gonadotropinas
hCG - Gonadotrofina Coriónica Humana
LH - Hormona luteinizante
IBP - Inibidor da bomba de prótons
IM - Via intramuscular
IV - Via intravenosa
Kg - Quilograma
mg - Miligrama
Mg(OH)₂ - Hidróxido de magnésio
min - Minuto(s)
mm Hg - Milímetro(s) de mercúrio
PGE₂ - Prostaglandina E₂
PGI₂ - Prostaglandina I₂
pg/ml - Picograma por mililitro
PO - Via oral
QID - Quatro vezes ao dia
rpm - Respirações por minuto
SID - Uma vez ao dia
SUGE - Síndrome de Ulceração Gástrica Equina
TID - Três vezes ao dia
UI - Unidades internacionais
°C - Graus célsius
µg - Micrograma

Índice

Casuística	1
Criptorquidismo equino	
1. Revisão Bibliográfica.....	3
1.1 Introdução.....	3
1.2 Patofisiologia.....	3
1.3 Diagnóstico.....	5
1.4 Tratamento.....	7
1.5. Comparação entre diferentes técnicas cirúrgicas.....	7
2. Caso Clínico.....	9
3. Discussão/ Conclusão.....	12
Síndrome de Ulceração Gástrica Equina	
1. Revisão Bibliográfica	13
1.1 Introdução	13
1.2 Patofisiologia	15
1.3 Sinais Clínicos	18
1.4 Diagnóstico	18
1.5 Tratamento	19
2. Casos Clínicos	21
2.1 Caso Clínico 1	21
2.1 Caso Clínico 2	22
3. Discussão	23
4. Conclusão	24
Bibliografia	25
Anexo I	29
Anexo II	30

Casuística

As actividades desenvolvidas compreenderam o seguimento de 103 casos, quer em regime ambulatorio como a nível hospitalar, correspondendo este último contexto à maioria (88%) das situações. De entre o total de casos, 57 (55%) correspondem ao Hospital Veterinário da Universidade do Tennessee e 46 (45%) à unidade Equina do Hospital Veterinário da Universidade Autónoma de Barcelona. O Gráfico 1 representa a distribuição dos casos clínicos por sistemas do organismo. Deste modo, a maior parte foi respeitante ao sistema locomotor e incluiu sobretudo exames de diagnóstico de claudicação. Por sua vez, o sistema gastrointestinal (GI) foi o segundo mais representado, compreendendo 21 casos, de entre os quais 14 foram cólicas. Os restantes distribuíram-se, por ordem decrescente, pelo sistema reprodutor, sistema endócrino, neonatologia e sistema respiratório. Outras categorias, com um número de casos igual ou inferior a 2, incluíram a oftalmologia (Figura 2 e 3), o sistema urinário, o sistema nervoso, entre outros. De entre a totalidade de casos clínicos, 77 (75%) envolveram apenas intervenções médicas, enquanto 26 (25%) necessitaram de abordagem cirúrgica. Por outro lado, a prestação de serviços veterinários correspondeu sobretudo a exames de acto de compra, profilaxia sanitária (vacinações e desparasitações), preenchimento de resenhos e dentisteria.

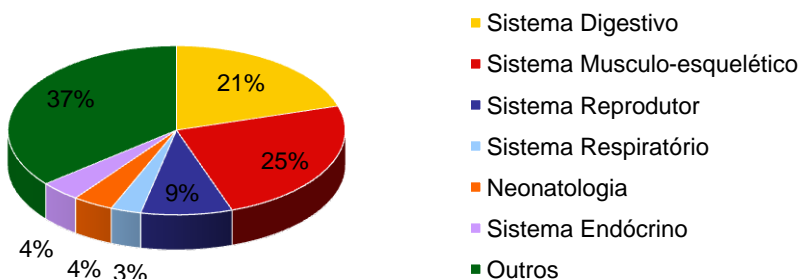


Gráfico 1 - Distribuição da casuística por sistema envolvido.

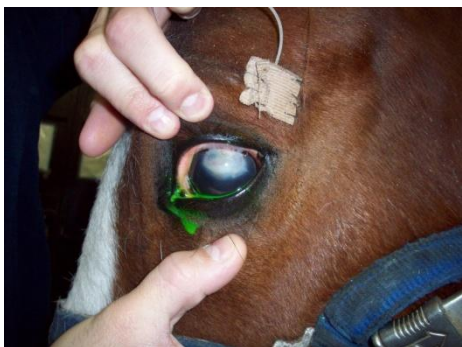


Figura 2 - Queratoplastia

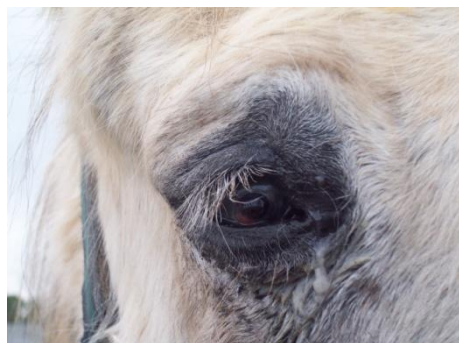


Figura 3 - Perfuração da córnea.

Qualquer aprendizagem, em qualquer área, depende não só da vontade própria mas também dos meios e recursos disponibilizados. Acredito que fui privilegiada na oferta de condições de aprendizagem, tanto pelos meios disponibilizados como pelas equipas de profissionais em que me inseri. Seguem-se algumas imagens de forma a ilustrar parte das actividades desenvolvidas e das instalações dos hospitais visitados.

Universidade do Tennessee:




Figura 4 - Câmara hiperbárica (a); Game Ready™ Equine (b); Artroscopia (c).

Universidade Autónoma de Barcelona:



Figura 5 - Bloco operatório e fluoroscópio (a); Burra com laminite nos 4 membros (b); Burro com encefalopatia hipóxico-isquêmica neonatal (c).

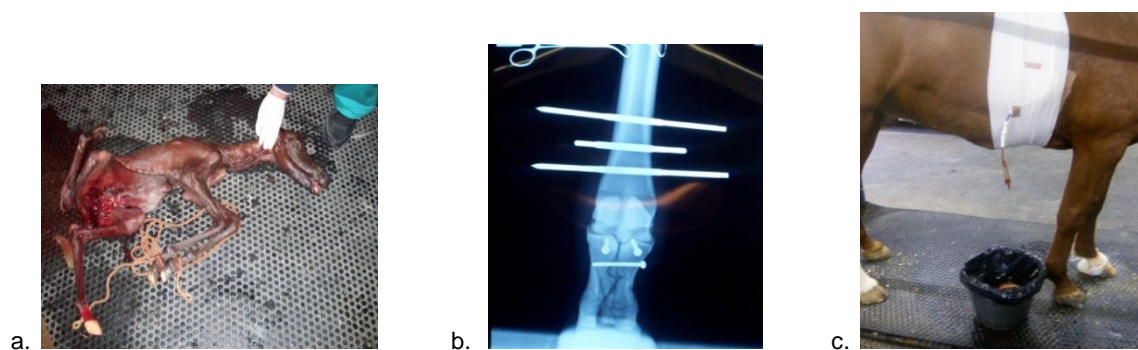


Figura 6- Aborto (a); Fractura cominuta da primeira falange (b); Cavalo com pleuropneumonia, drenagem pleural (c).

CRIPTORQUIDISMO EQUINO

Resumo

O presente estudo tem como objectivo comparar as diferentes técnicas cirúrgicas de criptorquidectomia realizadas em equinos, focando como exemplo a técnica laparoscópica.

1. Revisão Bibliográfica

1.1 Introdução

Orquidectomia ou orquiectomia é a remoção cirúrgica das gónadas sexuais masculinas, ou seja, a ablação de um ou dos dois testículos. É vulgarmente conhecida por castração ou emasculação (Auer & Stick 2006). Considerada como um dos mais antigos procedimentos cirúrgicos praticados em Medicina Veterinária e um dos procedimentos mais difundidos e realizados em cirurgia equina, trata-se ainda de um assunto polémico entre proprietários. Alguns proprietários associam à imagem de animais com excesso de peso e letárgicos. Por outro lado, há quem acredite que o desporto requer do animal características que dificilmente se encontram num garanhão. Ou seja, tudo depende do que o criador ou proprietário espera do cavalo.

A orquidectomia é geralmente utilizada para prevenir a reprodução de garanhões de qualidade inferior e para eliminar o comportamento de garanhão ou diminuir o temperamento agressivo indesejável. Ao remover a fonte principal de androgénios, a castração torna o cavalo mais dócil e controlável (Auer & Stick 2006).

O termo criptorquidia tem origem no grego “kriptos” que significa escondido, e “orchis” que significa testículo, ou seja, a criptorquidia significa a ausência de um ou de ambos os testículos no seu lugar habitual, a bolsa escrotal. Num equino normal, ambos os testículos se encontram na bolsa escrotal entre os 30 dias antecedentes e as 2 semanas após o fim do período gestacional. Esta migração descendente desde a zona dorsal do abdómen é propiciada por diversos factores e pode ser interrompida em qualquer fase do processo (Lu 2005).

São factores importantes para a descida testicular a tracção feita pelo gubernáculo devido ao seu encurtamento, a regressão do ligamento suspensor cranial do testículo e o aumento da pressão intra-abdominal, que contribui para facilitar a passagem do testículo através do canal inguinal até ao saco escrotal (Lu 2005).

1.2 Patofisiologia

Devido à natureza complexa da descida testicular, a etiologia do criptorquidismo é considerada multifactorial (Blanchard *et al.* 2003)(Amann & Veeramachaneni 2007). A criptorquidia unilateral é mais comum que a bilateral e a prevalência de retenção dos testículos

à esquerda ou à direita é quase igual. (Searle *et al.* 1999). No entanto, testículos retidos no antímero esquerdo são geralmente abdominais, enquanto que os retidos no antímero direito são geralmente inguinais (Lu 2005).

O aumento de temperatura associada à retenção testicular impede o funcionamento testicular normal sob o ponto de vista espermatogénico. Não obstante, animais que apresentem criptorquidismo, mesmo que bilateral, têm comportamento de ganhos normais uma vez que a produção de testosterona pelas células de Leydig não está comprometida, ou seja, testículos retidos secretam testosterona a níveis aproximadamente normais (Lu 2005) (Auer & Stick 2006).

Esta patologia está também associada a um maior risco de desenvolvimento de neoplasias, possivelmente devido ao ambiente hipertérmico a que os testículos retidos estão sujeitos. O tumor testicular mais comum em cavalos adultos é o seminoma. Esta neoplasia pode afectar tanto o testículo retido como o testículo em posição fisiológica, assim como pode causar aumento do tamanho testicular e metastizar. Por sua vez, em cavalos jovens, a neoplasia testicular mais comum é o teratoma e pode ser causa ou resultado do criptorquidismo. Estão também descritos no criptorquidismo, tumores das células intersticiais ou de Leydig e tumores de células de Sertoli (Lu 2005).

O criptorquidismo pode ser classificado em abdominal ou inguinal, sendo uni ou bilateral. Esta classificação tem por base o posicionamento dos testículos e epidídimo retidos. Se ambos estão completamente contidos na cavidade abdominal, o cavalo é denominado criptorquídeo abdominal total ou completo. Quando o testículo se localiza na cavidade abdominal e a cauda do epidídimo dentro do processo vaginal, podendo estar localizada dentro do canal inguinal ou até mesmo no saco escrotal, o animal é considerado criptorquídeo abdominal parcial ou incompleto (Figura 8). Por sua vez, o criptorquidismo inguinal pode ser subdividido em temporário ou permanente. À semelhança dos Humanos, nos equinos, uma retenção inguinal pode ser resolvida uma vez que o cavalo atinja a puberdade (Lu 2005).

Está descrito um certo grau de predisposição racial para o criptorquidismo. O Quarto de Milha e o Percheron, por exemplo, são raças que apresentam uma grande incidência desta patologia quando comparados com o Puro Sangue Inglês e o Puro Sangue Árabe que apresentam uma baixa incidência (Lu 2005). A etiologia do criptorquidismo permanece obscura e muitas teorias têm sido propostas, porém é reconhecida a sua natureza hereditária. Embora o seu mecanismo base ainda não tenha sido esclarecido pensa-se que esteja associado a um gene dominante ou a um mecanismo poligénico autossómico recessivo ligado ou não ao sexo (Lu 2005) (Blanchard *et al.* 2003).

1.3 Diagnóstico

Um animal criptorquídeo pode ser facilmente identificado caso não exista referência clínica de orquidectomia. O diagnóstico pode ser feito através da história clínica do animal em conjunto com a palpação externa da bolsa escrotal e anéis inguinais, palpação rectal, dosagem hormonal e ecografia. Apesar de raro em equinos, a ausência total de um dos testículos (monorquidismo), deve sempre ser considerada como um possível diagnóstico diferencial de criptorquidismo. O diagnóstico definitivo de monorquidismo apenas pode ser feito após remoção do testículo contralateral e posterior avaliação hormonal de supressão da função reprodutiva (Searle *et al.* 1999)(Blanchard *et al.* 2003).

Os androgénios e estrogénios têm um papel primordial na manifestação dos caracteres sexuais secundários e a sua medição é um indicativo fiável da presença ou não de tecido testicular activo, sendo também muito úteis para diferenciar cavalos castrados de garanhões criptorquídeos (Lu 2005).

A testosterona é uma hormona produzida em grandes quantidades nos equinos, particularmente pelo tecido testicular. Uma concentração de testosterona no soro ou plasma sanguíneo inferior a 40pg/ml indica que a probabilidade de existir tecido testicular activo é muito baixa. Concentrações entre 40 e 100 pg/ml não têm valor diagnóstico e, por último, uma concentração superior a 100 pg/ml indica a presença de tecido testicular activo (Blanchard *et al.* 2003). Cavalos com menos de 18 meses de idade podem apresentar como valores fisiológicos uma concentração inferior a 100pg/ml. A testosteronémia é também variável em função da altura do dia e da altura do ano. Estas variações implicam um cuidado acrescido na medição desta hormona para que se possa concluir acerca da actividade ou não do tecido testicular. Adicionalmente estudos indicam que a medição de testosterona basal não é fiável em 14% das amostras (Blanchard *et al.* 2003), pelo que é comum proceder-se à medição da testosteronémia após estimulação com gonadotrofina coriónica humana (hCG).

A hCG tem propriedades semelhantes às da hormona luteinizante (LH), liga-se a receptores nas células de Leydig e estimula a síntese de testosterona. Pode considerar-se que um teste de estimulação com hCG é positivo quando a concentração sanguínea de testosterona, duas horas após a administração de hCG, aumenta para o dobro ou triplo da inicial, antes da administração de hCG. Caso contrario pode concluir-se que não existe tecido testicular funcional (Blanchard *et al.* 2003).

Um outro método hormonal para detectar actividade testicular num garanhão é o doseamento de estrogénios sanguíneos. Machos castrados apresentam valores sanguíneos de sulfato de estrona inferiores a 50 pg/ml, enquanto que cavalos com tecido testicular activo apresentam valores sanguíneos superiores a 400pg/ml. A utilidade deste teste é limitada a animais com idade superior a 3 anos, uma vez que a produção de estrogénios antes do animal atingir a maturidade sexual encontra-se fisiologicamente diminuída. Nestes casos, é importante

associar com a medição de androgénios após estimulação com hCG. Em termos diagnósticos, o doseamento de estrogénios sanguíneos é um teste mais credível do que o doseamento da testosterona basal (Blanchard *et al.* 2003).

A avaliação do comportamento do cavalo é também uma componente importante no diagnóstico de criptorquidismo. No entanto, a sua utilidade é discutível uma vez que cerca de 20 a 30% dos cavalos castrados continuam a mostrar comportamento semelhante ao de um garanhão (Lu 2005). Esta situação tem sido atribuída a vários factores, incluindo alguns factores psicogénicos. Actualmente considera-se que se trata de uma consequência normal da socialização entre cavalos e que a sua incidência não é afectada por serem castrados antes ou depois da puberdade (Auer & Stick 2006).

A palpação rectal pode fornecer informação importante quanto à localização de um testículo criptoquídeo uma vez que o testículo pode ser palpado directamente numa posição abdominal ou inguinal (Lu 2005). É considerada um método diagnóstico sensível e com uma precisão de 87,9% quando efectuada por clínicos experientes. Contudo, no caso de cavalos jovens ou pôneis, a palpação rectal perde sensibilidade diagnóstica e deixa de ser viável pelo tamanho reduzido de ambos (Schambourg *et al.* 2006).

Outro método auxiliar de diagnóstico é a ecografia transabdominal ou inguinal e transrectal. Com a ajuda do ecógrafo pode confirmar-se a posição testicular e medir o tamanho do ou dos testículos retidos (Auer & Stick 2006). Existe uma correlação de 100% entre a localização testicular através da combinação de ecografia transrectal e inguinal e a sua confirmação cirúrgica. No entanto, a ecografia transrectal possui as mesmas limitações que a palpação rectal. Por tal, vale a pena referir um estudo (Schambourg *et al.* 2006) feito com o objectivo de avaliar a sensibilidade diagnóstica da combinação entre a ecografia transabdominal e inguinal na identificação e localização de testículos abdominais. No referido estudo a grande maioria dos cavalos estava entre o primeiro e o segundo ano de vida, não sendo por isso bons candidatos para avaliação hormonal e apresentando um maior risco de laceração rectal iatrogénica. Concluíram que a combinação ecográfica transabdominal e inguinal com uma sonda de 3,5 megahertz é um método seguro, sensível, específico e uma ferramenta de diagnóstico imediato para cavalos criptorquídeos. Adicionalmente é algo que pode ser usado em equinos de qualquer idade e tamanho (Schambourg *et al.* 2006).



Figura 7 - Palpação externa da bolsa escrotal.

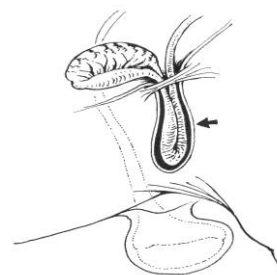


Figura 8 - Criptorquídeo abdominal parcial ou incompleto (Auer & Stick 2006).

1.4 Tratamento

O tratamento de eleição é o cirúrgico, devido à maior predisposição neoplásica de testículos retidos e às características hereditárias da patologia. Antes da cirurgia a região escrotal deve ser sujeita a uma inspecção rigorosa. A localização testicular ou a detecção de uma ansa intestinal no canal inguinal ou saco escrotal podem alterar completamente o procedimento anestésico e a técnica cirúrgica escolhida (Searle *et al.* 1999).

Tratamentos à base de hormonas, nomeadamente hCG e GnRH, são controversos e não produzem nos equinos os mesmos resultados obtidos na medicina humana. São realizados na tentativa de se estimular a produção testicular de androgénios com vista a compensar possíveis défices e induzir a descida testicular (Lu 2005). Algumas semanas após o nascimento dá-se a contracção dos anéis vaginais, tornando fisicamente inviável a descida de testículos abdominais. No caso de localização inguinal, o efeito da terapia com hormonas exógenas ainda não se encontra esclarecido (Auer & Stick 2006)(Brendemuehl 2006).

No que diz respeito à produção de testosterona, um estudo recente (Janett *et al.* 2008) sugere que a vacinação contra a GnRH é um método seguro e eficaz para suprimir a função testicular do garanhão por um período mínimo de 6 meses.

1.5. Comparação Entre Diferentes Técnicas Cirúrgicas

Actualmente existem múltiplas opções cirúrgicas para a castração de um equino com criptorquidismo. A escolha da técnica aplicada tem em conta a minimização de riscos e depende, de entre outros factores, da localização do testículo, da preferência e experiência do cirurgião, de factores económicos e do temperamento do animal. Estão descritas as abordagens inguinal, parainguinal, suprapúbica paramediana, através do flanco e por laparoscopia com o cavalo em estação ou em decúbito dorsal (Embertson 2009)(Lu 2005).

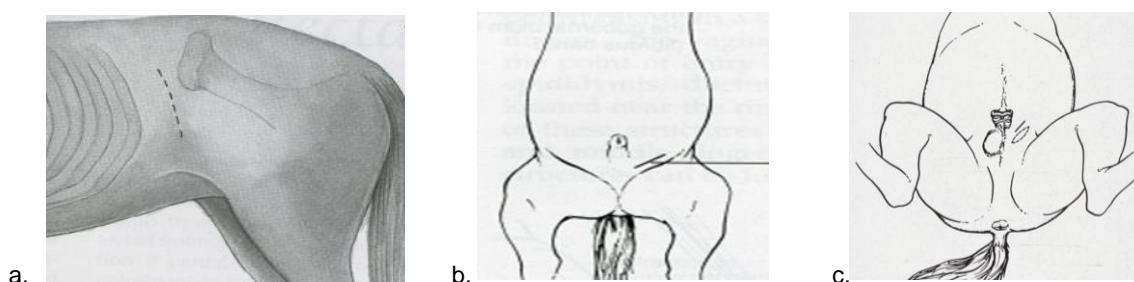


Figura 9 - Diferentes abordagens cirúrgicas: através do flanco (a); inguinal (b); parainguinal (c) (Auer & Stick 2006).

Independentemente da técnica cirúrgica escolhida, no caso de criptorquidismo unilateral, o testículo retido deve ser sempre o primeiro a ser removido. Assim, caso a cirurgia tenha de ser interrompida por algum motivo, permanece um indicador externo de criptorquidismo, o que permite diferenciar facilmente um cavalo castrado de um cavalo criptorquídeo (Blanchard *et al.* 2003)(Lu 2005).

Diferentes tipos de criptorquidismo requerem diferentes tipos de abordagens. A cirurgia é considerada invasiva ou não invasiva dependendo se a mão do cirurgião é ou não introduzida na cavidade abdominal, respectivamente. De entre as técnicas cirúrgicas referidas apenas a inguinal e a parainguinal são consideradas técnicas não invasivas. Ambas têm como vantagem o facto de não ser essencial determinar pré-cirurgicamente a localização testicular, uma vez que podem ser utilizadas nos dois tipos de criptorquidismo, abdominal e inguinal. Por sua vez, as abordagens cirúrgicas suprapúbica paramediana e pelo flanco estão descritas com sucesso apenas para a remoção de testículos com localização abdominal (Auer & Stick 2006).

Na abordagem inguinal o testículo pode ser identificado no canal inguinal, ou o ligamento próprio do testículo é utilizado para trazer o testículo para o local da incisão e subsequente emasculação. A abordagem parainguinal constitui uma alternativa a uma abordagem inguinal invasiva e tem como vantagens o fácil encerramento e menor probabilidade de ruptura do anel vaginal.

A abordagem suprapúbica paramediana é geralmente reservada para casos de criptorquidismo bilateral e para cavalos com história clínica desconhecida, aparentemente castrados, mas que exibem comportamento de garanhão. No caso de testículos localizados na cavidade abdominal e da anestesia geral não ser uma opção, pode ser considerada uma abordagem pelo flanco. Esta técnica tem como vantagem o facto do cavalo não ser submetido a anestesia geral (Lu 2005).

Diferentes técnicas estão associadas a diferentes riscos e requerem mais ou menos cuidados pós-operatórios e um maior ou menor período de convalescença. Por exemplo, a abordagem suprapúbica paramediana é considerada mais invasiva do que as abordagens inguinal e parainguinal e adicionalmente está associada a um maior risco de evisceração ou herniação pós-cirúrgica (Auer & Stick 2006)(Blanchard *et al.* 2003).

Actualmente nos Estados Unidos da América a prática das abordagens suprapúbica paramediana e pelo flanco é praticamente inexistente dada a grande disponibilidade de hospitais de referência e de cirurgiões treinados. Sendo a abordagem inguinal e os procedimentos laparoscópicos os mais comumente utilizados (Embertson 2009).

Nas últimas décadas a cirurgia laparoscópica sofreu uma importante evolução quer em Medicina Humana como em Medicina Veterinária. Na prática equina, a utilização de procedimentos por via laparoscópica foi descrita pela primeira vez no início dos anos 70 (Silva *et al.* 2008) associada à visualização do tracto reprodutivo feminino. Desde então, a cirurgia laparoscópica tornou-se uma prática comum no âmbito da cirurgia urogenital equina. A criptorquidectomia e a ovariectomia são os dois procedimentos cirúrgicos mais frequentemente realizados por laparoscopia (Hendrickson 2006).

A criptorquidectomia por laparoscopia pode ser realizada através de uma abordagem ventral, com o paciente em decúbito dorsal, sob anestesia geral, ou através do flanco, com o

paciente em estação, sob sedação profunda. É importante avaliar cada caso individualmente antes optar por uma destas duas abordagens. Muitos garanhões exibem problemas comportamentais o que, por motivos de segurança, faz com que não sejam bons candidatos para uma cirurgia em estação (Joyce 2008). A principal vantagem da cirurgia em estação, é o paciente não estar sujeito às complicações associadas a uma anestesia geral. Uma outra vantagem é que normalmente na abordagem pelo flanco os testículos são mais facilmente identificados (Hendrickson 2006).

A cirurgia laparoscópica tem como base o conceito de triangulação. O laparoscópio e os restantes instrumentos penetram a cavidade abdominal por diferentes pontos e com diferentes ângulos, permitindo ao cirurgião aceder à estrutura de interesse. Adicionalmente tem de ser criado um espaço livre na cavidade abdominal, adequado para a correcta realização do procedimento cirúrgico. Este é conseguido submetendo o cavalo a um jejum alimentar e através de insuflação da cavidade abdominal com dióxido de carbono (Hendrickson 2006). Independentemente do procedimento laparoscópico escolhido, é recomendado um jejum alimentar de pelo menos 12 horas (idealmente de 24 a 72 horas). Desta forma, otimiza-se a visualização e reduz-se o risco de lesão de estruturas intra-abdominais (Auer & Stick 2006). Uma outra vantagem de se realizar um jejum alimentar adequado, no caso da laparoscopia em decúbito dorsal, é o facto de quando o paciente é colocado na posição de Trendelenburg a pressão exercida sobre o diafragma é diminuída (Hendrickson 2006).

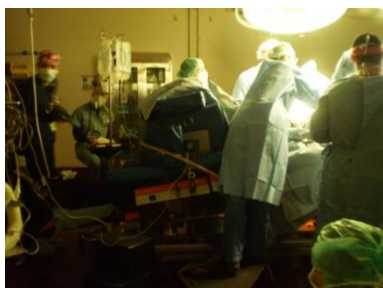

Figura 10 - Posição de Trendelenburg.

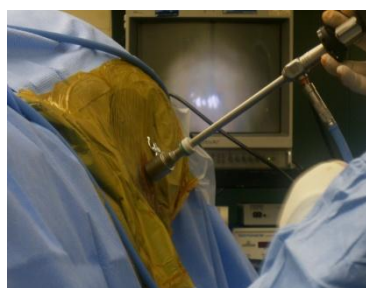

Figura 11 - Laparoscopia através do flanco.

Esta técnica cirúrgica está indicada para equinos que apresentem um historial de castração duvidoso, sem testículos palpáveis e que manifestem comportamento de garanhão. A exploração laparoscópica da região inguinal é particularmente útil quando a presença ou ausência de tecido testicular não pode ser determinada de forma conclusiva através de testes hormonais, quando não se consegue determinar o lado da retenção testicular ou quando as outras opções cirúrgicas conduziram ao fracasso (Auer & Stick 2006)(Blanchard *et al.* 2003).

2. Caso Clínico

No dia 16 de Novembro de 2009, Jake, um Garanhão da raça Quarto de Milha, de cinco anos de idade, apresentou-se no Hospital Veterinário da Universidade do Tennessee com

história de criptorquidismo unilateral direito. Inicialmente, Jake apresentava criptorquidismo bilateral e até à data já tinha sido submetido a quatro cirurgias. Em Novembro de 2006 foi feita uma abordagem Inguinal pelo veterinário de clínica ambulatória em que apenas o testículo esquerdo foi removido com sucesso, pelo anel inguinal esquerdo. Em Março 2008 Jake foi referido para o Hospital Veterinário da Universidade do Tennessee onde foi feita uma Laparotomia exploratória em conjunto com uma abordagem parainguinal direita. A fraca visualização e a grande quantidade de aderências tornaram impossível a separação do testículo da parede abdominal, pelo que foi recomendada criptorquidectomia por Laparoscopia. Em Abril de 2009 foi feita uma laparoscopia pelo flanco. Foi possível visualizar o testículo firmemente aderido à parede abdominal ventral direita. No entanto, o próprio acto laparoscópico com toda a perda de percepção de profundidade, sensação táctil e dificuldades técnicas para realização de uma hemostase efectiva conduziram, uma vez mais, ao insucesso.

Os proprietários não tinham qualquer intenção de usar o Jake como reprodutor e adicionalmente o seu temperamento agressivo era motivo de frustração e descontentamento. Estes factores, em conjunto com a chegada de uma sonda laparoscópica de radiofrequência ao hospital Veterinário fez com que fosse planeada mais uma tentativa de ablação do testículo criptorquídeo direito do Jake.

Após recepção, foi feito um exame de estado geral, no qual o Jake apresentou uma temperatura rectal de 37°C, frequência cardíaca de 28 bpm e frequência respiratória de 16 rpm. A auscultação cardíaca, respiratória e abdominal não revelou qualquer anomalia, assim como os restantes parâmetros do exame de estado geral. O paciente encontrava-se alerta e responsivo a estímulos, tinha as vacinas actualizadas e estava sob um programa de desparasitação adequado.

Foram feitas duas ecografias do testículo criptorquídeo, uma transabdominal e outra transrectal. Em ambas foi possível visualizar uma massa circular, ventralmente na parede abdominal direita. Como cuidados pré-operatórios o Jake foi submetido a um jejum alimentar de 36 horas, cateterizado e medicado com 22000 UI/ Kg de Penicilina G Procaína, IM, e 4.4 mg/Kg de Fenilbutazona, IV.

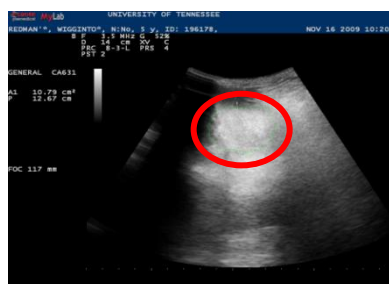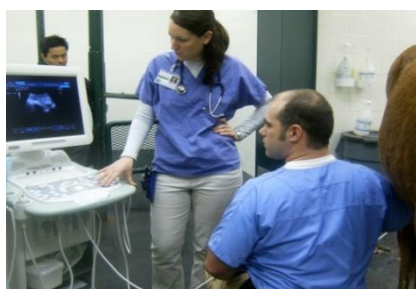


Figura 12 e 13 - Ecografia transabdominal. A linha vermelha envolve a área de projecção ecográfica do testículo intra-abdominal.

Protocolo anestésico: O Jake foi pré-medocado com 1mg/ kg IV de Xilazina e 0.1mg/kg IV de Diazepam. Foi induzido com 2mg/kg IV de Ketamina e a manutenção foi feita com Isoflurano a uma taxa oscilante entre os 2 e 2.5%.

Descrição do procedimento cirúrgico: Durante a cirurgia foi realizada fluidoterapia com solução equivalente a lactato de Ringer a uma taxa de 10 ml/kg/hora. O Jake foi posicionado em decúbito dorsal, foi-lhe colocado um cateter urinário e o abdômen ventral foi tosquiado e preparado assepticamente. Foi feita uma incisão de 1,5 cm na pele, 5 centímetros cranial ao umbigo. Foi inserida uma cânula mamária de 12 gauge, através da incisão na pele e da musculatura abdominal, na cavidade peritoneal. Foi assegurado o correcto posicionamento na cavidade peritoneal por sucção negativa de solução salina estéril para o lúmen da cânula.

O abdômen foi insuflado com dióxido de carbono até que uma pressão de 12-14 mm Hg fosse conseguida. O paciente foi colocado na posição de Trendelenburg. A cânula mamária foi substituída por um trocáter com um sistema valvular que permite a passagem de instrumentos cirúrgicos sem perda de gás. Por este primeiro trocáter inseriu-se o laparoscópio, o que permitiu explorar a parte caudal da cavidade peritoneal.

O testículo intra-abdominal direito foi encontrado coberto por uma rede densa de fibrina e tecido cicatricial no aspecto ventral da parede abdominal cranial à margem pélvica. Foi feita uma segunda incisão na pele de 1,5 cm, 3 cm caudal ao umbigo e 5 centímetros à direita da linha média, através da qual um segundo trocáter foi introduzido na cavidade abdominal. Foi necessário criar três portas de instrumentação adicionais de forma a melhorar a visualização e manipulação do testículo. Através de retractores de Fan, tesouras laparoscópicas e sonda de radiofrequência foi possível remover parte da fibrina e tecido cicatricial aderidos ao testículo.

Foi feita uma incisão de 5 cm cranial e axial ao anel inguinal superficial direito pela qual se introduziu na cavidade peritoneal uma pinça hemostática de forma a agarrar e exteriorizar o testículo (Figura 10). O cordão espermático foi laqueado através de um emasculador do tipo *Reimer* e seccionado.

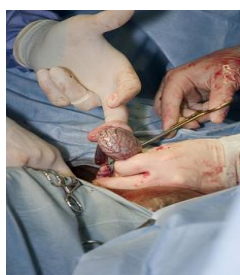

Figura 14 - Exteriorização do testículo.

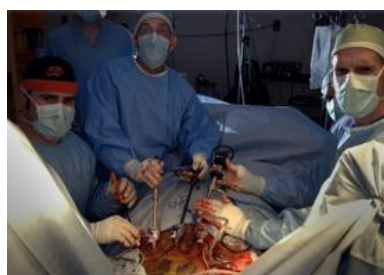

Figura 15 - Procedimento cirúrgico.

A cavidade peritoneal foi lavada com solução salina estéril e o excesso de fluido foi removido por uma cânula de aspiração *Poole*. A incisão parainguinal de 5 cm, que serviu de passaporte para extrair o testículo, foi suturada em três camadas distintas. Sutureou-se a

camada muscular com um padrão de sutura cruzado e posteriormente o tecido subcutâneo com uma sutura simples contínua. Os restantes portais foram suturados através de um padrão de sutura simples interrompido da camada muscular e em todas as incisões a pele foi suturada mecanicamente com agrafos. Foi utilizado material de sutura reabsorvível, polidioxanona, número 2 para a camada muscular e número 2-0 para o tecido subcutâneo.

Pós-cirurgia: No dia subsequente à cirurgia, o Jake foi medicado com 22000 UI/ kg de Penicilina G Procaína IM, BID, e com 4.4 mg/kg de Fenilbutazona IV com a mesma frequência. Duas horas após a cirurgia foi-lhe oferecida água e começou-se a introduzir gradualmente pequenas quantidades de alimento.

O Jake teve alta hospitalar 24 horas após a cirurgia, a terapia antibiótica foi descontinuada e foi-lhe prescrito 2.2 mg/kg de Fenilbutazona PO, BID por um período de 3 dias. Foi recomendado que o Jake permanecesse numa box e que o seu exercício se restringisse a passeios à mão, várias vezes ao dia, durante quatro semanas. Após esse período de tempo deixou de ter restrições no exercício sem, no entanto, poder ser montado por mais um mês. Os proprietários foram informados que seria expectável o Jake apresentar sinais de inflamação, nomeadamente edema subcutâneo moderado, nas margens das incisões e que os agrafos deveriam ser removidos 12 a 18 dias após a cirurgia.

3. Discussão/ Conclusão

Em ambas as abordagens laparoscópicas os testículos podem ser removidos da cavidade abdominal antes ou depois de se laquear e transeccionar o cordão espermático (Auer & Stick 2006). No caso do Jake a neovascularização e a grande quantidade de aderências que envolviam o testículo não permitiram individualizar o cordão espermático intra-abdominalmente, pelo que foi feita uma emascação extra-abdominal. A emascação intra-abdominal apresenta como vantagem a visualização adequada das estruturas após emascação, o que permite identificar hemorragias secundárias antes de se retirar o testículo da cavidade abdominal. Isto é importante pois uma vez que se retira o testículo perde-se o efeito de insuflação intra-abdominal o que compromete a visualização das estruturas e não permite actuar de forma rápida e eficaz (Auer & Stick 2006).

Em situações normais, um equino submetido a criptorquidectomia por via laparoscópica pode começar com exercícios leves no dia subsequente à cirurgia e atingir a sua actividade física normal entre 7 a 10 dias depois (Hendrickson 2006). Contudo, o protocolo de retorno à actividade física do Jake foi alargado, uma vez que a cirurgia não se restringiu aos parâmetros habituais de uma abordagem laparoscópica.

A criptorquidectomia por laparoscopia simplifica a localização de testículos em posições anómalas, evita a ruptura do anel vaginal e permite um retorno mais rápido à actividade física. Não obstante, tem como desvantagens o custo do equipamento, o risco de perfuração de uma

víscera ou vaso sanguíneo abdominais e a necessidade do cirurgião estar familiarizado com o equipamento e técnicas disponíveis (Auer & Stick 2006).

SÍNDROME DE ULCERAÇÃO GÁSTRICA EQUINA

Resumo

O presente estudo tem como objectivo comparar diferentes abordagens terapêuticas à Síndrome de Ulceração Gástrica Equina em cavalos adultos.

1. Revisão Bibliográfica

1.1 Introdução

Na natureza os equinos vivem em grupos sociais organizados hierarquicamente, dispõem de grandes áreas e têm uma alimentação baseada na ingestão contínua de gramíneas ao longo do dia. Com a domesticação, que segundo Vilà *et al.* (2001) ocorreu há 5000 anos atrás, os cavalos foram retirados do seu ambiente natural e submetidos a um tipo de alimentação pré-estabelecida pelo Homem.

De entre as espécies domésticas, os equinos são os que apresentam com maior frequência quadros de cólica de origem digestiva. A sua etiologia está relacionada com as características anatómicas do sistema digestivo desta espécie que não se encontra adaptado ao confinamento a uma box e à ingestão fraccionada de alimento. São animais monogástricos e possuem um estômago relativamente pequeno para seu porte (capacidade de aproximadamente 10 litros) (Reed *et al.* 2004). A mucosa gástrica é claramente dividida em duas partes. Aquela que forra a maior parte do corpo e fundo do estômago assemelha-se à túnica mucosa esofágica e é denominada zona próventricular ou aglandular. É de cor branca, destituída de glândulas, e coberta por um espesso epitélio estratificado pavimentoso. Termina subitamente, formando um bordo elevado, irregular e sinuoso, denominado *margo plicatus*. Distalmente ao *margo plicatus* a túnica mucosa possui um carácter totalmente distinto, sendo macia e coberta por uma secreção mucosa. É nesta zona que se encontra o epitélio glandular gástrico, denominada portanto zona glandular (Bell *et al.* 2007).

Por definição, uma úlcera é uma solução de continuidade num determinado tecido. O termo Síndrome de Ulceração Gástrica Equina foi proposto em 1999 e abrange diferentes patologias, de etiologia multifactorial, associadas com a ulceração da mucosa esofágica, gástrica ou duodenal (Merritt 2009). A prevalência de lesões gástricas oscila entre os 53% e os 93% dependendo da população examinada e da actividade atlética do cavalo (Luthersson *et al.* 2009)(Videla & Andrews 2009). Mostra-se elevada tanto em equinos jovens como adultos, principalmente no caso de animais de alto rendimento desportivo, quando comparados a

animais não submetidos a um regime de trabalho intensivo (Jonsson & Egenvall 2006). A severidade das úlceras é variável, já que os animais podem estar levemente afectados ou chegar a estados graves e debilitantes (Mair *et al.* 2002).

O estômago possui diversos mecanismos de protecção da mucosa contra os efeitos lesivos do ácido, pepsina, sais biliares, enzimas digestivas e forças mecânicas de cisão. O muco secretado pelo epitélio glandular forma uma cobertura contínua, de espessura variada, firmemente aderida à mucosa. Exerce efeitos protectores contra a acção do ácido clorídrico e pepsina e previne o aparecimento de lesões mecânicas graças à sua acção lubrificante. A secreção de bicarbonato é mediada pela diminuição do pH intraluminal, produção de prostaglandina E2 e por irritação mecânica da superfície mucosa. O muco em conjunto com o bicarbonato forma uma interface alcalina entre o epitélio e o lúmen gástrico. Existe também um alto fluxo sanguíneo responsável por remover o excesso de iões de hidrogénio e fornecer oxigénio e nutrientes essenciais para o bom funcionamento da mucosa gástrica (Reed *et al.* 2004).

O factor de crescimento epidérmico encontra-se nas secreções salivares e pertence a uma vasta família de péptidos que produz uma variedade de respostas biológicas no trato gastrointestinal, a maioria das quais envolve a regulação da replicação celular e a sobrevivência das células. Promove a síntese de ácido desoxirribonucleico e a proliferação das células da mucosa gástrica (Bell *et al.* 2007).

À semelhança de outros órgãos do tracto gastrointestinal, o estômago secreta altas concentrações de prostaglandinas. A prostaglandina E2 suprime a secreção de ácido clorídrico, promove um fluxo sanguíneo adequado e modula a secreção de muco e bicarbonato. Exerce assim um efeito citoprotector, actua contra a necrose profunda e promove uma reposição celular rápida, evitando o aparecimento de lesões macroscópicas (Bell *et al.* 2007).

O epitélio aglandular e o epitélio glandular do estômago equino diferem estrutural e funcionalmente. A zona gástrica aglandular não tem função secretora ou absorptiva, funciona apenas como um reservatório de ingesta. Encontra-se susceptível às secreções gástricas ácidas, pois é desprovido de secreção mucóide rica em bicarbonato e não está descrita a existência de outros factores de protecção neste tecido para além da manutenção da sua integridade através de fluxo sanguíneo adequado (Rabuffo *et al.* 2009)(Buchanan & Andrews 2003). A grande maioria das úlceras gástricas (80%) ocorrem no terço proximal do estômago, ou seja na zona aglandular. Dentro desta zona, vários estudos demonstram que existe uma maior incidência na área adjacente ao *margo plicatus* (Hartmann & Frankeny 2003). Os sinais de cólica exibidos por estes animais são devidos ao efeito erosivo das secreções ácidas sobre o epitélio aglandular comprometido. Não obstante, geralmente é necessário existir um grau de ulceração severo para que esta patologia curse com sinais de cólica (Videla & Andrews 2009) (Buchanan & Andrews 2003).

Os dois terços distais do estômago (zona glandular) possuem vários factores de protecção, secreção mucóide rica em bicarbonato, prostaglandina E₂, fluxo sanguíneo contínuo e um processo de regeneração de mucosa eficaz graças ao factor de crescimento epidérmico (Rabuffo *et al.* 2009)(Buchanan & Andrews 2003). As glândulas aqui presentes são responsáveis por secretar muco, bicarbonato, ácido clorídrico e pepsinogénio. Os restantes 20% de úlceras gástricas ocorrem nesta zona e o seu aparecimento está associado com um desequilíbrio entre os factores de risco ou agressão e de protecção da mucosa gástrica (Videla & Andrews 2009).

1.2 Patofisiologia

Temos que ter em conta que o cavalo é um animal de rotina e que uma alteração brusca nesta rotina pode provocar distúrbios no animal. Animais de desporto viajam frequentemente, estando constantemente submetidos a longos períodos de transporte, mudanças bruscas de ambiente, alterações de horários e finalmente alterações de maneo alimentar.

O padrão de secreção ácida no cavalo é contínuo durante as 24 horas do dia e pensa-se que esta exposição contínua da mucosa aglandular ao ácido gástrico seja o principal factor predisponente para o desenvolvimento da Síndrome de Ulceração Gástrica Equina. Para além do ácido clorídrico, dentro do estômago do cavalo existem normalmente altas concentrações de ácidos biliares (provenientes do refluxo duodenogástrico normal) e ácidos gordos de cadeia curta (provenientes da fermentação microbiana). Em situações de pH ácido, os ácidos gordos de cadeia curta e os ácidos biliares têm a capacidade de lesionar a barreira epitelial da zona aglandular, expondo as camadas mais profundas ao ácido clorídrico e predispondo ao aparecimento de úlceras nesta zona (Reed *et al.* 2004).

A secreção de ácido clorídrico depende da interacção entre diferentes substâncias estimulantes, nomeadamente gastrina, histamina e acetilcolina, secundariamente a estímulo vagal. Entre as substâncias mencionadas, no caso dos equinos, a histamina é o estímulo mais potente para a secreção de ácido gástrico (Mair *et al.* 2002). No entanto, diversas outras circunstâncias promovem a elevação dos níveis de secreção ácida e foram identificados vários outros factores potencialmente ulcerogénicos (Bell *et al.* 2007)(Reese & Andrews 2009).

O exercício físico diminui a velocidade de esvaziamento gástrico, levando a um maior tempo de exposição da mucosa gástrica aglandular às secreções ácidas. Sob este ponto de vista, a motilidade gástrica é importante, pois está relacionada com o esvaziamento do estômago. Adicionalmente, os aspectos mecânicos do exercício e o aumento da pressão abdominal podem ser suficientes para proporcionar uma exposição prolongada da mucosa aglandular do estômago a factores agressores. Períodos longos de exercício ou exercício físico intenso podem também levar a falhas de circulação gástrica levando a microlesões por falta de

oxigenação adequada (Videla & Andrews 2009).

Outro factor que deve ser salientado é o tipo de alimento. Traumatismos no epitélio gástrico relacionados com a ingestão de alimentos grosseiros podem romper a camada protectora e permitir o desenvolvimento de úlceras. Por outro lado, o alto consumo de alimento concentrado aliado a uma menor ingestão de forragem favorece o aparecimento de lesões gástricas, já que o alimento concentrado possui quantidades elevadas de hidratos de carbono facilmente fermentáveis que são posteriormente transformados em ácidos gordos voláteis pelas bactérias residentes. Por sua vez, os ácidos gordos voláteis causam descida de pH e actuam de forma sinérgica com o ácido clorídrico na inibição do transporte celular de sódio o que provoca dano celular, inflamação e ulceração. Isto pode ser compensado pela ingestão concomitante de concentrações elevadas de proteínas. Um exemplo prático da efectividade desta compensação baseia-se em estudos que demonstram que cavalos alimentados com alfafa, também conhecida por luzerna, têm uma menor prevalência de ulceração gástrica do que cavalos alimentados com feno (Flores *et al.* 2009)(Reese & Andrews 2009). A ingestão desta forragem promove uma maior salivação e um aumento no pH intragástrico provavelmente pelo efeito tamponante dos sais de cálcio e proteínas que possui em elevada quantidade. A alfafa *per se* pode exercer um efeito de tamponamento gástrico até seis horas pós prandialmente (Bell *et al.* 2007).

O nível de gastrina sérica pós-prandial é maior em equinos que consomem alimento concentrado em comparação com aqueles que apenas consomem feno (Bell *et al.* 2007). Para além de contribuir para a formação de úlceras por aumentar os níveis séricos de gastrina, o alimento concentrado reduz o tempo que o cavalo passa a comer o que leva a um menor efeito de tamponamento pela secreção salivar rica em bicarbonato (Flores *et al.* 2009).

Pelo mesmo motivo, equinos mantidos a pasto apresentam menor predisposição para o desenvolvimento de lesões gástricas já que existe um fluxo contínuo de ingesta e saliva que tampona o pH gástrico ácido. A alimentação intermitente praticada em regime de estabulação e situações de jejum superiores a 48 horas estão associadas ao aparecimento de lesões gástricas. Por outro lado, ao estar estabulado o cavalo ingere menor quantidade de alimento, quer por modificação comportamental ou pelo facto das necessidades energéticas serem satisfeitas através do alimento concentrado (Mair *et al.* 2002)(Husted *et al.* 2009).

Estudos demonstraram que, independentemente do tipo de alimentação e ambiente, existem variações no pH gástrico de equinos consoante a altura do dia, sendo que entre a 1 e as 9 horas da manhã o pH se encontra fisiologicamente diminuído, atingindo valores inferiores a 4. Uma das possíveis explicações baseia-se no facto do consumo de alimento ser menor durante a noite. Ou seja, o efeito descrito sobre o jejum prolongado no pH gástrico de equinos não é aplicável durante a noite (Husted *et al.* 2008).

Qualquer tipo de stress (transporte por exemplo) está associado a um aumento no nível

de cortisol plasmático. O cortisol provoca um aumento na secreção de ácido clorídrico e uma diminuição dos mecanismos protectores da mucosa gástrica, como por exemplo a secreção de muco (Reed *et al.* 2004). Para além disso, durante o transporte os cavalos tendem a ingerir menos alimento o que por si só propicia ao aparecimento de úlceras gástricas (Buchanan & Andrews 2003).

Alguns destes factores são importantes para o desenvolvimento de lesões na porção aglandular sem, no entanto, desempenharem um papel importante no desenvolvimento de úlceras na porção glandular. Por exemplo, a privação de alimento e o exercício físico intenso têm repercussões importantes a nível da mucosa aglandular e pouco efeito a nível da mucosa glandular (Reed *et al.* 2004).

Os anti-inflamatórios não esteróides (AINE's) são fármacos frequentemente utilizados em medicina veterinária com o intuito de minimizar as respostas inflamatórias indesejáveis e pelos seus efeitos analgésico e antipirético. Este grupo de fármacos possui actividade inibitória sobre as enzimas Cicloxigenase. Existem dois tipos de Cicloxigenase, COX-1 (ciclooxigenase 1) e COX-2 (ciclooxigenase 2). Os produtos resultantes da acção da COX-1 são Prostaglandinas relacionadas com reacções fisiológicas naturais (renais e gastrointestinais), enquanto que os produtos resultantes da acção da COX-2 estão envolvidos nos processos inflamatórios (Reed *et al.* 2004).

Sabe-se que a maioria dos anti-inflamatórios actualmente comercializados inibem tanto a COX-1 quanto a COX-2 em diferentes graus, mas infelizmente a COX-1 em detrimento da COX-2, levando a efeitos colaterais diversos. O potencial ulcerogénico é maior no caso da administração de fenilbutazona, seguida pelo flunixin meglumin e em menor grau pelo cetoprofeno. Os efeitos colaterais ocorrem devido à inibição da síntese de prostaglandinas, principalmente a PGE2 e a PGI2. Por este motivo, o uso de inibidores selectivos para a COX-2 está cada vez mais em voga pois são menos ulcerogénicos (Reed *et al.* 2004)(Buchanan & Andrews 2003).

A presença de parasitas gástricos é também um factor predisponente ao aparecimento de úlceras gástricas em equinos quando associado a outros factores. Programas de desparasitação inadequados podem permitir a instalação do parasita *Gasterophilus intestinalis* que se instala nas paredes do estômago do equino, alimentando-se por sucção, destruindo a mucosa e predispondo o local a lesões ulcerativas. Larvas de *Habronema megastoma* podem também causar úlceras como sequela da gastrite parasitária (Reed *et al.* 2004).

Helicobacter sp. são bactérias gram negativas capazes de se multiplicar no estômago mesmo sob o efeito da secreção gástrica. Em humanos, inúmeros trabalhos ilustram a sua importância entre as causas de gastrite crónica, úlceras gástricas e duodenais. No entanto, faltam trabalhos conclusivos que relacionem a presença de *Helicobacter sp.* com a formação de úlceras em equinos (Mair *et al.* 2002).

Poder-se-ia citar um número ainda maior de factores potencialmente predisponentes à ocorrência de úlceras gástricas em equinos. Por este motivo vale a pena ressaltar a importância de uma observação acurada não somente dos factores que causam stress, mas também de outros potenciais riscos que podem colaborar em muito para o aparecimento desta patologia. Ou seja, é necessário estar atento ao meio que envolve o cavalo e ao comportamento do mesmo, de forma a intervir adequadamente.

1.3 Sinais Clínicos

Os sinais clínicos associados a úlceras gástricas em equinos são vagos e inespecíficos. Uma observação cuidadosa do animal pode fornecer algumas pistas sobre o desenvolvimento do problema, sinais como perda de peso, diminuição do desempenho desportivo, pelagem fraca, ranger os dentes (bruxismo), cólica moderada recorrente, desconforto abdominal associado às refeições, diminuição do apetite e um apetite selectivo (diminuição da ingestão de alimentos concentrados) são achados comuns em cavalos adultos com SUGE. A severidade dos sinais clínicos pode ou não estar relacionada com o grau de ulceração (Bell *et al.* 2007)(Buchanan & Andrews 2003). Estes sinais para além de inespecíficos, manifestam-se de modo distinto entre cada indivíduo, contudo, indicam que algo não está bem e que é necessária uma investigação com orientação profissional.

1.4 Diagnóstico

Actualmente, a gastroscopia é o único método disponível para o diagnóstico definitivo de úlceras gástricas. A utilização de um sistema de pontuação permite ao médico veterinário monitorizar a severidade desta patologia e avaliar a eficácia do tratamento (Buchanan & Andrews 2003). As lesões são geralmente classificadas de acordo com a localização e severidade. Recentemente, foi sugerido um sistema de classificação uniforme das lesões gástricas (Tabela 1).

Síndrome de Ulceração Gástrica Equina Sistema de Classificação de Severidade	
Grau 0	Epitélio intacto com aparência normal
Grau 1	Epitélio intacto com áreas hiperémicas ou com hiperqueratose
Grau 2	Lesão pequena focal/ multifocal
Grau 3	Lesão extensa focal/ multifocal ou lesões superficiais extensas
Grau 4	Lesões extensas com áreas de ulceração profunda

Tabela 1 – Adaptada de Reed SM, Bayly WM, Sellon DC (2004), “Diseases of the Stomach”, **Equine Internal Medicine**, 2º Ed, 868.

No caso de não ser possível realizar uma gastroscopia pode ser útil iniciar o tratamento empírico e observar a resolução ou não dos sinais clínicos. Não existem alterações hematológicas ou bioquímicas actualmente conhecidas que ajudem no diagnóstico do síndrome de ulceração gástrica equina. A pesquisa de sangue oculto nas fezes pode ser útil no diagnóstico de ulceração gástrica em poldros neonatos. No entanto, em cavalos adultos ou poldros mais velhos a microflora existente no cólon digere a hemoglobina livre (Bell *et al.* 2007).

Foi recentemente proposto que os níveis de sacarose (açúcar comercial comum) na urina ou sangue, após a sua administração via entubação nasogástrica, aumentam em equinos com lesões no epitélio gástrico. Em situações fisiológicas, não está presente em concentrações significativas na urina ou no sangue, pois trata-se de uma molécula demasiado volumosa para passar através da mucosa gástrica saudável e é quase que imediatamente degradada assim que atinge o intestino delgado (O'Conner *et al.* 2004)(Hewetson *et al.* 2006).

A determinação dos níveis urinários de sacarose é utilizada como método diagnóstico de úlceras gástricas em animais de outras espécies. Contudo, a elevada densidade específica da urina de um cavalo adulto pode interferir com os resultados deste teste (Reed *et al.* 2004). Por sua vez, a concentração de sacarose plasmática tem como vantagem ser uma técnica mais rápida de executar e o facto da quantidade de sacarose absorvida poder ser correlacionada com a severidade das lesões. Este teste parece ser um método fiável de diagnosticar EGUS sem a despesa e a experiência associadas à endoscopia (O'Conner *et al.* 2004)(Hewetson *et al.* 2006).

1.5 Tratamento

Apesar de uma apreciação da anatomia e fisiologia básica do estômago ser importante, é igualmente importante ser capaz de identificar cavalos que possam beneficiar de uma terapia anti-ulcerogénica preventiva. Estão disponíveis vários agentes farmacológicos para o tratamento de úlceras gástricas em Humanos. No entanto, poucos têm mostrado ser eficazes no tratamento e prevenção da SUGE.

Os objectivos do tratamento da SUGE são promover a cicatrização, eliminar os sinais clínicos, prevenir complicações secundárias e minimizar recorrências. Actualmente, o tratamento de úlceras gástricas em equinos concentra-se na supressão da secreção ácida através do uso de antagonistas dos receptores H₂ da histamina e de inibidores da bomba de prótons. Existem outras opções terapêuticas, nomeadamente análogos das prostaglandinas, anti-ácidos e citoprotectores. Devido à alta taxa de reincidência, a terapêutica farmacológica deve ser seguida por estratégias de gestão de maneio e alimentação. Uma dieta e um maneio adequados, por si só, podem ajudar na resolução desta patologia (Buchanan & Andrews 2003).

Os receptores H₂ da histamina encontram-se nas células parietais do estômago,

responsáveis pela produção de ácido clorídrico. A competição dos fármacos antagonistas dos receptores H2 com a histamina leva a uma redução da secreção ácida. Além disso, esses agentes podem inibir a secreção ácida estimulada pela gastrina e acetilcolina. Devem ser administradas doses altas, pois parece haver uma variação significativa entre equinos no que diz respeito à resposta ao tratamento com antagonistas dos receptores H2, particularmente a doses baixas. Isto ocorre provavelmente devido à baixa biodisponibilidade oral destes fármacos em equinos. Dentro deste grupo de fármacos a cimetidina e a ranitidina têm sido amplamente utilizadas para tratar a SUGE (Reed *et al.* 2004).

Embora a cimetidina seja eficaz no tratamento de úlceras gástricas em Humanos, há pouca evidência científica na literatura veterinária que demonstre a eficácia deste fármaco no tratamento da SUGE (Buchanan & Andrews 2003). A ranitidina é quatro vezes mais potente que a cimetidina. Quando administrado por via oral suprime a produção de ácido e mantém o pH do estômago aproximadamente a 4,6. A doses altas a ranitidina é capaz de limitar o desenvolvimento de lesões gástricas. Enquanto que a doses mais baixas é ineficaz para o tratamento da SUGE.

Apesar da ranitidina e a cimetidina serem os antagonistas dos receptores H2 mais estudados em equinos, outros antagonistas foram avaliados experimentalmente e podem permitir administrações menos frequentes e eventualmente uma supressão ácida mais efectiva (Buchanan & Andrews 2003). A terapia com antagonistas dos receptores H2 deve ser contínua durante 14 a 21 dias. No entanto, com este grupo de fármacos se durante o tratamento o animal continuar sujeito a factores de risco, os sinais clínicos podem-se resolver, mas as lesões mantêm-se (Reed *et al.* 2004).

O uso de inibidores da bomba de prótons (IBP) oferece vantagens sobre os antagonistas H2. As principais vantagens destes medicamentos são o facto de poderem ser administrados a cada 24 horas e a sua capacidade de bloquear a secreção gástrica de ácido independentemente da natureza do estímulo que lhe deu origem (Buchanan & Andrews 2003). Actuam por inibição específica da bomba de prótons das células parietais do estômago que secreta ácido clorídrico. Esta enzima é a etapa final da via de secreção ácida (Mair *et al.* 2002).

Exemplos de IBP são, entre outros, o omeprazol e o lansoprazol. O omeprazol foi o primeiro a ser desenvolvido e é o único agente aprovado actualmente para o tratamento da SUGE. O omeprazol degrada-se rapidamente em meio ácido, portanto, deve ser incorporado numa cápsula de revestimento entérico ou numa pasta especialmente formulada. (Nieto *et al.* 2002)(Reed *et al.* 2004) Vários estudos têm documentado a eficácia deste fármaco tanto na prevenção como na resolução de úlceras gástricas. Após um ciclo de tratamento inicial de 28 dias, é recomendada uma dose diária mais baixa de modo a prevenir a reincidência de úlceras gástricas caso o cavalo continue submetido a factores de risco (Bell *et al.* 2007).

Os antiácidos são compostos básicos que neutralizam a acidez gástrica durante um

curto intervalo de tempo (30 a 120 minutos). Existem inúmeros tipos de antiácidos, mas a maioria dos antiácidos usados em prática equina são uma combinação de hidróxido de alumínio com hidróxido de magnésio. Devido ao seu curto efeito sobre o pH do estômago equino e à necessidade de administração de grandes volumes, não são utilizados com frequência em prática clínica. No entanto, estas substâncias podem ser úteis para o alívio de sinais clínicos agudos (Reed *et al.* 2004)(Bell *et al.* 2007).

O sucralfato liga-se ao epitélio glandular do estômago (maior afinidade para zonas ulceradas) e promove a cicatrização de lesões nesta zona. Acredita-se que a sua actividade antiulcerogénica se deve à formação de uma barreira protectora contra a acção dos mecanismos agressores. Vários mecanismos já foram propostos para explicar os efeitos citoprotectores e cicatrizantes do sucralfato, incluindo a estimulação da síntese de prostaglandinas, aumento da secreção de bicarbonato e estimulação da produção local do factor de crescimento epidérmico. O sucralfato deve ser administrado concomitantemente com fármacos anti-ácidos. Estudos laboratoriais indicam que o sucralfato consegue absorver e, portanto, reduzir a biodisponibilidade de vários outros fármacos. Estas interacções podem ser minimizadas pela separação cronológica das administrações (aproximadamente 2 horas) (Videla & Andrews 2009).

O Misoprostol é um análogo sintético da prostaglandina E1, efectivo no tratamento e prevenção de úlceras gástricas em Humanos. Embora não existam efeitos colaterais relatados em cavalos, os efeitos secundários relatados noutras espécies (diarreia, cólica, entre outros) limitam o uso em clínica equina (Videla & Andrews 2009).

Agentes procinéticos podem ser úteis como terapia adjuvante no tratamento da SUGE, principalmente quando existe íleo adinâmico ou refluxo gastroduodenal. Não foram observados efeitos adversos do uso de betanecol em pacientes saudáveis. No entanto, certas formulações de eritromicina podem provocar colite fatal em cavalos adultos quando administradas em doses antimicrobianas (Videla & Andrews 2009).

Em suma, actualmente o omeprazol administrado por via oral é o tratamento mais eficaz para a SUGE. Estão descritas inúmeras opções terapêuticas, como antagonistas dos receptores H₂, sucralfato, agentes procinéticos, análogos das prostaglandinas, antiácidos, entre outros. No entanto, a maioria destas opções terapêuticas surgiram por extrapolação de medicina Humana e a sua eficácia em equinos é variável (Bell *et al.* 2007).

2. Casos Clínicos

2.1 Caso clínico 1

No dia 19 de Novembro de 2009, Siranik, um garanhão Puro Sangue Árabe, de 16 anos de idade, foi referido para o Hospital Veterinário da Universidade do Tennessee por história de cólica recorrente. Duas semanas antes da data de admissão tinha sido diagnosticada e tratada

pelo veterinário de clínica ambulatoria uma obstrução esofágica. Siranik foi sedado, submetido a sondagem nasoesofágica e medicado com AINE's duas vezes ao dia durante alguns dias. Os proprietários não sabiam que fármacos ou doses correspondentes tinham sido utilizados. Siranik apresentou uma recuperação satisfatória após o tratamento médico. No entanto, a partir dessa data começou a apresentar sinais de cólica moderada como diminuição do apetite, passar muito tempo deitado, olhar para o flanco e raspar o solo. Estes episódios geralmente resolviam-se de forma espontânea ou após a administração de doses pontuais de flunixin meglumine (1 mg/ Kg IV).

Na admissão do paciente foi feito um exame de estado geral completo. Siranik apresentava uma temperatura rectal de 36,7°C, frequência cardíaca de 32 bpm e frequência respiratória de 20 rpm. A auscultação cardíaca, respiratória e abdominal não revelou qualquer anomalia, assim como os restantes parâmetros do exame de estado geral. O paciente encontrava-se alerta e responsivo a estímulos, tinha a desparasitação interna e vacinas actualizadas.

Foi feita uma gastroscopia de forma a avaliar a mucosa esofágica e gástrica. A mucosa esofágica apresentava pequenas zonas de tecido cicatricial como sequela da obstrução esofágica. Observou-se um grau severo de ulceração na porção não glandular do estômago junto ao *margo plicatus* (grau 3/4).

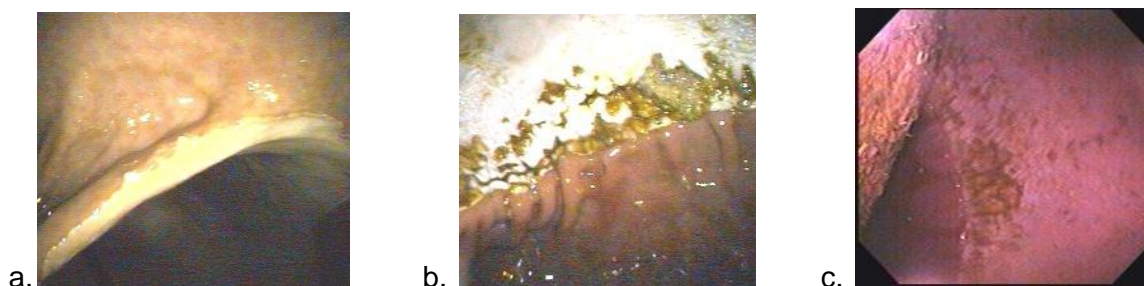


Figura 16- Mucosa gástrica normal (a); Mucosa gástrica do Siranik vista de diferentes ângulos (b)(c);

Após o diagnóstico da SUGE, foi prescrito o tratamento com omeprazol (Gastrogard®) 4 mg/ kg, PO SID, durante 28 dias e Sucralfato, 2 mg/ kg, PO, TID durante 5 dias. Foi agendada uma nova gastroscopia para 4 semanas depois da primeira visita ao hospital de forma a reavaliar a mucosa gástrica e comprovar a eficácia do tratamento instituído. Durante esse período foi recomendado descontinuar o alimento concentrado e oferecer apenas feno de erva de qualidade elevada. Os proprietários foram também informados sobre os benefícios da alfafa na prevenção desta patologia, assim como dos efeitos negativos que podem surgir da administração de AINE's.

2.2 Caso clínico 2

No dia 8 de Fevereiro de 2010, Aquir, um garanhão Puro Sangue Árabe, de 2 anos de

idade, foi referido para o Hospital Veterinário da Universidade de Barcelona com história de distensão sinovial da articulação tarsocrural da extremidade posterior esquerda.

Após recepção confirmou-se a presença de distensão e verificou-se a existência de um fragmento osteocondral ao nível da articulação mencionada. Aquir foi tratado por meio de artroscopia para remoção do fragmento presente na articulação tarsocrural esquerda. O tratamento pós-cirúrgico consistiu na administração de fenilbutazona IV (4,4 mg/Kg, BID) durante três dias, entre outros fármacos, colocação de penso compressivo e repouso em box. Após terminar a administração de fenilbutazona passou a suxibuzona PO (3,3 mg/Kg BID) durante três dias.

No entanto, dois dias após a cirurgia Aquir começou a mostrar sinais de cólica moderada recorrentes. Ocorriam geralmente após as refeições e consistiam em olhar para o flanco, deitar-se frequentemente e rolar. Os exames físicos efectuados e a palpação rectal não revelaram qualquer anomalia. Iniciou-se o tratamento com omeprazol (Gastrogard®) 4 mg/ kg PO, SID, e umas horas mais tarde os sinais de desconforto abdominal resolveram-se. Aquir continuou a ser medicado com AINE's pelo período acima mencionado e com omeprazol por um período de 15 dias.

3. Discussão

Tanto Siranik como Aquir apresentavam sinais de cólica. A cólica possui origem multifactorial e a compreensão destas diversas etiologias é fundamental para uma boa aproximação diagnóstica e tratamento adequado. Quando um cavalo apresenta sinais de desconforto abdominal é imprescindível uma boa anamnese, reunindo o maior número de informações possíveis sobre a história clínica, manejo nutricional e sanitário e actividade física do animal. As cólicas podem ser classificadas de diversas formas, sendo umas mais específicas que outras. Contudo, na maioria dos casos de cólica não é possível fazer qualquer classificação a não ser quanto à sua duração (aguda, crónica ou recorrente).

A Síndrome de Ulceração Gástrica Equina pode ser causa ou consequência de cólica. Surge como consequência porque a primeira abordagem a um cavalo com cólica está muitas vezes associada ao uso de AINE's e à restrição de alimento. O médico veterinário deve ter isso em conta sempre que prescreva um tratamento com AINE's a um cavalo com sinais de cólica. De um modo geral, sempre que se contempla o uso deste grupo de fármacos devem ser considerados, juntamente com a eficácia do agente para a condição a ser tratada, os possíveis efeitos adversos e o potencial tóxico de cada um. Além disso, deve sempre ser calculada a dose mínima necessária para o cumprimento dos objectivos terapêuticos.

O uso de outros fármacos, tais como a xilazina, butorfanol, ou detomidina são uma boa alternativa aos AINE's no controle da dor abdominal. Têm propriedades analgésicas potentes e proporcionam um alívio temporário da dor abdominal em equinos. Estes fármacos permitem a

realização de um exame clínico adequado e funcionam também como indicadores de prognóstico (Videla & Andrews, 2009).

Siranik foi medicado com omeprazol, durante 28 dias, e sucralfato, durante 5 dias. São necessários entre 3 a 5 dias de tratamento com omeprazol para que se consiga uma supressão ácida máxima, o que leva alguns clínicos a incluir numa fase inicial o sucralfato, pois este exerce efeitos citoprotectores logo após a sua administração. Contudo, um aumento no pH gástrico e uma diminuição na produção de ácido são evidentes 5 a 8 horas após a administração de omeprazol (Bell *et al.* 2007).

No caso de Aquir, por motivos económicos e opção do clínico, não foi feito o diagnóstico definitivo de SUGE. No entanto, o quadro clínico juntamente com a resolução dos sinais clínicos, após a administração de omeprazol sugerem a presença de SUGE. Actualmente estão disponíveis vários protocolos terapêuticos para o tratamento da SUGE. É difícil prever quanto tempo uma úlcera gástrica necessita para cicatrizar. Geralmente, independentemente do agente utilizado, é necessário um período mínimo de tratamento entre os 14 e os 28 dias. Não obstante, tudo isto depende da gravidade das lesões e do próprio animal, devendo o tratamento ser adaptado para cada cavalo (Bell *et al.* 2007).

4. Conclusão

A Síndrome de Ulceração Gástrica Equina é uma entidade clínica muito importante na medicina equina, não só pela sua elevada prevalência como também pelas suas consequências. Apresenta sinais clínicos inespecíficos e uma elevada percentagem dos cavalos afectados são assintomáticos. Pelo que vale a pena referir o elevado risco de subestimação do problema e de uma importante perda na qualidade de vida, saúde e rendimento desportivo do equino.

Os factores desencadeantes da SUGE relacionam-se intimamente com o maneio do animal, seja por sobrecarga alimentar, falta de alimento, excesso de trabalho, confinamento a uma box, parasitas gástricos ou medicamentos anti-inflamatórios. Ou seja, uma dieta adequada e exercícios regulares além de um programa de combate aos parasitas gástricos podem atenuar de forma significativa o aparecimento desta patologia.



Figura 17 – Jake.



Figura 18 – Siranik.




Figura 19 – Aquir.

Bibliografia

Amann RP, Veeramachaneni DNR (2007), "Cryptorchidism in common eutherian mammals", **Reproduction**, 133, 541-561

Auer JA, Stick JA (2006), "Testis", **Equine Surgery**, 3 Ed., Saunders, 775-810

Bell RJW, Mogg TD, Kingston JK (2007), "Equine gastric ulcer syndrome in adult horses: A review", **New Zealand Veterinary Journal**, 55, 1-12

Blanchard TL, Varner DD, Schumacher J, Love CC, Brinsko SP, Rigby SL (2003), "Surgery of the Stallion Reproductive Tract" **Manual of Equine Reproduction**, 2 Ed., Mosby, 193-218

Brendemuehl JP (2006), "A comparison of the effects of repeated human chorionic gonadotropin administration on serum testosterone in prepubertal Thoroughbred colts with descended and cryptorchid testicles", **Animal Reproduction Science**, 94, 155-157

Buchanan BR, Andrews FM (2003), "Treatment and prevention of equine gastric ulcer syndrome", **Veterinary Clinics of North America: Equine Practice**, 19, 575-597

Dukti SA, Perkins S, Murphy J, Barr B, Boston R, Southwood LL, Bernard W (2006), "Prevalence of gastric squamous ulceration in horses with abdominal pain", **Equine Veterinary Journal**, 38, 347-349

Embertson RM (2009), "Selected Urogenital Surgery Concerns and Complications", **Equine Veterinary Journal**, 24, 643-661

Flores RS, Byron CR, Kline KH (2009), "31174 Effects of Feed Type on Growth and Gastric Ulcer Formation in Weanling Horses", **Abstracts**, 29, 484-485

Hartmann AM, Frankeny RL (2003), "A Preliminary Investigation Into the Association Between Competition and Gastric Ulcer Formation in Non-racing Performance Horses", **Journal of Equine Veterinary Science**, 23, 560-561

Hendrickson D (2006), "Laparoscopic Cryptorchidectomy and Ovariectomy in Horses", **Veterinary Clinics of North America: Equine Practice**, 22, 777-798

Hewetson M, Cohen ND, Love S, Buddington RK, Holmes W, Innocent GT, Roussel AJ (2006), "Sucrose Concentration in Blood: A New Method for Assessment of Gastric Permeability in Horses with Gastric Ulceration", **Journal of Veterinary Internal Medicine**, 20, 388-394

Hu HH, Charles G. MacAllister CG, Payton ME, Ronald S. Erkert RS (2005), "Evaluation of the analgesic effects of phenylbutazone administered at a high or low dosage in horses with chronic lameness", **Journal of the American Veterinary Medical Association**, 226, 414-417

Husted L, Sanchez LC, Baptiste KE, Olsen SN (2009), "Effect of a feed/fast protocol on pH in the proximal equine stomach", **Equine Veterinary Journal**, 41, 658-662

Husted L, Sanchez LC, Olsen SN, Baptiste KE, Merritt AM (2008), "Effect of paddock vs. stall housing on 24 hour gastric pH within the proximal and ventral equine stomach", **Equine Veterinary Journal**, 40, 337-341

Janett F, Stump R, Burger D, Thuna R (2009), "Suppression of testicular function and sexual behavior by vaccination against GnRH (Equity™) in the adult stallion", **Animal Reproduction Science**, 115, 88-102

Jonsson H, Egenvall A (2006), "Prevalence of gastric ulceration in Swedish Standardbreds in race training", **Equine Veterinary Journal**, 38, 209-213

Joyce J (2008), "A Review of Laparoscopic Cryptorchidectomy", **Journal of Equine Veterinary Science**, 28, 112-117

Lu KG (2005), "Clinical Diagnosis of the Cryptorchid Stallion", **Clinical Techniques in Equine Practice**, 4, 250-256

Luthersson N, Nielsen KH, Harris P, Parkin TDH (2009), "Risk factors associated with equine gastric ulceration syndrome (EGUS) in 201 horses in Denmark", **Equine Veterinary Journal**, 41, 625-630

Luthersson N, Nielsen KH, Harris P, Parkin TDH (2009), "The prevalence and anatomical distribution of equine gastric ulceration syndrome (EGUS) in 201 horses in Denmark", **Equine Veterinary Journal**, 41, 619-624

Mair T, Divers T, Ducharme N (2002), "Diseases of the Stomach" **Manual of Equine Gastroenterology**, WB Saunders, 241-248

McClure SR, White GW, Sifferman RL, Bernard W, Doucet MY, Vrins A, Holste JE, Fleishman C, Alva R, Cramer LG, "Efficacy of omeprazole paste for prevention of gastric ulcers in horses in race training", **Journal of the American Veterinary Medical Association**, 226, 1681-1684

Merritt AM (2009), "Appeal for proper usage of the term EGUS: Equine gastric ulcer syndrome", **Equine Veterinary Journal**, 41, 616

Nadeau JA, Andrews FM, (2009), "Equine gastric ulcer syndrome: The continuing conundrum", **Equine Veterinary Journal**, 41, 611-615

Nadeau JA, Andrews FM, Mathew AG, Argenzio RA, Blackford JT, Sohtell M, Saxton AM (2000), "Evaluation of diet as a cause of gastric ulcers in horses", **American Journal of Veterinary Research**, 61, 784-790

Nieto JE, Spier S, Pipers FS, Stanley S, Aleman MR, Smith DC, Snyder JR (2002), "Comparison of paste and suspension formulations of omeprazole in the healing of gastric ulcers in racehorses in active training", **Journal of the American Veterinary Medical Association**, 221, 1139-1143

O'Conner MS, Steiner JM, Roussel AJ, Williams DA, Meddings JB, Pipers F, Cohen ND(2004), "Evaluation of urine sucrose concentration for detection of gastric ulcers in horses", **American Journal of Veterinary Research**, 65, 31-39

Price J, Eager RA, Welsh EM, Waran NK (2005), "Current practice relating to equine castration in the UK", **Research in Veterinary Science**, 78, 277-280

Rabuffo TS, Hackett ES, Grenager N, Boston R, Orsini JA (2009), "Prevalence of Gastric Ulcerations in Horses with Colic", **Journal of Equine Veterinary Science**, 29, 540-546

Reed SM, Bayly WM, Sellon DC (2004), "Pathophysiology of Mucosal Injury and Repair", "Diseases of the Stomach", **Equine Internal Medicine**, 2 Ed., Saunders, 802-812, 863-871

Reese RE, Andrews FM (2009), "Nutrition and Dietary Management of Equine Gastric Ulcer Syndrome", **Veterinary Clinics of North America: Equine Practice**, 25, 79-92

Reinemeyer CR, Nielsen MK (2009), "Parasitism and Colic", **Veterinary Clinics of North America: Equine Practice**, 25, 233-245

Rodrigues NLF, Dore M, Doucet MY (2009), "Validation of a transendoscopic glandular and nonglandular gastric biopsy technique in horses", **Equine Veterinary Journal**, 41, 631-635

Schambourg MA, Farley JA, Marcoux M, Laverty S (2006), "Use of transabdominal ultrasonography to determine the location of cryptorchid testes in the horse", **Equine Veterinary Journal**, 38, 242-245

Searle D, Dart AJ, Dart CM, Hodgson (1999), "Equine castration: review of anatomy, approaches, techniques and complications in normal, cryptorchid and monorchid horses", **Australian Veterinary Journal**, 77, 428-434

Shannon K., Reed SK, Messer NT, Tessman RK, Keegan KG (2006), "Effects of phenylbutazone alone or in combination with flunixin meglumine on blood protein concentrations in horses", **American Journal of Veterinary Research**, 67, 398-402

Silva LC, DVM, Zoppa ALV, Hendrickson DA (2008), "Equine Diagnostic Laparoscopy" **Journal of Equine Veterinary Science**, 28, 247-254

Videla R, Andrews FM, (2009), "New Perspectives in Equine Gastric Ulcer Syndrome", **Veterinary Clinics of North America: Equine Practice**, 25, 283-301

Vilà C, Leonard JA, Götherström A, Marklund S, Sandberg K, Lidén K, Wayne RK, Ellegren H (2001), "Widespread Origins of Domestic Horse Lineages", **Science**, 291, 474-477

Anexo I

Tratamento Farmacológico da Síndrome de Ulceração Gástrica Equina			
Fármaco	Dose	Intervalo de Dose	Via de Administração
Omeprazol	0.5 – 1.0 mg/kg	Cada 24 horas	IV
	4 mg/kg (tratamento)	Cada 24 horas	PO
	1 mg/kg (prevenção)		
Ranitidina	1.5 mg/kg	Cada 6 horas	IV
	6.6 mg/kg	Cada 8 horas	PO
Famotidina	0.3 mg/kg	Cada 12 horas	IV
	2.8 mg/kg	Cada 12 horas	PO
Misoprostol	5 µg/kg	Cada 8 horas	PO
Sucralfato	20-40 mg/kg	Cada 8 horas	PO
Al(OH) ₃ /Mg(OH) ₂ (antiácidos)	30g Al(OH) ₃ / 15 g Mg(OH) ₂	Cada 2 horas	PO

Tabela 1 – Tratamento Farmacológico da Síndrome de Ulceração Gástrica Equina. Adaptada de Videla R, Andrews FM, (2009), “New Perspectives in Equine Gastric Ulcer Syndrome”, **Veterinary Clinics of North America: Equine Practice**, 25, 293

Anexo II

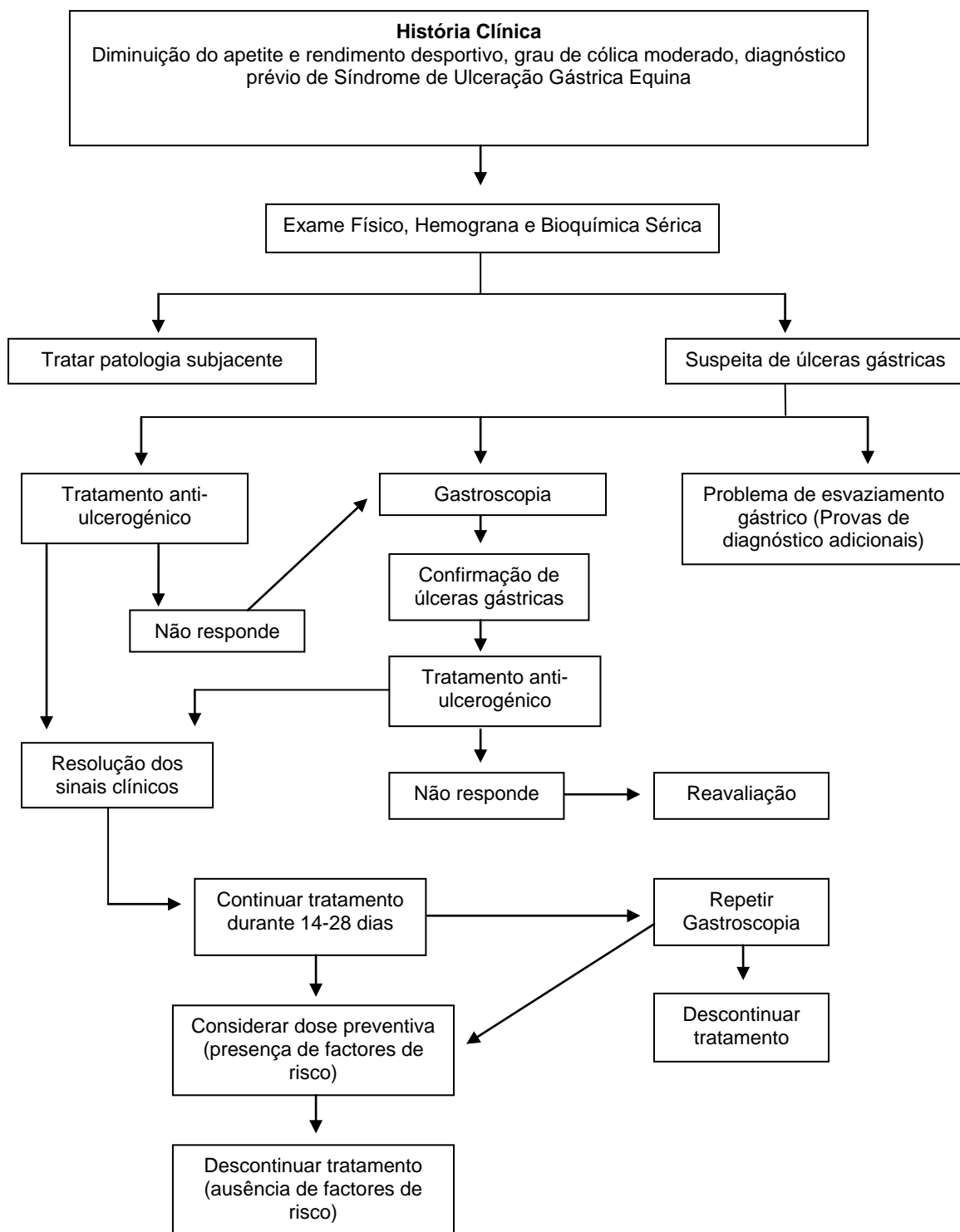


Figura 1 – Diagnóstico e tratamento da Síndrome de Ulceração Gástrica Equina (SUGE). Adaptada de Buchanan BR, Andrews FM (2003), “Treatment and prevention of equine gastric ulcer syndrome”, **Veterinary Clinics of North America: Equine Practice**, 19, 581