

Evaristo da Espectação P. d'Almeida

M646

N.º 1

CONTINUIDADE

E

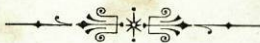
CONTIGUIDADE HISTOLOGICA

INTERPRETADA Á LUZ DA PHYSIOLOGIA MODERNA

DISSERTAÇÃO INAUGURAL

apresentada á

ESCOLA MEDICO-CIRURGICA DO PORTO



PORTO
IMPRESA MODERNA
55, R. de Passos Manoel, 57
1889

50/5 EHC

10 de Maio de Dezembro de 1889,
La 1ª hora da tarde

Presidente - Che. J. Ma-
del Rodrigues da Silva Pinto

Com. Supl.
Che. Supl.

- tes
9.
5
- 1 Dr. Agostinho Ant. de Souto
 - 3 Vicente Urbano de Freitas
 - 2 Antonio d'Aguedo Maia
 - 4 Roberto Bellarmino Fias

ESCOLA MEDICO-CIRURGICA DO PORTO

DIRECTOR

CONSELHEIRO VISCONDE DE OLIVEIRA

SECRETARIO

RICARDO D'ALMEIDA JORGE

CORPO CATHEDRATICO

LENTES CATHEDRATICOS

- 1.^a Cadeira—Anatomia descriptiva e geral João Pereira Dias Lebre.
- 2.^a Cadeira—Physiologia Vicente Urbino de Freitas.
- 3.^a Cadeira—Historia natural dos medicamentos, Materia medica . Dr. José Carlos Lopes.
- 4.^a Cadeira—Pathologia externa e therapeutica externa. Antonio Joaquim de Moraes Caldas.
- 5.^a Cadeira—Medicina operatoria. . Pedro Augusto Dias.
- 6.^a Cadeira—Partos, doenças das mulheres de parto e dos recém-nascidos Dr. Agostinho Antonio do Souto.
- 7.^a Cadeira—Pathologia interna e therapeutica interna. Antonio d'Oliveira Monteiro.
- 8.^a Cadeira—Clinica medica . . . Antonio d'Azevedo Maia.
- 9.^a Cadeira—Clinica cirurgica. . . Eduardo Pereira Pimenta.
- 10.^a Cadeira—Anatomia pathologica. Augusto Henrique d'Almeida Brandão.
- 11.^a Cadeira—Medicina legal, hygiene privada e publica e toxicologia. Manoel Rodrigues da Silva Pinto.
- 12.^a Cadeira—Pathologia geral, semiologia e historia medica . Illidio Ayres Pereira do Valle.
- Pharmacia Isidoro da Fonseca Moura.

LENTES JUBILADOS

- Secção medica. João Xavier d'Oliveira Barros.
José d'Andrade Gramaxo.
- Secção cirurgica Conselheiro Visconde de Oliveira.

LENTES SUBSTITUTOS

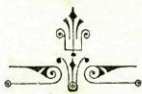- Secção medica { Antonio Placido da Costa.
Maximiano Lemos Junior.
- Secção cirurgica { Ricardo d'Almeida Jorge.
Candido Augusto Correia de Pinho.

LENTE DEMONSTRADOR

- Secção cirurgica Roberto Frias.

A Eschola não responde pelas doutrinas expendidas na dissertação e enunciadas nas proposições.

(Regulamento da Eschola, de 23 d'Abril de 1840, art. 155.º)

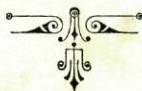

Á MEMORIA

DE

MEU PAE

UMA LAGRIMA.



À MEMORIA

DE

MEU IRMÃO

Bem cedo fugiste.

À MEMORIA

DE

MINHAS THIAS

Que ventura se ainda hoje
podesse beber os vos-
sos carinhos!

Á MEMORIA

DE

Bernardo Teixeira de Sousa Lobo

E DE

Theodoro de Carvalho Almeida

Jámais poderei esquecer-vos.

A minha mãe

Já era tempo!

A

MEUS IRMÃOS

Não tenho mais que vos oferecer: offereço-vos pois a cupula da minha carreira escholastica, que se para mim foi trabalhosa, para vós foi cheia d'espinhos.

A

MEUS THIOS

AO

Dig.^{mo} Abbade de Prozello

O Ill.^{mo} e Rev.^{mo} Snr.

Ricardo Marcellino Martins Dias de Freitas

Recordação

AO EX.^{mo} SNR.

Manoel José Felgueiras

e á

Sua Ex.^{ma} Familia

AOS EX.^{mos} SNRS.

Dr. Braz Augusto Pereira Gomes

e

Dr. Ernesto de Carvalho Almeida

Aos meus amigos

Francisco Teixeira de Sousa Lobo
José Joaquim Ferreira Monteiro
José Joaquim Ferreira d'Alveido
Rodrigues
Augusto Cesar Ribeiro Lima
Amadeu Carlos Ribeiro Lima
Affonso Lacerda Pinto
Miguel Augusto Soares

Ao

Meu condiscipulo e amigo

Thomas Nosolini da Silva Leão

Foram só trez annos!

AO

AMIGO PARTICULAR

Theophilo Bernardes

Off.

O teu ex corde.

AO

Ex.^{mo} Snr. Dr. Paulo Marcellino Dias de Freitas

OFF.

*Como prova de profundo re-
conhecimento.*

E. E. P. d'Almeida.

A0

MEU PRESIDENTE

O Ill.^{mo} e Ex.^{mo} Snr.

Dr. Manoel Rodrigues da Silva Pinto

Off.

O discipulo agradecido

PRELIMINARES

Assim como o vitello representa o elemento fundamental, offerecendo a base cosmica da vida do homem, assim tambem a cellula representa o elemento commum, offerecendo a base estructural do organismo humano.

Constituida a triplice camada blastodermica, inicia-se assim a triplice corrente em que paralellamente se desenvolvem os systemas organicos, que asseguram a evolução continua na adaptação das relações internas, intimamente ligadas entre si, e ás relações externas.

Da camada blastodermica externa, formada d'elementos cellulares primarios, resultará todo o aparelho de revestimento e protecção ás influencias exteriores, appropriando e completando ainda o destino evolutivo pelos sentidos especiaes e pelòs centros d'innervação.

Da camada blastodermica interna, formada d'elementos cellulares primarios, resultará todo o apparelho de revestimento e protecção ás influencias exteriores, levadas ao seio do organismo pelo ar e alimentos, appropriando e completando ainda o destino evolutivo pelas secrecções proprias ao canal digestivo, aos órgãos, que lhe são annexos, bem como ainda pela eliminação dos residuos pelo trabalho organico.

Da camada blastodermica média, formada igualmente pelos elementos cellulares primarios, resultará um vasto systema de connexões, que desde o elemento embryonario, em quietismo apparente (por estar integralmente disposto a preencher cicatricialmente qualquer lacuna, ou peor ainda a alimentar uma perturbação morbida) até ao sangue, (carne liquida) intermedio permanente e indispensavel entre o organismo e o meio em movimento e mutação continua, comprehenderá aquelle vasto systema de connexões, fibras musculares, nervosas, elasticas, connectivas e todas as fórmulas de tecido conjunctivo, incluindo o osseo, como consequencia adaptiva do muscullar.

Toda esta evolução diferenciadora explica-se ou antes determina-se por condições biologicas naturaes, adaptação potencial dos progenitores até ao ponto em que o organismo, individualizado para o mundo exterior, lhe soffre a acção.

O epithelio, sob o ponto de vista da physiologia comparada, offerece-nos o elemento celular primario, unico e definitivo para muitos organismos; assim é, que muitos d'estes se reduzem em sua estrutura a estes unicos elementos (infusorios); e assim é, que o agente

reproductor ainda o mais complexo (homem) é epithelial.

Assim se justifica a disposição do programma do meu estudo por maneira, que partindo do elemento fundamental (protoplasma) e do elemento commum (cellula) possamos reconhecer a crescente complexidade funccional por differenciação progressiva dos elementos organicos, que constituem o orgão, o aparelho e emfim o organismo.

Passando agora ao epithelio no organismo adulto, que é o que constitue a parte especial do meu trabalho, vejamos as considerações geraes, que methodicamente nos iniciam no seu estudo: distinguiremos não só sob o ponto de vista embryologico, mas ainda sob o ponto de vista anatomo-physiologico: o mesoderma, o ectoderma e o endoderma.

Afóra o mesoderma e o epithelio glandular, os restantes epithelios, comprehendidos no segundo e terceiro grupos indicados, são estratificados: o mesoderma destinado a appropriar os attrictos visceraes e sanguineos, offerece uma estructura distincta, como o é a sua funcção, da dos restantes epithelios: o epithelio glandular destinado ás variadas funcções de secreção, pela sua estructura e funcções igualmente se distingue dos restantes.

Estas divisões, assentes n'uma distincção real, deverão considerar-se mero artificio do meu estudo, porquanto, se no primeiro momento differenciador o organismo se nos offerece uno pelo blastoderma, igualmente se nos offerece ainda na unificação ou solidariedade intima dos variados elementos, que constituem o organismo.

O elemento epithelial, como cellula, offerece variados contornos desde a fôrma espherica, mais ou menos regular, até á que resulta de modificações de seus eixos, de hemispherios oppostos, ou de todo o perimetro, de maneira a affectar ainda as fôrmas cylindrica, conica, cylindro-conica, prismatica, de secção polygonal ordinariamente losangica, e de fôrma achatada, formando lamina mais ou menos espessa.

Os epithelios, debaixo do ponto de vista anatomico, dividem-se em estratificados e não estratificados; os estratificados comprehendem dois grupos: o primeiro grupo é o tegumentar cutaneo; topographia—pelle; o segundo grupo é o tegumentar mucoso; topographia—em continuidade com o anterior na conjunctiva, cornea, vestibulo das fossas nasaes, desde a abertura exterior do canal digestivo (labios) até ao cardio, desde as primeiras vias respiratorias até aos pequenos bronchios, desde a entrada dos órgãos de geração até ás vias genitaeas internas propriamente dictas.

Os epithelios não stratificados comprehendem tres grupos: o primeiro grupo é o tegumentar mucoso e glandular; topographia—em continuidade com o tegumentar mucoso estratificado desde o cardia até ao anus, revestindo os canaes e alguns utriculos glandulares: o segundo grupo é o endothelio (His) ou epithelio seroso, synovial, vascular e cardiaco; topographia—revestindo a face interna das serosas, synoviaeas, vasos e coração: o terceiro grupo é o glandular propriamente dicto; topographia—constituindo o elemento activo das glandulas secretoras.

O epithelio vibratil, entrando nos dois gru-

pos, estratificado e não estratificado, compre-
hende o tegumentar mucoso de cêlhas vibra-
teis; topographia—revestindo a mucosa das
fossas nazaes (menos a zona olfactiva) larynge
(excepto as cordas vocaes inferiores) trachêa,
bronchios, até ás vesiculas pulmonares, canal
lacrymal, trompa d'Eustachio, caixa do tympa-
no, (excepto a face interna da membrana do
tympano) trompa uterina, utero até ao quarto
inferior do collo, epidydimo (parte onde as ce-
lhas offerecem o maior desenvolvimento no ho-
mem) canaes defferentes e cones seminiferos.

Os epithelios, sob o ponto de vista histolo-
gico, comprehendem as formas extremas e as
formas intermedias: as formas extremas—la-
mina protoplasmica polygonal de um a tres mi-
límetros—endothelio nuclear, vesiculo esphe-
rico, epithelio glandular propriamente dicto e
cellulas profundas do epithelio estratificado: as
formas intermedias—forma granulosa de Ro-
bin, ovoide, cylindrica, cylindro-conica, prisma-
tica; topographia—tegumentar cutaneo e mu-
coso, estratificado e não estratificado: todas as
restantes formas intermedias não offerecem es-
tabilidade, são meros termos d'uma evolução
morphologica ephémere; topographia—camadas
sub-adjacentes do epithelio estratificado: as ce-
lhas vibrateis das cellulas epitheliaes cylindro-
conicas encontram-se no tegumento mucoso es-
tratificado ou não; e analogamente ao que não
é vibratil, continuando-se d'uma para outra d'es-
tas duas formas n'uma mesma região ou orgão;
assim na mucosa respiratoria é o epithelio vi-
bratil estratificado, bem como na larynge tra-
chêa e grossos bronchios, passando a apresen-
tar uma unica camada ao nivel dos pequenos

bronchios, todavia ainda no epithelio vibratil estratificado as celhas vibrateis existem só na camada superficial.

O epithelio, correspondendo á phase inicial d'uma differenciação blastodermica, representada difinitivamente nos animaes inferiores (infusorios), e no elemento reproductor, (espermatozoides), conserva ainda no homem adulto esta individualisação indefinida, offerecendo-se sob formas indecisas de mutação rapida e variavel, e só reconhecivel, quando associada aos seus pares e com elles aos restantes elementos, que constituem o orgão e o aparelho.

Assim se offerece igualmente, apresentando-se á prompta e invencivel regressão embryonaria, associando-se aos elementos, que apoz a lesão se incumbem da reparação organica ou ainda soffrendo a modificação adaptiva immediata ou integral para a sua estructura, como succede com a mucosa palpebral do ectropion, revestindo-se d'uma camada cornea ao contacto do ar ou como o epithelio cylindrico d'um polypo, quando projectado para fóra das fossas nazaes e esposto á acção do ar, se transforma, revestindo-se d'uma camada cornea.

Por outro lado, distanciado o epithelio no organismo adulto do momento embryogenico inicial por uma differenciação de complexidade e individualisação crescentes, as suas divisões histologicas não corresponderão a uma immediata derivação de cada uma das camadas blastodermicas: é assim que o epithelio dos alveolos pulmonares, originario do endoblastodermo, é ainda histologicamente semelhante ao das serosas, originarias do mesoblastoderma; é assim, que o epithelio das franjas synoviales d'origem

mesoblastodermica é ainda estratificado e segrega mucina, como um epithelio mucoso d'origem endoblastodermica.

Por todas estas considerações parecerá dever-se concluir, como o faz Ranvier (diccionario de Histologia—epithelios) que se torna impossivel ou que de nenhum proveito é uma classificação embryogenica, anatomica e histologica dos epithelios: que uma tal classificação é possivel, embora muito provavelmente incompativel, prova-o o nosso trabalho anterior: que uma tal divisão se justifique, prova-o a comprehensão geral, que anteriormente estabelecemos, reconhecendo no epithelio o tecido essencialmente cellular, como Ranvier e todos os demais histologistas o affirmam: a matriz de toda a evolução estructural, sob o ponto de vista da physiologia comparada, prova-o ainda o justificar-se a divisão do epithelio em estratificado ou não estratificado.

Pondo de parte o qualificativo pavimentoso, que nenhum valor anatomico tem, e porque, tendo um typo anatomico unico, o endothelio (His), já consagrado, servirá para o distinguir do proprio grupo, onde o incluimos, evitando ainda o estabelecer-se a distincção em epithelio pavimentoso e estratificado, consoante seja constituido por uma ou mais camadas; qualificativos estes, que se tornam incompativeis n'aquella accepção.

Se, porem, por pavimentoso quizermos designar a configuração superficial, resultante da forma achatada do elemento epithelial á superficie, diremos com Ranvier, que á excepção do endothelio e do epithelio glandular, todos os

restantes, que á superficie se offereçam pavimentosos, são estratificados.

Assim o qualificativo pavimentoso não tem valor algum por maneira a justificar-se uma classificação anatomica; e o ponto de vista em que nos collocamos tem uma justificação anatomica verificada e auctorizada pela classificação de Ranvier.

Esta divisão dos epithetos em estratificados e não estratificados, restando a designação d'epithelio pavimentoso apenas á accepção das configurações superficiaes da camada epithelial d'um qualquer dos grupos anteriormente estabelecidos, prova-o ainda a divisão das formas histologicas em extremas e intermedias estar em harmonia com a verdadeira interpretação physiologica da evolução epithelial, considerada no seu elemento caracteristico, e que se exprime pelas seguintes condições: primeiramente o epithelio constituido por um unico typo epithelial é tanto mais activo e ephemero, quanto aquelle typo fôr mais proximo da forma globular; em segundo logar o epithelio constituido por varias formas epitheliaes evolutivas das camadas mais profundas, correspondentes á maxima actividade, offerecem a forma globular, que se modifica achatando-se e deprimindo-se até á caducidade e á morte: e, ou se desprendem do organismo, ou subsistem temporariamente mortas, keractinisadas e transformadas em substancia cornea á superficie, quer da epiderme, quer dos pellos ou das unhas.

Os epithelios, representando uma fronteira natural para as relações do organismo com o meio, deverão á similhaça d'uma appropriada barreira determinar qual e quanto da troca re-

ciproca: Assim, em vista d'uma importação sufficiente, o epithelio dispõe-se em villosidades ou saliencias tegumentares, tendentes a augmentar a superficie d'absorção, ou para cooperar na importação assimilar d'esta dispõe-se em glandulas ou saliencias cavitarias ou ainda tegumentares para a exalação e excreção dos residuos provenientes da sua acção irritante e reabsorção.

Satisfeito o fim economico pela permutação entre materiaes e residuos, compete-lhes ainda satisfazer á coordenação entre o organismo, movido constantemente por uma evolução propria, e o meio permanentemente dynamico; e assim é que o elemento epithelial se organisa em receptaculos proprios a receber e appropriar sensorialmente a impressão termica, tactil e finalmente todos os modos d'esthesia na papilla tactil, na cornea etc.; e, d'entre estas funcções, algumas são ainda hoje para nós méras presumpções ou incognitas para resolver.

Para reconhecermos ainda a importancia physiologica dos epithelios, devemos lembrar a sua disposição pavimentosa typica nos endothelios, revestindo órgãos, que em movimento continuo ou rythmico soffrem um attricto, ou finalmente a sua disposição tegumentar, revestindo a pelle, as mucosas, as superficies cavitarias e ductoras, incorporando-se-lhes intima e mediatamente a protegel-as das acções mecanicas.

Dotado d'uma energia plastica consideravel, vemos ainda o epithelio cooperar poderosamente nos processos auto-plasticos ou de verdadeiros enxertos animaes, e por uma natural compensação aquella mesma energia uma vez

desorientada d'um fim physiologico cooperar poderosamente nas inflammações pseudo-membranosas, quasi exclusivamente constituidas por um processo dermathopathico em geral.

Se a cellula vegetal offerece uma elaboração intercellular muito variavel, excretando apenas uma unica substancia, a cellulose, já outro tanto não succede com a cellula animal, que tendo o primeiro caracter de commum com aquella e mais accentuado excreta pelo contrario substancias diversas consoante ao tecido a que se incorpora; e são d'isto exemplos notaveis a cellula animal, excretando substancias cartilaginia ou ossea: analogamente a cellula no tecido epithelial apoz uma elaboração secretora propria excreta uma substancia, que alguns physiologistas denominam eleidina.

Lageran foi o primeiro histologista, que observou o estrato granuloso da epiderme, reconhecendo, que elle era constituido por granulações coradas intensamente pelo carmin a que não soube dar uma interpretação physiologica appropriada.

Ranvier reconheceu igualmente no interior da cellula epithelial um estrato granuloso epidermico, tingivel pelo picrocarmim e mais accentuadamente, que o proprio nucleo da cellula, destacando-se assim d'este e envolvendo-o.

Dasapparece emfim aquella substancia na camada cornea dos orgãos, que d'esta são similares, pellos e unhas, e observando-se não ine-grecerem pelo acido osmico e portanto não podem considerar-se de natureza gordurosa, embora se lhe não determinassem ainda caracteres chimicos positivos, offerece-se todavia como um producto exclusivo e caracteristico da cellula

epithelial, tendente a um resultado tambem proprio e exclusivo da evolução epithelial, a transformação cornea e similar. Com effeito acabamos de vêr que a eleidina originaria do extracto granuloso sâe dos elementos cellulares d'esta camada epidermica seguindo a direcção evolutiva do epithelio cutaneo e soffrendo as modificações apontadas até de todo desaparecer na camada cornea.

Não justificará este facto o suppor-se, que a ella se deva a transformação cornea que o epithelio soffre? A confirmal-o plenamente vem a observação pathologica feita por Ranvier em productos morbidos como a vesico-pustula da variola, os epitheliomas e hypertrophias papillares, coincidindo com um extracto granuloso mais compacto, as suas cellulas cheias de numerosas gottas de eleidina e em maior numero que normalmente.

Finalmente como synthese de todos os resultados da observação e que mostra uma subordinação entre a eleidina e a transformação cornea ou keractenisação, sempre que n'um estado pathologico inflammatorio ou outro se não effectua o processo de keractinização, não se produz eleidina.

Mais ainda; o conhecimento mais profundo das glandulas sebaceas annexas aos pellos, o modo de formação das unhas e os meios modernos da technica histologica mais aperfeiçoados, levam a reconhecer o importante e principal papel, que a eleidina representa na keractinização, na formação cornea e similares.

Affirme-se ainda, que a eleidina não é producto apenas do epithelio cutaneo, não bastando os factos anteriormente referidos da trans-

formação cornea da eleidina na mucosa do ectropiou e polypos nazaes indiquemos os resultados ultimos da observação de Ranvier, determinando a existencia da eleidina no epithelio, que reveste a mucosa bocal, lingual e oesophagiana d'alguns mamiferos.

Além d'este producto da actividade secretora epithelial, outros ha como os fermentos, a mucina, a gordura, o pigmento, os acidos e outros.

Indicados os resultados da elaboração epithelial, lembra naturalmente indicar como se abastecem estes elementos dos materiaes indispensaveis áquella e mais ainda a cooperadores na unificação ou solidariedade funcional e ainda de reacção do organismo ás influencias do meio.

Os epithelios possuem condições bioticas proprias d'um tal deposito desporvido de vasos de qualquer natureza e tanto que esta circumstancia negativa é invocada por muitos, que, como Ranvier a adequam á diferenciação dos epithelios: a sua irrigação nutritiva é intersticial; um plasma nutritivo envolve ou banha a superficie do elemento epithelial.

Admittindo ainda os resultados da observação de Robin e encontrando o epithelio nuclear em alguns infundibulos glandulares, ainda n'esta fórma e rudimentar d'estructura epithelial se reconhecem intersticios entre os elementos nucleares, porisso que por maior que seja a agglomeração d'estes elementos no meio plasmatico jámais perdem a sua fórma, mostrando-se assim sufficientemente affastados, pela ausencia d'uma compressão persistirem na sua fórma.

O endothelio não soffre renovação (subs-

tituição d'elemento a elemento) material, ou a ter-se observado esta, será rara e anormal; pelo contrario o epithelio cellular propriamente dicto é incessantemente sacrificado ao resultado da sua elaboração.

Entre estes dois extremos physiologicos tão approximados, como anteriormente vimos na classificação anatomica, offerecem-se os epithelios estratificados n'uma renovação incessante, embora lenta, de camada em camada e em que as mais profundas exprimem o maior grau de nutrição evolutiva ou de desenvolvimento em ordem decrescente para a superficie do epithelio, que ao contacto do ar e por condições já anteriormente indicadas morre, permanecendo temporariamente sob a fôrma d'uma pellicula cornea ou outra sem nutrição e portanto sem vida e prestes a desprender-se e a ser substituida.

Terá ainda o epithelio com os restantes elementos organicos a que se associa para constituirem tegumentos, glandulas, parenchymas, simples relações de continuidade e contiguidade organicas ou além d'estas haverá outras relações para a necessaria solidariedade dos elementos epitheliaes entre si e d'estes com os restantes systemas organicos?

Apressemos-nos desde já, assentes em anteriores asserções, a affirmar, que o epithelio não pôde, nem deveria representar a individualisação anatomia-physiologica d'um systema ou tecido, como o muscular ou nervoso.

O primeiro na evolução embryogenica e o primeiro ainda a contribuir como antecedente d'esta, a reproducção, fixa-se o epithelio sobre um certo percurso evolutivo n'uma phase dif-

ferenciadora anterior, vaga e indefinida sob o ponto de vista d'uma especialisação, e d'uma individualisação portanto, tam accentuadas como as do systema nervoso ou muscular; d'aqui muito naturalmente a necessidade evolutiva de se constituir antecedente, como fôra precedentemente, mecanico, chimico e physiologico: mecanico, intervindo na absorção ou exhalção e ainda na protecção tegumentar; chimico, pelo fermento, pelo agente secretor; physiologico, pelas consequencias d'esta ordem, que suppõem o concurso anterior e ainda por condições especiaes, já anteriormente indicadas e que só poderão desenvolver-se devida e minuciosamente no estudo especial dos epithelios, nos tegumentos, nas glandulas, nos parenchymas e ainda pelo estudo da sua cooperação no funcionalismo esthesico ou em geral d'impresões recebidas e reflectidas.

Algumas tentativas se têm realisado a afirmar a presumpção d'uma acção nevro-muscular exclusivamente epithelica.

Foi Conheim o primeiro a pôr fôra de duvida a existencia d'uma rêde nervosa intraepithelial na cornea o que Ponchet e Ranvier observaram e confirmaram por novos methodos d'observação histologica; já Freyfed-Szabalfoldy tinha chamado a attenção para as terminações nervosas intraepitheliaes da lingua, quando em 1868 Langerhans annunciava a descoberta d'uma rêde nervosa na epiderme do homem; eis a sua descripção resumida: d'uma rêde de fibrillas immediatamente sub-epidermica partirão, tanto ao nivel das papillas, como d'entre ellas, fibrillas, que elevando-se na epiderme ao nivel da segunda e terceira camadas das cellulas do

corpo mucoso se terminariam em corpusculos granulados multipolares, cujos prolongamentos, adelgaçando-se, se perderiam dentro das cellulas epitheliaes. Desporvidos estes corpusculos de nucleo e de depositos pigmentares, prejudicava-se a ideia de Ponchet em os considerar cromoblastos; por outro lado os seus caracteres morphologicos, as suas connexões com as fibrillas e o tingirem-se intensamente pelo chloreto d'ouro approximava-os, affirmou ainda Langerhans, das cellulas nervosas. Eberth e Krohn, confirmando as descripções histologicas de Langerhans e Ponchet, assignalaram ainda uma rêde de corpusculos inteiramente semelhantes na conjunctiva do homem.

Ao transcrevermos resumidamente esta exposição de factos e respectiva interpretação dos anaes de dermatologia, muito de proposito alteramos o modo d'affirmação verbal substituindo a expressão condicional á indicativa, que o texto offerece: é que a domonstração directa e portanto cabal não se realisou ainda.

Adduziremos, porém, ainda alguns argumentos a favor: o ectoderma ou membrana externa, o mesoderma e endoderma, que constituem exclusivamente o corpo d'um polypo da agua dôce, offerecem-nos um conjuncto epithelial tegumentar externo dos mais complicados em sua comprehensão eschematica; o maior numero das suas cellulas são de natureza epidermica, algumas, porém, offerecem prolongamentos, que as ligam ás do mesoderma, e são contracteis, formando-se assim um systema de cellulas duplas, gemeas, que Cleinemberg denominou cellulas neuro-musculares. Portanto a hydra d'agua dôce, embora destituida de centros

nervosos e respectivos conductores, possui um systema protector completo, se bem que rudimentar, disposto a regular a reciproca influencia entre o organismo e o meio.

Considere-se agora um organismo no extremo opposto da escala, o embryão d'um vertebrado.

Apoz a divisão do blastodermo veremos, além do que anteriormente ficou exposto, a centralisação da acção nervosa no nevro-eixo sobre o qual se medulará todo o systema central da innervação.

Concluiremos, que na serie animal e portanto a largos traços na evolução d'um organismo ainda o mais complexo, o systema nervoso se nos offerece a principio disseminado, diffuso para mais tarde se coordenar e centralizar n'um systema centralizador sem prejuizo muito provavel da subsistencia d'uma acção nervosa primitivamente diffusa e assim persistente.

Se á justa correlação da actividade de todos os elementos, que constituem um dado organismo ainda o mais complexo, hoje não preside na egualmente justa comprehensão physiologica um principio vital automato subordinador, egualmente não deverá impor-se-lhe uma centralisação nervosa por um nervosismo systematico, que exclue a existencia da innervação propria, local, presidindo á coordenação funcional das pequenas colonias, que pela intervenção d'um systema nervoso central se harmonizam n'um todo perfeitamente associado.

CONTINUIDADE E CONTIGUIDADE HISTOLOGICA

A fascia superficialis é uma membrana aponevrotica, constituída por tecido conjunctivo bastante laxo, formando uma camada continua entre as partes profundas do organismo e o tecido cellular subcutaneo: é sobre ella que a pelle exerce a sua mobilidade, maior ou menor segundo as regiões.

Da fascia superficial partem fibras connectivas ordinarias entrelaçadas de fibras elasticas, que se anastomosam e se entrecruzam em todas as direcções de maneira a circumscrever malhas ou areolas communicantes, onde se depositam os globulos ou pelotões gordurosos e onde rastejam as veias subcutaneas, os nervos e os vasos, que se dirigem á pelle: é o tecido cellulogorduroso sub-cutaneo.

Vê-se n'esta pannicula gordurosa ou membrana adiposa os musculos cuticulares da face,

do pescoço e do hypothenar, e a camada continua de fibras lisas do penis e do seroto (dartos), da areola e do mamillo.

As bolsas serosas subcutaneas não são mais do que a lasceração dos septos os mais visinhos, que contribuem para a formação das malhas ou aréolas d'este tecido, tomando por vezes um crescimento consideravel.

Este tecido cellululo-gorduroso subcutaneo continua-se sem linha de demarcação com as partes profundas da derme (camada reticular) crivadas d'orificios por onde passam os vasos e nervos que se distribuem nas papillas da derme.

Na derme as fibras elasticas abundantes nas partes profundas decrescem á medida que se approximam das partes superficiaes, onde quasi só se nota tecido conjunctivo, constituido por fasciculos ou laminas anastomosadas de maneira a formar uma rêde de malhas rhomboidaes tanto mais serradas, quanto mais se approximam da superficie, onde formam um tecido homogeneo, cujas fibras apresentam uma direcção parallela á superficie da pelle: já outro tanto não succede ao nivel dos canaes das glandulas e dos folliculos pillosos, onde tomam uma direcção perpendicular ou antes parallela á direcção dos canaes.

Da superficie do chorion, immediatamente por baixo das cellulas profundas allongadas, partem fibras lisas, que se dirigem para o fundo dos folliculos pillosos, onde se inserem vindo a produzir pela sua contracção o phenomeno conhecido pelo nome de carne de gallinha.

As papillas da derme, quer sejam saliencias simples, segundo offerecem um só vertice, ou compostas se offerecem muitos, dividem-se em

vasculares, e nervosas, segundo se nota ahi uma ou mais ansas vasculares simples ou ramificadas e os corpusculos do tacto ou de Meissner, d'onde partem os nervos da sensibilidade.

Nota-se sobre o *liséré* amorpho da superficie da derme uma camada simples de cellulas allongadas de direcção perpendicular, excepto ao nivel da palma das mãos, na ponta dos pés, por baixo das unhas, onde se encontram dois ou trez planos de cellulas allongadas; são as cellulas profundas do corpo mucoso da epiderme; a zona media é constituída por muitas ordens de cellulas sobrepostas arredondadas ou ovalares; e a zona superficial do corpo mucoso de Malpighi é constituído por cellulas francamente visiculosas, espinhosas ou engrenadas, apresentando uma forma polyedrica por causa da pressão, que ellas exercem umas sobre as outras por intermedio da camada cornea da epiderme a qual é constituída por cellulas poligonaes, achatadas em forma d'escamas, apresentando o aspecto d'antigas cellulas visiculosas, cujos bordos, pela sua approximação das zonas periphe-ricas, se foram lascerando, rugando e encarqui-lhando de maneira a constituir um involucro de revestimento e protecção, o strato lucido de Oehl, para as distinguir das zonas profundas ou pigmentares.

Todas estas zonas formam ao nivel de cada pello uma depressão em virtude da qual vão dar origem por intermedio do bolbo pilloso ás diferentes camadas ou zonas concentricas dos pellos: No fundo existe uma depressão dirigida para o seu interior onde se nota uma papilla: na depressão, circulando o pello, vem abrir-se as glandulas sebaceas, glandulas em cachos,

cujos fundos de sacco ou vesiculos glandulares são constituídos por uma membrana de tecido conjunctivo, tapetada por uma simples camada epithelial de cellulas mais ou menos arredondadas; ao passo que o seu canal excretor é tapetado de cellulas epitheliaes achatadas, formando muitas camadas stratificadas polyedricas, quer ao abrir-se em torno do folliculo piloso, quer á superficie da pelle.

As glandulas sudoriparas, formadas á custa d'uma invaginação da epiderme, são constituídas por um canal excretor e por um corpo ou glomerulo, que não é mais do que um enrolamento ou agglomeração de flexuosidades, as quaes são pouco sensiveis no canal excretor: existem sobre toda a superficie da pelle, excepto na derme subungueal, na face concava do pavilhão do ouvido e no canal auditivo externo, n'esta ultima região as glandulas, inteiramente analogas ás glandulas sudoriparas, são denominadas glandulas ceruminosas.

As unhas são laminas corneas, de natureza epithelial, sobrepostas em series longitudinaes e transversaes; são constituídas pelas differentes camadas epidermicas, que ao nivel da raiz se introduzem n'uma depressão da derme, vindo constituir a matriz ou o leito da unha, tapetada em toda a sua extensão pelo corpo mucoso subungueal.

A derme cutanea desaparece ao nivel da membrana do tympano, excepto em alguns pontos, onde, continuando-se em delgada camada, iria reforçar a membrana do tympano, que se confunde com o periosteo do fundo do canal auditivo sobre tudo na sua parte superior: a superficie externa d'esta membrana de direcção

radiada é recoberta pelo prolongamento epidermico da pelle do canal audictivo externo.

A pelle em continuidade no bordo livre das palpebras com a conjunctiva palpebral offerece duas ordens de celhas, verdadeiros pellos, porvidos de glandulas sebaceas, chamadas glandulas ciliares: a conjunctiva palpebral, muito adherente e porvida de papillas pequenas e conicas, é constituida por fibrillas de tecido conjunctivo e elastico, derme, e por um epithelio stratificado pavimentoso. Na face profunda da mucosa depara-se com uma camada fibrosa e cartilaginea: a parte fibrosa é formada pelos ligamentos largos estendidos das cartilagens tarsos ao periorstio orbitario e pelos feixes fibrosos de reforço que partem lateralmente das extremidades das cartilagens tarsos; a parte cartilaginea, cartilagens tarsos, constituida por fibras de tecido conjunctivo, parallellas ao bordo livre das palpebras, contem no seu meio cavidades e cellulas de cartilagem.

Na espessura da conjunctiva encontram-se as glandulas de Meibomius, glandulas em cacho, cuja estructura é inteiramente analogá á das glandulas sebaceas, tendo um canal excretor quasi rectilineo, que se vem abrir sobre o labio posterior do bordo livre das palpebras: nos fundos de sacco oculo palpebraes, ponto em que a conjunctiva palpebral se reflete sobre o globo do olho, notam-se as glandulas mucosas em cacho, excepto na parte interna, onde forma uma saliencia, caruncula lacrymal, devida a dez ou doze folliculos pilosos e outras tantas glandulas sebaceas annexas, collocadas por baixo da mucosa e dando origem no seu bordo externo a

uma prega da conjunctiva, prega semilunar em forma de crescente de concavidade externa.

Nos pontos de reflexão sobre o globo ocular a conjunctiva toma o nome de schlerotical e corneana: a conjunctiva bolbar schlerotical é constituída por tecido conjunctivo laxo, que lhe facilita o seu escorregamento sobre a schlerotica, por fibras de tecido conjunctivo e por fibras elasticas offerecendo á sua peripherice um epithelio stratificado pavimentoso de cellulas profundas allongadas, quazi sylindricas e contendo granulações pigmentares; e a bolbar corneana perde a derme para se encontrar em seu logar a lamina elastica anterior da cornea ou de Bowmann, tapetada na sua face anterior por um epithelio stratificado pavimentoso, composto de trez zonas semelhantes ás da epiderme, uma profunda de cellulas cylindricas, outra media de cellulas polygonaes mais ou menos arredondadas e a terceira ou superficial de cellulas achatadas e laminosas.

A continuidade cutanea ainda se estabelece ao nivel das aberturas anteriores das narinas com a mucosa pituitaria, membrana de Schneider, a qual tapêta não só as cavidades nazaes, mas ainda todos os seus prolongamentos, taes como cellulas ethmoidaes, seios frontaes, sphenoidaes, maxillares e canal nazal, onde a mucosa adhere intimamente ao periostio; é pois uma fibro-mucosa. A derme da membrana de Schneider é constituída por tecido conjunctivo, apresentando nas suas partes profundas um grande numero de corpusculos de tecido conjunctivo estrellados e anastomosados em rêde: o seu epithelio é stratificado e cylindrico de cellhas vibrateis, excepto no terço superior das

parêdes das fossas nazaes, que se estende desde a abobada até ao meio do cornêto medio, isto é, na região olfactiva, onde M. Schultze e Eckhardt notaram a ausencia de cêlhas vibra-teis e a presença d'um epithelio de cellulas olfactivas e cylindricas; das cellulas cylindricas parte para a profundidade da mucosa um pro-longamento filiforme, que se anastoma por suas ramificações com os prolongamentos das cellulas visinhas; e as cellulas olfactivas emitem dois prolongamentos, um dos quaes, superficial, passa entre as cellulas epitheliaes e toma o nome de bastonête, e o outro, profundo, mais delgado, introduz-se na espessura da mucosa e apresenta de distancia em distancia pequenos intumescimentos ovoides, analogos a finos tubos nervosos tornados varicosos.

As glandulas da mucosa pituitaria, glandulas em cacho, cujo canal é constituido por tecido conjunctivo condensado sem fibras elasticas e por um epithelio cylindrico, são muito numerosas, não só nas fossas nazaes, mas até em seus prolongamentos: apontam-se tambem as glandulas ramosas de Sappey, cujo canal excretor se bifurca em muitos ramos e as glandulas de Bowmann, tapetadas de epithelio polyedrico, contendo granulações pigmentares.

No meato inferior das fossas nazaes, na união de seu quarto anterior com seus trez quartos posteriores encontra-se o orificio inferior do canal nazal, por onde a mucosa pituitaria se continua com a do canal nazal, tapetada por um epithelio vibratil e dobrada ao interior d'uma membrana fibrosa, continuação do periostio e da tunica fibrosa do sacco lacrimal: no-

tam-se ahí algumas pequenas glandulas em cacho.

Em continuidade existe o sacco lacrymal, formado por uma mucosa branco-rozada, recoberta por um epithelio vibratil: na sua parede externa nota-se o orificio commum dos canaes lacrymaes, cuja mucosa muito delgada é tapetada por um epithelio pavimentoso stratificado, indo terminar nos pontos lacrymaes, situados no vertice das papillas lacrymaes.

Na metade externa e superior do fundo de sacco oculo-palpebral encontram-se os orificios dos canaliculos das glandulas lacrymaes, formados de tecido conjunctivo e de fibras elasticas, tapetadas por um epithelio cylindrico que se continua com o epithelio pavimentoso dos fundos de sacco da glandula lacrymal, glandula em cacho.

A membrana mucosa da bocca, tendo em certos pontos (gengivas, abobada palatina) os caracteres das fibro-mucosas, é constituida por tecido sub-mucoso, derme e epithelio: o tecido sub-mucoso, laxo e delgado, é formado por tecido conjunctivo, entrecruzado em todas as direcções e misturado d'algumas fibras elasticas finas: a derme é formada por tecido conjunctivo e fibras elasticas e continua-se d'uma maneira insensivel com uma camada amorpha homogenea, membrana basilar, sobre a qual assenta a camada epithelial: o epithelio stratificado pavimentoso, inteiramente analogo á epiderme cutanea, é transparente e ligeiramente esbranquiçado.

As glandulas da cavidade boccacal em cacho e folliculosas estão repartidas em diversos grupos: assim as glandulas mucosas da parte pos-

terior dos labios constitue o grupo das glandulas labiaes; na abobada palatina o das glandulas palatinas; atraz dos ultimos molares o das glandulas molares; por baixo da mucosa das bochechas o das glandulas genias, cuja existencia é negada por Sappey; ha ainda o grupo dos bordos da lingua, glandulas de Weber, o da ponta, glandulas de Blandin ou Nülin e o grupo da base situado entre as amygdalas transversalmente e longitudinalmente entre as papillas caliciformes e a epiglote; n'esta ultima região notam-se ainda as glandulas folliculosas, cuja estructura é analoga á dos ganglios lymphaticos, placas de Peyer, amygdalas, são os orgãos lymphoides.

Das glandulas salivares a parotida abre-se pelo canal de Stenon á altura do terceiro molar superior: a submaxillar pelo canal de Wharton aos lados do freio da lingua no ostiolum umbilicale: e a sublingual, sendo uma agglomeração de glandulas, abre-se na cavidade buccal pelos canaes de Rivinus, excepto a sua parte anterior do volume d'uma amendoa, que se termina pelo canal de Bartholin, perto e um pouco para fóra do canal de Wharton. As papillas comprehendem quatro grupos, que são: papillas caliciformes, formando o V lingual e a ultima ou vertice o forameu caecum (Morgagni) onde se percebem os sabores amargos; papillas fungiformes da ponta, onde se percebem os sabores assucarados e salgado: papillas corolliformes de Sappey, filiformes ou conicas dos outros auctores situados adeante do V lingual, sobre a face dorsal, ponta e bordos, onde apresentam um aspecto foliaceo: as papillas hemisphericas na face inferior da lingua e no inter-

vallo das outras papillas. A larynge apresenta em sua estructura uma camada fibrosa elastica e uma mucosa: a camada fibrosa elastica forma as pregas glosso-epigloticas mediana e lateraes adeante, adelgaça-se e confunde-se com a parte profunda da mucosa atraz, ao nivel do musculo ary-arytenoides; forma os ligamentos aryteno-epigloticos com partes eguaes de tecido conjunctivo e elastico; forma, espessando-se, as cordas voccaes superiores; enterra-se nos ventriculos da larynge para de novo se tornar saliente, constituindo as cordas voccaes inferiores, e continuar-se immediatamente com a membrana crico-thyroidiana, recobrando o perichondrio da cricoidea: a mucosa é rica em fibras elasticas na sua parte profunda, onde se confunde com a camada fibrosa-elastica submucosa e é tapetada por um epithelio cylindrico de celhas vibra-teis, excepto sobre o bordo livre das cordas voccaes inferiores, na face posterior da epiglote, na parte superior e posterior das cartilagens arytenoideas e na parte superior das pregas aryteno-epigloticas em uma palavra no orificio superior da larynge, onde é stratificado pavimentoso.

As glandulas mucosas, em cacho, existem em trez pontos principaes, d'onde o nome de glandulas epigloticas, arytenoideanas e dos ventriculos.

A trachêa e bronchios, estendidos desde a larynge até ao hilo dos pulmões, são constituídos por uma camada fibro-elastica e cartilaginea, uma camada muscular lisa na porção membranosa da trachêa e por uma mucosa: a derme da mucosa compõe-se de duas camadas uma profunda de tecido conjunctivo e outra su-

perficial, um pouco mais delgada, é composta quasi exclusivamente de fibras elasticas, formando á superficie uma camada homogenea, membrana basilar de Bowmann, tapetada por um epithelio stratificado cylindrico de celhas vibrateis.

As glandulas da trachêa e bronchios são glandulas em cacho, cujo liquido humedece a superficie da mucosa.

Os bronchios á entrada no hilo do pulmão dividem-se e subdividem-se como o fariam os canaes excretores das glandulas em cacho: nas extremidades das ramificações bronchicas encontram-se os canaliculos respiratorios, que se vão terminar em pequenos saccos ou dilatações conhecidas pelo nome de lobulos, verdadeiros representantes dos acinos das glandulas em cacho.

Deve notar-se nas ramificações bronchicas uma camada fibro-elastica, adelgaçando-se de cada vez mais e constituida por tecido conjunctivo, contendo um grande numero de fibras elasticas finas isoladas e anastomosados entre si: uma parte cartilaginea, constituida por aneis completamente divididos em fragmentos, susceptiveis de se separarem durante a inspiração: uma membrana complecta de fibras musculares lisas entre a fibro-elastica e a mucosa: e finalmente uma mucosa, tapetada por um epithelio, inteiramente semelhante e em continuidade com a trachêa até aos bronchios de dois a trez milímetros de diâmetros, onde passa a ser um epithelio simples cylindrico de celhas vibrateis, até aos canaliculos respiratorios de Robin ou canaliculos bronchicos terminaes de Frey, onde o epithelio é pavimentoso simples.

Os lobulos e os canaliculos são para as divisões bronchicas o que o acinus e o canal secretor são para o canal excretor d'uma glandula em cacho.

O epithelio pavimentooso simples dos canaliculos respiratorios assenta sobre um tecido conjunctivo homogeneo, de nucleos, camada conjunctiva sub-epithelial do canaliculo, onde se distribue a rêde capillar; encontram-se tambem fibras musculares lisas, envolvidas exteriormente por fibras elasticas circulares anastomosadas em rêde e enviando prolongamentos para os canaliculos visinhos.

Os lobulos são constituídos por uma camada elastica, por tecido conjunctivo, que liga os vasos, e por um epithelio pavimentooso simples: das parêdes do lobulo elevam-se septos ou trabeculos, que dividem a sua cavidade em muitos compartimentos ou vesiculas pulmonares, que se abrem na cavidade do lobulo, a qual communica com os canaliculos respiratorios.

Na cavidade da pharynge, perto do bordo superior do cornêto inferior, nota-se de cada lado as aberturas das trompas d'Eustachio, cuja mucosa está ligada ao perichondrio por um tecido cellular laxo e é tapetada por um epithelio stratificado cylindrico de celhas vibrateis.

A trompa d'Eustachio vae abrir-se pelo orificio tympanico na parte anterior e superior do ouvido medio, cuja mucosa, delgada e de cor branco-rozada em continuidade com a da trompa tapêta a caixa do tympano e prolonga-se para as cellulas mastoideas: esta mucosa intimamente soldada ao periostio é tapetada por um epithelio pavimentooso simples. «Koelliker

constatou n'um supliciado, que as cellulas epitheliaes polyedricas se approximam muito da forma pavimentosa e que as mais superficiaes, são recobertas de celhas vibrateis, excepto sobre a membrana do tympano, onde se encontra um epithelio pavimentoso e papillas vasculares (Gerlach.)» A camada fibrosa da membrana do tympano, constituida por fibras connectivas circulares misturadas de cellulas plasmaticas, está em continuidade com o periosteo da caixa.

As glandulas da trompa d'Eustachio são em cacho e as do ouvido medio são em tubo.

A pharynge faz seguimento ás cavidades buccal e nazaes e é constituida por uma camada muscular striada, por uma camada fibrosa e por uma mucosa: a camada fibrosa é formada de tecido conjunctivo denso e de fibras elasticas; o tecido conjunctivo continua-se em cima com o periosteo da apophyse basilar do occipital e do vertice do rochêdo, lateralmente com o periosteo e perichondrio dos orgãos, onde a pharynge se insere, e em baixo com a camada fibrosa do oesophago: a mucosa, separada da fibrosa por uma delgada camada de tecido conjunctivo, é formada pelo inter cruzamento irregular de fasciculos de tecido conjunctivo e de fibras elasticas.

Na mucosa da pharynge distinguem-se duas porções, uma respiratoria, situada acima do bordo livre do véo do palatino, e outra digestiva, situada abaixo: a porção respiratoria da pharynge é mais vermelha e desporvida de papilhas; a derme, mais espessa, apresentando á sua superficie uma camada amorpha, membrana basilar, tapetada por um epithelio stratificado cylindrico de celhas vibrateis e em continui-

nuidade com o da mucosa respiratoria e trompas d'Eustachio: a porção digestiva tem algumas papillas pouco desenvolvidas e uma mucosa mais pallida, que a mucosa boccal, tapetada por um epithelio stratificado pavimentoso em continuidade com o da cavidade boccal.

As glandulas são de duas especies em cacho e folliculares: as glandulas em cacho occupam principalmente a porção respiratoria; e as folliculosas existem na porção media ou boccal da mucosa pharyngea e desaparecem inteiramente na porção inferior ou laryngea.

O oesophago é constituido por diversas camadas, uma das quaes, fibro-elastica, é formada de feixes de tecido conjunctivo, entrecruzados e misturados de fibras elasticas anostomosadas em rêde; esta camada é substituida pelo peritoneo na porção abdominal do oesophago: a outra muscular é constituida por dois planos de fibras: um superficial ou longitudinal e outro profundo ou circular: as fibras longitudinaes, bem como as circulares, são striadas no terço superior do oesophago e lisas nos dois terços inferiores, onde se continuam as do lado direito com as da gravata de Suissa e as do esquerdo irradiam sobre a grossa tuberosidade do estomago: a terceira fibrosa, muito mais laxa em baixo, é formada por tecido conjunctivo entremisturado d'algumas fibras elasticas: e a quarta ou mucosa, constituida por tecido conjunctivo misturado de fibras elasticas finas e encerrando fasciculos longitudinaes de fibras lisas (Koelliker e Henle) com um grande numero de papillas, é tapetada por um epithelio stratificado pavimentoso.

As glandulas do oesophago são pequenas glandulas em cacho isoladas ou grupadas.

O estomago é constituido por uma camada serosa ou peritoneal, uma musculosa de fibras longitudinaes, circulares, obliquas, ou em ansa, uma cellulosa ou submucosa e uma mucosa : a mucosa é constituida por fibras musculares lisas longitudinaes e transversaes por tecido conjunctivo um pouco fibrillar e por fibras elasticas muito finas, dispersas por entre as glandulas e continuando-se com a camada amorpha superficial, membrana basilar, sobre que assenta uma camada simples d'epithelio cylindrico.

As glandulas do estomago são de duas especies : glandulas do muçus, formando uma zona circular e estreita na região pylorica, e glandulas de suco gastrico, que se dividem em glandulas compostas de suco gastrico, situadas perto do cardia e glandulas simples de suco gastrico, que se encontram em toda a extensão da mucosa estomacal, excepto na cardia e no pyloro.

O intestino delgado é constituido por quatro camadas : uma serosa ou peritoneal : uma musculosa de fibras musculares lisas longitudinaes e circulares : e uma cellulosa, ou tecido submucoso, formada de tecido conjunctivo ordinario, contendo um grande numero de fibras elasticas finas com cellulas estrelladas, algumas fusiformes e mesmo arredondadas e com vesiculas adiposas isoladas ou grupadas : uma mucosa composta da derme e d'um epithelio ; a derme é constituida por um tecido de substancia conjunctiva reticulada, tecido adenoide de His ; é uma substancia conjunctiva homogenea, onde se percebe uma rede, formada á custa dos

prolongamentos das cellulas, anostomosadas de maneira a constituir um reticulo no meio das malhas do qual se notou um numero variavel de cellulas arredondadas, tendo todos os caracteres das cellulas lymphaticas; é á custa da derme da mucosa, que se formam as valvulas conniventes ou de Kerkring, que não são mais do que simples pregas da mucosa, tendo a sua séde sobre toda a extensão do intestino delgado, excepto na primeira porção do duodeno e na parte a mais inferior do intestino delgado; é na profundidade da derme, que se nota a existencia de fibras musculares lisas, dispostas sem regularidade: o epithelio é simples e cylindrico.

As glandulas são de trez especies: glandulas em tubo ou de Lieberkulin em todo o intestino delgado; glandulas em cacho, duodenaes ou de Brunner só no duodeno; órgãos lymphoides, que constituem os folliculos fechados solitarios ou folliculos lymphaticos de Frey, ou folliculos de Peyer de Leidig, e agminados ou glandulas de Peyer do intestino delgado, ou placas de Peyer, glomerulos, ou glandulas de Peyer.

Na parte posterior e inferior da segunda porção do duodeno existe uma ampola, chamada de Vater, onde se abre o canal de Wirsung e o canal cholédoque.

O canal de Wirsung ou canal excretor commum do pancreas, glandula salivar abdominal de Siebold, é formada pela reunião dos canaes excretores dos differentes lóbos, os quaes a seu turno são formados pelos canaes dos pequenos lobulos: todos estes canaes excretores principaes e secundarios do pancreas são coustituidos por uma camada de tecido conjunctivo e de ele-

mentos elasticos entrecruzados, tapetada d'uma simples camada de epithelio de cellulas cylindricas; immediatamente aos canaes excretores seguem-se os canaliculos secretores e os acini ou grãos glandulosos, contiguos uns aos outros, constituídos por uma membrana propria, delgada e transparente, e por uma camada de epithelio pavimento polyedrico, cujas cellulas contem um a dois nucleos.

O canal choledoque, formado pela reunião dos canaes cystico e hepatico, é constituído por uma camada externa fibrosa de tecido conjunctivo e de fibras elasticas, encerrando tambem fibras musculares lisas e por uma camada interna d'epithelio cylindrico simples.

O canal cystico com uma estrutura analogá á do canal hepatico conduz á vesicula biliar, que é constituída por uma tunica fibrosa, pela derme, formada de camadas alternativas de fibras conjunctivas e de fibras musculares lisas entrecruzadas de maneira a constituir perto do collo um sphincter, valvula de Heister, e por um epithelio simples de cellulas cylindricas.

O canal hepatico, formado á custa dos canaes biliares, é constituído por uma parêde fibrosa, tapetada d'um epithelio cylindrico simples, onde vem abrir-se glandulas em cacho lenticulares, cujo numero diminue á medida que se approximam dos lobulos; estas glandulas são pequenas depressões em fundo de sacco isoladas ou por grupos e ligadas á parêde do canal por um pediculo estreito.

Os canaliculos biliares inter e intra-lobulares são constituídos por uma membrana amorpha e por um epithelio poligonal.

Os canaliculos biliares capillares formam á

peripheria e na espessura do lobulo, independente da r ede capillar sanguinea, uma r ede canaliculada fina, abraando em suas malhas polygonaes as cellulas hepaticas.

O intestino grosso em continuidade com o intestino delgado apresenta a mesma analogia d'estructura.

As glandulas s o em tubo e folliculos fechados solitarios: as glandulas em tubo s o muito numerosas e existem desde a valvula il eo-coecal at e ao anus; os folliculos fechados solitarios, semelhantes aos folliculos de Payer isolados do intestino delgado, observam-se em grande numero no coecum sobretudo no appendice vermicular e no rectum.

N o ha no grosso intestino placas de Peyer.

O rectum, composto das mesmas camadas, que o resto do intestino grosso, excepto nos seus dois teros inferiores, onde falta a camada serosa peritoneal, apresenta uma camada musciosa, cujas differenas s o dignas de men o.

A camada muscular   formada por duas ordens de fibras uma longitudinal e outra circular: a camada longitudinal ou superficial, mais delgada sobre as duas faces lateraes do rectum e mais espessa a traz, reparte-se em trez planos ao aproximar-se do anus: o plano o mais superficial dirige-se na parte posterior sobre o vertice do sacro e a ponta anterior do coccyx, onde se insere, musculo retractor do anus de Sappey, na parte anterior sobre a aponevrose prostato-peritoneal, e lateralmente sobre a face profunda da aponevrose pelvica; o plano medio, que n o desce at e ao anus, insere-se posteriormente   ponta do coccyx, musculo recto-coccygeo de Treitz, anteriormente na

espessura da prostata e nas paredes do utero, lateralmente á aponevrose lateral da prostata, continuando-se com as fibras do elevador do anus, descrevendo curvas de concavidade superior; o plano profundo, interno, desce entre o sphincter interno e o externo para se fixar por pequenos tendões elasticos á face profunda da derme, visinha do anus, vindo a entrecruzar parte das suas fibras com as do sphincter externo: a camada muscular circular augmenta gradualmente até á segunda porção do rectum, diminuindo em seguida ao nivel da ampola rectal, para augmentar de repente sobre a terceira porção do rectum, onde forma o sphincter interno do anus.

A continuidade histologica cutanea estabelece-se tambem ao nivel do meato urinario com a mucosa do canal da urethra, onde se nota a valvula de Guerin, prega mucosa situada na sua parte superior a um centimetro do meato, limitando atraz a fossa navicular. A urethra é constituida pelo corpo spongioso, cuja estrutura é analogá á dos corpos cavernosos, por uma tunica muscular de fibras lisas e por uma mucosa; o corpo spongioso tendo a forma d'um cylindro inchado a deante, gland, e a traz, bolbo, é constituido por um involucro exterior de tecido conjuntivo, por uma grande quantidade de fibras elasticas finas entrecruzadas em todas as direcções e por fibras musculares lisas; do involucro partem trabeculos, formados por fibras musculares lisas, por um pouco de tecido conjuntivo e por fibras elasticas abundantes, formando rêde; estes trabeculos limitam areolas, que, segundo a opinião d'alguns anatomistas, são tapetadas por um epithelio pavimento-

so simples: a tunica muscular é constituída por duas ordens de fibras longitudinaes e circulares: as longitudinaes parece fazerem seguimento ás fibras da camada muscular da vexiga: e as circulares pouco abundantes na porção spongiosa são muito numerosas nas regiões prostática e membranosa, onde contribuem a formar o sphincter urethral involuntario, sphincter vesical interno de Henle: a mucosa é formada por uma delgada camada de tecido conjunctivo, no meio do qual se nota uma grande porção de fibras elasticas, anastomosadas em rêde serrada; todo o chorion mucoso é tapetado por um epithelio stratificado pavimentoso na metade anterior da fossa navicular, estratificado cylindrico desde a fossa navicular até á prostata, mixto stratificado, analogo 2 da vexiga, na região prostática.

As glandulas da urethra ou glandulas mucosas são glandulas em cacho, offerecendo grande analogia com as que constituem a prostata na região prostática; na porção membranosa e na porção spongiosa são conhecidas pelo nome de glandulas de Littré; as duas glandulas de Cowper estão situadas na parte posterior do bolbo e applicadas por uma delgada lamina fibrosa contra a aponevrose media do perineo.

A vexiga em continuidade com a urethra é constituída por uma camada muscular e por uma mucosa: a camada muscular é formada por trez planos de fibras, longitudinaes superficiaes, circulares e reticuladas ou camada plexiforme; e a mucosa, composta de tecido conjunctivo e de raras fibras elasticas finas, é dobrada d'uma camada de tecido conjunctivo bastante laxo em toda a extensão da vexiga, excepto ao nivel do trigono e do collo, onde a mucosa

é mais adherente; o seu epithelio é mixto stratificado.

Dos dois angulos posteriores do trigono partem os uretères, compostos d'uma camada fibrosa, muscular, e mucosa: a camada fibrosa, formada de tecido conjunctivo ordinario e de fibras elasticas, continua-se em cima com o involucro fibroso dos rins e em baixo perde-se nas parêdes da vexiga; a camada muscular é constituida por dois planos de fibras, um superficial longitudinal e o outro profundo circular; a mucosa é formada por tecido conjunctivo subepithelial, tapetado por um epithelio mixto stratificado: o tecido conjunctivo subepithelial insinua-se entre as embocaduras dos tubos uriniferos, confundindo-se com o stroma do rim; e o epithelio continua-se com o dos tubos uriniferos ao nivel dos bassinêtes.

Os tubos uriniferos, canaliculos uriniferos, tubos uriniparos, tubuli, tubos de Ferrein, constituem por sua reunião o tecido glandular do rim, substancia interior dos auctores, substancia medullar, fibrosa, tubulosa para a differenciar da camada superficial, substancia cortical, substancia exterior, substancia glandulosa; os tubos apresentam a forma de cones em numero de sete a dezoito, pyramides de Malpighi, separadas uma das outras pela substancia cortical, columnas de Bertin: todos estes tubos uriniferos se vêm abrir nos vertices das pyramides de Malpighi, formando 10 a 12 papillas ou mamillos, rodeados de pequenos tubos ou cylindros, chamados calices, que se continuam com os uretères por intermedio dos bassinêtes.

Do mamillo ou vertice das pyramides de Malpighi partem os tubos collectores centraes

ou tubos de Bellini, que sobem verticalmente até á superficie do rim, onde emittem muitos ramos, chamados tubos collectores delgados, que se continuam com os canaes de communição; o seu epithelio é transparente e cylindrico, segundo Frey, pavimentoso segundo Koelliker e outros.

Os canaes de communição continuam-se com os tubos de Henle, compostos de duas partes: um ramo ascendente, que está em continuidade por um lado com os canaes de communição e por outro lado, por intermedio da ansa, com o ramo descendente, que vae da ansa até ao tubo tortuoso: o ramo ascendente, d'uma estructura analoga á dos tubos tortuosos, é formado por uma parêde propria, delgada e homogenea, tapetada por cellulas polyedricas cubicas: o ramo descendente, cuja parêde propria é mais espessa, que os ramos tortuosos, é forrado d'um epithelio interior de cellulas pavimentosas, transparentes e achatadas, muito analogas ao endothelio dos vasos.

Em continuidade com cada tubo de Henle está um tubo tortuoso ou flexuoso, recto a principio, e apresentando uma estructura um pouco differente da dos outros tubos: é constituido por uma camada externa transparente e elastica, parecendo formada por uma substancia homogenea, tapetada d'um epithelio polyedrico, quazi cylindrico; n'estes tubos complecta-se a funcção uropoietica.

Os tubos tortuosos tiram a sua origem dos glomerulos de Malpighi, cuja membrana d'involucro é conhecida pelo nome de capsula de Muller ou de Bowmann, tapetada por um epi-

thelio pavimentoso de cellulas polygonaes achatadas.

Na região prostatica da urethra abrem-se os canaes vectores da glandula prostatica.

O utriculo prostatico, constituido por fibras elasticas, por fibras musculares e por tecido conjunctivo, tapetado por um epithelio stratificado cylindrico, dá origem a um canal unico, que se abre no vertice do verumontanum.

Das partes lateraes do verumontanum partem os canaes ejaculadores, constituidos por uma tunica fibrosa, rodeada de tecido conjunctivo e muscular liso, como as vesiculas seminaes e a parte terminal do canal deferente, para dentro da fibrosa vê-se uma camada muscular de fibras superficiaes longitudinaes e de fibras profundas circulares: a camada mucosa é composta de tecido sub-epithelial, tecido conjunctivo homogeneo, e d'uma rêde de fibras elasticas muito finas, tapetada por um epithelio cylindrico simples.

Ao nivel da base da prostata ramifica-se em canal das vesiculas seminaes e canal deferente:

As vesiculas seminaes são constituidas por um involucro, aponevrose prostato-peritoneal, por uma camada fibrosa, por uma camada muscular e por uma mucosa de fibras elasticas finas e de tecido conjunctivo homogeneo, tapetada por um epithelio cylindrico, approximando-se um pouco da forma polyedrica.

Os canaes deferentes são constituidos por trez camadas: uma fibrosa delgada, é formada por tecido conjunctivo e algumas fibras elasticas; outra muscular é formada por trez camadas das quaes a interna e externa de fibras lon-

gitudinaes lisas e a media de fibras circulares; a terceira mucosa é formada d'uma camada subepithelial de fibras elasticas e d'uma delgada camada de tecido conjunctivo, tapetada por um epithelio simples de cellulas cylindricas.

Em continuidade com os canaes deferentes existe o epididimo, onde se nota uma camada fibrosa em continuidade com a do canal deferente e canaes efferentes, uma muscular de duas ordens de fibras, externa ou longitudinal e interna ou circular, tapetada por um epithelio cylindrico de celhas vibrateis.

Os canaes efferentes, cones seminiferos, cones vasculares do testiculo, corpos pyramidaes, em numero de dez a quinze, são constituídos por uma tunica fibrosa, por uma delgada camada de fibras musculares lisas longitudinaes e transversaes, segundo Koelliker, transversaes sòmente, segundo Frey e Henle e por um epithelio cylindrico de celhas vibrateis.

A rêde de Haller, em continuidade com os canaes efferentes, em numero de dez a quinze, anastomosada por pequenos ramos obliquos, é constituída por uma parede fibrosa, formada pelo corpo do Highmoro, sobre que assenta um epithelio de cellulas cylindricas: é n'esta rêde que se vem terminar os canaliculos seminiferos, canaes spermaticos, canaes seminiferos rectos em numero de duzentos a trezentos, são constituídos por uma tunica fibrosa, por uma parede propria e por um epithelio testicular, epithelio polygonal.

A rima da vulva é constituída pela mucosa, que se estende desde o bordo livre dos grandes labios á entrada da vagina, recobrando a fossa navicular, o clitoris, o vestibulo e contribuindo

a formar os pequenos labios e a membrana hymen.

As glandulas sudoriparas existem só nos grandes labios; as sebaceas existem nos grandes e nos pequenos labios principalmente na sua face externa; as glandulas mucosas disseminadas analogas ás glandulas em cacho existem em torno do meato urinario, no vestibulo da vulva e á entrada da vagina; immediatamente a deante da inserção da membrana hymen nota-se a abertura das glandulas vulvo-vaginaes ou glandulas de Bartholin: no sitio da inserção da membrana hymen notam-se as carunculas myrtiformes, que Sappey considera como saliencias naturaes da mucosa vaginal, ao passo que todos os auctores as reconhecem como detrictos do hymen lascerado: nota-se tambem á entrada da vagina o anel vulvar ou constrictor da vagina e os dois orgãos erectis ou bolbos da vagina.

A vagina é constituída por trez camadas: a fibrosa confunde-se com o fundo de sacco do peritoneo entre ella e o rectum, com o tecido conjunctivo da face inferior dos ligamentos largos, com a aponevrose media do perineo, com as fibras musculares da base da vexiga e com o tecido conjunctivo da região perineal: a tunica muscular é composta de duas ordens de fibras: o plano superficial de fibras longitudinaes e o plano profundo de fibras obliquas entrecruzadas de maneira a formar uma camada plexiforme; entre estas duas camadas existe um pouco de tecido conjunctivo e uma rede de fibras elasticas finas: a camada mucosa é formada de pregas transversaes numerosas e sobremontadas de papillas, principalmente na sua parte inferior:

a derme da mucosa é constituída por tecido conjunctivo e por uma quantidade prodigiosa de fibras elasticas, tapetada d'um epithelio stratificado pavimentoso.

O utero em continuidade com o tecido da vagina é composto d'um serosa, d'uma musciosa e d'uma mucosa: a serosa, formada pelo peritoneo, recobre toda a superficie posterior do utero, o fundo e os dois terços superiores da face anterior e lateralmente as duas faces da serosa collam-se para formar os ligamentos largos: a camada muscular é constituída por trez planos: o superficial é formado de fibras transversaes e de fibras verticaes ou feixe ansiforme de Helie; o plano medio de fibras ou laminas entrecruzadas em todás as direcções constitue a camada plexiforme em cujas malhas passam os vasos; e o plano profundo é constituído por fibras entrecruzadas em todos os sentidos; existe no orificio interno do collo, canal intermediario d'alguns auctores, isthmo do utero, levantando a mucosa, fibras em forma de sphincter, é o sphincter uterino; do orificio externo do collo partem fibras, que se dirigem para cima, ramificando-se de maneira a formar pregas sobre as duas paredes da cavidade cervical do utero, pregas que contribuem por seu conjuncto a formar a arvore da vida: a camada mucosa é formada pela derme e por um epithelio sylindrico simples de celhas vibrateis, excepto talvez na metade inferior do collo, onde se transforma em pavimentoso.

As glandulas do utero são differentes no corpo e no collo: as do corpo são tubulosas e as do collo não seriam mais do que simples excavações anfractuosas.

Nos angulos supera-externos do utero exis-

tem fibras musculares circulares, que contribuem a formar os dois orifícios internos, onde começam os oviductos ou trompas de Fallopiã; é o ostium uterinum, por opposição á outra extremidade o ostium abdominal.

As trompas de Fallopiã são constituídas por trez espécies de camadas; uma externa serosa, uma media musciosa e a terceira ou interna mucosa é constituída por uma derme sobre a qual assenta um epithelio cylindrico simples de celhas vibratéis: a extremidade interna do oviducto é denominada por Barkow isthmo; e a porção externa que tende a alargar-se é denominada por Henle ampola do oviducto.

A extremidade externa da trompa ou pavilhão é alargada, como uma corolla, e formada de pequenas franjas dentadas analogas a petalas, das quaes uma se estende até ao ovario e toma o nome de franja ovarica.

Os ovarios situados na aza posterior do ligamento largo, perto do estreito superior da bacia são constituídos por uma substancia medullar e outra cortical, e por um involucro: a substancia medullar, porção bolbosa, porção vascular, é constituída, segundo Rouget, Sappey e outros, por algum tecido conjunctivo, por uma grande quantidade de fibras musculares (metade segundo Sappey) e por muitos vasos; Koelliker Henle e outros admittem, que o stroma da substancia medullar é um tecido conjunctivo fibrillar com uma pequena quantidade de cellulas fusiformes, simulando fibras musculares; é um tecido conjunctivo embryonario sem fibras elasticas: a substancia cortical, camada glandular, camada ovigena, é semeada d'oviscos, contendo um cvulo cada um; o tecido,

onde os ovisacos estão dispersos, constitue o stroma da substancia cortical, que Aeby, His, Klebs, Rouget e Sappey crêm constituido por fibras de tecido conjunctivo e por fibras musculares lisas, não reunidas em fasciculos, entrecruzadas em todas as direcções e continuando-se com a substancia medullar: Koelliker quer antes, que o stroma da camada cortical seja exclusivamente constituido por tecido conjunctivo fibrillar, analogo ao tecido conjunctivo embryonario e encerrando uma enorme quantidade de corpusculos fusiformes no meio d'uma materia amorpha, tendo bastante analogia com as fibras musculares: o involucro do ovario é formado de duas camadas; uma interna de tecido conjunctivo, membrana albuginea, e outra externa epithelial simples de cellulas cylindricas, curtas, justa-postas e em continuidade com o epithelio do peritoneo.

O peritoneo seria uma membrana serosa continua, se considerassemos só a sua superficie epithelial; poisque ao nivel de muitas visceras a serosa fica reduzida á sua unica camada epithelial; compõe-se d'uma camada profunda derme e d'uma camada superficial epithelial: a derme constituida por tecido conjunctivo, misturado d'uma rica rêde de fibras elasticas finas, assenta immediatamente sobre uma camada de tecido conjunctivo laxo, mais ou menos abundante segundo as regiões e a mobilidade do peritoneo; a camada epithelial é formada por um só plano de cellulas achatadas, delgadas e transparentes, epithelio pavimentoso simples.

Os lymphaticos tiram a sua origem do tecido conjunctivo e dos estomas das membranas

serosas; já por fundos de sacco, como nas villosidades intestinaes e nas papillas da pelle e da lingua segundo Teichmann; já por tubos terminaes, como no tecido conjunctivo e nas membranas serosas; já enfim por bainhas lymphaticas como nos centros nervosos.

Os capillares lymphaticos, desporvidos de valvulas, são constituídos por uma parede propria, soldada aos tecidos visinhos, e tapetada ou não por um endothelio de cellulas fusiformes nos capillares os mais estreitos e de cellulas polygonaes nos mais largos.

Em continuação com os capillares ou canaes lymphaticos estão os vasos lymphaticos, porvidos de valvulas e constituídos por trez tunicas: a tunica externa é formada por tecido conjunctivo de fibras longitudinaes, entremisturadas de fibras elasticas parallelas e de fibras musculares longitudinaes e por vezes um pouco obliquas; a tunica media é constituída por fibras musculares lisas transversaes, entrelaçadas de fibras elasticas finas de maneira a constituir uma rede de direcção transversal; e a tunica interna é constituída por duas camadas, das quaes a externa, subepithelial, é uma membrana reticulada de fibras elasticas, anostomosadas em redes serradas, e a interna, epithelial, é formada por um epithelio pavimentoso simples de cellulas allongadas.

Não só os canaes lymphaticos se anastomosam entre si, mas ainda os vasos de maneira a dar origem a ramos cada vez mais volumosos, que constituem por si mesmos os vasos afferentes aos ganglios, onde se terminam por capillares e d'onde sahem tambem por capillares vin-

do a formar por seu conjuncto os vasos efferentes dos ganglios.

Os ganglios lymphaticos são orgãos ovulares, cuja estructura é formada por um stroma fibroso, por uma substancia propria e pelos vasos afferentes e efferentes: o stroma fibroso é formado por tecido conjunctivo laxo, contendo uma certa quantidade de cellulas gordurosas, e tendo intimamente adherente um involucro fibroso de tecido conjunctivo fibrillar e d'elementos elasticos: da sua face interna destacam-se septos ou trabeculos para o interior da glandula, que se dividem e subdividem de maneira a limitar espaços de volume variavel; estes septos, sendo formados de tecido fibroso e d'um certo numero de fibras musculares lisas, dirigem-se para o hilo, ponto de partida do vaso efferente, onde formam uma massa que adhe-re ao involucro fibroso, formando o que se chama o stroma do hilo: a substancia propria é formada de duas camadas; uma cortical, polpa, parenchyma, intumescimentos corticaes de His, alveolos de Frey, e outra medullar ou central, cordões medulares de Koelliker, tubos lymphaticos de Frey, utriculos medulares de His, cylindros glandulares de Robin: não se deve todavia esquecer, que é sempre o mesmo tecido, lymphoide ou adenoide, debaixo de duas formas differentes, tirando a sua origem da membrana d'involucro e partindo para o centro do ganglio de maneira a formar lojas, vacuolos ou alveolos communicantes entre si na substancia cortical; na substancia medullar esses alveolos são allongados em forma de tubos communicantes entre si e com os alveolos da substancia cortical.

Cada alveolo é constituido por um parenchyma de globulos analogos aos da lympha e de trabeculos extremamente finos e entrecruzados, formando o que se chama tecido reticular ou adenoide; os reticulos da peripheria de cada alveolo constituem os seios lymphaticos, e os do centro, de malhas muito mais pequenas, cheios de globulos lymphaticos, constituem a polpa central, que communica com os seios lymphaticos; na polpa central terminam-se os arteriolos e nos seios lymphaticos abrem-se os afferentes e tomam a sua origem os efferentes.

O systema vascular sanguineo compõe-se d'um orgão propulsor o coração, d'arterias, de capillares e de veias.

O coração compõe-se d'um pericardio, d'uma camada musculosa, de zonas fibrosas e d'um endocardio.

O folhêto visceral do pericardio em continuidade com o folhêto parietal da serosa é formado por uma camada profunda de fibras elasticas finas anastomosadas em redes serradas e por uma camada superficial d'epithelio pavimentoso simples: a camada muscular é constituida por fibras estriadas, que se dividem e se anastomosam de maneira a formar rêdes; os seus fasciculos primitivos não formam fasciculos secundarios, são serrados uns contra os outros e unidos por uma camada extremamente delgada de tecido conjunctivo: as zonas fibrosas, anneis fibrosos, ou fibro-cartilagineos do coração, formam os bordos das aberturas situadas na base dos ventriculos, e são constituidas por tecido conjunctivo, fibras elasticas e muitas cellulas estrelladas: o endocardio em continuidade com a tunica interna das veias e das arte-

rias forma uma camada ao interior do coração, á superficie dos musculos pectineos, dos musculos papillares, e das cordas tendinosas, e constitue as valvulas sigmoideias e auriculo-ventriculares; compõe-se de trez camadas: uma profunda de tecido conjunctivo puro na visinhança dos feixes musculares e d'algumas fibras elasticas ao approximar-se da camada media; a camada media, constituida por fibras elasticas finas e grossas, misturadas e anastomosadas em rêde na sua parte profunda, offerece uma grande quantidade de fibras elasticas muito finas de direcção longitudinal á medida que se approxima da camada superficial e epithelial: a camada superficial é constituida por um epithelio pavimentoso simples de cellulas achatadas, palidas, um pouco alongadas, como as da tunica interna dos vasos.

As arterias compõem-se de trez membranas, camadas ou tunicas: a tunica externa, cuja espessura é menor nas arterias de grosso e de pequeno calibre, attinge sua espessura maxima nas arterias de medio calibre e mais espessa ainda, que a tunica media: é formada de tecido conjunctivo e d'elementos elasticos; as fibras elasticas á medida que as arterias diminuem de calibre vão desapparecendo, até que nada mais resta, que tecido conjunctivo fibrillar de nucleos dirigidos longitudinalmente, vindo a transformar-se em tecido conjunctivo homogeneo contendo nucleos; tecido conjunctivo, que se reduz a uma membrana amorpha á medida que se approxima dos capillares, onde desapparece insensivelmente: a tunica media é formada por trez ordens d'elementos; elemento elastico elemento muscular da vida organica e

tecido conjunctivo; todos estes elementos affectam uma forma circular ou transversal de maneira a receber o nome de tunica annular: o elemento elastico forma quazi por si só a tunica media, constituida por membranas e fibras elasticas; tira a sua origem nas zonas fibrosas do coração; a principio exclusivamente elastica, em seguida elastica e musculosa, para se tornar exclusivamente musculosa ao nivel das pequenas arterias; relativamente ao tecido conjunctivo encontra-se uma pequena quantidade nas camadas de fibras elasticas, mas sómente sobre os mais grossos vasos de medio calibre: a tunica interna, tunica commum' do systema vascular de sangue vermelho de Bichat, tunica serosa d'alguns auctores, tunica intima de Leydig, é composta de duas camadas, uma elastica e outra epithelial: a camada elastica, muito adherente á tunica media, parece fazer seguimento aos elementos elasticos da camada subepithelial do endocardio e desapparecer inteiramente nos arteriolos; a camada epithelial considerada por Koelliker como um endothelio, é constituida por cellulas epitheliaes muito delgadas, palidas, transparentes, fusiformos, de nucleo ovalar e terminadas em ponta nas extremidades.

Os capillares são vasos, tendo uma só tunica e formando uma rede intermediaria ás arterias e ás veias, e tapetados por cellulas epitheliaes achatadas, justapostas e nucleadas; são os falsos epithelios, os endothelios de His.

A rêde capillar sempre identica nos mesmos órgãos e nos mesmos tecidos é a que os caracteriza: assim uma rêde capillar de malhas arredondadas observa-se em torno das cellulas

adiposas e dos fundos de sacco das glandulas em cacho ou em torno dos orificios das pequenas glandulas em tubo, como na superficie mucosa do estomago ou do intestino: assim uma rède de malhas poligonaes observa-se em torno das cellulas hepaticas: assim os capillares em forma d'ansa simples observam-se nas papillas filiformes da derme; quando a saliencia é mais larga, como nas villosidades intestinaes, os dois ramos da ansa são reunidos por vasos transversaes de forma que o conjuncto da rède offerece uma forma conica; quando finalmente os elementos anatomicos são allongados e dispostos regularmente, como nos musculos e nos nervos, a rède capillar apresenta malhas allongadas e estreitas.

As veias são constituidas por trez tunicas das quaes a externa ou adventicia é composta de quatro camadas ou elementos: tecido conjunctivo, elementos elasticos, elementos musculares estriados e elementos musculares lisos: o tecido conjunctivo e os elementos elasticos são dispostos longitudinalmente e entrecruzados; partindo dos capillares para as veias, vê-se que o tecido conjunctivo é a principio homogeneo e nucleado, apresenta em seguida uma striação longitudinal, para mais tarde se tornar fibrillar; os musculos estriados só se mostram sobre os grossos troncos venosos, veias cavas e veias pulmonares, dispostos circularmente em forma d'anneis na face externa da tunica externa; os musculos lisos não existem nem nas veias de medio nem de pequeno calibre, excepto nas raizes da veia porta e nos ramos das veias renaes; as suas fibras apresentam uma direcção longitudinal na face profunda da tunica externa,

anastomosada, em rêsdes musculares no meio das quaes se encontram algumas fibras elasticas; a tunica media é formada de duas camadas, uma superficial d'elementos transversaes e outra profunda d'elementos longitudinaes: a camada transversal encerra tecido conjunctivo, fibras elasticas e fibras musculares lisas, dispostas circularmente; a camada longitudinal é formada unicamente d'elementos elasticos anastomosados em réde: a tunica interna ou serosa é analoga á das arterias.

As valvulas das veias podem considerar-se constituidas por uma prega da tunica interna e da tunica media; á sua superficie nota-se um epithelio pavimento de pequenas cellulas, assentando sobre fibras elasticas finas, anastomosadas em rede serrada e dirigidas longitudinalmente; estas duplas camadas estão separadas por uma delgada camada de tecido conjunctivo, cujos feixes são dirigidos paralellamente ao bordo da valvula e misturados de fibras elasticas finas; estas valvulas parecem desporvidas de fibras musculares.

A medulla está contida n'um canal osteomembranoso, constituido de fóra para dentro pelo canal vertebral e systema de bainhas, denominadas dura-mater, arachnoidêa e pia-mater: a dura-mater é formada de laminas, constituidas por feixes parallelos de finas fibras de tecido connectivo; ha entre as laminas espaços, que contêm cellulas connectivas achatadas mais ou menos ramificadas e que communicam uns com os outros; internamente a dura-mater é limitada por uma fina membrana elastica e hyalina, coberta por uma camada continua de placas endotheliaes nucleadas; externamente é tam-

bem revestida d'uma camada continua endothelial; a dura-mater é abundantemente provida de vasos sanguineos e de nervos: a arachnoidêa é uma membrana delicada, constituida por feixes parallelos de finas fibras de tecido connectivo, dispostos longitudinalmente, e entre os quaes ha corpusculos de tecido connectivo; por fóra é limitada por uma membrana endothelial, formada por uma ou duas camadas de placas endotheliaes; e por dentro offerece o aspecto d'uma membrana fenestrada, ligada á pia-mater por numerosos trabeculos, dirigidos transversalmente á maneira de pontes e forrados como a membrana fenestrada por uma simples camada endothelial: a pia-mater compõe-se de dois folhetos; o externo é constituido por feixes longitudinaes de fibras connectivas e por uma camada endothelial; e o interno (intima pia) é uma rêde formada por feixes de fibras connectivas e limitada internamente por endothelio; entre estes dois folhetos serpeiam numerosos vasos sanguineos aos quaes a intima pia emitta bainhas, durante o seu trajecto no interior da substancia nervosa.

Entre a dura-mater e a arachnoidêa e entre esta e a pia-mater existem os espaços subdural e sub-arachnoideo: o subdural é dividido por trabeculos, lançados entre a dura-mater e a arachnoidêa; e o subarachnoideo é dividido igualmente por trabeculos subarachnoideos em um grande numero de lacunas communicantes, onde gira o liquido encephalo rachidiano. As raizes nervosas rachidianas são envolvidas em prolongamentos da dura-mater e da arachnoidêa, o que está d'accordo com o facto dos espaços lymphaticos dos nervos periphericos, tan-

to rachidianos como encephalicos, terem sido injectados, bem como os seus ganglios, dos espaços subarachnoideo e subdural respectivamente.

A medulla é constituida por uma substancia fundamental e por elementos nervosos (substancia branca e substancia cinzenta): a substancia fundamental é formada por prolongamentos de tecido connectivo e pela nevroglia: os prolongamentos de tecido connectivo partem dos differentes pontos da intima pia para a profundidade da substancia branca, dividindo-a em cordões, e tornando-se o vehiculo dos vasos para o interior da medulla; a nevroglia, cuja parte principal é uma substancia semi-fluida, nevroglia matriz, enche todos os intersticios dos elementos da corda espinhal; tractada pelos reagentes (chromatos) torna-se granulosa: quando fresca é, segundo Walter, inteiramente homogenea: imersas n'esta materia homogenea ha fibrillas finissimas anastomosadas em forma de rede, as quaes, comquanto chimicamente semelhantes ás fibras elasticas, resistem menos aos acidos e alcalis; a sua orientação é variavel: assim na substancia branca são principalmente longitudinaes, nos septos são transversaes e na substancia cinzenta affectam todas as direcções: em intimas relações com estas fibrillas estão corpusculos connectivos, nucleados, achatados e ramificados, que se denominam cellulas de Deiters, myelocytos ou cellulas arachneiformes; segundo Ranvier estas cellulas não são ramificadas; a sua apparencia procederia de que ellas se encontram frequentemente no ponto d'incruzamento das fibrillas, o que levou a attribuir aquellas o que são pertencia a estas.

Trez partes constituem pois a nevroglia; substancia matriz, fibrillas e cellulas de Deiters.

A nevroglia não se distribue uniformemente em toda a substancia branca e cinzenta, antes se accumula notavelmente nas seguintes partes: á superficie da medulla entre esta e a intima pia, constituindo uma camada, que facilmente pôde ser separada d'esta e cuja maior parte das fibras são horizontaes; á superficie dos septos, que penetram na substancia branca; ao nivel das raizes anteriores e posteriores até á sua emergencia medullar; em torno do canal myelico central ou ependymario de fibras longitudinaes, circulares e algumas irradiadas, que segundo Claine são prolongamentos dos vertices das cellulas epitheliaes ciliadas do canal central; e finalmente ao nivel da parte posterior dos cornos posteriores, onde apresenta um aspecto particular, é a substancia gelatinosa de Rolando.

Seguia-se tractar da substancia branca e cinzenta da medulla, o que omitirei, para, em vez da sua hystologia, me occupar da continuidade do systema nervoso, baseando-me principalmente na observação empirica, tendo em vista tambem alguns factos d'observação clinica, interpretados á luz do microscopio; e principiando pelos nervos, para em seguida passar aos centros medullar e encephalico, não deixarei de os considerar não só como centros, mas ainda como verdadeiros conductores, verdadeiros arcos reflexos.

A compressão ou a secção do nervo oculomotor commum, por exemplo, produz a queda da palpebra superior, o que prova a sua acção sobre o elevador da palpebra superior; produz

no globo ocular o desvio para fora (strabismo divergente), ausencia completa dos movimentos para baixo, para cima, e para dentro, ausencia dos movimentos de rotação em torno do eixo antero-posterior e o desequilibrio á pressão das partes molles post-oculares, o que prova a sua acção sobre os musculos rectos superior, inferior e interno e sobre o pequeno obliquo do olho: produz tambem a dilatação da pupilla, que se torna inerte á influencia da luz o que prova a sua acção sobre a iris: produz mais perturbações na accomodação, fazendo com que a pupilla não experimente, nem retracção na visão dos objectos proximos, nem dilatação na visão dos objectos remotos, o que prova a sua influencia sobre o musculo ciliar.

Os resultados da compressão da medulla ou de sua secção são variaveis segundo se dá nas duas metades da medulla ou que limita a sua acção a uma d'ellas; e esta variabilidade ainda é mais accentuada se se dá na região dorso-lombar ou na região cervical.

Se a compressão ou secção se dá nas duas metades da medulla na região dorso-lombar e á mesma altura, nota-se lyperhesthesia, em seguida anesthesia sobre os nervos inflamados, zona, contracturas, atrophia dos musculos, vindo a terminar-se pela paralysisia dos membros inferiores ou paraplegia; devendo notar-se, que, sendo a substancia cinzenta central conductora da sensibilidade e exercendo-se a compressão de fóra para dentro, apparecerá primeiro a paralysisia, poisque, sendo os cordões brancos exteriores á substancia cinzenta, são estes os primeiros comprimidos e só por seu intermedio se dará a compressão na substancia cinzenta ou sensitiva.

Se á compressão sobrevem uma myelite, nota-se a principio uma rigidez temporaria e intermitente dos membros inferiores, com contracturas permanentes em extensão a principio e em flexão em seguida.

Como phenomeno connexo á paraplegia inferior existe a constipação e a retenção d'urina, devido a uma diminuição na contractilidade muscular e na sensibilidade das mucosas d'estas regiões; phenomeno este que vem muitas vezes a terminar-se por incontinencia das materias foecaes e das urinas.

Quando a compressão ou a secção se dá n'uma das metades lateraes da medulla observa-se hemiparaplegia ou monoplegia inferior com anesthesia cruzada.

Na região cervical a compressão ou secção pode produzir a paralyisia dos membros superiores ou dos superiores e inferiores conjunctamente.

Se a secção é unilateral pode dar-se a paralyisia dos membros superior e inferior do mesmo lado, hemiplegia, com anesthesia cruzada ou do lado opposto á hemiplegia; nota-se alem d'isso não só perturbações gastricas, respiratorias circulatorias e de temperatura, mas ainda perturbações oculo-pupillares, que se explicam pelas lesões do centro cilio-espinhal.

Practicada a secção de toda a medulla, excepto os cordões posteriores, (cordões de Goll e cordões de Burdach ou cuneiformes) observa-se a persistencia da sensibilidade ao contacto e a abolição da sensibilidade á dôr; os cordões posteriores seriam segundo Schiff os transmissores das impressões tactis propriamente dictas.

Da destruição dos cordões posteriores re-

sultam perturbações na coordenação dos movimentos, como isto se dá na ataxia locomotora progressiva: a terminação dos cordões de Goll na medulla alongada parece levar-nos a admitir, que as suas fibras transmittem aos centros bolbares as impressões sensitivas necessarias á coordenação dos movimentos geraes do curso, da marcha, da estação, etc.

Apoz a secção dos cordões anteriores vê-se ainda a existencia dos movimentos voluntarios e da sensibilidade: alguns physiologistas admittem nos cordões anteriores a existencia de fibras transmissoras das influencias de inibição, que o encephalo exerce sobre os reflexos medulares (fibras d'inibição dos reflexos); o facto porém não está ainda absolutamente demonstrado.

E' pela secção dos cordões lateraes, que se nota o desaparecimento das fibras de motricidade voluntaria, das fibras da sensibilidade geral (sensibilidade tactil e muscular) das fibras vaso-motrices, das fibras respiratorias e das fibras cilio-espinhaes; as fibras da motricidade voluntaria (e as fibras sensitivas?) encontram-se provavelmente no feixe pyramidal cruzado.

A substancia cinzenta seria, segundo Schiff o agente transmissor da sensibilidade á dor; admittese tambem na substancia cinzenta a existencia de fibras para certos movimentos involuntarios e incoordenados (movimentos convulsivos) e fibras para a transmissão dos reflexos.

A ablação no bolbo d'um ponto circumscripto do quarto ventriculo, ao nivel da ponta do V do calamus escriptorio (nó vital de Flourens) inibe immediatamente a respiração.

A secção do bolbo abaixo do nó vital abole os movimentos respiratorios do tronco e deixa subsistir os da face, e a secção acima do nó vital abole os movimentos respiratorios da face e deixa subsistir os do tronco.

A protuberancia é considerada por Gerdy e Longet como um centro sensitivo; apoz a ablação das partes situadas adeante da protuberancia a sensibilidade geral não é abolida, os animaes gritam, agitam-se, e estes signaes de dor desaparecem pela lesão da protuberancia; da sua galvanisação resultam convulsões epilectiformes; é o que se tem chamado região das caimbras ou centro convulsivo da medulla allongada.

A secção complecta d'um dos pedunculos cerebraes produz a paralyisia do movimento e a paralyisia (ou diminuição) da sensibilidade do lado opposto do corpo. Quando se secciona o terço posterior do segmento posterior da capsula interna, constata-se a perda da diminuição da sensibilidade geral e especial (vista, ouvido, etc.) em todo o lado opposto do corpo (hemianesthesia cerebral); quando a secção se dá mais adeante, na região do joelho da capsula interna, observa-se a paralyisia do movimento do lado opposto do corpo (hemiplegia, Carville e Duret.)

A lesão d'um corpo estriado accompanha-se sempre d'uma paralyisia do movimento do lado opposto com conservação da sensibilidade e, segundo a extensão da lesão e o seu logar, a paralyisia attinge mais ou menos complectamente certas cathegorias de musculos (extremidades superiores ou inferiores, facial etc.): quando a lesão não attinge a capsula interna, a pa-

ralysia motriz é, o mais habitualmente, passageira, o que pareceria indicar a possibilidade d'uma substituição funcional, quer pelas partes intactas do corpo estriado, quer por centros motores situados em outras regiões cerebraes.

As camadas ou talamus opticos seriam verdadeiros centros de recepção para as impressões sensoriaes e o penultimo andar, onde são concentradas antes de ser irradiadas para a periphèria cortical; apoz a sua destruição observa-se hemianesthesia do lado opposto, cegueira, e dilatação pupillar, sem paralyasia motriz; d'ahi se deduz, que os talamus opticos são centros de convergencia ou ganglios interruptores dos tractus sensitivos; desempenhariam vis-à-vis dos centros sensitivos dos hemispherios o mesmo papel, que os corpos estriados vis-à-vis dos centros motores corticaes, sem que todavia sejam os verdadeiros centros da actividade consciente.

A ablação dos tuberculos quadrigemeos produz a cegueira immediata com dilatação e immobibilidade da pupilla e por ultimo a paralyasia dos movimentos dos globos oculares.

A destruição do cerebello produz segundo Wagner a extensão das extremidades inferiores, uma torsão do pescoço em espiral, um tremulo persistente, vomitos, etc.

Apoz a ablação da parte anterior do vermis os animaes cahem para diante; apoz a ablação da parte posterior os animaes executam movimentos retrogrados, apoz a lesão d'um só lado o animal cahe do lado opposto e apresenta muitas vezes um movimento de rotação.

E' a Flourens que se deve as experiencias as mais concludentes, poisque muitos physiolo-

gistas tem confirmado, que apoz a extirpação do cerebello nos animaes se segue uma verdadeira ataxia do movimento; não quer isto dizer, que os movimentos sejam abolidos, mas fazem-se sem regra e d'uma maneira incerta, devendo notar-se que as contracções musculares são por vezes tam energicas, como antes da operação.

Tambem Flourens attribue ao cerebello a propriedade de coordenar os movimentos voluntarios ou excitados por outros centros nervosos: apoz a sua ablação a vontade, as sensações e as percepções subsistem, só a coordenação dos movimentos não pôde mais fazer-se: mas por que mecanismo se effectua esta coordenação? Lussana procurou provar, que o cerebello actuava como séde do sentido muscular, escrevendo: L'animal ne sent plus la solidité du terrain auquel il doit s'appuyer pour la station et pour la locomotion; il ne sent plus la resistance du milieu que doit lui servir pour voter ou pour nager; il ne sent plus l'impénétrabilité des objects que peuvent s'opposer á sa marche; il ne sent plus la pesanteur des corps qu'il lui faut saisir ou porter.

As sensações musculares, porém, não são as unicas, que intervêm nos movimentos coordenados da marcha, do vôo, da natação etc., ou no equilibrio da estação; é possivel, que as sensações tactis, visuaes, audictivas talvez e as impressões, partindo dos canaes semi-circulares intervenham ainda n'estes movimentos, e é provavel, que todas estas impressões sensitivas venham a convergir para a substancia cortical cerebellosa, e ali por intermedio das cellulas de Purkinje se ponham em relação d'uma parte com os centros motores voluntarios do cortex

cerebral, e da outra com os centros motores reflexos dos ganglios cerebraes (tuberculos quadrigemeos, substancia cinzenta dos pedunculos cerebraes etc.).

O cerebello será pois o orgão das coordenações no espaço, assim como os hemispherios cerebraes são os orgãos das coordenações no tempo.

Nos hemispherios cerebraes notam-se duas zonas, uma anterior ou motriz, cuja excitação produz movimentos e outra posterior ou latente, cuja excitação não provoca nenhum phenomeno motor.

A destruição da zona latente ou sensitiva não abole a sensação bruta, tomada em si mesma, mas somente a sensação perceptivel e racional (permitta-se-me a expressão); o individuo vê, ouve, sente, mas não sabe o que vê, o que ouve, o que sente: assim a destruição da zona visual d'um lado provoca uma hemiopia bilateral da metade da retina correspondente ao lado operado; a cegueira complecta ou incomplecta assim produzida é não só psychica (perda da memoria das imagens visuaes) mas dá-se tambem sobre as percepções visuaes, que são abolidas: para H. Munck a cegueira é psychica; o animal vê, mas não distingue, não reconhece o que vê, é vindo ao estado da primeira infancia: pode, porem, reaprender de novo a ver, e a sua educação visual pode refazer-se em algumas semanas.

Apoz a extirpação dos centros motores corticaes observam-se perturbações funcçionaes e paralysisa, que não são senão temporarias e terminam por desaparecer no fim d'um certo tempo: assim pelas lesões dos centros da lingua-

gem, nota-se ora a perda da memoria das palavras ou dos signaes graphycos, que as exprimem, ora uma especie d'ataxia motriz, que impede o doente de pronunciar ou escrever a palavra que tem na memoria; ou que o faz pronunciar ou escrever uma palavra differente da que elle tem na ideia, affecções confundidas pelo nome d'aphasia e d'agraphia.

Este centro existe sobre o bordo superior da scisura de Sylvius, vis-à-vis da insula de Reil, i. e. na metade ou mesmo somente no terço posterior da terceira circumvolução frontal esquerda, podendo existir á direita o que é excepcional: assim é que a maior parte dos actos, que exigem mais força ou destreza são executados de preferencia com a mão direita e dirigidos por consequencia pelo hemispherio esquerdo do cerebro; assim como ha individuos esquerdos, que dirigem estes mesmos actos com o hemispherio direito, assim tambem ha individuos, que dirigem de preferencia a linguagem articulada com a terceira circumvolução frontal direita.

Quando, porem, um individuo tem aprendido a fallar com o hemispherio esquerdo, e é privado, em virtude de lesões pathologicas ou traumaticas, da acção da terceira circumvolução frontal esquerda, deixa de fallar, porque a circumvolução direita é incapaz de lhe servir; mas pode no fim d'um tempo mais ou menos longo, em seguida d'uma educação nova, as mais das vezes insufficiente, substituir em parte por meio d'esta circumvolução direita as funcções abolidas no lado opposto.

Isto acha-se em parte confirmado pela observação clinica d'individuos esquerdos, que se

tornaram aphasicos apoz uma lesão do territorio do lado direito (hemispherio activo); e pela observação clinica d'individuos esquerdos não aphasicos apezar d'uma lesão da terceira circumvolução frontal esquerda.

PROPOSIÇÕES

Anatomia—Uma das origens dos lymphaticos reside nos estomas.

Physiologia—O diametro da pupilla e o manometro devem considerar-se meios scientificos para a investigação da sensibilidade.

Materia medica—A atropina produz mydriase, excitando o grande sympatico e as fibras lisas e não paralyndo o oculo-motor commum.

Pathologia externa—De todos os antisepticos conhecidos prefiro o iodoformio porphyrizado.

Medicina operatoria—Nos apertos d'urethra opto pela urethrotomia externa.

Partos—O bacillo de Koch só em raras condições pode atravessar a placenta.

Pathologia interna—Admitto a unidade da tuberculose.

Anathomia pathologica—Para que um tuberculo augmente de volume, é preciso, que novos tuberculos se lhe adicionem.

Hygiene e medicina legal—Deve ser severamente punida a inoculação do bacillo de Koch á especie humana, como meio d'estudo.

Pathologia geral—Na tuberculose a elevação da temperatura é devida á reabsorção da materia caseosa.

Vista.

R. Pinto.

Imprima-se.

PELO DIRECTOR

Dr. Souto.