

N.º 48


Aurelio Gonçalves dos Santos

Importancia das altera-
ções cardio-aorticas
no diagnostico da sífilis


TESE DE DOUTORAMENTO

Apresentada á

Faculdade de Medicina do Porto



1918-1919



183/3 F17

Porto—Dezembro de 1919

TIPOGRAFIA CENTRAL
Rua da Picaria, 54—PORTO

IMPORTANCIA DAS ALTE-
RAÇÕES CARDIO-AORTICAS
NO DIAGNOSTICO DA SIFILIS


Aurelio Gonçalves dos Santos

Importancia das altera-
ções cardio-aorticas
no diagnostico da sífilis


TESE DE DOUTORAMENTO

Apresentada á

Faculdade de Medicina do Porto



1918 - 1919



Porto — Dezembro de 1919

TIPOGRAFIA CENTRAL
Rua da Picaria, 54 — PORTO

Faculdade de Medicina do Porto

DIRECTOR

Maximiano Augusto de Oliveira Lemos

SECRETARIO

Alvaro Teixeira Bastos

CORPO DOCENTE

PROFESSORES ORDINARIOS

Augusto Henrique de Almeida Brandão	Anatomia patologica.
Vaga	Clinica e policlinica obstetricas.
Maximiano Augusto de Oliveira Lemos	Historia da medicina. Deontologia medica.
João Lopes da Silva Martins Junior.	Higiene.
Alberto Pereira Pinto de Aguiar . .	Patologia geral.
Carlos Alberto de Lima	Patologia e terapeutica chirurgicas.
Luiz de Freitas Viegas.	Dermatologia e Sifiligrafia.
Vaga	Pediatria.
José Alfredo Mendes de Magalhães .	Terapeutica geral. Hidrologia medica.
Antonio Joaquim de Sousa Junior .	Medicina operatoria e pequena cirurgia.
Thiago Augusto de Almeida.	Clinica e policlinica medicas.
Joaquim Alberto Pires de Lima . .	Anatomia descritiva.
José de Oliveira Lima	Farmacologia.
Alvaro Teixeira Bastos	Clinica e policlinica chirurgicas.
Antonio de Sousa Magalhães e Lemos	Psiquiatria e Psiquiatria forense.
Manuel Lourenço Gomes.	Medicina legal.
Abel de Lima Salasar	Histologia e Embriologia.
Antonio de Almeida Garrett.	Fisiologia geral e especial.
Alfredo da Rocha Pereira	Patologia e terapeutica medicas.
Vaga	Clinica das doenças infecciosas.

PROFESSORES JUBILADOS

José de Andrade Gramaxo
Pedro Augusto Dias

A meu Pai

A minha Mãe

A meu Irmão



A minhas Irmãs

A meu tio Antonio



A minha tia Ludovina

A minha cunhada Luciana

A meu cunhado Humberto

A meus primos

Abilio

Estér

Justino

Aos meus condiscipulos

e em especial a

Antonio Emilio

Linho Rocha

Franklim

Bernardino

Ludovina

M. Barbosa

Gil da Costa

Veiga Lires

Nos meus amigos


No Ilustre Corpo Docente

da

Faculdade de Medicina do Porto

No meu illustre Presidente de Jese

Dr. Tiago d'Almeida



PROLOGO

O grande numero d'alterações cardio-aorticas d'origem sifilitica, que, durante o ano lectivo de 1918-1919, nos apareceram nas salas de segunda clinica médica, levou-nos a pensar na possibilidade d'uma dissertação sobre este assunto.

O illustre professor Ex.^{mo} Snr. Dr. Tiago d'Almeida a quem nos dirigimos, pedindo a sua douta opinião, aprovou a nossa ideia fazendo-nos vêr a importancia d'essas alterações no diagnostico da sifilis.

Captivou-nos o assunto não só pela sua extraordinaria frequencia, mas tambem pela sua

importancia; o clinico, por vezes, encontra grande dificuldade no diagnostico da sifilis sendo-lhe d'um valioso auxilio as alterações cardio-vasculares.

É um trabalho modesto o que apresentamos, mas tem o valôr de mostrar quão frequentemente a sifilis se manifesta por sintomas que facilmente poderão passar desapercibidos ao clinico desprevenido.

Dividimos este trabalho em duas partes: na primeira mencionamos as alterações cardio-aorticcas mais importantes da sifilis; na segunda apre-

sentamos alguns casos hospitalares e mostramos a importancia d'essas alterações no diagnostico da sífilis.

Resta-nos testemunhar o nosso profundo reconhecimento ao ilustre professor Ex.^{mo} Snr. Dr. Tiago d'Almeida pela amabilidade com que se dignou presidir a esta modesta dissertação.

PRIMEIRA PARTE

— Principaes alterações cardio-aorticas da sífilis

Já em 1859 Virchow assinalava a existencia de alterações cardiacas n'alguns casos de sífilis. Contestada esta afirmação por muitos clinicos d'aquela época, foi depois estudado o assunto com mais desenvolvimento por varios sífiligrafos entre os quais citaremos Fournier.

Morgagni mostrava já nas suas obras a ideia do papel que a sífilis desempenha na produção dos aneurismas aorticos, mas, só mais tarde, na segunda metade do seculo XIX, Laucereaux, Fournier, etc., fizeram um estudo detalhado.

Ultimamente, depois que Roux e Metchnikoff conseguiram inocular o cancro no macaco e Schaudinn e Hoffmann descobriram o trepo-

néma pallidum, numerosos trabalhos teem sido publicados.

Varias são as formas que a sífilis cardio-aortica pode apresentar: lesões do miocardio, pericardio e endocardio; lesões da aorta e das arterias coronarias.

Iniciaremos a descrição pela ordem apontada salientando sobre tudo a sintomatologia d'estas alterações.

Alterações miocardicas devidas á sífilis ———

A sífilis do coração não é tão frequente como a dos vasos, fica mesmo muito longe da frequencia da sífilis aortica, no entanto não é raro encontrar casos nitidos de alterações cardiacas.

O processo sífilítico manifesta-se sob seus dois aspectos habituais, a goma e esclerose.

Gomas do miocardio

Observam-se em todas as partes do musculo cardiaco, mas principalmente nas paredes ventriculares, e, como sede de predilecção no septo e ventriculo esquerdo. D'esta variada lo-

calização depende a vasta e inconstante sintomatologia.

Notam-se n'algumas observações, palpitações, pequenez do pulso, cianose das extremidades, com um ligeiro édema, vertigens e alucinações. Mais raramente se vê anasarca, dispneia, arritmias, sopros sistolicos, taquicardia e sensação dolorosa na região précordial. Mas o que domina no mais alto ponto a semiologia é a frequência da morte subita.

Breitmann schematiza a patologia cardiaca da maneira seguinte: Nas gomas muito pequenas nenhum sintoma durante a vida. Nas gomas volumosas do ventriculo esquerdo, os doentes accusam palpitações, pezo e dôr précordial, angustia, cefaleias e vertigens. O pulso é acelerado ou diminuido, muitas vezes aritmico; a extensão da massicez cardiaca fica geralmente normal; o frémito catar e os sopros fazem falta; os ruidos do coração são mais apagados ou fracos e o primeiro torna-se algumas vezes impercetivel.

Nas gomas volumosas do ventriculo direito a dispneia constitue o principal sintoma.

Se as lesões se localizam na parede, perturbam a sinergia dos dois corações, e, como o coração direito é mais fraco que o esquerdo é d'ordinario pela dispneia que se manifesta a lesão.

Escleroses miocarditicas

Ordinariamente este processo é consecutivo ás coronarites sifiliticas, que podem evolucionar quer d'uma maneira aguda quer de maneira lenta.

Se o processo é agudo, as lesões arteriaes intensas e generalisadas, atingem todas as tunicas e d'ahi se propagam ao tecido conjunctivo esclerosando-o. Se o processo é lento, a lesão é mais difusa e as degenerescencias cellulares precedem a esclerose que é mais distrofica que inflamatória.

A esclerose miocarditica apresenta uma variadissima sintomatologia: aritmias, palpitações, angustia précordial, ruídos do coração vibrantes, choque energico da ponta, hipertensão arterial, exaggeração do ruído sigmoide, dispneia, desforço, etc. O exame do coração revela-nos

hipertrofia, abaixamento da ponta e aumento da aria de maciszez précor-dial. Á auscultação, algumas vezes o primeiro ruido é apagado e o segundo clangoroso.

N'estas descrições abrangemos tambem, como se vê, a sintomatologia da miocardite sifilitica.

Pericardites sifiliticas

Geralmente acompanhadas de mediastinite crónica, por esclerose sifilitica dos tecidos do mediastino, estas pericardites manifestam-se insidiosamente por dispneia, cianose dos labios, édema, e arrefecimento dos membros inferiores, hipertrofia do figado, taquicardia e por vezes ascite. Os sinais fisicos são: massicez précor-dial um pouco acentuada, imobilidade e retração sistolica da ponta e á auscultação um ruido de atrito ritmado pelas contracções (ruido de coiro novo).

Endocardites sifiliticas

As alterações das sigmoides aorticas são a propagação a estas valvulas das aortites cronicas de visinhança.

As alterações mitraes, que algumas vezes se observam nos sífilíticos, sem outros acidentes infecciosos, traduzem-se, clinicamente, por os sinais físicos habituais das afecções mitraes e são constituídas por pequenas placas de esclerose.

Alterações aorticas devidas á sífilis —

Está actualmente tão bem estabelecido que um grande numero de aortites e aneurismas da aorta dependem da sífilis, que, em presença d'estas afecções, devemos procurar sempre o processo sífilítico.

Aortites sífilíticas

Estas aortites podem ser agudas, sub-agudas ou cronicas.

Aortites sífilíticas agudas ou sub-agudas

D'estes processos sífilíticos, que raramente se encontram, daremos apenas resumidamente

a sintomatologia. O começo é ordinariamente lento e anuncia-se por dôres, sensação de constrição retroesternal, de queimadura ou de opressão indefinível. Pode simular a asma, ou acompanhar-se de palpitações dolorosas que os doentes comparam a marteladas dadas atrás do esterno. Estas sensações acompanham-se de dispneia e tosse seca e quintosa. Algumas vezes ha disfagia dolorosa ou vomitos reflexos. O facies é palido. As carotidas batem violentamente. Os dois pulsos radiais são algumas vezes desiguais. A dilatação da aorta dá um aumento da sua maciszez e elevação da sub-clavia direita. Á auscultação do coração o segundo ruido é desdobrado, ou ha um sopro diastolico na base. O primeiro ruido é prolongado.

Aortites sifiliticas cronicas

Alguns autôres (Lewin, Potain) não admittiam a origem sifilitica das aortites cronicas. Hoje a aortite sifilitica cronica é completamente confirmada. Muitas considerações estabelecem a sua autenticidade. Assim, tem-se visto esta aor-

tite coincidir com lesões sífilíticas, tais como a sífilide ulcerosa; a frequente coincidência com o tabes e, n'alguns casos, a desapareção completa dos acidentes pelo tratamento específico.

A sintomatologia da aortite sífilítica varia segundo a localização da lesão na região supra-sigmoidea ou na região sigmoidea e valvular.

Aortite supra-sigmoidea

Esta lesão situada acima das tres valvulas sigmoides e das duas coronarias começa insidiosamente por uma qualquer das perturbações funcionais que nós vamos inumerar:

Sinais funcionais. A dôr. Afecta tipos variados, tais como: palpitações dolorosas, dôr retroesternal como na angina de peito, com sensação de morte eminente e irradiações para o membro superior esquerdo. Sobrevem por acessos e acompanha-se de acessos de opressão. A aorta é dolorosa á pressão se se apoia o dedo no segundo espaço intercostal direito.

Perturbações respiratorias. Tosse e dispneia sobrevindo principalmente de noute. O doente

é acordado em sobresalto, pouco tempo depois de ter adormecido, por uma dispneia subita e intensa. A tosse é seca e quintosa apresentando um timbre particular. Algumas vezes os acessos dispneicos duram muito tempo e acompanham-se d'uma expectoração espumosa e rosea.

Perturbações digestivas. As digestões são difíceis e algumas vezes interrompidas por vomitos.

Além d'estes sintomas apresentam também vertigens, por mudança de pressão na circulação cerebral.

Sinais físicos. A inspecção mostra as pancadas exageradas das arterias do pescoço.

Á palpação sente-se a ponta abaixada; o coração hipertrofiado bate com força. O pulso é tenso. A aorta é acessível ao dedo acima e atrás da furcula esternal; as suas pancadas são nitidamente percebidas.

Á percussão a maciszez aortica é aumentada ultrapassando o bordo direito do esterno.

Á auscultação o primeiro ruido é algumas vezes desdobrado. O segundo ruido apresenta no foco aortico um som anormal, retumbante.

Aortite sigmoidea com lesões valvulares

Manifesta-se por os accidentes proprios ás aortites supra-sigmoideas a que se veem juntar os sinais fisicos traduzindo as lesões orificiaes.

Aneurismas da aorta

O papel da sífilis na etiologia dos aneurismas tem sido objecto das mais variadas discussões. Fournier diz que «a sífilis deve certamente ter logar na etiologia dos aneurismas mas n'uma proporção numerica que resta determinar».

Kirmisson afirma que «nós não devemos olhar os aneurismas espontaneos como dilatações accidentaes dos grandes vasos, mas sim como a expressão sintomatica de alterações constantes do sistema arterial de que o alcoolismo e a sífilis são os factores principais».

Etiene n'uma estatistica moderna onde apresenta cento e trinta e seis casos de aneurisma da aorta dá-nos noventa e quatro como sendo de etiologia sifilitica.

D'aqui se vê a importancia da sífilis na génese dos aneurismas.

Etiene procurando as diferenças entre os aneurismas de etiologia sífilítica e não sífilítica chega ás seguintes conclusões: Os aneurismas de etiologia sífilítica são em geral de tipo sac-ciforme, frequentemente multiplos e aparecem em criaturas de menos idade. Dá como média para os sífilíticos a idade de quarenta e um anos e para os não sífilíticos os quarenta e sete anos.

A symptomatologia dos aneurismas da aorta varia consideravelmente segundo as regiões atingidas.

Aneurismas da aorta ascendente

A aorta ascendente é superficialmente colocada. Por este motivo o aneurisma d'esta região, tendendo a fazer saliencia para o exterior, traduz-se sobretudo por sinais fisicos.

Á inspecção nota-se primeiro a existencia d'uma saliencia mais ou menos bem delimitada, situada á direita do esterno no segundo ou terceiro espaço intercostal. Esta saliencia algumas

vezes levanta os tegumentos sob a forma d'um tumôr hemisférico, destruindo as costelas. Este tumôr é pulsátil, notando-se bem as pancadas, excepto quando a bolsa aneurismal encerra muitos coagulos.

Á palpação constata-se estes mesmos phenomenos.

A percussão releva uma zona de maciszez mais ou menos extensa coincidindo com o tumôr.

Á auscultação ouvem-se no foco do tumor, duas pancadas em tudo semelhantes aos dois ruidos do coração. O primeiro ruido é mais forte e mais prolongado que o segundo. Algumas vezes estes ruidos são substituidos por sopros. O pulso é modificado pela presença do aneurisma. O trajecto da onda sanguinea sendo aumentado, o pulso é retardado. Como a onda sanguinea enfraquece a sua impulsão na passagem atravez da bolsa aneurismal o pulso é enfraquecido.

Os phenomenos de compressão são pouco notados no aneurisma da aorta ascendente. Se alguns ha incidem sobretudo na veia cava supe-

rior ou aurícula direita, determinando dilatação venosa, cianose e edema.

Aneurismas da crossa aortica

Estes aneurismas são os mais frequentes, pois que, segundo Etiene, n'um grupo de setenta e tres aneurismas da aorta quarenta e quatro localizam-se na crossa.

A sintomatologia varia segundo a extensão da lesão. Quando a lesão é pequena e situada ao nivel onde o nervo recorrente crusa a aorta, a sintomatologia é especial ás lesões d'este nervo, e o aneurisma toma o nome de:

Aneurisma da crossa aortica de tipo recorrente

Pequeno, do volume d'uma noz, sacciforme e profundamente situado, escapa á inspecção, á percussão e á auscultação. A sintomatologia é constituída quasi exclusivamente por accidentes de compressão dando origem a perturbações da fonação e da respiração.

Perturbações de fonação. Quer encontramos

uma elevação anormal da tonalidade, com voz bitonal, por tensão espasmodica d'uma só das cordas vocais; quer encontramos a voz rouca ou mesmo afonia completa. Esta afonia geralmente não persiste, porque a corda vocal sã, nos seus movimentos de amplitude exagerada, vem substituir a corda vocal paralisada.

Perturbações da respiração. Dispneia paroxística e tosse com um timbre rouco.

Algumas vezes o aneurisma pode manifestar-se por sintomas fisicos, taes como elevação da crossa da aorta atraz do esterno, elevação das sub-clavias, constatação de ruidos anormais, etc.

Grande aneurisma da crossa aortica

Quando o aneurisma da crossa tem adquirido um certo volume sem se romper, pode destruir o esterno e as costelas por osteíte rarefaciente e fazer saliencia ao nivel do manubrio ou para fóra, mas sobretudo á direita.

O exame do pulso é um dos sinais mais importantes. O aneurisma localizando-se entre

as emergencias das arterias destinadas aos membros superiores não modifica o pulso direito retardando unicamente o esquerdo.

A extensão da bolsa aneurismal pode determinar accidentes de compressão os mais variados :

Fenomenos dolorosos afectando todos os tipos e de localização variada, taes como dôres raquidianas, nevralgias intercostais, dôres do braço e da mão, dôres angustiosas da angina de peito e dôres diafragmaticas.

Perturbações respiratorias, como acessos de sufocação, soluços, dispneia acompanhada de cornage, diminuição do murmurio, etc.

Perturbações da voz consistindo principalmente em disfonia, rouquidão e afonia.

Disfagia, que pode ser continua ou intermitente.

Aneurismas da aorta descendente

Raras vezes estes aneurismas fazem saliencia para o exterior. Quando a fazem, o que é quasi sempre tardiamente, o tumor aparece na região dorsal á esquerda da coluna vertebral entre a setima e a decima costela.

O verdadeiro sintoma d'esta localização é o *cornage* que Rendu descreve da seguinte maneira: Em repouso, o doente tem uma inspiração rude, prolongada; mas, ao menor esforço a inspiração torna-se logo rouca, sonora, estridente, e produz-se ao mesmo tempo uma verdadeira tiragem supra clavicular com depressão dos tegumentos. Se o tumor se localiza sobre a primeira porção da aorta descendente pode-se constatar a distensão da veia jugular esquerda. *Magne-Stokes* e Rendu tem chamado a atenção sobre a retração da parede costal esquerda, devido á *atelectasia* pulmonar com formação de aderencias pleurais. Mas este sinal é infiel, porque pode faltar ou fazer attribuir a uma lesão pulmonar as perturbações e a dispneia causadas por o aneurisma. Algumas vezes os aneurismas d'esta região passam despercebidos e podem curar por coagulação do sangue na cavidade do sacco.

Aneurisma da aorta abdominal

Localiza-se sobretudo na origem do tronco celiaco. Seus principais sinais são a dôr abdo-

minal, a fraqueza nos membros inferiores e as pancadas da região epigástrica. A auscultação faz ouvir um sopro unico. A pulsação das femorais é um pouco retardada do pulso radial. Este aneurisma acaba por se romper, o mais das vezes no tecido celular sub-peritoneal, determinando os sintomas d'uma abundante hemorragia interna (palidez da face, pulso filiforme, syncope). Se o aneurisma é muito volumoso, pode determinar fenomenos de compressão ou de deslocamento dos órgãos visinhos, baço, coração, figado.

Coronarite sifilitica

Esta afecção, que nos aparece sempre acompanhada de aortite, constitue uma das causas provaveis da angina de peito. A sua sintomatologia é pois a d'esta afecção.

Eis a descrição que Leclercq faz d'um acesso de angina de peito :

«É bruscamente por ocasião d'um esforço, d'uma marcha contra o vento que começa o acesso. O doente é tomado de repente d'uma dôr retro-esternal lancinante, atrôz, como se lhe

apertassem o peito n'um torno. A dôr, raramente limitada á região esternal, irradia para o braço esquerdo, sobre o bordo cubital dos dois ultimos dedos da mão esquerda. Algumas vezes irradia tambem para o pescoço, o lobulo da orelha, o maxilar inferior, a garganta o epigastro e o canal deferente. O acesso fisico é acompanhado d'um acesso moral d'uma angustia indefinivel. Á sensação de dôr junta-se o sentimento de que a vida se extingue. A actividade cerebral fica um instante suspensa, ha pausa de toda a vida intellectual, e todas as faculdades são resumidas n'uma só: a concentração de todo o cerebro pensando no drama intenso que se desenrola e de que espera anciosamente o resultado.

SEGUNDA PARTE

I

I. S. R., de 29 anos, solteiro, sapateiro, natural e residente no Porto; deu entrada para a 2.^a Clinica Médica no dia 25 de Outubro de 1919.

Estado actual

Apetite. Ligeira asthenia e cansaço com a marcha. Ligeira ascensão termica ás tardes (37,3—37,4). Ligeira tosse com ligeira expectoração mucosa. Dôres osteo-articulares nas articulações: esterno-claviculares, acromiaes, das espáduas, dos cotovelos, dos punhos, metacarpo-falangianas, costo-esternaes, sacro-iliacas, das ancas, dos joelhos. As dôres teem os seguintes caracteres: são expontaneas, sobreveem mesmo em repouso completo; exageram-se com os movimentos (as do peito com as inspiraões fundas); são bilaterais e simétricas; tem exacerbações nocturnas. O maximo das dôres é no esterno e nas articulações sacro-iliacas. Nos punhos sente fraqueza.

Exame directo. — O manubrio está espessado e as extremidades internas das clavículas engrossadas. Pela palpação sente-se o espessamento do manubrio, o engrossamento das extremidades internas das clavículas, e n'estas, saliencias osseas (periostoses), duras. São quasi indolores pela pressão.

A clavícula direita mais hyperostosada que a esquerda tem a extremidade interna como que desarticulada, desloca-se com os movimentos.

Á palpação notam-se ainda periostoses na segunda costela direita, na segunda costela esquerda, no manubrio, na espinha da omoplata direita, na crista das tibias, (rugosidades em toda a extensão mais na esquerda).

Quasi todas as superficies osseas justa-articulares são dolorosas: ha dôres á pressão nas articulações esterno-costais, acromiais, das espaduas, dos cotovelos, dos punhos, metacarpo-falangeanas, sacro-iliacas, coxofemoraes, dos joelhos.

Os movimentos em qualquer d'elas provocam dôres, particularmente nos punhos que estão ligeiramente tumefactos. Tem ganglios inguinais.


Auscultação do torax denota no hemitorax direito no vertice e parte media, murmurio diminuido e expiração prolongada. As vibrações são aumentadas do mesmo lado.

Aparecem uns ligeiros roncos principalmente nas bases.

Pulso 72, ritmico, pequeno, hypotenso. T. M. = 10,5. T. m. = 5,5.

O 1.º ruído mitral é desdobrado e mais forte. O 2.º ruído mitral é mais batido. Os aórticos são ambos batidos. O 1.º parece rugoso e desdobrado.

EV=13. HP=10. DE=1,2. FV=2. R. W., fortemente positiva.



Historia da doença

Ha mais d'um ano que tem dôres no manubrio e articulações esterno-claviculares. Ha um mez uma pontada á direita muito forte. Antes uns dias anorexia, ligeiros suôres, asthenia, arrepios. Deixou de trabalhar e acamou. Deram-lhe umas pontas de fogo. Cederam as dôres no peito e vieram n'outras articulações: sacro-iliacas primeiro, depois joelhos, pés, punhos, cotovelos, espaldas. As dôres osteoarticulares exageram-se sempre com os movimentos, mas eram tambem espontaneas e tiveram sempre recrudescencia nocturna.

Antecedentes pessoais

Nasceu com as pernas «dobradas». Aos oito anos ainda não caminhava. Puzeram-lhe uns aparelhos e aos nove anos começou a andar. Foi sempre muito fraco mas comeu sempre muito bem.

Ha tres anos e meio teve uma adenite inguinal direita. Levou a formar sete mezes e abriu espontaneamente. Pouco pus. Recolheu ao Hospital de Ovar e foi operado.

Passado pouco tempo notou no testiculo direito uma bola que ainda conserva.

Blenorragia ha tres anos que curou sem custo em quinze dias.

Tratou-se ha quatro anos aproximadamente na Assistencia aos Tuberculosos. Sofria, segundo refere do pulmão direito.

Antecedentes hereditarios

Pae falecido de tuberculose. Mãe viva e saudavel. Dois irmãos vivos e fortes; cinco mortos de pouca idade.

Evolução

Os fenomenos articulares desapareceram; nem dôres, nem dificuldade de movimentos.

Sem tosse, mais forte, sem temperatura á tarde.

Diagnostico

Sifilis osteo-articular.

Tratamento

De 29/10 a 11/11 — Injeções de cacodilato de soda (1 c. c.).

De 11/11 a 17/11 — Iodeto do potassio (20 grammas de soluto).

De 17/11 a 26/11 — Iodeto de potassio (30 grammas de soluto).

De 27/11 a 6/12 — Injeções de benzoato de mercurio.

II

A. E., de 54 anos, casada, domestica, natural e residente no Porto; deu entrada para a 2.^a Clinica Médica no dia 8 de Outubro de 1919.

Estado actual

Apirética. Tem appetite. Obstipação, fezes duras e ás vezes com sangue. Não tem édemas. Ligeira dispneia com a marcha. Palpitações e zumbidos. Apresenta dança das arterias. As arterias radiaes são flexuosas e os dois pulsos são desiguais; á direita é mais tenso e mais amplo; á esquerda ha um ligeiro atrazo. O choque da ponta é energico e bate no sexto espaço intercostal, para fóra da linha mamilar. No foco aortico ouvem-se dois sopros: um mais fraco sistólico propagando-se para a carótida; outro diastolico, mais intenso, apresentando o maximo de intensidade no terceiro espaço intercostal esquerdo e propagando-se ao longo do bordo esquerdo do esterno.

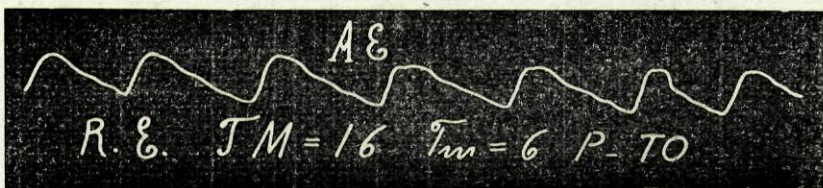

A area cardiaca está aumentada e a zona de maciszez aortica exagerada á direita do esterno.

EV=19. HP=12. DA=6. FV=3.

DE no 3.º espaço intercostal igual a 2,5 e no 2.º espaço intercostal igual a 4.

Nada de notavel no aparelho respiratorio.

Colon descendente sensivel á pressão e palpavel. Fígado e baço normais. Poliadenia inguinal.



Historia da doença

No começo de Setembro apareceram-lhe édemas generalizados e dispneia permanente mas exagerando-se muito com a marcha, as refeições e com o decubito. Sentia tonturas, zumbidos, palpitações violentas e dôres na região da ponta do coração.

Tinha tosse com expectoração muco-purulenta e hemoptises. Entrou com oliguria e vestígios de albumina na urina.

Antecedentes pessoais

Teve uma bronquite ha 15 anos. Ha 12 anos o marido teve uma erupção pelo corpo, algumas ulcerações e cefaleias de character vesperal. Melhorou com o tratamento mercurial. Algum tempo depois esta doente começou a sentir cefalalgias, rouquidão, dôres de garganta e a ter queda de cabelo. Ha cerca de ano e meio que começou a sentir palpitações, dispneia de esforço, ligeiras dôres na região pré-cordial e no dorso.

Teve a gripe em 1918 e alguns mezes depois começou a notar édemas nos pés, que se generalizaram, pelo que deu entrada no Hospital. Tomou iodeto de potassio e fez algumas injeções mercuriaes com que melhorou.

Tem quatro filhos saudaveis; não teve abortos.

Antecedentes hereditarios

O pae tem 78 anos; desde ha anos que está paralitico com incontinencia de urinas e fezes. A mãe teve numerosos ataques epilecticos, falecendo aos 35 anos durante um d'eles. Dois irmãos falece-

ram em crianças e tem um irmão e uma irmã saudáveis.

Evolução

Esta doente continua ainda internada. Já não cança com facilidade e a dispneia, as palpitações e os zumbidos desapareceram.

Diagnostico

Aneurisma da porção ascendente da crossa da aorta.

Tratamento

- De 16/10 a 27/10 — Tintura de strophantus (8 gotas).
- De 27/10 a 6/11 — Iodeto de potassio (20 grammas).
- De 6/11 a 13/11 — Iodeto de potassio (30 grammas).
- De 13/11 a 19/11 — Sub-nitrato de bismuto (3 H).
- De 27/11 a — Injeções de 3 c. c. de soro gelatinado de 8 em 8 dias.
- De 7/12 a — Iodeto de potassio (30 grs.).

III

J. S., de trinta anos, casada, serviçal, natural e residente no Porto, deu entrada para a 2.^a Clínica Médica no dia 24 de Março de 1919.

Estado actual

Ausencia de temperatura. Appetite. Insonias. Cefalalgias mais acentuadas á noite. Pontada sobre a região pré-cordial. Queda de cabelo. Dôr ligeira de garganta. Ganglios inguinais. Emagrecimento. Dispneia com a marcha e trabalho. Circulação venosa toraxica mais nitida á esquerda. Elevação da parede do torax ao nivel das terceira, quarta e quinta costelas á esquerda. Fígado bastante reduzido. Sopro no primeiro tempo no foco mitral. Primeiro ruido da base mal batido.

EV=18. HP=15,5. DE=5. FV=5,5 TM=11.
Tm=5. R. W. positiva.

copiado


J.J. TM=11 Tm=5 R.D. M.R= 18

copiado


J.J. TM=11 Tm=5 R.E. P=60

Historia da doença

Ha sete anos que frequentemente tem: dôres de garganta, rouquidão, cefalalgias mais acentuadas de noite, dôres pelos ossos, fadiga com a marcha e trabalho, suores mais abundantes de noite, insônias, queda de cabelo, dôr na região pré-cordial mais acentuada de noite, palpitações no repouso e na marcha. No ano passado começou a sentir uma pontada do lado direito. Procurou tratar-se em sua casa, mas, como o não conseguiu, deu entrada n'este Hospital em 13 de Abril saindo em 25 de Maio muito melhor.

Antecedentes pessoais

Teve o sarampo em criança. Quinze anos após o casamento teve dôres de garganta, manchas arro-xadas pelo corpo, cefalalgias, dôr pelos ossos e cor-rimento vaginal. Teve um aborto de seis mezes e um filho que viveu apenas 49 dias, tendo falecido em consequencia de meningite.

Antecedentes hereditarios

O pae tem 56 anos e sofre de bronquite crô-nica. A mãe tem 55 anos e é saudavel. Teve 16 irmãos, 7 são vivos e saudaveis.

Evolução

Esta doente saiu no dia 8 de Junho muito melhorada.

Diagnostic

Sifilis do miocardio.

Tratamento

De 30/3 a 27/4 — Iodeto de potassio.

De 10/4 a 21/4 — Injeções de benzoato de mer-curio.

De 6/5 a 12/5 — Injeções intra-venosas de cianeto de mercurio.

De 14/5 a 8/6 — Injeções de biodeto de mercurio.

IV

T. C. P., de 23 anos, solteira, serviçal, residente no Porto, deu entrada para a 2.^a Clínica Médica em 26 de Setembro de 1919.

Estado actual

Dôres osseas e articulares multiplas. Todas as articulações são mais ou menos dolorosas á pressão. No pé esquerdo há uma deformidade desde os 13 anos, época em que começou o reumatismo, e que a doente atribue á marcha viciosa que as dôres lhe obrigaram a realizar.

Tem appetite; dejeções normais, diarias. Amenorreica desde Fevereiro. Cefaleias de character vespertino desde os 13 anos. Palpitações, asthenia, suores e fadiga faceis.

Tem édemas nos pés e nas pernas. Os pés incham-lhe com a marcha.

No aparelho respiratorio temos: murmurio diminuido, sonoridade diminuida, expiração soprada

e vibrações aumentadas no vertice e parte média do pulmão, tanto na parte anterior como na posterior.

O pulso é regular (82). O 1.º ruído cardíaco é rúde e forte.


Fígado doloroso á palpação e ligeiramente aumentado. Baço levemente doloroso e ultrapassando dois dedos a linha média axilar.

Cicatrizes escuras nas pernas, braços e cintura. Ganglios cervicaes e pequenos ganglios inguinais.

Dôres lombares, caimbras e formigueiros nas pernas. Sobresaltos ao adormecer.

Tem sensível o ponto costo-lombar direito.

Antes de entrar para o Hospital teve édemas dos membros inferiores e das mãos.



Historia da doença

Em Março d'este ano o reumatismo acentuou-se; rebentou-lhe o corpo. Tomou alguns banhos quentes, mas começou a sentir-se peor; as dôres, que eram mais fortes de noite, localizavam-se ao nível das articulações e das diafises dos ossos lon-

gos. Tinha cefaleias, fadiga facil, dispneia d'esforço e palpitações.

Antecedentes pessoais

Desde pequena que sofre do estomago, tendo frequentes vezes dôres e vomitos esverdeados.

Sofreu da vista em criança.

Aos doze anos teve adenopatias sub-maxilares, dolorosas e com febre.

Aos 18 teve uma angina.

Começou a ser menstruada aos 18 anos e continuou a sê-lo com regularidade até Fevereiro d'este ano.

Desde os 13 anos que sofre de dôres osseas e cefaleias, sempre mais intensas para a tarde. Estas dôres teem-lhe passado com o iodeto de potassio.

Este ano, em Março, teve uma erupção pelo corpo, seguida de ulcerações e cicatrizes osseas.

Antecedentes hereditarios

O pae morreu com tuberculose pulmonar. A mãe, que ainda vive, teve dois abortos e sete filhos vivos. D'estes, quatro morreram em crianças. Um morreu aos seis anos com uma doença do coração. Um dos irmãos é maluco.

Evolução

Em 4 de Novembro de 1919:

Pulso 80, T M=14. T m=8.

2.º ruído aórtico acentuado. Êdemas ausentes; ostealgias quasi ausentes; sente-se com mais força.

Em 24 de Novembro de 1919:

Não tem cefalalgias. Sente ás vezes ligeiras dôres articulares no membro inferior esquerdo e ainda nos cotovelos e ombros; estas dôres apparecem com mais frequencia de noite.

Sente-se bem, com forças e tem appetite.

Figado e baço normais e indolores.

O 2.º ruído aórtico continua acentuado.

Diagnosticó

Reumatismo sífilítico.

Tratamento

De 29/9 a 3/10 — Aspirina (3 H).

De 3/10 a 10/10 — Sub-nitrato de bismuto, tanigeno, fosfato de cal e opio (4 H).

De 8/10 a 18/10 — Solutó normal de adrenalina (VI gotas).

De 18/10 a 21/10 — Iodeto de potassio (20 grammas).

De 21/10 a 2/11 — Iodeto de potassio (30 grammas).

De 5/11 a 25/11 — Injeções de benzoato de mercurio. Gargarejo de clorato de potassio.

De 7/11 a 18/11 — Sulfoidal injeção (2 c. c.).

V

J. M., de 49 anos, viuvo, fogueiro, natural e residente no Porto, deu entrada para a 2.^a Clínica Médica no dia 20 de Outubro de 1919.

Estado actual


Apetite bem conservado. Sensação de afrontamento gástrico depois da ingestão do leite durando meia hora. Diarreia (5 ou 6 defeções diárias), fezes amarelo-acastanhadas, ora liquidas, ora moldadas. Ligeira tosse com ligeira expectoração muco-purulenta.

Exame directo. — Édemas dos pés, pernas e escroto. Placas pigmentadas na face anterior das pernas. Ganglios inguinais e cervicais. Côr ictérica das conjuntivas. Ventre de batraquio; ascite. Fígado doloroso principalmente no lobulo esquerdo. Nodosidades duras á palpação. Desigualdade pupilar.

Pulso 72 amplo (radial flexuosa). T M = 14,5.
T m = 6.

A ponta do coração bate na linha mamilar imediatamente abaixo do mamilo. Extra-sístoles de quando em quando. A maciszez da aorta está aumentada: 8,5 cm. no 2.º espaço intercostal. $EV=14,5$. $HP=12$.

Tem um sopro do 1.º tempo no foco aortico com propagação para a clavícula e outro no foco mitral com propagação para a axila. O 2.º ruído aortico é endurecido.



Historia da doença

Diz que teve sempre o ventre distendido «grande». Já ha anos que tem esta côr amarelada das conjuntivas. Há um mez começou a sentir o ventre mais inchado, e édemas dos pés, das pernas e do escroto. Os édemas dos membros inferiores desapareciam com o repouso.

Depois das refeições ficava afrontado do estomago.

Antecedentes pessoais

Foi sempre forte. Há vinte anos teve uma blenorragia e um cancro venereo, que necessitou uma circuncisão. Deram-lhe n'esta altura iodeto e outros remedios internos.

A esposa faleceu de parto. Concebeu oito vezes. Um parto foi prematuro e o feto morreu. Dos outros filhos morreram mais quatro, um já homem, os outros crianças. Costumava de manhã beber aguardente.

Antecedentes hereditarios

O pae morreu já velho e cego. A mãe morreu muito velhinha. Foram sempre saudaveis.

Evolução

Em 8 de Novembro de 1919:

Paracentese. Extração de seis litros de liquido acastanhado. Reação de Rivalta negativa.

Depois da punção o figado encontrou-se volumoso, com nodosidades circulares, de grande tamanho, (3 cm. de diametro), duas no bordo inferior, uma junto do apendice xifoide, e uma a meio das duas primeiras. Estas nodosidades são muito duras e entre elas ha espaços mais suaves á palpação. O figado só é doloroso e levemente junto do apendice.

O baço está hipertrofiado. A sua extremidade anterior passa dois dedos abaixo do rebordo costal. Limita-se bem á palpação e dá a sensação de dureza. R. W. fortemente positiva.

Diagnostico

Sifilis héptica.

Tratamento

- | | |
|------------------|--|
| Em 21/10 | — Sulfato de soda. |
| Em 22/10 | — Salicilato de soda (3 H). |
| Em 23/10 | — Sulfato de soda. |
| Em 24/10 | — Bicarbonato de soda e magnesia calcinada (3 H). |
| Em 31/10 | — Teobromina (3 H). |
| Em 6/11 | — Fricção de linimento de cloformio opiado. |
| De 13/11 a 23/11 | — Iodeto de potassio (20 grammas). |
| De 23/11 a 9/12 | — Iodeto de potassio (30 grammas). |
| De 29/11 a | — Injeções de benzoato de mercurio em dias alternados. |

VI

J. R., de 58 anos, viuvo, vendedor ambulante, residente no Porto, deu entrada para a 2.^a Clínica Médica no dia 17 de Novembro de 1919.

Estado actual

Dispneia continua, mais intensa com os movimentos (M. r.=36). Palpitações e acessos de sufocação. Tosse por acessos. Formigueiros na laringe com a tosse. Expectoração muco-purulenta. Disfagia. Dôres toraxicas retro-esternaes, mais acentuadas á noite. Cefaleias, mais para a tarde e para a noite, sobrevindo por acessos, com mal estar geral e vertigens.

Quando procura andar ou estar de pé tem ton-turas de cabeça que por vezes o fazem cair. Dôres lombares. Criestesia sobretudo de noite. Anorexia. Esteve oito dias sem defecar.

Exame directo. — As veias superficiaes do torax e das espaldas estão dilatadas. Alguns vasos dos

primeiros espaços intercostais pulsam. A jugular direita está flexuosa e entumecida na reunião com o tronco brachio-cefalico. Tem os labios cianosados.

A região maleolar direita está tumefeita em relação á esquerda e parece mais rosada.

As pupilas estão em miosis. Ha ligeira lacrimação á direita.

Reflexos pupilares	{	á luz	{	á direita abolido á esquerda diminuido
		á acomodação	{	á direita quasi abolido á esquerda quasi abolido
		a distancia	{	á direita quasi abolido á esquerda quasi abolido
		á dôr	{	á direita abolido á esquerda abolido

O torax parece proeminente na região do manubrio. É dolorosa a pressão nesta região. É dolorosa a pressão nos primeiros espaços inter-costais, sobretudo á direita e junto do esterno. É dolorosa a pressão na base do apendice xifoide e no rebordo costal direito.

Pulso 96, amplo, tenso, rapido e com algumas extra-sistoles. $TM = 15$. $Tm = 4$.

A ponta do coração bate no sexto espaço intercostal, tres centímetros para fóra da linha mamilar. Ouvem-se as frequentes extra-sistoles notadas no pulso.

Tem um sopro ligeiro no primeiro tempo no no foco aortico. Tem, neste mesmo foco, no segundo tempo, um sopro mais intenso com propagação para a ponta.

$EV = 18$. $HP = 13$. $DE = 2,4$. $FV = 3,5$.

Duplo sopro crural de Durozies.

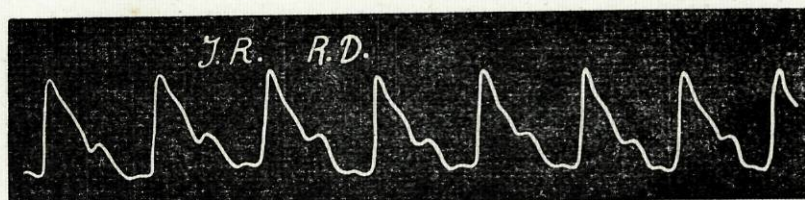
No aparelho respiratorio temos: no vertice do pulmão direito, dôr á pressão, bronchofonia, sonoridade diminuida e respiração soprada, tanto na parte anterior como na posterior; e na parte posterior da base do direito, maciszez, vibrações abolidas e murmurio quasi extinto.

Uma punção exploradora n'esta região deu um liquido sero-hematico.

Pontos renais dolorosos: á direita o costo-vertebral e o costo-lombar (este ultimo sobretudo); á esquerda os mesmos da direita mas menos dolorosos. Urinas sem albumina. Volume d'urinas entre um litro e um litro e duzentas.

Ligeiros ganglios inguinais.

Reação de Wassermann fortemente positiva.



Historia da doença

Doente desde ha um ano com dôres no peito e na cabeça mais de noite. Dispneia com os movimentos e édemas dos pés para o fim do dia.

Conta umas crises com aflição no peito, sensação toraxica de opressão, zunidos de cabeça, por vezes queda e cefaleias consecutivas. Estas crises predominavam á tarde e as noites eram mal passadas.

Antecedentes pessoais

Esposa já falecida. Sofria muito de dôres de cabeça. Teve um aborto; dois filhos mortos dentro do primeiro ano, um morto aos quinze, outro vivo.

Blenorragia e adenite ha quinze anos. Por Fevereiro e Março erupções variadas. Tem ataques hemorroidarios.

Antecedentes hereditarios

O pae e a mãe morreram já ha anos. A mãe esteve paralitica durante cinco anos. Tem duas irmãs saudaveis. Tres irmãos morreram ha pouco tempo.

Evolução

O doente continua no mesmo estado da primeira observação. Os sintomas do aparelho respiratorio é que estão um pouco mais atenuados.

Diagnostico

Doença d'Hogdson.

Tratamento

- Em 18/11 — Sulfato de soda.
De 19/11 a 24/11 — Teobromina.
De 24/11 a 2/12 — Iodeto de potassio (20 gramas).
De 26/11 a 2/12 — 2 c. s. trinitrina á noite.
De 2/12 a 9/12 — 1 c. s. trinitrina á noite.
De 2/12 a 11/12 — Iodeto de potassio (30 gramas).
De 13/12 a — Sub-nitrato de bismuto, tanigeno e um centigrama de opio (3 H).

*

*

*

Na variadíssima etiologia das lesões cardio-vasculares, aparece-nos a sífilis ocupando um dos mais importantes, senão o mais importante dos lugares.

Nenhum recanto do organismo escapa á influencia do tréponema e das suas toxinas, mas é essencialmente no sistema nervoso e no sistema cardio-vascular, que nós devemos procurar a sua localização. Assim, em todos os sífilíticos que actualmente estão nas salas de 2.^a Clinica Médica, existem alterações do aparelho cardio-vascular. É verdade que são sífilíticos já antigos, distantes no tempo do acidente primario, mas, mesmo em casos relativamente recentes, deve-

mos observar com todo o cuidado o aparelho circulatório, pois que são frequentes as suas alterações.

*

* *

Dos nossos doentes temos uns com lesões aorticas, outros com lesões do miocardio.

Não ha duvida que a sífilis tem uma predileção especial pela aorta, e, ao constataremos aortites simples, insuficiencias sigmoideas, ectasias e aneurismas, devemos pensar imediatamente na sífilis. Outro tanto não succede com as lesões sífilíticas do coração, que se não fazem acompanhar de lesão aortica, que podem evolucionar durante muito tempo sem que se determine a sua natureza tréponémica.

A sífilis do coração é d'um diagnostico difficil. Não temos sinais patognomonicos que nos possam fazer differençar a miocardite sífilítica d'outra qualquer. Mas, se atendermos á coincidencia de lesões miocardicas com lesões sífilíticas n'outros órgãos, á positividade da reacção de Wassermann e ainda á prova de terapeutica

especifica, essa dificuldade de diagnostico é em parte afastada.

Breitmann aponta-nos ainda alguns factos que nos prestam grande auxilio no diagnostico diferencial. Assim as alterações do miocardio sem lesões valvulares, ou alterações do miocardio com lesões associadas da aorta e coronarias; a aparição brusca d'uma doença de coração em plena saude, fenomenos anginosos, dispneia d'esforço e sinais d'arterio-esclerose nos novos, vivendo fóra de intoxicações; uma area cardíaca aumentada com insufficiente trabalho do coração, sem causa aparente, são outros tantos elementos a favor da natureza sifilitica da doença cardíaca.

*

* *

Nos doentes que observei nas salas de 2.^a Clinica Médica, o que mais me impressionou, no seu aparelho circulatorio, foi a acentuação e rudeza dos ruidos cardiacos. Assim, nas observações 1.^a, 4.^a, 5.^a e 6.^a, encontrei os ruidos vibrantes, rudes, mais batidos indicando-nos a

esclerose como sua causa produtora. São estas alterações que mais nos auxiliam no diagnostico da sífilis.

Sendo tão nitidos os seus sintomas, e de tanta frequencia no decorrer da doença, ainda que a sua localização principal seja n'um órgão muito afastado, compreende-se o seu valor como elemento de diagnostico.

O doente da 1.^a observação foi tratado durante muito tempo na clinica extra-hospitalar como um baciloso de localização principalmente articular. Entrou para o Hospital e aqui foi feito o diagnostico de sífilis osteo-articular.

Uma das causas que levou a este diagnostico além das características da dôr e da historia da doença, foi o aumento de vibração dos ruidos aorticos. A reação de Wassermann e a prova terapeutica confirmaram este diagnostico.

O mesmo se deu com a doente da 4.^a observação.

O doente da 5.^a observação, além dos sopros do foco aortico e mitral, apresenta tambem endurecimento do segundo ruido aortico.

Na doente da 2.^a observação, encontramos

os sintomas nitidos do aneurisma. Como já dissemos Etiene dá, n'uma das suas ultimas estatísticas, setenta por cento dos aneurismas como sendo de etiologia sifilitica. Bastava está enorme percentagem para nos fazer desconfiar, se outros elementos, como os antecedentes, não viessem em nosso auxilio.

D'um diagnostico mais difficil é a nossa 3.^a observação, pois que, nas miocardites sifiliticas com poucos elementos podemos contar.

Concluindo, diremos que é principalmente nas pequenas alterações produzidas pela esclerose, que nós encontramos valiosos sintomas para os casos de sifilis de difficil diagnostico.

VISTO.

PODE IMPRIMIR-SE.

Thiago d'Almeida.

Maximiano Lemos.