U.PORTO

MESTRADO INTEGRADO EM MEDICINA

NOVA *Spare Roof Technique*: Estudo prospetivo dos resultados estéticos e funcionais a curto prazo

Sérgio Diogo Moreira Cardoso

M

2026

NOVA *Spare Roof Technique*: Estudo prospetivo dos resultados estéticos e funcionais a curto prazo

Dissertação de candidatura ao grau de Mestre em Medicina, submetida ao Instituto de Ciências Biomédicas Abel Salazar, Universidade do Porto

Sérgio Diogo Moreira Cardoso

Aluno do 6º ano profissionalizante de Mestrado Integrado em Medicina

Afiliação: Instituto de Ciências Biomédicas Abel Salazar – Universidade do Porto

Endereço eletrónico: up202006507@edu.icbas.up.pt

Orientador: Prof. Doutora Mariline Santos

Doutorada em Ciências Médicas pelo Instituto de Ciências Biomédicas Abel Salazar, Universidade do Porto

Professora Auxiliar Convidada do Instituto de Ciências Biomédicas Abel Salazar, Universidade do Porto

Assistente Hospitalar – Otorrinolaringologia – Unidade Local de Saúde de Santo António

Coorientador: Prof. Doutor Miguel Gonçalves Ferreira

Doutorado em Ciências Médicas pelo Instituto de Ciências Biomédicas Abel Salazar, Universidade do Porto

Assistente Hospitalar Graduado e Responsável pela consulta de Rinoplastia e Cirurgia Plástica Facial – Otorrinolaringologia – Unidade Local de Saúde de Santo António

Porto, junho 2026.

NOVA *Spare Roof Technique*: Estudo prospetivo dos resultados estéticos e funcionais a curto prazo

Dissertação de candidatura ao grau de Mestre em Medicina, submetida ao Instituto de Ciências Biomédicas Abel Salazar, Universidade do Porto

Assinatura do estudante

Assinatura do orientador

Assinatura do coorientador

Assinado por: Miguel Ângelo de Araújo Gonçalves Ferreira
Identificação: BI08230392
Data: 2026-06-07 às 16:59:02
Local: 14

Porto, junho 2026.

Declaração de Integridade

Eu, Sérgio Diogo Moreira Cardoso, n.º 202006507, aluno do Mestrado Integrado em Medicina, declaro ter atuado segundo os princípios de integridade académica da Universidade do Porto na elaboração da presente dissertação. Nesse sentido, confirmo que, na totalidade da elaboração deste trabalho, não incorri na prática de plágio, de falsificação ou manipulação de resultados, e atuei com o cuidado necessário para o respeito aos grupos vulneráveis nele incluídos.

Sergio Cardoso

Assinatura do estudante

Porto, junho de 2026.

Dedicatória

Dedico este trabalho à minha irmã, aos meus pais e aos meus avós, por sempre terem estado presentes e me terem dado todas as ferramentas de que eu precisava para concluir esta etapa. Só espero um dia poder retribuir todos os sacrifícios que fizeram, toda a paciência que tiveram e todo o amor que me deram.

Por fim, ao Micael, ao Tomás, ao Feliciano, ao Pires, ao Martinez, ao Vasco, ao Miguel, ao Bruno e a todos os meus restantes amigos e pessoas que deixaram em mim um bocado de si e tornaram esta caminhada mais leve e especial.

"E não nos cansemos de fazer o bem,

pois no tempo próprio colheremos,

se não desanimarmos."

São Paulo, Gálatas 6:9

Agradecimentos

Em primeiro lugar, gostaria de agradecer à Prof. Doutora Mariline Santos por toda a ajuda ao longo destes meses e pela disponibilidade demonstrada desde o dia em que perguntei se poderia orientar-me neste trabalho. Sem dúvida alguma, era impossível chegar até aqui sem o seu apoio.

Aproveito também para agradecer ao Prof. Doutor Miguel Gonçalves Ferreira pela sua disponibilidade e contribuição.

Resumo

Introdução:

A NOVA *Spare Roof Technique* (NOVA SRT) representa a mais recente evolução das técnicas de preservação do dorso nasal, introduzindo a *Sail Maneuver*, uma manobra vetorial tridimensional baseada em princípios geométricos que permite a redução da bossa nasal sem libertação da *lateral keystone área* (LKA). O presente estudo constitui a primeira avaliação prospetiva dos resultados estéticos e funcionais desta técnica através *de Patient-Reported Outcome Measures* (PROMs) validados para a população em estudo.

Objetivos:

Avaliar os resultados estéticos e funcionais da NOVA SRT através do Questionário de Utrecht para avaliação dos resultados de uma rinoplastia estética (UQ) e do *Standardized Cosmesis and Health Nasal Outcomes Survey* (SCHNOS) e comparar os resultados obtidos com os da série original de 100 doentes operados pela *Spare Roof Technique* - A (SRT-A).

Métodos:

Estudo prospetivo, interventivo e longitudinal incluindo doentes submetidos a rinosseptoplastia primária através da NOVA SRT, entre 12 de fevereiro de 2026 e 21 de abril de 2026, na Unidade Local de Saúde de Santo António (ULSSA). Os critérios de exclusão foram cirurgia de revisão ou de reconstrução por trauma agudo, neoplasia, deformidades congénitas ou perfuração septal. Os questionários UQ e SCHNOS foram aplicados no período pré- e pós-operatório. A análise estatística foi realizada no IBM SPSS v.30, utilizando o teste t de *Student* para amostras emparelhadas ou o teste de *Wilcoxon*, conforme a distribuição dos dados. O nível de significância foi definido como $p < 0,05$.

Resultados:

Foram incluídos 13 doentes (69,2% do sexo feminino), com idade média de 29,15 anos (DP 7,404) e *follow-up* médio de 80,46 dias (DP 22,966). No UQ, a pontuação total média diminuiu de 15,85 (DP 5,367) para 7,00 (DP 2,082) ($p < 0,001$), com a escala visual analógica (EVA) estética a melhorar de 4,00 para 8,31. No SCHNOS, a pontuação total reduziu de 33,31 (DP 5,663) para 10,31 (DP 7,319) ($p < 0,001$), com melhorias equivalentes no domínio funcional (−11,31 pontos) e estético (−11,69 pontos).

Conclusão:

Os resultados preliminares confirmam que a NOVA SRT proporciona melhorias estatisticamente significativas e clinicamente relevantes na estética e função nasal, com resultados estéticos sobreponíveis aos da SRT-A original aos 3 meses de seguimento. A preservação da LKA pela *Sail Maneuver* associa-se a uma melhoria funcional expressiva, suportando a hipótese de que esta técnica oferece vantagens estruturais adicionais, contudo, ainda são necessários estudos com amostras maiores e seguimento mais prolongado para confirmar estes achados.

Palavras-chave:

Rinoplastia de preservação; *Spare Roof Technique*; NOVA *Spare Roof Technique*; *Sail Maneuver;* PROMs; UQ; SCHNOS; bossa nasal; função nasal.

Abstract

Introduction:

The NOVA Spare Roof Technique (NOVA SRT) represents the latest evolution in dorsal preservation rhinoplasty techniques, introducing the Sail Maneuver, a three-dimensional vectorial maneuver based on geometric principles that allows dorsal hump reduction without release of the lateral keystone area (LKA). This study represents the first prospective evaluation of the aesthetic and functional outcomes of this technique using Patient-Reported Outcome Measures (PROMs) validated for the study population.

Objectives:

To assess the aesthetic and functional outcomes of the NOVA SRT using the Utrecht Questionnaire for Outcome Assessment in Aesthetic Rhinoplasty (UQ) and the Standardized Cosmesis and Health Nasal Outcomes Survey (SCHNOS), and to compare the results obtained with those of the original series of 100 patients operated on using the Spare Roof Technique A (SRT-A).

Methods:

This was a prospective, interventional, longitudinal study including patients who underwent primary rhinoseptoplasty using the NOVA SRT between February 12, 2026, and April 21, 2026, at Unidade Local de Saúde de Santo António (ULSSA). Exclusion criteria were revision surgery or nasal reconstruction due to acute trauma, neoplasia, congenital deformities, or septal perforation. The UQ and SCHNOS questionnaires were administered in the preoperative and postoperative periods. Statistical analysis was performed using IBM SPSS v.30, with either the paired Student's t-test or the Wilcoxon test, according to data distribution. Statistical significance was set at $p < 0.05$.

Results:

Thirteen patients were included, 69.2% of whom were female, with a mean age of 29.15 years (SD 7.404) and a mean follow-up of 80.46 days (SD 22.966). In the UQ, the mean total score decreased from 15.85 (SD 5.367) to 7.00 (SD 2.082) ($p < 0.001$), while the aesthetic visual analogue scale (VAS) improved from 4.00 to 8.31. In the SCHNOS, the total score decreased from 33.31 (SD 5.663) to 10.31 (SD 7.319) ($p < 0.001$), with comparable improvements in the functional domain (−11.31 points) and aesthetic domain (−11.69 points).

Conclusion:

These preliminary results confirm that the NOVA SRT provides statistically significant and clinically relevant improvements in nasal aesthetics and function, with aesthetic outcomes comparable to those of the original SRT-A at 3 months of follow-up. Preservation of the LKA through the Sail Maneuver was associated with a marked functional improvement, supporting the hypothesis that this technique may offer additional structural advantages. However, studies with larger samples and longer follow-up are still required to confirm these findings.

Keywords:

Preservation rhinoplasty; Spare Roof Technique; NOVA Spare Roof Technique; Sail Maneuver; PROMs; UQ; SCHNOS; nasal hump; nasal function.

Lista de abreviaturas

CLS - Cartilagens laterais superiores

EVA – Escala visual analógica

LKA - *Lateral keystone area*

NOVA SRT – NOVA *Spare Roof Technique*

PROMs - *Patient-Reported Outcome Measures*

SCHNOS - *Standardized Cosmesis and Health Nasal Outcomes Survey*

SCHNOS-O - *Standardized Cosmesis and Health Nasal Outcomes Survey - Obstruction*

SCHNOS-C - *Standardized Cosmesis and Health Nasal Outcomes Survey - Cosmesis*

SRT – *Spare Roof Technique*

SRT – A - *Spare Roof Technique* A

SRT – B - *Spare Roof Technique* B

ULSSA - Unidade Local de Saúde de Santo António

UQ - Questionário de Utrecht para avaliação dos resultados de uma rinoplastia estética

VAS - *Visual Analogue Scale*

Índice

Agradecimentos i
Resumo ii
Abstract iii
Lista de abreviaturas iv
Lista de tabelas vii
Lista de figuras viii
1. Enquadramento 1
2. Introdução 2
2.1. Anatomia e fisiologia nasal 2
2.2. Evolução da cirurgia do dorso nasal 3
2.2.1. NOVA *Spare Roof Technique* 5
2.3. Avaliação de resultados em rinoplastia: *Patient-Reported Outcome Measures* (PROMs) 6
3. Objetivos 7
4. Materiais e Métodos 8
4.1. Desenho do Estudo 8
4.2. Seleção de doentes e consentimento 8
4.3. Instrumentos de avaliação e variáveis 8
4.4. Técnica cirúrgica 9
4.4.1. Etapas cirúrgicas 9
4.5. Análise estatística dos dados 10
5. Resultados 11
5.1. Amostra 11
5.2. PROMs 11
5.2.1. UQ 11
5.2.2. SCHNOS 12
6. Discussão 13
6.1. Caracterização da amostra 13
6.2. UQ 14
6.2.1. Análise por sexo 14
6.2.2. Análise em doentes com laterorrinia 15
6.3. SCHNOS 15
6.3.1. Análise por sexo 16
6.3.2. Análise em doentes com laterorrinia 16
6.4. Comparação com a SRT-A 17

6.5. PROMs 17
6.6. Limitações do estudo 18
6.7. Perspetivas futuras 18
7. Conclusão 19
8. Anexos 20
9. Bibliografia 36

Lista de tabelas

Tabela I. Caracterização da população estudada

Tabela II. Tempo de *follow-up* na amostra final

Tabela III. Resultados globais do UQ no pré- e pós-operatório

Tabela IV. Resultados do UQ por pergunta

Tabela V. Pontuação total do UQ por subgrupo

Tabela VI. EVA do UQ por subgrupo

Tabela VII. Resultados globais do SCHNOS no pré- e pós-operatório

Tabela VIII. Resultados do SCHNOS por pergunta

Tabela IX. Resultados do SCHNOS por domínio

Tabela X. Pontuação total do SCHNOS por subgrupo

Lista de figuras

Figura 1 — Aspeto intraoperatório da abertura do terço médio (cartilagens laterais superiores).

Figura 2 — Aspeto intraoperatório de uma técnica de preservação dorsal.

Figura 3 — Aspeto intraoperatório de ostectomia triangular.

Figura 4 – Aspeto intraoperatório de incisão na cartilagem lateral superior para a *Sail Maneuver*.

Figura 5 - Aspeto final da NOVA SRT com *Sail Maneuver* em vista lateral intraoperatória.

Figura 6 - Aspeto final da NOVA SRT com *Sail Maneuver* em vista frontal intraoperatória.

1. Enquadramento

No mundo hodierno, a rinoplastia de preservação dorsal tem assumido um papel cada vez mais relevante, acompanhando uma tendência global para técnicas menos destrutivas e potencialmente mais previsíveis. Contudo, apesar do crescente entusiasmo em torno destas abordagens, a evidência científica disponível continua a ser muito focada na descrição técnica e na avaliação fotográfica dos resultados, e menos frequentemente na perspetiva direta do doente, algo particularmente importante numa cirurgia em que o sucesso não depende apenas da correção morfológica, mas também da satisfação estética, da perceção funcional e do impacto psicossocial do resultado no doente.

A NOVA *Spare Roof Technique* (NOVA SRT) surge neste contexto como uma evolução recente das técnicas de superfície na rinoplastia de preservação, e, por ser tão recente, existe ainda uma lacuna clara entre a teoria e a sua validação clínica através de resultados mensuráveis. Assim, era fundamental avaliar se esta inovação técnica, que alia conceitos geométricos inovadores à preservação das estruturas osteocartilaginosas do dorso nasal, se traduz efetivamente numa melhoria estética e funcional clinicamente relevante.

Este estudo procurou responder precisamente a essa necessidade, recorrendo a *Patient-Reported Outcome Measures* (PROMs), instrumentos que se revelaram essenciais na avaliação de resultados em rinoplastia, permitindo uma comparação mais objetiva entre técnicas e uma melhor compreensão do impacto real da cirurgia na vida dos doentes. Assim, a pertinência deste trabalho reside no facto de ser a primeira avaliação prospetiva dos resultados da NOVA SRT, procurando comparar estes resultados com a literatura existente sobre outras técnicas de rinoplastia de preservação dorsal.

2. Introdução

2.1. Anatomia e fisiologia nasal

O nariz apresenta um papel central na estrutura anatómica da face, sendo simultaneamente uma das unidades morfofuncionais mais importantes da mesma. [1,2] A coexistência entre funções estéticas e funcionais confere ao nariz uma complexidade cirúrgica que tem de ser tida em conta para qualquer abordagem cirúrgica nasal, uma vez que pequenas alterações anatómicas podem ter impacto significativo na permeabilidade nasal, na estabilidade estrutural e na perceção da imagem corporal. [3–5]

Do ponto de vista anatómico, o nariz pode ser dividido em nariz interno e nariz externo, sendo que este corresponde à porção visível da pirâmide nasal e divide-se em três terços anatómicos:

- Terço superior: é de natureza exclusivamente óssea e constituído pelos ossos nasais, que se articulam superiormente com o osso frontal, lateralmente com os processos frontais da maxila e, na linha média, com a lâmina perpendicular do etmoide. [1,2,6]

- Terço médio: inclui a *lateral keystone area* (LKA), a zona de transição entre os ossos nasais e as cartilagens laterais superiores (CLS), e que se subdivide na LKA dorsal e lateral. [7–9] As CLS fundem-se medialmente com a cartilagem septal dorsal, formando uma estrutura em T ou M que constitui o teto do terço médio. [1,7]

- Terço inferior: engloba as cartilagens alares, o septo caudal e a columela, sendo responsável pela definição da ponta nasal e das narinas.[1,2]

O nariz interno é constituído pelas cavidades nasais, que se estendem das narinas às coanas e comunicam posteriormente com a nasofaringe, e são separadas pelo septo nasal, formado anteriormente pela cartilagem quadrangular e posteriormente pela lâmina perpendicular do etmoide e pelo vómer. [1,4] A válvula nasal interna representa a principal zona de resistência ao fluxo aéreo nasal e é delimitada pelo septo nasal, pela margem caudal da cartilagem lateral superior, pelo pavimento nasal e pela cabeça do corneto inferior. [1,10] Esta é uma estrutura com elevada importância cirúrgica, pois pequenas alterações podem modificar de forma expressiva a resistência ao fluxo aéreo. [11,12]

A vascularização do nariz é abundante e deriva de ramos das artérias carótidas externa e interna.[1,4] A artéria facial é responsável pela irrigação da porção lateral do nariz e da asa nasal, através dos seus ramos angular e labial superior, enquanto o septo e a parede lateral da cavidade

nasal são irrigados pelas artérias etmoidais anterior e posterior, ramos da artéria oftálmica.[1,2] A artéria esfenopalatina, ramo terminal da artéria maxilar interna, é responsável pela irrigação da mucosa nasal posterior e do septo, sendo assim o maior aporte sanguíneo da área de *Kiesselbach*, localizada no septo anterior. [1,2] A drenagem venosa acompanha o trajeto arterial, comunicando com as veias faciais, o plexo pterigoideu e as veias oftálmicas, estas últimas em continuidade com o seio cavernoso.[1]

Relativamente à inervação sensitiva, esta é assegurada pelo nervo trigémio, através dos ramos oftálmico e maxilar, enquanto a inervação motora dos músculos da mímica do nariz é realizada pelo nervo facial. [1] A inervação autonómica tem um papel ativo na regulação do tónus vascular e da secreção mucosa [2]. A função olfativa depende do nervo olfativo, com recetores localizados na face superior da lâmina cribriforme, pelo que ramos do nervo olfativo percorrem a mesma de forma a fornecer a inervação sensorial. [2]

Esta organização suporta funções essenciais como condução, filtração, humidificação e aquecimento do ar, bem como defesa mucociliar, olfato, ressonância vocal e funções protetoras contra partículas do exterior.[2] O nariz desempenha um papel central na estética facial, influenciando o equilíbrio e a simetria, pelo que a perceção funcional e estética do doente são determinantes no sucesso de uma rinoplastia. [3]

2.2. Evolução da cirurgia do dorso nasal

A origem da cirurgia do dorso nasal remonta ao final do século XIX, quando surgiram as primeiras descrições de técnicas para correção da bossa nasal por *Goodale*, marcando o início da era moderna da rinoplastia.[13] Décadas mais tarde, *Lothrop* criou instrumentos específicos e técnicas refinadas para a redução do dorso nasal, mas apenas em 1946 se pode afirmar que foram estabelecidos os princípios fundamentais da abordagem conservadora do dorso nasal, propondo a preservação da integridade estrutural do terço médio através de manobras de reposicionamento, ao invés da ressecção e reconstrução, por *Maurice Cottle.* [13,14] Esta filosofia, embora inovadora, foi abandonada nas décadas seguintes, em detrimento de técnicas de ressecção e reconstrução, que ofereciam maior previsibilidade nos resultados estéticos imediatos.[15]

Durante a segunda metade do século XX, a rinoplastia estruturada (*reduction-reconstruction*) tornou-se a abordagem dominante e envolvia a ressecção em bloco ou segmentada da bossa osteocartilaginosa, seguida da reconstrução do terço médio com enxertos cartilaginosos

(*spreader grafts*). Estas técnicas, popularizadas por autores como *Sheen* e *Rohrich*, embora eficazes, estão associadas a potenciais riscos de irregularidades do dorso, colapso da válvula nasal interna e necessidade de enxertos adicionais. [15] Estes aspetos contribuíram para o ressurgimento das técnicas de preservação no início do século XXI. [16] Os avanços no conhecimento anatómico e o desenvolvimento de novas tecnologias, nomeadamente os instrumentos piezoelétricos e as brocas de diamante, associados a uma filosofia cirúrgica que privilegia a manutenção da anatomia do dorso nasal, permitiram reduzir a disrupção estrutural e otimizar os resultados funcionais e estéticos a longo prazo.[16,17]

As técnicas de preservação subdividem-se em dois grupos: as abordagens de fundação e as de superfície.[18,19] As técnicas de fundação baseiam-se na impactação do dorso nasal, ou seja, no reposicionamento inferior (*push-down*) ou inferior-posterior (*let-down*) da pirâmide nasal em relação ao esqueleto facial.[18,20,21] No *push-down* são realizadas osteotomias que permitem empurrar a pirâmide óssea caudalmente, reduzindo a projeção do dorso sem ressecar o teto, enquanto no *let-down*, são efetuadas ostectomias adicionais, que possibilitam a descida da pirâmide nasal num vetor oblíquo (Figura 1). [20,22]

As técnicas de superfície representam uma evolução da preservação dorsal, permitindo a redução da bossa através da modulação superficial do dorso, sem ostectomias ou osteotomias de impactação e preservando as relações anatómicas profundas (Figura 2).[18,20]

A *Spare Roof Technique* (SRT), desenvolvida por Ferreira *et al.* em 2016, constituiu um marco nesta filosofia, pois permite reduzir a bossa nasal, preservando a integridade das CLS, sem necessidade de reconstrução e sem necessidade de ostectomias ou osteotomias de impactação.[23]

Esta técnica tem por base a compreensão anatómica do terço médio nasal como uma estrutura em T ou M invertido, onde as duas CLS se fundem superiormente entre si e, medialmente com a cartilagem septal dorsal. [1,23] Assim, separando este complexo exclusivamente ao nível da junção medial, permite que o teto cartilaginoso se reposicione integralmente após a remoção da porção desejada do septo dorsal, mantendo a continuidade estrutural do terço médio. [23]

A evolução da técnica conduziu ao desenvolvimento de duas variantes principais: a SRT-A, variante original, e a SRT-B, descrita posteriormente por Ferreira *et al*., e que introduziu o conceito de preservação do *bony cap* (parte dos ossos próprios do nariz que contribuem para a bossa nasal). [23,24] Segundo esta, ao invés de remover o excesso ósseo superior, é realizada uma ostectomia triangular paramediana bilateral, lateral às linhas estéticas dorsais pretendidas, e o segmento ósseo central é preservado e reposicionado inferiormente através de uma fratura em ramo verde (conseguido através de uma ostectomia subdorsal). [23,25] Adicionalmente, a base da pirâmide nasal

poderá ser estreitada segundo osteotomias laterais em ramo verde (*greenstick*) – conceito de *barn doors*.

2.2.1. NOVA *Spare Roof Technique*

A evolução das técnicas de preservação dorsal culminou no desenvolvimento da NOVA *Spare Roof Technique* (NOVA SRT), apresentada por Ferreira *et al*., num artigo publicado em 2025.[28] Esta representa a mais recente evolução conceitual e técnica de preservação do dorso nasal e surge como uma evolução da SRT A e B, integrando princípios geométricos e matemáticos. [28] Tal como está explícito no acrónimo NOVA (*New Operation Vectorial Alignment*), esta técnica demonstra que a correção cirúrgica não depende apenas da remoção de volume, mas também de um realinhamento vetorial controlado das paredes ósseas e cartilaginosas. [28]

Assim, o elemento central desta técnica é a *Sail Maneuver*, uma manobra vetorial tridimensional baseada em conceitos geométricos, que permite oferecer uma solução precisa e previsível para a redução da bossa nasal, evitando a desarticulação da LKA, preservando, deste modo, o ligamento piriforme e a integridade osteocartilaginosa do dorso, o que permite garantir a estabilidade estrutural e a função das válvulas nasais internas. [28] A base da técnica cirúrgica assenta em princípios geométricos aplicados à anatomia nasal, dividindo a bossa nasal em dois triângulos isósceles: ABC (componente ósseo) e DEF (componente cartilaginoso). [28] As incisões verticais realizadas ao longo das interfaces laterais (BC e DF) permitem a projeção horizontal das vertentes do triângulo (AC e FE).[28] Assim, o ponto A funciona como um pivô, e a transformação geométrica resulta em dois vetores colineares AC' e F'E'.[28] O facto da hipotenusa de um triângulo retângulo ser sempre maior que qualquer um dos catetos, é a propriedade geométrica fundamental que garante o sucesso desta abordagem. [28] Consequentemente, após a transformação, o segmento total AE' aumenta de comprimento, o que tem implicações estruturais na arquitetura tridimensional do nariz. [28] A razão (R) que expressa a relação entre os comprimentos dos segmentos AE' e AE pode ser calculada matematicamente, proporcionando previsibilidade ao procedimento e permitindo uma avaliação objetiva e diretamente proporcional à redução desejada, pois mesmo que o triângulo não seja exatamente isósceles, os valores finais do vetor permanecem válidos. [28]

A NOVA SRT mantém os princípios fundamentais da SRT-A, sobretudo no que diz respeito à preservação do dorso nasal, à manutenção das linhas estéticas dorsais e à abordagem das três paredes verticais da pirâmide nasal. [23,28] A diferença mais significativa reside na preservação da LKA e do ligamento piriforme, estruturas habitualmente intervencionadas nas técnicas de preservação

convencionais. [9,28] Assim, através da *Sail Maneuver*, o realinhamento vetorial das paredes laterais elimina a necessidade de desarticular as conexões osteocartilaginosas, permitindo também um alinhamento mais harmonioso das estruturas dorsais pelo facto de abordar em simultâneo os componentes ósseo e cartilaginoso. [28]

A NOVA SRT está indicada para qualquer deformidade na bossa nasal em doentes candidatos a rinoplastia primária de redução, contudo é particularmente valiosa em bossas dorsais proeminentes em doentes caucasianos ou paredes nasais laterais assimétricas, onde a precisão do realinhamento vetorial pode otimizar os resultados. [28] Outra vantagem desta técnica reside no facto de poder ser realizada por via aberta ou endonasal, conforme as preferências do cirurgião e as características do caso. [28]

2.3. Avaliação de resultados em rinoplastia: *Patient-Reported Outcome Measures* (PROMs)

A avaliação dos resultados em rinoplastias evoluiu significativamente nas últimas décadas, passando de uma abordagem centrada exclusivamente na perspetiva do cirurgião e na documentação fotográfica para uma valorização crescente da perspetiva do doente. [29,30] Assim, os *Patient-Reported Outcome Measures* (PROMs) tornaram-se instrumentos essenciais na validação científica das técnicas cirúrgicas modernas, permitindo quantificar objetivamente a satisfação estética, a função nasal e o impacto global na qualidade de vida dos doentes. [5,29]

O Questionário de Utrecht para avaliação dos resultados de uma rinoplastia estética (UQ) constitui um instrumento validado que inclui uma escala visual analógica (EVA) para a classificação da aparência nasal e cinco questões em escala de *Likert* para avaliação da imagem corporal em relação à aparência do nariz. [30,31] A sua versão portuguesa foi validada por Rosa *et al.* e posteriormente utilizada em estudos nacionais sobre resultados em rinoplastia, incluindo a série de Santos *et al*. sobre SRT-A. [32]

Outro questionário com relevância científica é o *Standardized Cosmesis and Health Nasal Outcomes Survey* (SCHNOS), desenvolvido por *Moubayed et al.* para avaliar separadamente os domínios funcional (SCHNOS-O) e estético (SCHNOS-C) da rinoplastia, e posteriormente validado para português europeu por Sousa Machado *et al.* [33,34]

3. Objetivos

O presente estudo tem como objetivo principal avaliar, através *de Patient-Reported Outcome Measures* (PROMs), os resultados estéticos e funcionais da NOVA SRT nos doentes submetidos a rinosseptoplastia por esta técnica de preservação. Adicionalmente, também procura comparar os resultados estéticos e funcionais da NOVA SRT com os resultados de técnicas cirúrgicas equivalentes publicados na literatura, nomeadamente com os da série original dos primeiros 100 doentes operados pela SRT-A e demonstrar iconograficamente o procedimento cirúrgico passo a passo.

4. Materiais e Métodos

4.1. Desenho do Estudo

Estudo prospetivo, interventivo e longitudinal, que incluiu doentes submetidos a rinosseptoplastia de preservação através da NOVA SRT, entre 12 de fevereiro de 2026 e 21 de abril de 2026, na Unidade Local de Saúde de Santo António (ULSSA).

Foram recolhidos dados demográficos, clínicos e cirúrgicos de cada participante, nomeadamente idade, sexo e informação relativa ao procedimento realizado e ao período pós-operatório, obtidos a partir do registo clínico eletrónico.

Estes dados foram integrados numa base de dados com pseudoanonimização da identidade de cada doente. Este estudo foi aprovado pela Comissão de Ética da ULS de Santo António| ICBAS, pelo Gabinete de Projetos de Investigação do CAC, pela Direção do Centro Académico Clínico ICBAS-Santo António e pelo Presidente do Conselho de Administração – 2025.312(270-CAC-270-CE).

4.2. Seleção de doentes e consentimento

Os critérios de inclusão no estudo foram: doentes com idade igual ou superior a 18 anos submetidos a rinosseptoplastia.

Foram excluídos do estudo os doentes submetidos a rinoplastia primária que não pela técnica NOVA SRT, casos de rinoplastia de revisão, reconstrução nasal no contexto agudo de trauma, patologia neoplásica, deformidades congénitas do nariz ou perfuração septal.

A participação no estudo implicou a obtenção de consentimento informado por parte de todos os participantes, sendo garantidas a confidencialidade e anonimização dos dados recolhidos.

4.3. Instrumentos de avaliação e variáveis

A avaliação dos resultados foi efetuada com recurso a dois questionários validados em língua portuguesa: o UQ, destinado à avaliação da satisfação estética e da perceção da imagem

corporal relacionada com a aparência nasal, e o SCHNOS, que permite a análise diferenciada dos domínios funcional (SCHNOS-O) e estético (SCHNOS-C). [32,34]

Os questionários foram aplicados em dois momentos distintos, no período pré-operatório (última consulta antes da cirurgia) e após a cirurgia (na segunda ou terceira consulta pós-operatória).

4.4. Técnica cirúrgica

Todas as intervenções foram realizadas pelo mesmo cirurgião, de modo a assegurar a uniformidade técnica, utilizando a NOVA SRT.

4.4.1. Etapas cirúrgicas

Etapa 1: Inicialmente, o cirurgião pode marcar na pele as linhas estéticas dorsais (*brow-tip lines*) e identificar referências anatómicas importantes, mais especificamente o *rhinion* (ponto anatómico onde termina inferiormente a porção óssea do dorso nasal e começa a porção cartilaginosa), a abertura piriforme e o ponto E (junção entre o osso nasal e a lâmina perpendicular do etmoide). [28] Em seguida, são desenhados dois triângulos nas paredes laterais do nariz, correspondentes às zonas óssea e cartilaginosa que serão tratadas e caso existam irregularidades do dorso, são corrigidas neste momento por osteoplastia piezoelétrica ou condroplastia térmica com agulha de microdisseção tipo Colorado. [28]

Etapa 2: Nesta fase, são realizadas ostectomias triangulares paramedianas e paralelas às linhas estéticas dorsais, ligeiramente abaixo do início do rebordo frontal, criando assim o triângulo ósseo, limitado inferiormente pelo ponto E e lateralmente por uma segunda ostectomia de alívio, que corresponde a uma fratura em *greenstick*, que permite preservar a integridade do teto ósseo (Figura 3). [28]

Simultaneamente é desenhado um triângulo "espelho" no plano das CLS que guia a projeção horizontal da parede cartilaginosa, originando desta forma a *Sail Maneuver* após a incisão cartilaginosa lateral (Figura 4). [28] O excesso cartilaginoso triangular resultante, designado de *sail*, pode ser gerido de três formas distintas, consoante as características anatómicas individuais. [28] Uma das possibilidades é realizar a sobreposição (*overlay*) do remanescente triangular, suturando-o à parede lateral pelo exterior e criando suporte natural para o teto cartilaginoso. [28] Outra

alternativa é a inserção (*inlay*) da *sail*, que é conseguida através da sutura pelo interior, permitindo reduzir a largura do terço médio cartilaginoso. [28] A terceira abordagem é a ressecção parcial ou completa, através de uma condrotomia triangular com sutura topo-a-topo, permitindo a redução da bossa cartilaginosa com remoção do excesso. [28] Em todos os casos, as suturas finais mantêm-se vetorialmente alinhadas, seguindo os eixos ABC–DEF o que garante a simetria bilateral desejada. [28]

Etapa 3: De modo a obter a harmonização final do dorso, são realizadas osteotomias laterais complementares seguindo o padrão *low–low–high*, com término 8 mm antes da base para criar uma fratura controlada (*piezo line*) (Figuras 5 e 6). [28]

Etapa 4: Após a dissecção dos retalhos mucopericondrais do septo quadrangular, as CLS são libertadas do septo dorsal.

Etapa 5: Nesta etapa, define-se a quantidade de redução da bossa dorsal necessária através da medição e remoção da faixa septal calculada (remoção do *high-strip*). [28]

Etapa 6: É realizada uma ostectomia ultrassónica subdorsal por via endonasal, abaixo dos ossos nasais e na linha média, com o objetivo de enfraquecer a linha de fratura transversal acima do ponto E e poder mobilizar o segmento ósseo no sentido céfalo-caudal, seguindo um padrão de *greenstick.* [28]

Etapa 7: Nesta fase, é realizada a septoplastia e, se necessária, a colheita de cartilagem para enxertos da ponta nasal. [28]

4.5. Análise estatística dos dados

A análise estatística foi efetuada com o programa *IBM SPSS Statistics* versão 30 *(IBM Corp., Armonk, NY)*. A análise descritiva incluiu frequências absolutas e relativas para variáveis categóricas, média e desvio padrão para variáveis contínuas e a normalidade da distribuição foi verificada através de testes de assimetria e curtose. As diferenças entre grupos emparelhados (pré- vs. pós-operatório) foram avaliadas através do teste t de *Student* para amostras emparelhadas (dados com distribuição normal) ou do teste de *Wilcoxon* (dados sem distribuição normal). Foram considerados estatisticamente significativos valores de P inferiores a 0,05.

5. Resultados

5.1. Amostra

Entre 12 de fevereiro de 2026 e 21 de abril de 2026, um total de 24 doentes foi submetido a rinosseptoplastia na ULSSA. Destes, 66,7% eram do sexo feminino (n = 16) e 33,3% do sexo masculino (n = 8), com uma idade média de 31,83 anos (DP 10,175). Foram excluídos 11 doentes: 8 por terem sido submetidos a cirurgia com técnica diferente da NOVA SRT e 3 por corresponderem a rinosseptoplastias de revisão. A amostra final incluiu 13 doentes (69,2% do sexo feminino; n = 9; 30,8% do sexo masculino; n = 4), com uma idade média de 29,15 anos (DP 7,404) (Tabela I).

O tempo médio de *follow-up* foi de 80,46 dias (DP 22,966), correspondente a 2,64 meses (DP 0,754), com um mínimo de 40 dias (aproximadamente 1,3 meses) e um máximo de 108 dias (aproximadamente 3,6 meses) (Tabela II).

5.2. PROMs

5.2.1. UQ

Relativamente ao questionário UQ, verificou-se uma melhoria dos valores médios da EVA, que aumentaram de 4,00 (DP 2,345) no período pré-operatório para 8,31 (DP 0,751) no período pós-operatório (Tabela III). Na análise individualizada por pergunta, observou-se que a questão com pior pontuação média no pré-operatório foi a Pergunta 5 (Sente-se mal com a aparência do seu nariz?), com um valor médio de 3,62 (DP 1,044), enquanto no pós-operatório foi a Pergunta 1 (Está preocupado(a) com o aspeto do seu nariz?), com uma média total de 2,15 (DP 0,689). As Perguntas 2 (Esta preocupação incomoda-o(a) frequentemente?) e 5 (Sente-se mal com a aparência do seu nariz?) apresentaram a maior variação entre os dois momentos avaliados, com uma diferença média de 2,46 pontos em ambas, correspondendo às dimensões com maior melhoria. A pontuação total média do questionário diminuiu de 15,85 (DP 5,367) para 7,00 (DP 2,082), representando uma melhoria média de 8,85 pontos, sendo esta diferença estatisticamente significativa ($p < 0,001$) (Tabela IV).

Na análise por sexo, as mulheres apresentaram pontuações pré-operatórias superiores (17,67 ± 5,568 vs. 11,75 ± 0,500), com melhoria absoluta superior (10,11 vs. 6,00 pontos) (Tabela

V), enquanto o valor estético da EVA aumentou 4,89 pontos nas mulheres e 3,00 pontos nos homens (Tabela VI). No que diz respeito à laterorrinia, os valores médios do UQ foram semelhantes entre os grupos (pré-operatório: 16,00 ± 6,928 vs. 15,80 ± 5,266; pós-operatório: 7,00 em ambos), mas a melhoria foi ligeiramente superior nos doentes com laterorrinia (9,00 vs. 8,80 pontos) (Tabela V) e a EVA melhorou de forma semelhante em ambos os grupos (4,67 vs. 4,20 pontos) (Tabela VI).

5.2.2. SCHNOS

No questionário SCHNOS, a pontuação total média diminuiu de 33,31 (DP 5,663) para 10,31 (DP 7,319), com uma melhoria de 23,00 pontos (Tabela VII). A Pergunta 4 ("Respirar pelo nariz durante o sono") foi a que apresentou a pior pontuação média no pré-operatório (4,54 ± 0,878), enquanto no pós-operatório a pontuação mais elevada foi observada na Pergunta 10 ("A simetria do meu nariz em termos gerais"; 1,46 ± 1,127). A Pergunta 5 ("Pior humor e autoestima por causa do meu nariz") demonstrou a melhoria mais acentuada (−3,39 pontos) (Tabela VIII). Observando os domínios estético e funcional em separado, o funcional melhorou 11,31 pontos (16,23 - 4,92) e o estético 11,69 pontos (17,08 - 5,38) ($p < 0,001$) (Tabela IX).

As mulheres apresentaram pontuações SCHNOS pré-operatórias superiores (34,44 ± 6,521 vs. 30,75 ± 1,500), mas a redução média foi semelhante entre sexos (−22,88 nas mulheres vs. −23,25 nos homens) (Tabela X). Quanto à laterorrinia, os doentes sem laterorrinia apresentaram pontuação pré-operatória superior (34,20 ± 6,233 vs. 30,33 ± 0,577), mas os valores pós-operatórios são sobreponíveis (10,30 vs. 10,33) (Tabela X).

6. Discussão

Nas últimas décadas, a rinoplastia tornou-se uma das cirurgias plásticas faciais mais realizadas a nível mundial, o que coincidiu com o ressurgimento de uma filosofia progressivamente mais conservadora, destacando-se as técnicas de preservação dorsal, pelo facto de permitirem tratar a bossa osteocartilaginosa, preservando as estruturas nativas do dorso nasal e do terço médio, obtendo simultaneamente melhorias estéticas e funcionais. [15,20] A NOVA SRT representa uma evolução concetual da SRT-A e SRT-B, ao incorporar a *Sail Maneuver* e um realinhamento vetorial, que permite abordar simultaneamente os componentes ósseo e cartilaginoso sem necessidade de desarticulação da LKA. [28] Paralelamente, a avaliação do sucesso cirúrgico deixou de depender exclusivamente da apreciação técnica do cirurgião e da análise fotográfica, e passou a integrar de forma sistemática a perspetiva do doente através de instrumentos de autorrelato validados, PROMs. [29,30]

6.1. Caracterização da amostra

A amostra final do estudo incluiu 13 doentes submetidos a rinosseptoplastia primária com recurso à NOVA SRT, com predomínio do sexo feminino (69,2%) e idade média de 29,15 anos. Esta distribuição está alinhada com a literatura desta temática, na qual se observa frequentemente um predomínio de mulheres com idade média situada entre a terceira e a quarta décadas de vida, tal como se observa na série original de Santos *et al*., de doentes submetidos à SRT-A, cuja amostra incluía 100 doentes caucasianos mediterrânicos, 67% dos quais do sexo feminino e idade média de 32,8 anos. [27] Assim, embora a dimensão amostral do presente estudo seja inferior, o perfil demográfico é globalmente comparável ao dos principais estudos sobre SRT-A. [31,32]

O tempo médio de seguimento foi de 80,46 dias, o que corresponde a aproximadamente 2,64 meses, com um intervalo entre 40 e 108 dias. Este período permite uma avaliação inicial dos resultados pós-operatórios, mas deve ser interpretado como *follow-up* de curto prazo, uma limitação relevante, dado que a evolução dos tecidos moles, a resolução do edema e a estabilização do dorso nasal duram vários meses. No estudo de Santos *et al*., os doentes foram avaliados aos 3 e 12 meses, tendo sido observada uma melhoria substancial entre estes dois momentos, como tal é plausível que os resultados da presente amostra possam ainda evoluir favoravelmente com um acompanhamento mais prolongado. [27]

6.2. UQ

Relativamente ao UQ, verificou-se uma melhoria estatisticamente significativa entre os períodos pré- e pós-operatório, tal como evidencia o aumento de 4,00 para 8,31 na EVA. Estes valores são muito próximos dos descritos por Santos *et al.* na série original da SRT-A, na qual se objetivou um aumento de 3,67 para 8,10 aos 3 meses e 8,44 aos 12 meses. [27] Resultados favoráveis semelhantes foram também descritos noutros estudos que utilizaram instrumentos de autorrelato para avaliação da satisfação estética após rinoplastia, como nos trabalhos de Lohuis e Datema *et al*., Ferreira *et al*. e Rosa *et al*. [27,31,32,35] A semelhança entre estes achados sugere que a NOVA SRT poderá proporcionar uma melhoria estética subjetiva comparável à SRT-A, apesar de se tratar de uma modificação técnica mais recente e ainda com menor volume de evidência publicado.

A pontuação total média do UQ diminuiu consideravelmente, refletindo uma diminuição marcada da preocupação com a aparência nasal e do impacto negativo do nariz na imagem corporal e na qualidade de vida dos doentes. A análise individualizada das perguntas revelou que a Pergunta 5 ("Sente-se mal com a aparência do seu nariz?") apresentou a pontuação média mais elevada no pré-operatório, enquanto no pós-operatório foi a Pergunta 1 ("Está preocupado(a) com o aspeto do seu nariz?"), o que sugere, ainda assim, a manutenção de alguma apreensão residual, o que é expectável numa fase ainda inicial de seguimento.

As Perguntas 2 ("Esta preocupação incomoda-o(a) frequentemente?") e 5 ("Sente-se mal com a aparência do seu nariz?") foram as que apresentaram maior variação entre os dois momentos avaliados, o que reflete uma melhoria sobretudo nas dimensões emocional e de autoperceção e corrobora o facto da rinoplastia estética não atuar apenas sobre a forma nasal, mas também sobre a forma como o doente integra essa alteração na sua autoimagem e que pode ser influenciada por fatores como as características faciais adjacentes, fatores psicológicos e expectativas pré-operatórias.[36] Ainda assim, a melhoria observada nestas questões, em particular, reforça o impacto psicossocial positivo da NOVA SRT, particularmente em doentes cuja principal queixa se relaciona com a aparência do dorso nasal.

6.2.1. Análise por sexo

As mulheres apresentaram pontuações pré-operatórias mais elevadas no UQ, sugerindo maior impacto subjetivo da aparência nasal antes da cirurgia, diferença que se manteve no período pós-operatório, apesar da melhoria em ambos os grupos. Este resultado poderá refletir uma maior

sensibilidade inicial das mulheres à deformidade nasal e, consequentemente, uma maior perceção de benefício após a correção cirúrgica, contudo os fatores influenciadores mencionados previamente exigem cautela ao interpretar estes dados. [36]

6.2.2. Análise em doentes com laterorrinia

No que diz respeito à laterorrinia, os valores médios do UQ foram semelhantes entre os doentes com e sem desvio lateral da pirâmide nasal, sugerindo que a presença de laterorrinia não limitou o benefício estético reportado pelos doentes. Este dado é relevante uma vez que esta deformidade representa tradicionalmente um desafio técnico acrescido na rinoplastia de preservação. A SRT-A já tinha sido descrita como uma opção útil no tratamento do nariz com laterorrinia, e, neste seguimento, a NOVA SRT poderá ampliar esta aplicabilidade, embora tal deva ser confirmado em séries maiores. [23]

6.3. SCHNOS

No questionário SCHNOS, observou-se igualmente uma melhoria estatisticamente significativa, que traduz, portanto, uma melhoria global relevante, abrangendo tanto a dimensão funcional como a estética, um resultado particularmente importante, uma vez que a rinosseptoplastia moderna deve procurar melhorar a estética nasal sem comprometer a função respiratória, idealmente promovendo benefício em ambas as dimensões. [5,34]

A Pergunta 4 ("Respirar pelo nariz durante o sono") foi a que apresentou pior pontuação média no pré-operatório, o que sugere que a obstrução nasal noturna constituía uma queixa funcional relevante nesta população; enquanto no pós-operatório, a pontuação mais elevada foi observada na Pergunta 10 ("A simetria do meu nariz em termos gerais"), indicando que a perceção de simetria poderá manter-se como uma das dimensões mais sensíveis após a cirurgia. Este achado é compreensível em rinoplastia de preservação, na qual pequenas assimetrias residuais, irregularidades subtis ou diferenças na espessura cutânea podem influenciar a perceção final do resultado, mesmo perante uma melhoria estética global significativa, sobretudo a um prazo tão curto como o deste estudo. [36]

A Pergunta 5 ("Pior humor e autoestima por causa do meu nariz") foi a que demonstrou a melhoria mais acentuada, o que é concordante com os achados do UQ e reforça o impacto na autoestima dos doentes conseguidos com a NOVA SRT. [36]

Na análise por domínios do SCHNOS, verificou-se uma melhoria semelhante nos componentes funcional (Perguntas 1, 2, 3 e 4) e estético (Perguntas 5, 6, 7, 8, 9 e 10), o que sugere que a técnica não se associa apenas a benefício estético, mas também a uma melhoria funcional percebida pelos doentes. Neste contexto, o SCHNOS poderá apresentar particular relevância, uma vez que a Pergunta 8 ("A forma do meu nariz visto de perfil.") é direcionada, especificamente, para a avaliação do dorso nasal, permitindo captar, de forma mais direta, a perceção do doente relativamente à bossa nasal e à harmonia do perfil. Pelo contrário, o UQ avalia a satisfação estética nasal de forma mais global, podendo ser influenciado por outras unidades anatómicas, como a ponta nasal, a largura da pirâmide ou a simetria geral. Desta forma, um doente pode manifestar insatisfação estética global sem que essa insatisfação esteja necessariamente relacionada com o dorso nasal. [33,34] Contudo, esta interpretação deve ser feita com prudência, uma vez que a avaliação funcional se baseou apenas em resultados reportados pelos doentes e não em medidas objetivas.

6.3.1. Análise por sexo

Tal como no UQ, as mulheres apresentaram pontuações médias mais elevadas tanto no pré- como no pós-operatório no SCHNOS, contudo, a magnitude da melhoria foi semelhante em ambos os sexos. Assim, apesar de as mulheres parecerem apresentar maior impacto sintomático inicial, ambos os grupos beneficiaram de forma comparável da intervenção, o que demonstra que esta técnica oferece vantagens independentemente do sexo, apesar da reduzida dimensão amostral limitar inferências estatísticas robustas.

6.3.2. Análise em doentes com laterorrinia

Quanto à laterorrinia, os doentes sem laterorrinia apresentaram pontuações no SCHNOS pré-operatórias superiores e uma redução ligeiramente maior após a cirurgia, no entanto, os valores pós-operatórios foram praticamente sobreponíveis entre os grupos, sugerindo que a presença de laterorrinia não compromete os resultados da técnica. Ainda assim, a análise deste

subgrupo deve ser encarada com prudência, uma vez que o número de doentes com laterorrinia foi reduzido.

6.4. Comparação com a SRT-A

A análise comparativa entre os resultados do presente estudo e os de Santos *et al.* (2019), que avaliou os resultados da SRT-A, revela que a NOVA SRT apresenta resultados estéticos aos 3 meses sobreponíveis aos da SRT-A no mesmo período, sugerindo que a evolução técnica não prejudicou a eficácia estética e poderá ter vantagens adicionais a nível estrutural e funcional, decorrentes da preservação da LKA. [27,28] Contudo, a inferioridade numérica da amostra do presente estudo limita o poder estatístico das comparações, pelo que são necessários estudos com amostras maiores e seguimentos mais longos para estabelecer conclusões robustas sobre a superioridade ou equivalência entre as duas técnicas.

A nível metodológico também existem diferenças entre este estudo e o de Santos *et al*. (2019), pois, enquanto o presente estudo recorreu ao UQ e ao SCHNOS, a SRT-A apenas foi avaliada pelo UQ.[27] A utilização combinada dos dois instrumentos constitui, portanto, uma mais-valia metodológica deste estudo, permitindo uma avaliação multidimensional e mais completa dos resultados da NOVA SRT, uma vez que através do SCHNOS foi possível avaliar separadamente os domínios funcional e estético. [34] Tal como nos estudos de Santos *et al.* (2019) e Lohuis e Datema *et al.* (2015), todos os procedimentos do presente estudo foram realizados pelo mesmo cirurgião, garantindo uniformidade técnica e reduzindo o viés intra-cirurgião. [27,31]

6.5. PROMs

A crescente adoção de PROMs na avaliação de resultados em rinoplastia reflete o reconhecimento da importância da perspetiva do doente. Contudo, atualmente não existe consenso sobre qual o instrumento mais adequado, o que se torna uma limitação reconhecida na literatura, pois dificulta a comparação entre estudos. [35] Assim, foram utilizados o UQ e o SCHNOS, pois representam ferramentas complementares, dado que o primeiro avalia especificamente a imagem corporal relacionada com o nariz, enquanto o segundo permite uma análise separada dos domínios funcional e estético. [32,34] Para além disso, o SCHNOS contempla perguntas específicas para cada segmento nasal, o que é particularmente relevante no estudo do dorso nasal, dado que

um doente poderá manter algum grau de insatisfação estética por alterações da ponta nasal ou de outras regiões não corrigidas pela NOVA SRT, mesmo perante uma melhoria objetiva do dorso. Esta distinção reforça a importância de utilizar instrumentos que permitam interpretar os resultados de forma segmentar e não apenas através de uma avaliação global da aparência nasal.

6.6. Limitações do estudo

Este estudo apresenta algumas limitações que devem ser consideradas na interpretação dos resultados. A reduzida dimensão amostral (n = 13) e o tempo médio de seguimento, de aproximadamente 3 meses, inferior aos 12 meses utilizados em alguns estudos de referência, limitam o poder estatístico e a generalização dos achados, pois não permite avaliar de forma completa a evolução e estabilidade dos resultados pós-operatórios. A natureza observacional do estudo e a ausência de um grupo de controlo submetido a uma técnica alternativa impedem também a comparação direta entre abordagens cirúrgicas e a inferência de causalidade. Apesar da utilização de instrumentos validados, a avaliação subjetiva da aparência nasal pode ainda ser influenciada por fatores não exclusivamente nasais, como as sobrancelhas, os lábios, a harmonia facial global ou características psicológicas individuais do doente, contudo esta é uma limitação transversal a todos os estudos desta temática. [35,36] Por fim, todos os procedimentos foram realizados pelo mesmo cirurgião, o que, embora contribua para a uniformidade técnica, limita a extrapolação dos resultados para outros contextos clínicos e operadores.

6.7. Perspetivas futuras

Os resultados do presente estudo são promissores e sugerem que a NOVA SRT é uma técnica eficaz e capaz de proporcionar melhorias significativas, tanto nos resultados estéticos como funcionais, como tal, mais estudos prospetivos com amostras maiores, seguimento mais prolongado e comparação direta com técnicas de preservação estabelecidas, como a SRT-A e a SRT-B, são necessários para confirmar estas conclusões e definir com maior precisão as indicações e contraindicações da NOVA SRT. A inclusão de avaliações objetivas da patência nasal, como a rinomanometria e a rinometria acústica, em complemento dos PROMs, permitirá uma avaliação mais abrangente do impacto funcional da técnica nos estudos futuros.

7. Conclusão

Os resultados do estudo demonstram melhorias estatisticamente significativas ($p < 0,001$) em todos os parâmetros avaliados, com uma magnitude de efeito clinicamente expressiva. Analisando o UQ, observou-se uma redução média de 8,85 pontos e uma melhoria de 4,31 pontos na EVA, valores sobreponíveis aos reportados por Santos *et al.* (2019) na série original de 100 doentes operados pela SRT-A aos 3 meses de seguimento. O SCHNOS revelou melhorias equiparáveis nos domínios estético e funcional, o que é particularmente relevante, dado que a NOVA SRT, através da *Sail Maneuver*, preserva a LKA e o ligamento piriforme, com o objetivo de garantir a estabilidade estrutural do dorso e a patência da válvula nasal interna. [27]

A NOVA SRT demonstra ser uma técnica fiável, eficaz e promissora na correção da bossa nasal em doentes candidatos a rinoplastia primária de redução, oferecendo resultados estéticos equivalentes à SRT-A e potenciais vantagens funcionais e estruturais, decorrentes da preservação da LKA, associada à previsibilidade geométrica da *Sail Maneuver* e à possibilidade de execução por via aberta ou fechada com uma curva de aprendizagem potencialmente acessível. [28]

A dimensão da amostra e o tempo de seguimento reduzido são limitações inerentes ao estudo e que condicionam as conclusões que podemos retirar do mesmo, como tal, futuros estudos prospetivos multicêntricos, com amostras maiores e um seguimento mais prolongado, serão fundamentais para consolidar o posicionamento da NOVA SRT no algoritmo cirúrgico da rinoplastia de preservação.

Em suma, os dados preliminares apresentados sustentam a validade clínica da NOVA SRT e justificam a realização de futuros estudos, com vista a confirmar o potencial desta técnica e torná-la numa abordagem de referência na cirurgia conservadora do dorso nasal.

8. Anexos

Tabela I. Caracterização da população estudada

Variável	População total	Amostra final
Número de doentes, n	24	13
Sexo feminino, n (%)	16 (66,7%)	9 (69,2%)
Sexo masculino, n (%)	8 (33,3%)	4 (30,8%)
Idade, média (DP), anos	31,83 (10,175)	29,15 (7,404)

Tabela II. Tempo de *follow-up* na amostra final

Variável	Valor
Follow-up médio, dias	80,46
Desvio padrão, dias	22,966
Follow-up mínimo, dias	40
Follow-up máximo, dias	108
Follow-up médio, meses	2,64
Desvio padrão, meses	0,754
Follow-up mínimo, meses	1,31
Follow-up máximo, meses	3,55

Tabela III. Resultados globais do UQ no pré- e pós-operatório

Variável	Pré-operatório, média (DP)	Pós-operatório, média (DP)	Variação média	p
EVA	4,00 (2,345)	8,31 (0,751)	+4,31	<0,001
Pontuação total do UQ	15,85 (5,367)	7,00 (2,082)	−8,85	<0,001

Tabela IV. Resultados do UQ por pergunta

Pergunta	Pré-operatório, média (DP)	Pós-operatório, média (DP)	Melhoria média
P1 — Está preocupado(a) com o aspeto do seu nariz?	3,00 (1,225)	2,15 (0,689)	0,85
P2 — Esta preocupação incomoda-o(a) frequentemente?	3,54 (0,967)	1,08 (0,277)	2,46
P3 — Esta preocupação afeta a sua vida diária?	3,23 (0,725)	1,08 (0,277)	2,15
P4 — Esta preocupação afeta as suas relações com os outros?	2,46 (1,808)	1,54 (0,877)	0,92
P5 — Sente-se mal com a aparência do seu nariz?	3,62 (1,044)	1,15 (0,555)	2,46

Tabela V. Pontuação total do UQ por subgrupo

Grupo	n	Pré-operatório, média (DP)	Pós-operatório, média (DP)	Melhoria média
Homens	4	11,75 (0,500)	5,75 (0,500)	6,00
Mulheres	9	17,67 (5,568)	7,56 (2,297)	10,11
Com laterorrinia	3	16,00 (6,928)	7,00 (1,732)	9,00
Sem laterorrinia	10	15,80 (5,266)	7,00 (2,261)	8,80

Tabela VI. EVA por subgrupo

Grupo	n	Pré-operatório, média (DP)	Pós-operatório, média (DP)	Melhoria média
Homens	4	5,50 (1,000)	8,50 (1,000)	3,00
Mulheres	9	3,33 (2,500)	8,22 (0,667)	4,89
Com laterorrinia	3	3,33 (2,887)	8,00 (0,000)	4,67
Sem laterorrinia	10	4,20 (2,300)	8,40 (0,843)	4,20

Tabela VII. Resultados globais do SCHNOS no pré- e pós-operatório

Variável	Pré-operatório, média (DP)	Pós-operatório, média (DP)	Melhoria média	p
Pontuação total do SCHNOS	33,31 (5,663)	10,31 (7,319)	23,00	<0,001

Tabela VIII. Resultados do SCHNOS por pergunta

Pergunta	Pré-operatório, média (DP)	Pós-operatório, média (DP)	Melhoria média
P1 — Sentir o nariz tapado ou obstruído	4,15 (0,555)	1,31 (1,109)	2,84
P2 — Respirar pelo nariz durante atividade física	3,54 (1,664)	1,31 (1,109)	2,23
P3 — Sentir o nariz congestionado	4,00 (0,707)	1,00 (0,707)	3,00
P4 — Respirar pelo nariz durante o sono	4,54 (0,878)	1,31 (1,109)	3,23
P5 — Pior humor e autoestima por causa do nariz	3,85 (0,987)	0,46 (0,877)	3,39
P6 — Forma da ponta do nariz	1,00 (1,826)	0,46 (0,877)	0,54
P7 — Alinhamento do nariz visto de frente	1,23 (1,739)	1,00 (0,707)	0,23
P8 — Forma do nariz visto de perfil	4,08 (0,862)	0,77 (1,301)	3,31
P9 — Forma como o nariz se enquadra na cara	3,38 (0,768)	1,23 (0,832)	2,15
P10 — Simetria geral do nariz	3,54 (0,967)	1,46 (1,127)	2,08

Tabela IX. Resultados do SCHNOS por domínio

Domínio SCHNOS	Perguntas incluídas	Pré-operatório, média (DP)	Pós-operatório, média (DP)	Melhoria média
SCHNOS-O	P1–P4	16,23 (3,444)	4,92 (3,818)	11,31
SCHNOS-C	P5–P10	17,08 (5,560)	5,38 (5,378)	11,69

Tabela X. Pontuação total do SCHNOS por subgrupo

Grupo	n	Pré-operatório, média (DP)	Pós-operatório, média (DP)	Melhoria média
Homens	4	30,75 (1,500)	7,50 (5,000)	23,25
Mulheres	9	34,44 (6,521)	11,56 (8,079)	22,88
Com laterorrinia	3	30,33 (0,577)	10,33 (0,577)	20,00
Sem laterorrinia	10	34,20 (6,233)	10,30 (8,447)	23,90

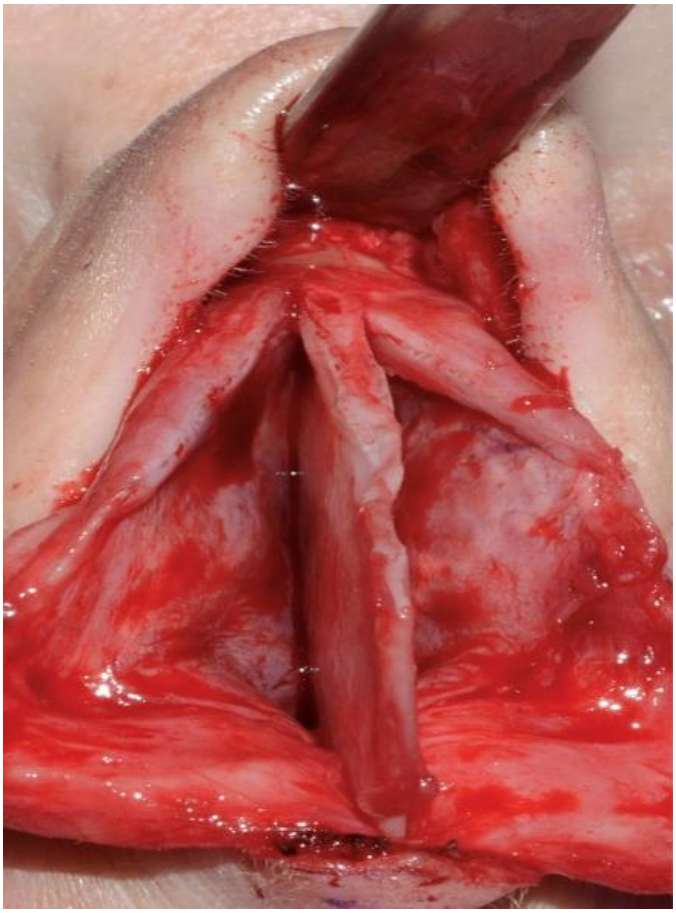

Figura 1 — Aspeto intraoperatório da abertura do terço médio (cartilagens laterais superiores). Imagem cedida pelo Prof. Doutor Miguel Gonçalves Ferreira.

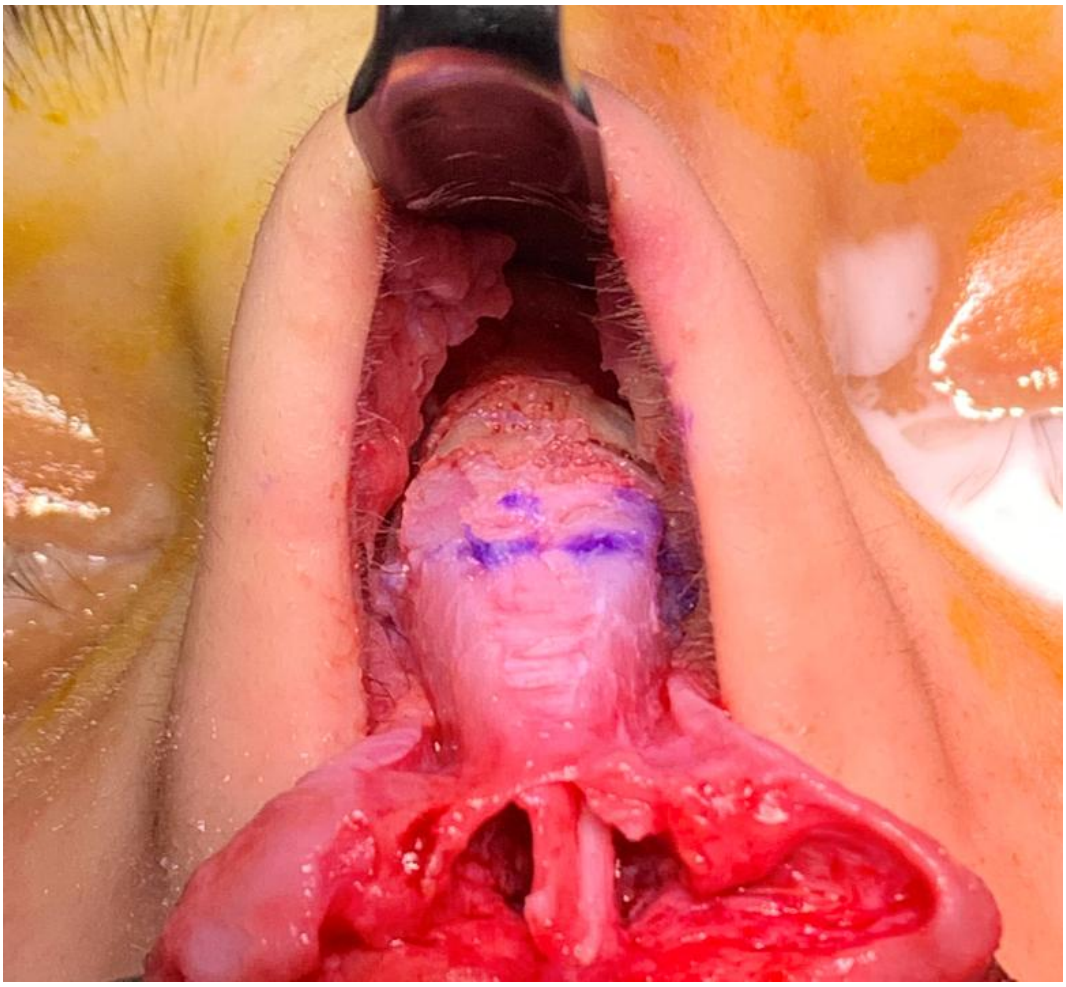

Figura 2 — Aspeto intraoperatório de uma técnica de preservação dorsal. Imagem cedida pelo Prof. Doutor Miguel Gonçalves Ferreira.

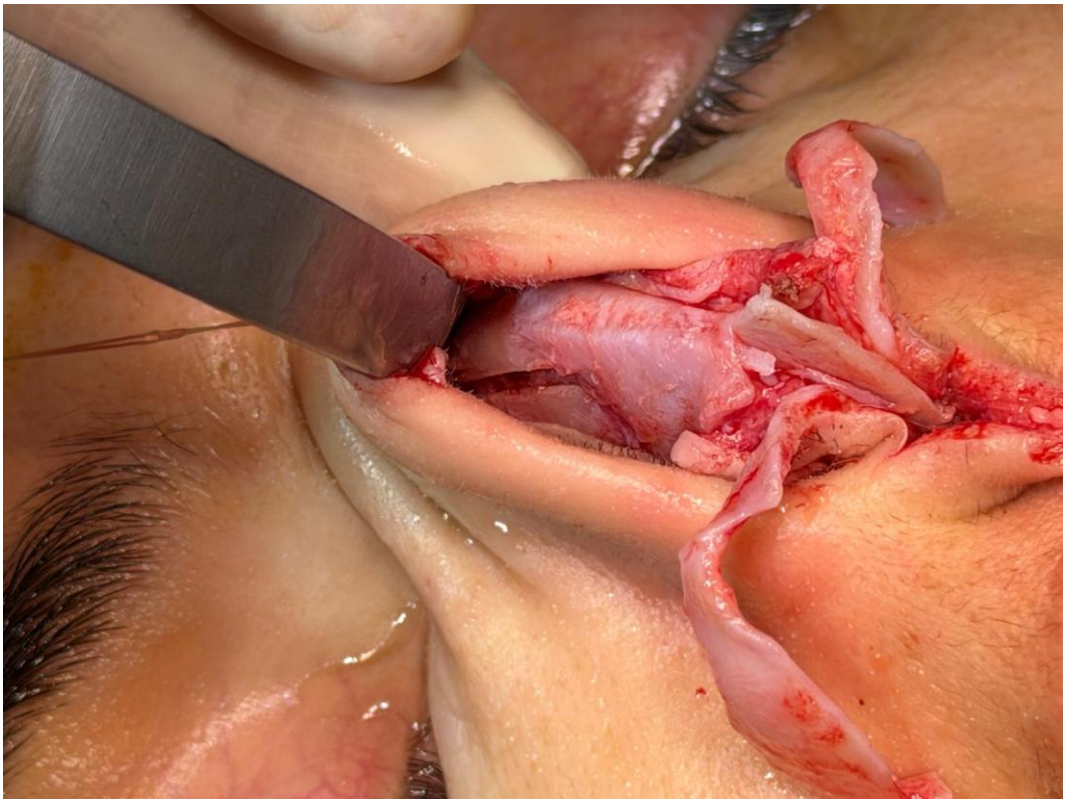

Figura 3 — Aspeto intraoperatório de ostectomia triangular. Imagem cedida pelo Prof. Doutor Miguel Gonçalves Ferreira.

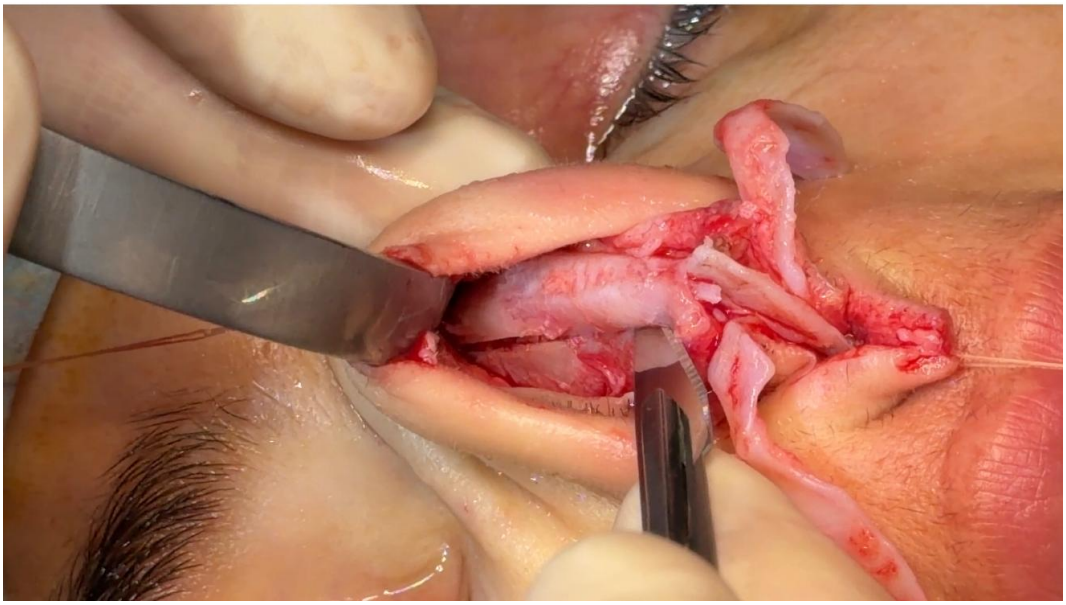

Figura 4 – Aspeto intraoperatório de incisão na cartilagem lateral superior para a *Sail Maneuver*. Imagem cedida pelo Prof. Doutor Miguel Gonçalves Ferreira.

Figura 5 - Aspeto final da NOVA SRT com *Sail Maneuver* em vista lateral intraoperatória. Imagem cedida pelo Prof. Doutor Miguel Gonçalves Ferreira.

Figura 6 - Aspeto final da NOVA SRT com *Sail Maneuver* em vista frontal intraoperatória. Imagem cedida pelo Prof. Doutor Miguel Gonçalves Ferreira.

9. Bibliografia

1. Xavier R, Carmo D, Neves JC. Rinoplastia: da análise à cirurgia; 1ª Edição; 2023.
2. Daniel RK, Palhazi P. Rhinoplasty: an anatomical and clinical atlas. Cham: Springer; 2018.
3. Rouvière H, Delmas A. Anatomie humaine: descriptive, topographique et fonctionnelle. Paris: Masson; 2002.
4. Marcos JRE, Pratas RG. Atlas de rino-septoplastia. Queluz-Massamá: Círculo Médico; 2024.
5. Standring S, editor. Gray's anatomy: the anatomical basis of clinical practice. 42nd ed. Philadelphia: Elsevier; 2020.
6. Apaydin F. Rhinoplasty at the global crossroads. Arch Facial Plast Surg. 2009;11(6):421-423.
7. Ishii LE, Tollefson TT, Basura GJ, et al. Clinical practice guideline: improving nasal form and function after rhinoplasty. Otolaryngol Head Neck Surg. 2017;156(2 Suppl):S1-S30.
8. Lazovic GD, Daniel RK, Janosevic LB, et al. Rhinoplasty: the nasal bones-anatomy and analysis. Aesthet Surg J. 2015;35(3):255-263.
9. Palhazi P, Daniel RK, Kosins AM. The osseocartilaginous vault of the nose: anatomy and surgical observations. Aesthet Surg J. 2015;35(3):242-251.
10. Ferreira MG, Dias DR, Cardoso L, et al. Dorsal hump reduction based on the new ethmoidal point classification. Aesthet Surg J. 2020;40(9):950-959.
11. Göksel A, Cason RW, Tran KN, et al. The blocking points: keys to consistent success in preservation rhinoplasty. Plast Reconstr Surg. 2024;153(5):922e-931e.
12. Dias DR, Rosa F, Santos M, et al. Middle vault changes after humpectomy by spare roof technique versus component dorsal hump reduction. Facial Plast Surg Aesthet Med. 2021;23(3):156-163.
13. Goodale JL. A new method for the operative correction of exaggerated Roman nose. Boston Med Surg J. 1899;140:112.
14. Cottle MH, Loring RM. Corrective surgery of the external nasal pyramid and the nasal septum for restoration of normal physiology. Ill Med J. 1946;90:119-135.
15. Sheen JH. Spreader graft: a method of reconstructing the roof of the middle nasal vault. Plast Reconstr Surg. 1984;73(2):230-239.
16. Rohrich RJ, Muzaffar AR, Janis JE. Component dorsal hump reduction: the importance of maintaining dorsal aesthetic lines in rhinoplasty. Plast Reconstr Surg. 2004;114(5):1298-1312.
17. Daniel RK. The preservation rhinoplasty: a new rhinoplasty revolution. Aesthet Surg J. 2018;38(2):228-229.
18. Daniel RK, Kosins AM. Current trends in preservation rhinoplasty. Aesthet Surg J Open Forum. 2020;2(1):ojaa003.
19. Ferreira MG, Toriumi DM. A practical classification system for dorsal preservation rhinoplasty techniques. Facial Plast Surg Aesthet Med. 2021;23(3):153-155.

20. Ferreira MG, Santos M. Recent evidence of advanced preservation rhinoplasty. Curr Opin Otolaryngol Head Neck Surg. 2023;31(4):248-253.

21. Ferreira MG, Toriumi DM, Stubenitsky B, et al. Advanced preservation rhinoplasty in the era of osteoplasty and chondroplasty: how have we moved beyond the Cottle technique? Aesthet Surg J. 2023;43(12):1441-1453.

22. Toriumi DM. My first twenty rhinoplasties using dorsal preservation techniques. Facial Plast Surg Clin North Am. 2023;31(1):73-106.

23. Ferreira MG, Monteiro D, Reis C, e Sousa C. Spare roof technique: a middle third new technique. Facial Plast Surg. 2016;32(1):111-116.

24. Ferreira MG, Santos M, Carmo D.O., et al. Spare roof technique versus component dorsal hump reduction: a randomized prospective study in 250 primary rhinoplasties, aesthetic and functional outcomes. Aesthet Surg J. 2021;41(3):288-300.

25. Ferreira MG, Ishida LC, Ishida LH, Santos M. Ferreira-Ishida technique: spare roof technique B. Plast Reconstr Surg. 2022;149(6):901e-904e.

26. Ferreira MG, Santos M. The barn doors greenstick fracture-a new 3D geometry for common osteotomies in rhinoplasty. Facial Plast Surg. 2023;39(4):434-440.

27. Santos M, Rego AR, Coutinho M, e Sousa C, Ferreira MG. Spare roof technique in reduction rhinoplasty: prospective study of the first one hundred patients. Laryngoscope. 2019;129(12):2702-2706.

28. Ferreira MG, Lyrio TM, Tamanqueira P, et al. NOVA spare roof technique and the Sail Maneuver-vectorial rhinoplasty without lateral keystone area disarticulation. Facial Plast Surg Aesthet Med. 2025;27(6):536-541.

29. East CA, Pusic A, Klassen AF. Measuring patient-reported outcomes in rhinoplasty using FACE-Q. Facial Plast Surg. 2017;33(5):461-469.

30. Manahan MA, Fedok F, Davidson C, et al. Evidence-based performance measures for rhinoplasty: a multidisciplinary performance measure set. Plast Reconstr Surg. 2021;147(1):222e-230e.

31. Lohuis PJFM, Datema FR. Patient satisfaction in Caucasian and Mediterranean open rhinoplasty using the tongue-in-groove technique. Laryngoscope. 2015;125(4):831-836.

32. Rosa F, Lohuis PJFM, Almeida J, et al. The Portuguese version of “The Utrecht questionnaire for outcome assessment in aesthetic rhinoplasty”: validation and clinical application. Braz J Otorhinolaryngol. 2019;85(2):170-175.

33. Moubayed SP, Ioannidis JPA, Saltychev M, Most SP. The 10-item Standardized Cosmesis and Health Nasal Outcomes Survey (SCHNOS) for functional and cosmetic rhinoplasty. JAMA Facial Plast Surg. 2018;20(1):37-42.

34. Sousa Machado A, Ferreira MG, Santos M, et al. Validation of the European Portuguese language version of the Standardized Cosmesis and Health Nasal Outcomes Survey. Facial Plast Surg. 2023;39(4):372-376.

35. Sena Esteves S, Gonçalves Ferreira M, Carvalho Almeida J, Abrunhosa J, e Sousa C. Evaluation of aesthetic and functional outcomes in rhinoplasty surgery: a prospective study. Braz J Otorhinolaryngol. 2017;83(5):552-557.

36. Wang F, Xu G, Gruber R. Rhinoplasty results are influenced by non-nasal features. Facial Plast Surg. 2017;33(2):207-212.

INSTITUTO DE **CIÊNCIAS BIOMÉDICAS ABEL SALAZAR**