

BREVES CONSIDERAÇÕES

— SOBRE

TRATAMENTO CIRÚRGICO DO CANCRO UTERINO

(Operação de WERTHEIM)

171/10 F47

Trabalho de clínica ginecológica
da Faculdade de Medicina

8

Laura Domingues Lopes



Lo

BREVES CONSIDERAÇÕES

SOBRE O

TRATAMENTO CIRÚRGICO DO CANCRO UTERINO

(Operação de WERTHEIM)

TESE DE DOUTORAMENTO

Presentada
à faculdade de Medicina do Porto



SETEMBRO - 1918



171/10 FMP

PORTO

Escola Tipográfica da Oficina de S. José
Rua Alexandre Herculano

1918

Faculdade de Medicina do Pôrto

DIRECTOR

Maximiano Augusto de Oliveira Lemos

PROFESSOR - SECRETÁRIO

Álvaro Teixeira Bastos

CORPO DOCENTE

PROFESSORES ORDINÁRIOS E EXTRAORDINARIOS


1.a classe — Anatomia . . .	{ Joaquim Alberto Pires de Lima Luís de Freitas Viegas
2.a classe — Fisiologia e Histologia	{ Alvaro Teixeira Bastos Abel de Lima Salazar
3.a classe — Farmacologia.	josé de Oliveira Lima
4.a classe — Medicina legal e Anatomia patológica.	{ Augusto Henrique de Almeida Brandão Manuel Lourenço Gomes
5.a classe — Higiene e Ba- ctereologia	{ João Lopes da Siva Martins Júnior Alberto Pereira Pinto de Aguiar António de Almeida Garrett
6.a classe — Obstetrícia e Ginecologia	{ Cândido Augusto Corrêa de Pinho Vaga
7.a classe — Cirurgia . . .	{ Carlos Alberto de Lima António Joaquim de Souza Júnior José Alfredo Mendes de Magalhães
8.a classe — Medicina . . .	{ Tiago Augusto de Almeida Alfredo da Rocha Pereira
Psiquiatria	António de Sousa Magalhães e Lemos
Pediatria	José Dias de Almeida Júnior

PROFESSORES JUBILADOS

José de Andrade Gramaxo

Pedro Augusto Dias


Maximiano Augusto de Oliveira Lemos



À SAUDOSA MEMÓRIA

de

MINHA Mãe



A MEU *Pai*

A MINHAS *IRMÃS*

A MEUS *IRMÃOS*

A MEU *PADRINHO*

A

*Manuel de Jesus
Fernandes Torres*

ÀS MINHAS AMIGAS

e em especial a

Ludovina Rodrigues

Cecilia Corrêa

Judith Braga

Aos Ex.^{mos} Sñrs.

*D. Maria do Socorro Rodrigues
da Silva*

e


Dr. Francisco Rodrigues da Silva

AO

*Meu ilustre presidente
de tese*

Ex.^{mo} Senhor

Dr. Álvaro Teixeira Bastos



*São os Prologos hum anticipado
remedio aos achaques dos Livros, porque
andão sempre de companhia os erros,
e as desculpas...*

.....

*Se me notarem o livro de roim,
não negarão que he breve...*

.....

FREYRE DE ANDRADE.

(Vida de D. João de Castro).


*Nem sempre cumprimos o que é nossa
tenção: É condição de quem possui devêres
multiplos.*

*Este livro teve em tempos um outro
plano, de maior desenvolvimento e dum
estudo mais profundo — como cumpria a
tão importante assunto. Nêle vai agora tão
sómente o esforço realizado, o esforço possível
foi obstado por causas diversas — entre as*


*quais avulta, o tempo, que veloz trás de nós
corre como ameaçando e oprimindo.*

* * *

*Ao meu ilustre professor Ex.^{mo} Snr.
Dr. Álvaro Teixeira Bastos a quem devo
valiosos ensinamentos para a elaboração
desta tese, o meu profundo reconhecimento.*



I PARTE



OBSERVAÇÕES

I

Doente — B. M., de 45 anos de idade, casada, doméstica, natural de Armamar.

Entrou no dia 10 de fevereiro de 1916, para a enfermaria 14, sala de ginecologia da Faculdade de Medicina do Porto.

Estado actual — A doente queixava-se de dôres na região hipogástrica irradiando para os ovários, coxas e rins; estas dôres eram por vezes tão intensas que a obrigavam a recolher ao leito. Tinha metrorragias e um corrimento sero-sanguíneo ligeiramente fétido.

Exame local — Pelo toque e palpação combinados notavamos no lado direito do

focinho de tenca, um nódulo bastante duro; o corpo do útero estava aumentado de volume, duro e com a mobilidade normal. Com o espécúlo observamos que o nódulo tinha uma côr de presunto diferindo bem das regiões vizinhas por esta coloração.

O colo do útero estava um pouco hipertrofiado.

Tem polaquiúria. Fazendo a cistoscopia observamos uma ligeira congestão da mucosa vesical. A análise de urinas revelou ligeiros vestígios de indican.

Tem anorexia e é muito constipada.

História da doença — Conta a doente que teve um abôrto há 5 meses e que depois disso ficou com uma hemorragia durante algumas semanas. Há 3 meses principiou a ter menorragias e um corrimento sero-sanguinolento. Últimamente tem também metrorragias.

Antecedentes pessoais — Foi sempre saudável.

Antecedentes genitais — Foi menstruada pela primeira vez aos 15 anos; o fluxo catamenial durava-lhe geralmente 3

ou 4 dias. Nunca teve dôres durante os períodos menstruais. Teve 7 filhos, dos quais 6 são saudáveis e um faleceu com uma enterite. Ultimamente teve 2 abôrtos seguidos.

Antecedentes hereditários — O pai é saudável. A mãe é falecida, não sabendo a doente dizer qual a doença que a vitimou.

Uma tia materna morreu com um cancro no útero.

Diagnóstico — Epitelioma do colo do útero. Este diagnóstico foi confirmado pelo exame histológico.

Tratamento — Operação de Wertheim no dia 23 de março de 1916 pelo Professor Teixeira Bastos. A operação durou 1 h. e 20 m.

Foi anestesiada com o clorofórmio, gastando-se 35 gramas.

Resultado — Depois da operação, a doente ficou num estado grave e muito impaciente. Na segunda noite depois da operação, levantou-se da cama e arrancou o dreno da vagina. No terceiro dia apareceu-

-lhe albumina nas urinas e uma côr ictérica generalizada. Passados 4 dias apareceu-lhe gangrêna na vagina. Agravou-se o estado geral da doente e principiou a fazer temperaturas elevadas (39º,8). A doente faleceu com uma peritonite purulenta generalizada, passados 9 dias.

Doente — A. F., de 37 anos de idade, solteira, doméstica, natural de Freixo de Espada-á-Cinta.

Entrou no dia 2 de fevereiro de 1917, para a enfermaria 14, sala de ginecologia da Faculdade de Medicina do Porto.

Estado actual — A doente encontra-se mais ou menos anemiada e num certo grau de astenia. Tem emagrecido bastante.

Apresenta gânglios inguinais e axilares. Às vezes queixa-se de cefalalgias vesperais. Tem um corrimento sanguinolento um pouco fétido e menorrhagias.

Teve por duas vezes metrorragias abundantes.

Exame local — Pelo toque e palpação combinados verificamos a existência duma massa bosselada, mais ou menos irregular,

sangrando ao menor contacto e implantada no lábio posterior do colo; a pressão exercida nesse ponto provoca ligeiras dôres. O útero conservando um volume normal, encontra-se em ante-flexão marcada. O exame com o espéculo vem confirmar a existência dum tecido de néo-formação, mamiloso, mais ou menos vermelho e implantado no lábio posterior do colo, resultando dessa localização que o orificio do colo olha directamente a parêde anterior da vagina.

A análise de urinas nada revelou de anormal.

História da doença — Há 12 anos que a doente vem sofrendo duma lencorreia, que se intensificou há perto dum ano com o aparecimento de menorragias e metrorragias. A roupa, ficava manchada de amarelo esverdeado. Últimamente as hemorragias tornaram-se muito abundantes e foram-se aproximando de modo que a doente poucos dias do mês deixava de as ter. As menorragias são acompanhadas de dôres muito semelhantes ás dôres expulsivas dum útero grávido.

Antecedentes pessoais — Em criança teve a coqueluche.

Antecedentes genitais — Foi menstruada pela primeira vêz aos 16 anos. As regras eram muito irregulares e por vezes dismenorreicas. Teve 4 filhos.

Há 5 meses teve um abôrto, contando 2 meses de gestação, seguido duma forte hemorragia.

O primeiro filho morreu, tendo um mês de idade, com uma meningite. Os outros são saudáveis.

Antecedentes hereditários — O pai morreu com uma pneumonia. A mãe é também falecida, mas foi muito saudável.

Diagnóstico — Epitelioma do colo do útero. O exame histológico confirmou este diagnóstico.

Tratamento — Operação de Wertheim no dia 24 de fevereiro de 1917 pelo Professor Teixeira Bastos.

A operação durou 1 h. e 30 m.

Empregou-se como anestésico o clorofórmio, gastando-se 25 gramas.

Resultado — Nos dias 25, 26 e 27 a

doente fez temperaturas oscilando entre 37°,5 e 38°,2, e em seguida baixaram. Cinco dias depois da operação deu-se a queda espontânea do dreno vaginal. A incisão abdominal cicatrizou por primeira intenção e a doente safu completamente curada no dia 20 de março de 1917.

Doente — A. F. F., de 46 anos de idade, casada, doméstica, natural do Porto.

Entrou no dia 11 de abril de 1917, para a enfermaria 14, sala de ginecologia da Faculdade de Medicina do Porto.

Estado actual — A doente queixava-se de dôres no baixo ventre irradiando para as coxas e região lombar. A palpação do útero era um pouco dolorosa.

Tem menorragias e alguma lencorreia.

Exame local — Pelo toque e palpação combinados notamos que o colo estava aumentado de consistência e um pouco hipertrofiado, os fundos de saco vaginais estavam normais, o útero estava pouco movel e aumentado de volume. Com o auxílio do espéculo via-se que o colo estava realmente um pouco hipertrofiado e que

apresentava uma côr violácea ; pelo orifício externo do colo corria um liquido sanguinolento. Feita a histerómetria vimos que a altura do útero era de 8^{cm}.

O estado geral da doente era bom.

A análise de urinas feita no dia 25 d'abril apenas revelou vestígios de indican e uma pequena quantidade de pigmentos biliares.

Historia da doença — Há 3 meses teve uma grande hemorragia, sendo obrigada a recolher-se ao leito durante 8 dias. Na cama não podia fazer o menor movimento, porque era imediatamente seguido duma hemorragia.

A doente ficou mnito extenuada e desde essa ocasião ficou a ter menorragias e metrorragias.

Quando paravam as hemorragias seguia-se um corrimento amarelado abundante, com mau cheiro e manchando as roupas.

Antecedentes pessoais — Foi sempre saudável.

Antecedentes genitais — Foi menstruada pela primeira vez aos 14 anos. Teve 11 filhos e 3 abôrtos.

Morreu-lhe um filho, duma meningite e

outro com tuberculose pulmonar. Tem uma filha tuberculosa.

Antecedentes hereditários — A mãe é falecida, desconhecendo a doente qual a doença que a vitimou. O pai morreu com a lepra.

O marido faleceu tuberculoso.

Diagnóstico — Epitelioma do colo do útero. Este diagnóstico foi confirmado pelo exame histológico feito ao produto duma curetagem exploradora efectuada na doente.

Tratamento — Operação de Wertheim no dia 27 de maio de 1917 pelo Professor Teixeira Bastos.

A operação durou 1 h. e 50 m.

O anestésico empregado foi o clorofórmio, gastando-se 25 gramas.

Resultado — No dia da operação fez-se á doente uma injeccção de 200 cc. de sôro fisiológico quente com xv gôtas de adrenalina e injeccções de óleo cânforado (2 cc. de 2 em 2 horas). O dreno foi retirado no fim de 48 horas.

Diariamente irrigações vaginais de permanganato de potassa.

A doente saiu completamente curada no dia 27 de junho de 1917.

Doente — M. B. P. de 45 anos de idade, solteira, serviçal, natural de Barcelos.

Entrou no dia 2 de maio de 1917, para a enfermaria 14, sala de ginecologia da Faculdade de Medicina do Porto.

Estado actual — A doente queixa-se de dôres na região hipogástrica pouco intensas, por vezes aparecendo com largas intermitências e acentuando-se mais durante a noite. Dores na região lombar e fisgadas no flanco e fossa ilíaca esquerdos. Sensação de pêsso nas virilhas, ao andar. Tem menorragias. Queixa-se de prurido na vulva e coxas. Calôr na vagina e abdómen, que se propaga á cabeça e membros, provocando-lhe sudação abundante, principalmente durante a noite e depois das refeições. Tem por vezes zumbidos nos ouvidos. A doente que era

dotada dum temperamento alegre, sente se agora triste e aborrecida.

Exame local — Pela inspecção notamos que a doente apresentava lencorreia abundante, amarelada e fétida. A palpação abdominal nada mais revelou do que a exarcebção das dores, na fossa ilíaca esquerda.

Ao toque e palpação combinados encontrava-se no terço médio da parede lateral esquerda da vagina, uma tumefacção arredondada, lisa, sessil, um pouco maior do que uma noz, de paredes espessas e ligeiramente depressíveis, percebendo-se-lhe um pouco de flutuação. Os fundos de sacco vaginais apresentavam a consistência normal. O colo estava aumentado de consistência, principalmente no lábio posterior, onde se notava uma sensação de dureza e se percebiam ligeiras nodosidades separadas por depressões pouco nítidas — sangrava com facilidade. O útero estava um pouco aumentado de volume e de consistência.

Histerometria — 8,cm². A mobilidade uterina encontrava-se diminuída, havendo dificuldade em deslocar o útero lateralmente.

Pelo exame ao espéculo observamos o aspecto brilhante da mucosa do focinho de tenca e pequenas erosões ligeiramente amareladas contornando o orifício externo. A mucosa que recobria o focinho de tenca estava isquemiada e a do tumor vaginal apresentava o aspecto e côr normais.

O estado geral da doente era regular.

Tinha uma oligúria notável e polaquiúria. Durante os dias 8, 9 e 10 de maio, a quantidade de urinas não foi além de 150 gramas.

No dia 13 — 250 gramas e depois foi aumentando um pouco. A análise das urinas revelou a existencia de fosfatos e de indican.

A bexiga estava indemne, como se verificou por um exame cistoscópico.

História da doença — Já ha alguns anos que a doente tem uma lencorreia. Em outubro de 1916 andou menstruada durante 17 dias, e desde então ficou com menorragias prolongando-se-lhe sempre as regras durante 12 a 15 dias. Em dezembro, a lencorreia tornou-se mais abundante e amarelada.

Antecedentes pessoais — Foi sempre saudável.

Antecedentes genitais — Foi menstruada pela primeira vez aos 18 anos e nunca teve dôres menstruais ou prémenstruais. As regras eram abundantes e duravam-lhe geralmente 4 dias.

Antecedentes hereditários — A mãe é viva e saudável. Morreu-lhe um irmão com uma pneumonia. Tem duas irmãs saudáveis.

Diagnóstico — Epitelioma pavimentoso lobulado do colo e corpo de útero.

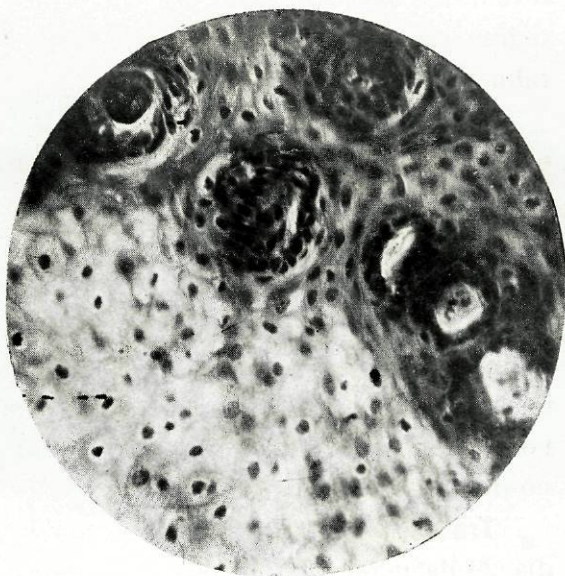O diagnóstico a principio tomou-se bastante difícil, e só a biópsia permitindo-nos o exame histológico dum fragmento excisado, nos poderia tirar de dúvidas. Foi efectuada no dia 12 de maio e o resultado foi positivo.

Tratamento — Operação de Wertheim no dia 29 de maio de 1917 pelo professor Teixeira Bastos.

No decorrer desta operação quando se procedia á pinçagem e secção do pediculo útero-ovário, ligamento redondo e arteria uterina, deu-se um acidente que succede muitas vezes nos casos difíceis: — O uretere

EPITELIOMA PAVIMENTOSO LOBULADO

DO COLO DO ÚTERO



b.....

a.....

- a — células epiteliaes do tipo malpighiano
b — células em evolução epidérmica

que tinha subido e que pelas aderências adquiridas se encontrava afastado das suas relações, estando como que incluído no ligamento largo do lado esquerdo foi pinçado e seccionado quando este.

Esta ureterotomia acidental, veio-nos mostrar um uretere formando cotovêlo, de calibre diminuído e paredes espessadas, — o que explica as dôres a este nível sofridas pela doente. Os dois tôpos do uretere foram reunidos por invaginação :

Um catgut foi enfiado em duas agulhas finas de Hagedorn. A primeira atravessando a parede do tôpo inferior de dentro para fóra e a um centimetro da sua extremidade. A segunda perfurando a parede do tôpo superior de fóra para dentro sai pelo corte de secção e penetrando no tôpo inferior atravessa a parede de dentro para fóra a alguns milímetros abaixo do ponto onde passou a primeira. Um segundo fio foi colocado da mesma forma do lado opôsto. A operação durou 2 h. e 30 m, gastando-se 55 gramas de clorofórmio. Depois da operação fez-se á doente uma injecção de 500 cc. de

sôro fisiologico com xv gôtas de adrenalina, 2 cc. de óleo cânforado de 2 em 2 horas e um clister de 200 cc. de sôro. Nos dias 30 e 31 a doente encontrava-se bem e a diurese elevou-se a 1000 gramas: as urinas eram normais e a temperatura baixou a 36,° 6.

No dia 2 de junho, elevou-se a temperatura a 37,° 8 e reconhecia-se sub-maciszez na fossa ilíaca esquerda, havia constipação, as urinas continham vestígios de albumina e fosfatos. Foi a doente colocada em posição de Fowler, applicou-se-lhe gêlo sobre o ventre e deram-se-lhe 3 hostias de urotropina de 0,gr²⁵ cada.

Dia 4 — Foi retirado o dreno vaginal e a doente mantinha-se no mesmo estado.

Do dia 5 ao dia 7 a temperatura elevou-se a 39,°5; notamos que por uma muito pequena fístula situada do lado esquerdo da cicatriz do fundo da vagina, saía um liquido dotado dum cheiro fortemente urinôso. Punccionando a fossa ilíaca esquerda — punção extraperitoneal — obtivemos 100 gramas dum liquido róseo carregado, um pouco turvo, de cheiro urinôso característico. Estava feito o

diagnóstico; a febre era uma febre urinosa, e a maciszez era devida á coleção de urina, que arrastava os fenomenos de que a doente vinha sofrendo.

Dia 12 de junho — Fez-se á doente uma cistoscopia que além duma ligeira zona de hiperemia peri-uretral, mostrava a bexiga inteiramente indemne. O orifício do uretere esquerdo não se conseguiu vêr — mal se adivinhava ao exame cistoscópico. A introdução da sonda ureteral tornou-se por conseguinte inteiramente impossivel.

Foi resolvido esperar mais uns dias, pois a doente poderia ter a felicidade de se dar a reabsorção da urina e retornar ao estado normal.

Durante dois dias ainda se retirou alguma urina, por punção na fossa ilíaca. No entanto a tumefação acentuava-se e o corrimento vaginal era em maior abundancia.

O cheiro urinoso da doente era insupportavel.

Depois de feita a análise da urina e de se não encontrarem contra-indicações, foi resolvido operar a doente.

Fez-se-lhe, uma nefrectomia esquerda no dia 19 de junho de 1917.

Esta operação foi efectuada por via lombar. Quando se procurava fazer a incisão sobre o fascia de Zuckerkandl este rebentou devido á grande tensão do liquido aí existente, que saiu em muita abundancia, liquido amarelo sanguíneo, purulento, não muito espêsso e com um cheiro urinoso nítido. Esvasiando o abcesso aí formado reconheceu-se a grande friabilidade dos tecidos, não só da parte muscular, que appareceu com fôcos de necróse, como principalmente do tecido celular peri-ureteral e peri-renal. O descolamento dos tecidos dava-se em grande extensão e assim se explica a saída da urina pela vagina.

Estavamos pois em presença, duma hidro-pio-nefroze fleimonosa devida, certamente a uma retração cicatricial dos dois tôpos do uretere. Depois da extracção do rim e laqueação do pediculo, foi bem examinada a loja renal, e extraído grande parte do uretere e do tecido celular infectado. Em seguida collocaram-se dois grossos

drenos de coutchou e uma mecha de gaze para evitar toda a retenção na vasta cavidade que ficou formada não só pela ablação do rim, como pelo largo descolamento produzido pelo abcesso urinoso. Depois procedeu-se á sutura da parede lombar em dois planos: o primeiro muscular em catgut; o segundo a pele, por meio de crinas.

Esta nefrectomia durou 40^m e gastaram-se 12 gramas de clorofórmio.

Depois da operação e nos dias 20 e 21 fizeram-se á doente injecções de 2^{cc} de cafeína, 10^{cc} de óleo cânforado e 100^{cc} de sôro glicosádo.

A doente tinha grande dispneia, suores, pulso muito frequente e hipotenso, temperatura 38,°2 e o estado comatoso principiava a instalar-se, parecendo que coisa alguma a poderia salvar.

No dia 24, a doente melhorou bastante, desaparecia o estado comatoso e foi retirada a mecha.

Tanto nestes dias, como nos anteriores e seguintes fazia-se a aspiração, atravez dos

drenos, dum liquido espesso, turvo e muito fétido. O corrimento vaginal continuava em abundancia, sendo-lhe dadas irrigações vaginais com soluto de Tarnier, alternado com agua oxigenada e permanganato.

Dia 25 — A drenagem fazia-se largamente. A doente queixava-se de dôres fortes na fossa ilíaca e flanco esquerdo e de dôres á micção. Foram-lhe feitas lavagens com sôro fisiológico quente atravez dos drenos, que comunicavam. O corrimento vaginal diminuiu.

A quantidade de urina nos dias 24, 25 e 26 foi respectivamente de 100, 200 e 250 gramas. Existiam vestigios de albumina.

Dia 28 — Pelo dreno inferior saíram algumas fezes, o que se repetiu dois dias depois. A doente queixava-se de dôres fortissimas na virilha e flanco esquerdos.

Devido talvez a adherencias que se tivessem produzido, não mais se deu a saída de fezes.

Dia 3 de julho — Foram-lhe retirados os drenos e no dia 5, as crinas. O corrimento vaginal era quasi nulo. A doente melhorava

muito. A dispneia tendia a desaparecer e já não fazia temperaturas.

Dia 16 de julho — Principiou a fazer uma série de injeções de cacodilato de soda, em seguida tomou uma poção de sulfato de estriçnina e depois novamente injeções de cacodilato.

Dia 17 de agosto — A cicatriz lombar estava formada e media 16 cm.

Resultado — A doente saiu completamente curada no dia 20 de agosto de 1917.

Foi vista em março de 1918 não se queixando de qualquer coisa.

Doente — L. C., de 43 anos de idade, casada, doméstica, natural do Porto.

Entrou no dia 30 de novembro de 1917, para a enfermaria 14, sala de ginecologia da Faculdade de Medicina do Porto.

Estado actual — A doente encontra-se muito palida e anemiada. Queixa-se de dores espontâneas na região lombar, principalmente do lado esquerdo.

Tem metrorragias.

Exame local — Pelo toque e palpação combinados, notamos que o colo do útero estava aumentado de volume, de consistência dura, superfície irregular com nodosidades sangrando facilmente, o fundo de saco vaginal anterior não existia, o fundo de saco posterior e os fundos de saco laterais estavam muito diminuídos, no fundo

de saco lateral direito havia uma zona de empastamento.

Com o auxílio do espéculo observamos que a mucosa da superfície exterior do colo estava ulcerada; esta ulceração tem uma superfície muito irregular e sangrava ao menor contacto.

Pelo exame cistoscópico notamos que havia grande congestão no baixo fundo da bexiga e junto ao orifício uretral. A análise das urinas revelou vestígios de indican.

A doente tem gânglios inguinais dolorosos á pressão e gânglios axilares.

História da doença — Adoeceu há 4 anos com dôres contínuas e muito intensas no abdómen, drões que irradiavam para a região lombar e membros inferiores. Fez irrigações vaginais quentes e melhorou, mas ficou sempre com um corrimento espêso, de côr mais ou menos leitosa e muito abundante.

Há 3 meses, depois de ter relações sexuais, teve uma grande hemorragia durante 8 dias acompanhada de muitas dôres nas fossas ilíacas irradiando para os rins e membros inferiores.

Depois disso ficou com um corrimento sanguinolento ligeiramente fétido.

Antecedentes pessoais — Teve o sarampo e a varicela em criança.

Antecedentes genitais — Foi menstruada pela primeira vez aos 14 anos. Teve 8 filhos e 2 abôrtos.

Antecedentes hereditários — A mãe tem 70 anos e é saudável. O pai morreu com 77 anos, não sabendo a doente qual a doença que o vitimou.

Diagnóstico — Epitelioma do colo do útero confirmado pelo exame histológico.

Tratamento — Operação de Wertheim no dia 13 de dezembro de 1917 pelo Prof. Teixeira Bastos. No decorrer desta operação quando se procedia ao descolamento da bexiga, foi esta perfurada em dois pontos, pela sonda introduzida na vagina por um dos ajudantes da operação. A ruptura da bexiga deu-se com extrêma facilidade, porque o tecido vesical estava muito friável e um pouco infiltrado.

A operação durou 48 m. A doente, foi anestesiada com éter, por meio do aparelho de Ombrédanne.

Depois da operação ficou algaliada permanentemente para evitar a estagnação da urina na bexiga, por causa das perfurações feitas.

Tomou uma injeção de 500^{cc} de sôro fisiológico e injeções de éter. A doente passou os 3 primeiros dias bastante agitada e muito inquieta. Ao 4.^o dia caíu-lhe o dreno vaginal. Passado o dia 20 retirou-se-lhe a algália, verificando-se então que a doente apresentava duas pequenas fístulas véstico-vaginais.

Resultado — A doente safu quasi curada no dia 31 de dezembro de 1917. Fóra do hospital continuou a tratar-se por meio de injeções intra-musculares de electro-selénio. O estado geral da doente é bom, devendo internar-se novamente no hospital para fazer o tratamento ás fístulas já mencionadas.



II PARTE



CAPITULO I

Etiologia e anatomia patológica

Podem encontrar-se no útero três variedades de tumores malignos primitivos: epitelioma, sarcoma e placentoma.

O epitelioma é o mais freqüente e constitue por excelência o tumor maligno do útero: o cancro.

O cancro do colo do útero é muitissimo freqüente.

Nada de positivo ainda hoje se sabe acêrca da etiologia do cancro. Parece que é na menopausa ou nas proximidades déla que o organismo está em condições tais que

lhe permitem, com mais facilidade, ser atacado pelo cancro. Contudo encontram-se freqüentemente casos aos 30 anos e até antes dos 20; o limite da idade baixa incontestavelmente dia a dia e parece-nos que não virá longe o tempo em que a idade como causa geral, seja inteiramente posta de parte. Ganghofner observou um caso numa criança de nove anos e Bumm cita um numa criança de nove meses.

Como causas locais importantes temos as erosões metriticas do focinho de tenca que são consideradas, por muitos autôres como um verdadeiro estado précanceroso.

Os partos múltiplos e laboriosos, as metrites cervicais e as lacerações do colo podem também influir indirectamente na etiologia do cancro.

Contudo podem observar-se casos nas mulheres nuliparas e mesmo nas virgens. O pessário permanecendo durante muito tempo na vagina, pode muito bem dar logar á formação dum neoplasma. A importancia da hereditariedade, miseria fisiológica e raça, na etiologia geral do cancro é

inegável, mas nada apresenta de especial para o cancro do útero.

* * *

Existem quatro formas anatómicas principais de cancros do colo:

Forma vegetante ou papilar principiando por uma ulceração do focinho de tenca, que pouco a pouco se vai transformando numa espécie de couve-flôr cancerosa que inváde a vagina. Forma ulcerosa terebrante — é uma ulceração que em geral principia ao nível do orifício do focinho de tenca e que em vez de apresentar vegetações á superfície se insinua cada vez mais nos tecidos — como que devorando-os.

Forma hipertrófica endocervical — a mucosa endocervical está infiltrada e ulcerada e o colo apresenta um grande aumento de volume. Forma nodular — é constituida por um ou mais nódulos que mais tarde evoluem para qualquer das formas precedentes. É a forma de inicio.

* * *

Sob o ponto de vista anatomo-patológico, os cancros uterinos propriamente ditos são de natureza epitelial. Temos a considerar duas variedades distintas: o epitelioma pavimentoso e o epitelioma cilíndrico. Se o cancro principia sobre a porção vaginal do colo, trata-se do epitelioma pavimentoso que pode apresentar duas formas: a lobulada e a tubulada.

A primeira que era a forma do caso da observação iv, é constituída por hiperplasias papilomatosas irregulares dando logar a saliências mais ou menos arredondadas, aparecendo no meio délas células córneas mais ou menos aglomeradas. A forma tubulada apresenta células formando verdadeiros tubos que se insinúam através dos tecidos estendendo-se em diversos sentidos; nesta forma geralmente não se dá a evolução córnea. Nestas duas formas, as células encontram-se mais ou menos modificadas, algumas estão bastante aumentadas de volume e observam-se numerosas figuras de divisão indirecta.

Quando o cancro é endocervical, ou melhor, quando se localiza na mucosa do colo ou do corpo, trata-se dum epitelioma cilíndrico; é constituído por tubos epiteliaes tapetados de células cilíndricas que são o logar duma proliferação muito activa com gemolamento irrègular do epitèlio. Depois aparecem novas células, sendo umas semelhantes ás normais e outras diferindo por terem uma acentuada cromofilia de todo o seu protoplásma. Os núcleos são geralmente mais desenvolvidos e mais córados que no estado normal.

Mais tarde, as células epiteliaes são constituídas por uma volumosa massa protoplásmica e um grande núcleo apresentando muitas vezes figuras de divisão indirecta complicadas, tendo algumas uma afinidade grande para as matérias córantes. Emquanto se passam estas transformações celulares, observam-se tambem modificações das glândulas e da mucosa — modificações que se podem dar de diversas formas: As glândulas estão mais aumentadas de volume, sofrem algumas vezes invaginações e apresentam ao

córte muitos tubos glandulares concentricos. A mucosa é algumas vezes a séde duma proliferação muito activa, dando logar a formações papilares, que dão ás alterações concerosas formas especiais (poliposas, lesões em couve-flôr, etc.).

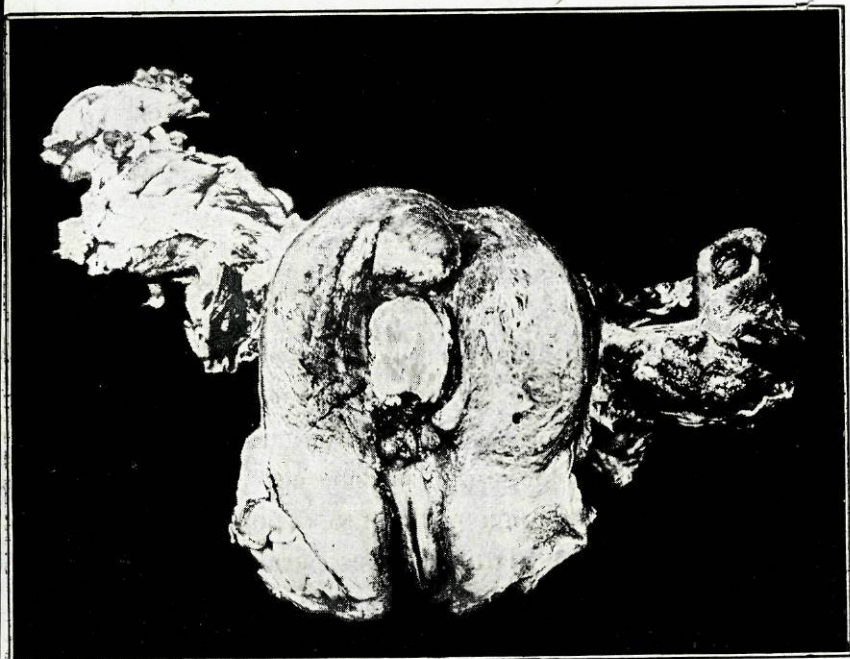
* * *

O epitelioma pavimentoso do colo tendo a desenvolver-se em superfície e a propagar-se para os fundos de sacco vaginais. Pelo contrário, o epitelioma cilíndrico do colo desenvolve-se em profundidade e tende a subir ao longo da cavidade cervical.

O epitelioma pavimentoso pode porém prolongar-se algumas vezes para o interior do canal cervical, localizando-se no corpo do útero.

Examinando a peça útero-anexial da doente da observação iv, encontraram-se dois nódulos mais ou menos esféricos, de dois centímetros de diâmetro, ocupando o fundo do útero. Feito o exame histológico destes nódulos, verificou-se que o epitelioma do corpo era de natureza identica ao do colo.

PEÇA ÚTERO-ANEXIAL



No corpo do útero vêem-se nitidamente dois nódulos cancerosos. O exame histológico destes nódulos revelou-nos que eram da mesma natureza que os do colo — epitelioma pavimentoso lobulado.

CAPITULO II

Sintomatologia

O INÍCIO do cancro do útero é geralmente silencioso. Muitas vezes quando são apreciáveis os sintomas, já o cancro está num período muito avançado.

São três os principais sintomas que devem despertar a atenção da doente: pêrdas vermelhas, pêrdas brancas e dores. As primeiras constituem o sintoma mais nítido e podem revestir formas diversas: Nas mulheres ainda menstruadas podem aparecer primeiro sob a forma de menorragias e depois de metrorragias. Na menopausa,

depois duma suspensão mais ou menos prolongada do fluxo menstrual surge uma hemorragia seguidamente a um pequeno esforço, á introdução duma cânula para irrigação vaginal ou a uma exploração digital praticada pelo médico. Estas hemorragias passam a repetir-se e a prolongar-se lançando a mulher numa anemia profunda. Geralmente as pêrdas brancas revestem o aspecto dum corrimento serôso, sero-purulento ou ligeiramente córado de sangue e com um cheiro característico. Este corrimento é um dos melhores sinais de neoplásma uterino e vai aumentando sucessivamente em abundância e fetidez. Geralmente no inicio do cancro, as doentes não se queixam de dôres e é por esta razão que a doença evolue muitas vezes silenciosamente a ponto de se tornar incurável. A aparição das dôres indica a compressão dos troncos nervosos pelo tecido neoplásico e a invasão da bacia e das ramificações nervosas.

As dôres localizam-se em geral no baixo ventre, na raís dos membros inferiores e na região lombar. Além destes sintômas prin-

cipais temos a reparar no estado geral da doente, pois é em regra no fim de alguns meses que a doente toma uma côr amarelopalha resultante das pêrdas contínuas que a anemiam e enfraquecem.

Estando o cancro em plena evolução, podemos colher pelo toque importantes ensinamentos: encontramos por vezes o colo endurecido, sangrando ao mais ligeiro contacto, ás vezes coberto de grandes vegetações, outras pelo contrario destruido na sua quási totalidade tendo os fundos de sacco vaginais desaparecido por completo. Em casos mais raros, em que nos é permitido fazer o exame á doente no inicio da sua afecção, podemos encontrar uma diferença de consistência sôbre o colo e com toques repetidos provocamos a aparição de sangue.

O cáncro do colo tem uma grande tendência á invasão dos órgãos vizinhos, o que se traduz pela diminuição progressiva da mobilidade uterina. A bexiga é invadida assim como o recto, produzindo-se consecutivamente fístulas vésico-vaginais e recto-

-vaginais. Também são frequentemente invadidos a vagina, os uretères, o tecido celular pélvico, etc. Os gânglios podem não ter sofrido a degenerescência epitelial, mas apresentarem uma hipertrofia simplesmente inflamatória.

CAPITULO III

Diagnóstico

O DIAGNÓSTICO do cancro uterino deve ser feito no seu inicio, porque só a operação realizada cedo dá uma cura definitiva.

Não devemos esperar as dôres nem as pêrdas muito fétidas, para fazermos o diagnóstico de cancro. Em plêna evolução, o cancro uterino é por assim dizer impossivel de confundir com outras afecções. Mas no inicio do cancro, já nem sempre nos é fácil fazer o diagnóstico. Desde que por qualquer sintoma se suspeite de cancro, devemos

imediatamente praticar a biopsia para melhor certeza de diagnóstico.

Nos câncros endocervicais necessitamos por vezes de fazer uma curetagem exploradora, para pelo exame histológico do produto desta, chegarmos ao conhecimento exacto do diagnóstico. Nas mulheres tendo passado a menopausa, qualquer pèrda sangüínea anormal, deve fazer-nos pensar no câncro.

Ao diagnóstico, temos a acrescentar qual é o grau da extensão das lesões. Pelo toque rectal combinado ao vaginal, podemos observar qual o grau de propagação ao recto.

A extensão do processo canceroso á bexiga, verifica-se por meio da citoscopia.

CAPITULO IV

Prognóstico

O PROGNÓSTICO do cancro é rigorosamente fatal para a afecção não tratada. Quer se dê uma verdadeira intoxicação cancerosa, quer se produza a supressão ou a perturbação funcional de órgãos importantes, devidas ao proliferamento primitivo ou secundario de tecidos neoplásicos, o certo é que as doentes raramente conseguem resistir á sua afecção durante mais de dois anos. O prognóstico é tanto mais favorável quanto mais precocemente fôr feito o diagnóstico e tratada a doente.

CAPITULO V

Tratamento

A TERAPÊUTICA a fazer no cancro uterino pode ser paliativa por meios medicamentosos, por meios de pequena cirurgia; pela aplicação dos raios X e do rádio; ou então uma terapêutica curativa radical por meio duma intervenção de alta cirurgia. É este último tratamento que se deve instituir, quando o cancro estiver em boas condições de operabilidade, porque só com uma operação feita precocemente se pode obter uma cura radical e definitiva. Quando o processo neoplásico se tem pro-

pagado aos ligamentos largos, á bexiga e ao recto e havendo infiltrações neoplásicas a distância, sômos obrigados a recorrer á terapêutica paliativa, que em certos casos faz com que os sintomas alarmantes como são as hemorragias, o corrimento e as dôres — diminuam bastante, dando á doente uma cura aparente.

Tem-se empregado a radioterápia, a radiumterápia e as preparações coloidais de cobre e selénio com muito bons resultados. Nos casos inoperáveis, o radio constitue o único tratamento; alivia as doentes e prolonga-lhes a existência em condições mais suportáveis. Faure seguiu alguns casos de cancro do colo do útero que eram inoperáveis obtendo por meio do radio, resultados muito satisfatórios; algumas doentes melhoraram ficando em boas condições de serem operadas, outras obtiveram melhoras muito sensíveis, desaparecendo-lhe as hemorragias e as dôres. Faure tem ainda obtido bons resultados com o radio em casos de recidivas post-operatórias. Nos cancros muito avançados, quando as hemorragias são

assustadoras e as dôres muito intensas tem-se preconizado com bons resultados, o tratamento pelas preparações coloidais de cobre ou de selênio em injeções de 5^{cc} de selênio coloidal com um intervalo de 6 a 7 dias. Devemos aconselhar irrigações vaginais antisépticas com permanganato de potassa, agua iodada, agua oxigenada, etc. Para combater o eritêma da face interna das côxas e das prégas das virilhas podemos empregar a vaselina bórica, os pós de talco ou de óxido de zinco. Contra oligúria dão-se pequenas doses de teobromina e grandes clistéres laudanizados. Para atenuarmos as dôres usamos o cloridrato de quinino na dose de 50 a 75 centigr. e quando as dôres são mais intensas recorreremos ás injeções hipodérmicas de cloridrato de morfina.

J. Regnault para evitar as recidivas dos doentes operadas de cancro prescreve o silicato de magnésia na dose de 50 centigr. a 2 gramas.

Como tratamento paliativo cirúrgico pode-se fazer a curetagem dos nódulos e

das vegetações sangrentas, e cauterizar a termocauterio ou por meio da solução de clorêto de zinco a $\frac{1}{10}$.

Sempre que seja possível operar, deve praticar-se a operação de Wertheim, que é a única capaz de curar tão terrível doença; é portanto déla que vamos ocupar-nos.

CAPITULO VI

Indicações operatórias

QUANDO NOS encontramos em presença dum cancro uterino, precisamos saber se sim ou não ainda está indicada a operação.

Devemos operar sempre que o cancro esteja pouco avançado, e não se tenha propagado aos órgãos vizinhos.

Se pela inspecção, toque e cistoscopia colhemos poucos ensinamentos, temos a atender em especial ao grau de mobilidade do útero

Como regra geral, pode dizer-se, que todo o cancro uterino móvel deve ser operado.

Contudo aparecem-nos casos, nos quais apesar da persistência da mobilidade uterina, as lesões são muito extensas.

Mas a imobilidade do útero também pode ser devida a fenómenos inflamatórios.

A invasão dos fundos de saco vaginais pelo neoplásma uterino, nem sempre nos mostra uma contra-indicação absoluta á operação; porque esta invasão faz-se muitas vezes superficialmente e a mucosa vaginal pode estar atingida enquanto que a musculatura profunda da vagina está ainda sã.

Geralmente as mulheres só principiam a sofrer num período já avançado da doença, e portanto a existência de dôres é um mau sinal, porque indica infiltrações neoplásicas a distância.

É necessário atender também ao estado geral da doente.

CAPITULO VII

Operação de Wertheim

FREUND foi o iniciador da histerectomia abdominal para o cancro do útero e praticou-a pela primeira vez no dia 30 de janeiro de 1878. Esta operação ainda que seguida de successo, foi rápidamente abandonada, por causa da elevada mortalidade operatória. Foi substituida pela histerectomia vaginal que dava melhores resultados immediatos. Mais tarde em 1895 graças ao plano inclinado e ao aperfeiçoamento da técnica operatória, voltou-se á histerectomia abdominal.

Jonnesco no congresso de Roma de 1902 aconselhou para esta operação, a laqueação prévia da artéria hipogástrica e o esvaziamento lombo-ilio-pélvico, extirpando o tecido célula adiposo das fossas ilíacas e das regiões lombares. Depois desta época numerosos trabalhos se realizaram, mas os mais importantes devem-se a *Wertheim* que pela contínua prática e grande paciência dos seus exames histológicos, merece bem dar o seu nome a esta operação.

* * *

Vamos passar agora a descrever a operação de Wertheim, tal como é praticada pelo Professor Teixeira Bastos, na nossa sala de ginecologia.

CUIDADOS PRÉ-OPERATÓRIOS

Na ante-véspera da operação, a doente toma um banho geral e um purgante de sulfato de soda e na véspera faz-se a toilette da doente; nestes dois dias fazem-se irriga-

ções vaginais — duas vezes por dia com permanganato de potassa e injeções de esparteina e estriçnina. No dia da operação fazem-se tres irrigações vaginais de permanganato e soluto de Tarnier forte com intervalos de uma hora, injeção de esparteina e estriçnina e finalmente uma injeção de morfina 15 minutos antes da operação. Em seguida algalia-se a doente.

DETALHES DA OPERAÇÃO

Depois de préviamente anestesiada e de se ter procedido uma desinfeção cuidadosa de toda a região abdominal, protegendo convenientemente o campo operatório com lençois e toalhas esterelizadas, coloca-se a doente na posição de Trendelenburg. O cirurgião colocado á esquerda da doente procede á operação em *10 tempos*:

1.º **Incisão da parede abdominal** — compreendendo:

a) *Incisão da pele e tecido celular sub-cutâneo*: — A pele e o tecido celular sub-cutâneo são seccionados na linha branca desde

o bordo superior do púbis até um centímetro abaixo do umbigo.

b) *Incisão da aponevrose* — A aponevrose é seccionada sobre a linha branca.

c) *Incisão do peritoneu* — Com uma pinça de dissecação faz-se na linha média uma préga que se secciona com o bisturi, terminando a diérese á tesoura. Pinçam-se os lábios peritoneais e protege-se toda a cavidade peritoneal com guardanapos esterelizados.

2.º Exposição do campo operatório — Faz-se um exame rápido a toda a cavidade pélvica e coloca-se a grande valva supra-púbica de Doyen, valva que se fixa a um sub-coxas.

Em seguida pinça-se o fundo do útero.

3.º Secção dos ligamentos largos — Sôbre o bordo superior do ligamento largo do lado direito, coloca-se um clampo curvo tão perto quanto possível da parede abdominal; pinçam-se o ligamento redondo e os vasos útero — ováricos; para não sangrar o ligamento coloca-se uma pinça um centímetro

para dentro do clampo. Com uma tesoura corta-se o ligamento largo.

Procede-se da mesma forma para o lado oposto.

Estando livre a parte superior do útero e devido ao repuxamento exercido pelo ajudante, o útero sofre uma ligeira ascensão que é convenientemente aproveitada para fazer um maior descolamento ao nível dos seus bordos.

4.º Secção do peritoneu entre a bexiga e o útero e isolamento da bexiga — Faz-se uma incisão transversal, acima do ponto em que o peritoneu se reflecte sôbre a bexiga, incisão que reúne os córtes laterais feitos sobre os ligamentos largos. Depois para tornar mais evidente a parede vesical, algalia-se a doente com uma sonda metálica que guia o operador ao fazer o descolamento da serosa. O isolamento da bexiga é feito com o maior cuidado, por causa da sua possível infiltração neoplásica.

5.º Laqueação da uterina — Coloca-se a bexiga para diante, afastando-a um pouco do útero e com o dedo vai-se caminhando

até perto do colo, onde se reconhece a pulsação da artéria; faz-se a laqueação para fóra dos uretéres, fazendo á mesma coisa no lado oposto. Devemos procurar vêr os uretéres e libertá los. O pinçamento das uterinas e a descoberta dos ureféres fazem-se em geral no mesmo tempo.

6.º **Secção dos ligamentos útero-sagrados** — Seccionam-se os ligamentos útero-sagrados, o mais próximo possível da parede pélvica.

7.º **Secção de vagina** — Repuxa-se o útero para cima, para obter uma distensão completa dos fundos de saco vaginais; em seguida mete-se um clampo curvo no fundo de saco anterior e no ponto em que a sua extremidade interna faz saliência, o operador faz uma botoeira por onde o clampo entra na cavidade abdominal para sair carregado com um tampão de gaze. Depois com uma tesoura curva completa-se a secção da vagina. Retira-se todo o blóco útero-ovárico. Em seguida faz-se o esvaziamento de todo o tecido célula adiposo e de todos os gânglios que pareçam invadidos, sobretudo ao longo dos uretéres e vasos.

8.º **Sutura dos lábios vaginais** — O clampo introduzido como acima ficou referido, recebe um tubo de cautchou atravessado por uma mecha de gaze esterelizada, tubo esse que se faz passar para a vagina, prendendo ao lábio anterior a extremidade interna do tubo.

9.º **Peritonização** — Depois de se verificar que a hemóstase está perfeita, procede-se á peritonização; rebate-se o retalho peritoneal anterior por sôbre a sutura vaginal e afrontando-o com o peritoneu posterior, faz-se uma sutura com catgut.

10.º **Oclusão da parede abdominal** — Esta oclusão é feita em 3 planos: um profundo ou peritoneal em sutura contínua, um médio abrangendo o tecido celular sub-cutâneo, músculos, aponevrose e prendendo a sutura anterior em pontos separados e finalmente um terceiro plano superficial ou cutâneo por meio de agrafes de Michel; além disto fazem-se tres pontos profundos com crinas duplas para segurarem um rôlo de gaze colocado sôbre a linha de sutura.

CUIDADOS POST-OPERATÓRIOS

Depois de feito o penso, transporta-se a doente para o leito, previamente aquecido com botijas. Faz-se-lhe em seguida um clister de 200^{cc} de sôro fisiológico e mais tarde dá-se-lhe uma injeccão de sôro adrenalinado, se a doente precisar. No dia da operação e nos dois dias seguintes fazemos á doente injeccões de óleo cânforado.

Nos dois primeiros dias toma aguas de Vidago. Ao 4.^o ou 5.^o dia costuma dar-se a queda espontânea do dreno.

No 4.^o dia retira-se o rôlo de gaze, cortando as crinas que o seguram. Ao 8.^o ou 10.^o dia tiram-se os agrafes e a cicatrização da incisão abdominal está perfeita. Em geral passados 20 dias, a doente encontra-se bem.

CAPITULO VIII

Conclusões

DEVE fazer-se um exame imediato a toda a mulher que apresente os menores sintomas, podendo lembrar o inicio do cancro uterino.

Para fazermos um diagnóstico precoce, devemos recorrer a todos os processos de investigação conhecidos.

Toda a doente portadora dum cancro no inicio deve ser operada o mais cedo possível.

A operação de Wertheim, o rádio e os raios X, constituem o verdadeiro tratamento do cancro uterino.

O cancro não tratado, conduz a doente á morte, geralmente em menos de dois anos.

A mortalidade operatória da operação de Wertheim, realizada em boas condições de operabilidade, não é superior a $5/100$ como nas outras histerectomias totais.

VISTO.

Teixeira Bastos.

PODE IMPRIMIR-SE.

Maximiano Lemos.

BIBLIOGRAFIA

Traité de Gynécologie, par J. L. Faure
et A. Siredey.

Gynécologie, par E. Forgue et G. Mas-
sabuaw.

*Thérapeutique obstétricale et gynécolo-
gique*, par C. Jeannin et P. Guéniot.

Gynécologie opératoire, par H. Har-
tmann.

Traité de Gynécologie, par S. Pozzi.

Annales de Gynécologie.