

As salpingites

62/4 EME

A. 700

Antonio Caetano Ferreira de Castro

As salpingites

(ENSAIO DE HISTOLOGIA PATHOLOGICA)

DISSERTAÇÃO INAUGURAL

APRESENTADA A

Escola Medico-Cirurgica do Porto



PORTO

TYPOGRAPHIA OCCIDENTAL

Rua da Fabrica, 80

1891

6214 ENC

ESCOLA MEDICO-CIRURGICA DO PORTO

CONSELHEIRO-DIRECTOR

VISCONDE DE OLIVEIRA

SECRETARIO

RICARDO D'ALMEIDA JORGE

CORPO DOCENTE

Professores proprietarios

1. ^a Cadeira—Anatomia descriptiva geral	João Pereira Dias Lebr.
2. ^a Cadeira—Physiologia	Vicente Urbino de Freitas.
3. ^a Cadeira—Historia natural dos medicamentos e materia medica	Dr. José Carlos Lopes.
4. ^a Cadeira—Pathologia externa e therapeutica externa	Antonio Joaquim de Moraes Caldas.
5. ^a Cadeira—Medicina operatoria.	Pedro Augusto Dias.
6. ^a Cadeira—Partos, doenças das mulheres de parto e dos recém-nascidos	Dr. Agostinho Antonio do Souto.
7. ^a Cadeira—Pathologia interna e therapeutica interna	Antonio d'Oliveira Monteiro.
8. ^a Cadeira—Clinica medica	Antonio d'Azevedo Maia.
9. ^a Cadeira—Clinica cirurgica	Eduardo Pereira Pimenta.
10. ^a Cadeira—Anatomia pathologica	Augusto Henrique d'Almeida Brandão.
11. ^a Cadeira—Medicina legal, hygiene privada e publica e toxicologia	Manoel Rodrigues da Silva Pinto.
12. ^a Cadeira—Pathologia geral semetologia e historia medica.	Illidio Ayres Pereira do Valle.
Pharmacia	Isidoro da Fonseca Moura.

Professores jubilados

Secção medica	José d'Andrade Gramacho.
Secção cirurgica	Visconde de Oliveira.

Professores substitutos

Secção medica	{ Antonio Placido da Costa. Maximiano A. d'Oliveira Lemos Junior. Ricardo d'Almeida Jorge. Candido Augusto Correia de Pinho.
Secção cirurgica	

Demonstrador de Anatomia

Secção cirurgica	Roberto Belarmino do Rosario Frias.
----------------------------	-------------------------------------

A Escola não responde pelas doutrinas expendidas na dissertação e enunciadas nas proposições.

(Regulamento da Escola de 23 d'abril de 1840, art. 155).

A' memoria de meu pai

A MINHA EXTREMOSA MÃE

A MINHAS QUERIDAS IRMÃS

A MEUS BONS IRMÃOS

A MEU TIO

o Ill.^{mo} e Ex.^{mo} Snr.

Dr. A. J. d'Oliveira e Castro

A MEUS PARENTES

AOS

ILL.^{mos} E EX.^{mos} SNRS.

Ignacio Pinto da Fonseca
Joaquim Pinto da Fonseca

AO

ILL.^{no} E EX.^{no} SNR.

DR. ARTHUR CARDOSO PEREIRA

AO

ILL.^{no} E EX.^{no} SNR.

ISIDORO DA FONSECA MOURA

AOS

ILL.^{mos} E EX.^{mos} SNRS.

Antonio Luiz Teixeira Machado
Augusto Epiphanio da Silva Dias

AOS

MEUS AMIGOS

E EM PARTICULAR A

Alberto Pereira Pinto d'Aguiar

Alberto Vellozo d'Araujo

Antonio Augusto d'Aguiar Cardoso

Dr. Antonio de Carvalho Jalles

Arnaldo de Carvalho Jalles

Ivo Silvestre Pinto da Gama

AO

Illustre corpo docente

DA

Escola Medico-Cirurgica do Porto

AOS
MEUS CONTEMPORANEOS

AOS
MEUS CONDISCIPULOS

E EM ESPECIAL A

D. Maria Paes Moreira

E

Carlos Alberto de Lima
José Pinto de Queiroz Magalhães
Viriato de Souza Brandão
Manoel José Pinhal
Otto Reimer von Hafe
Francisco de Vasconcellos Carvalho Beirão
Bernardino José d'Azevedo Mourão

AO

MEU ILLUSTRE PRESIDENTE

O ILL.^{mo} E EX.^{mo} SNR.

Dr. José Carlos Lopes

... seria indispensavel que toda a observação d'extirpação d'annexos fosse acompanhada da descripção summaria, mas precisa, das lesões, em lugar de ser simplesmente justificada por uma vaga etiqueta.

Pozzi, *Traité de gynécologie clinique et opératoire.*

Depois que Bathey, Hegar e Lawson Tait transpozeram com exito a barreira peritoneal, verdadeiro Cabo das Tormentas, e foram á profundidade das entranhas desencravar e arrancar os annexos do utero, a via transperitoneal ficou aberta a todas as iniciativas denodadas, e as laparotomias, redemptoras de tantas mulheres martyres de dores e de soffrimentos pelvicos, entraram definitivamente no quadro das operações correntes.

Da Inglaterra, a operação de Tait passou rapidamente á America, á Allemanha, á

Italia, á França, a Portugal, e acclimou-se aqui, no Porto, onde a evangelisação practica dos cirurgiões conseguiu um favoravel acolhimento, a despeito do acanhamento scientifico e moral do nosso mesquinho e rotineiro meio social, tão avêso a reformas de velhas usanças, como relapso ao reconhecimento dos que se salientam nas honrosas luctas por um nome honrado.

O Porto foi, no nosso paiz, o foco d'esse aturado movimento de reacção contra a impotencia da velha therapeutica no tratamento das doenças proprias das mulheres.

Filho da Escola do Porto, cuja inexoravel lei organica obriga á apresentação d'um trabalho para complemento e fecho do curso medico, e attrahido, seduzido pelas conquistas da Histologia Pathologica, eu ousei, nos escassos momentos que restavam dos fadigosos e absorventes affazeres do 5.º anno medico, consagrar-me ao estudo das peças extirpadas pelos nossos cirurgiões gynecologos e d'esse estudo resultou ficar de

cada vez mais radicada a minha admiração pela sciencia que vai tão longe e desce tão fundo nos minuciosos processos d'inquerito ás lesões morbidas.

Mas, a par da admiração pela Histologia, nasceu em mim profundo desgosto pelo desaccordo entre os que até hoje teem estudado as lesões inflammatorias das trompas; d'um lado, a invenção de classificações falhas de criterio, d'outro, a precipitada noticia de descobertas, só explicaveis por erros d'observação ou por vicios d'interpretação. Comprehende-se o que deva resultar d'estas condições cahoticas: divisões especiosas redundando em confusões perigosas, dissidencia entre a Histologia e a Clinica, e, sobretudo, a indisciplina na comprehensão da ordem chronologica das lesões salpingiticas.

Este estado de coisas levou-me a fazer uma despreocupada e desapaixonada revisão dos estudos já realisados, e de cada vez mais se accentuou em mim a necessidade de

orientar o espirito desatinado por tão contradictorias acquisições.

Recolhi-me ao remanso d'um gabinete d'Histologia e ahi emprehendi estudar as peças extirpadas pelos cirurgiões portuenses. As minhas investigações, exceptuando uma, versaram sobre peças frescas, extrahidas do vivo e mergulhadas, logo em seguida, em liquidos apropriados, ficando portanto com os caracteres que lhes eram proprios. Quiz d'este modo eliminar a possibilidade de confusão de lesões do vivo com alterações cadavericas. Demais, sempre que as peças eram duplas, fiz os córtes em ambas, com o fim de apreciar a evolução das lesões.

As investigações foram feitas na Escola Medica, no Laboratorio d'Histologia e Bacteriologia, a cargo do Ex.^{mo} Sr. Professor Dr. Almeida Brandão, a quem se deve a recente e valiosa acquisição do excellente material d'estudo que este Laboratorio possui e a quem devo a fineza de me permittir tra-

balhar no seu proprio gabinete, pelo que me confesso extremamente reconhecido.

Uma vez encetados os estudos, tive frequentes momentos de desanimo, bastantes crises de desalento, porque os trabalhos d'esta ordem, além d'exigirem uma calculada subdivisão d'actividade e de tempo, demandam uma lucta permanente contra os contratempos das operações histologicas, e uma estudada resignação para as contrariedades que a cada passo ameaçam desarmar a vontade mais fortalecida e paralyzar o esforço mais decidido.

Demais, ao escolher assumpto para a ultima prova academica, não coube na estreiteza do meu espirito a largueza da minha iniciativa, nem tive o sufficiente alcance de vista para medir a extensão e natureza do caminho a trilhar; tambem não contava com uma contrariedade que fez baixar consideravelmente o numero das minhas observações: uma pertinaz doença de pelle exfoliou e fendeu as habeis mãos do Ex.^{mo} Sr.

Dr. Azevedo Maia, dignissimo Professor de Clinica Medica, impedindo-o de operar durante a maior parte do anno lectivo.

Entretanto a escolha do assumpto estava feita, a directriz do caminho a seguir estava traçada ; não era possivel retroceder sem me pungir a ideia do desbarato de trabalho accumulado, correspondente a longas horas de labores histologicos ; a resolução, martellada pela vontade de apresentar um pequeno subsidio para o estudo das doenças femininas, actualmente tão disseminadas, logrou alfim vingar uns insignificantes fragmentos, só viaveis pela pretensão de contribuirem modestamente para as descobertas do novo mundo gynecologico, desvendado aos clinicos depois que os cirurgiões, catechizados na fé antiseptica, tiveram a sufficiente confiança para penetrar nas regiões pelvicas, até então verdadeiras regiões mysteriosas, trancadas pelo pudor e pelo terror á pericia e á audacia do impolluto bistori dos mais acreditados cirurgiões.

Estes fragmentos visam ao estudo d'uma das regiões menos conhecidas d'esse novo mundo, região onde ha muito que descobrir, muito que desbastar. Foram elaborados sobre casos de salpingite colhidos na clinica hospitalar e civil de operadores portuenses, abrangendo a maioria dos casos d'aquella especialidade operados este anno, e outros datando de um a dois annos.

Segui no Hospital de Santo Antonio a maior parte dos casos relatados n'este trabalho, uns da Enfermaria do Ex.^{mo} Sr. Dr. Azevedo Maia, illustre Professor de Clinica Medica, outros das Enfermarias dos Ex.^{mos} Srs. Drs. Franchini e Sousa Oliveira, dois ornamentos d'aquelle Hospital. A todos estes cirurgiões deixo aqui expresso o meu reconhecimento pela prompta cedencia de todas as peças por elles extirpadas; mas não posso deixar de mencionar tambem o Ex.^{mo} Sr. Dr. Tito Fontes, que teve a amabilidade de franquear a sua Enfermaria á colheita das minhas observações.

Sei quanto foi ousada a empresa a que me abalancei e reconheço, humilhado e confuso, que, apesar de toda a boa vontade e de todo o esforço, ella fica a attestar a minha provada incompetencia.

Mas nem o fogo da vaidade rutila na estreita obscuridade do meu espirito, nem este abriga a irrisoria pretensão de auctoridade em assumptos de tão delicado tracto e de tão fina urdidura.

Sei que a narração fiel dos factos dispensa recórtés de phrase e scintillações de estylo, e não esqueço que o meu desvalioso trabalho, iniciado á cabeceira das doentes, continuado na meza das operações, analysado na platina do microscopio e redigido na banca do estudo, não visa a deslumbrar, mas tenta apenas contribuir para o esclarecimento d'um assumpto ainda embryonario, mas já adulterado.

E demais, quem por algum tempo viveu encerrado n'um Laboratorio d'Histologia, tempera-se nos habitos da observação e

adquire um endurecimento de fibras, improprio para artificios de estylo e para enfeites de fórma.

A cabeça, que um dia teve o desatino de se insurgir contra a indisciplina que vai nos arraiaes da histologia salpingiana, curva-se agora perante o illustrado jury, impetrando a mais generosa protecção e a mais decidida benevolencia.

PARTE PRIMEIRA

ANATOMIA E HISTOLOGIA NORMAES DAS TROMPAS

PARTE PRIMEIRA

ANATOMIA E HISTOLOGIA NORMAES DAS TROMPAS

As trompas uterinas ou trompas de Fallopio, tambem chamadas oviductos, são canaes destinados a recolher os ovulos na sua queda dos ovarios e a dar passagem, não só aos ovulos na sua migração para a cavidade uterina, mas tambem aos espermatozoides na sua carreira em sentido inverso.

Estão, na maior parte da sua extensão, situadas, de cada lado, na aza media do ligamento largo, entre o ligamento redondo, situado adiante e o ovario situado atraz, formando uma curvatura de direcção geral transversal que abraça na sua concavidade o ovario.

Unidos á parte mais elevada do utero, dirigem-se primeiro transversalmente para fóra e um pouco para cima, conservando-se rectilneas e cylindricas; depois d'um pequeno trajecto adquirem a direcção horisontal e tornam-se levemente onduladas; em seguida curvam-se para traz e para dentro, adquirindo algumas sinuosidades. Estas, porém, tendem a desaparecer com a idade e com a multiparidade (Sappey).

Fallopio comparou muito justamente os oviductos a trompas; com effeito elles augmentam muito lentamente de calibre desde a extremidade interna para a extremidade externa, onde subitamente se alargam.

Podemos, pois, consideral-as formadas d'uma parte tubulosa, chamada **corpo**, e d'uma parte infundibiliforme, a que se dá o nome de **pavilhão** (Sappey).

Consideradas, porém, *in loco*, podem ser divididas em duas partes: **porção intersticial**, occulta na espessura da parede uterina e **porção abdominal** ou **extra-uterina**, situada na aza media do ligamento largo (Beaunis).

Dá-se ainda o nome de *isthmo de Barkow*

à parte mais interna, rectilinea e o nome de *ampola de Henle* à parte mais externa, dilatada.

O pavilhão não termina por um bordo circular, mas é recortado em 10 e 15 franjas, de fôrma variavel, de comprimento desigual, todas livres, excepto uma, chamada *franja ovarica*, a qual, por ligar a trompa ao ovario, recebeu de Henle o nome de *ligamento da trompa*.

N'esta franja, que é coberta por um feixe muscular (Tillaux), encontra-se às vezes implantada a *hydatida de Morgagni*, pequena vesicula cheia d'um liquido transparente e fixada por um longo pediculo (Beaunis).

Os oviductos vão engrossando da extremidade uterina ($0^m,003$) para a extremidade abdominal ($0^m,007$), e o diametro da cavidade acompanha este augmento d'espessura, tendo apenas $0^m,001$ no orificio uterino (*ostium uterinum*) e attingindo $0^m,005$ a $0^m,006$ na ampola (Tillaux); o orificio abdominal (*ostium abdominale*) soffre, porém, uma reduçãõ no diametro (Stricker, Cornil).

Sob o ponto de vista histológico, as trompas são constituídas por trez tunicas: sorosa, musculosa e mucosa (Vej. Est. I, fig. 1.^a).

Dos trabalhos realizados pelo dr. Orthmann, de Berlim, em 12 trompas normaes, extrahidas do vivo, resulta que a disposição das tres camadas de tecidos é notavelmente differente nos diversos segmentos tubares. Assim, ao passo que na extremidade uterina a mucosa attinge o maximo de finura e a tunica musculosa o maximo d'espessura, formando a maior parte da parede, encontra-se uma disposição inversa na extremidade abdominal, onde a musculosa é notavelmente mais delicada e a mucosa occupa a maior parte da parede. A tunica externa sorosa conserva-se, porém, approximadamente igual em toda a extensão, apenas na extremidade externa se torna mais laxa e mais vascular.

Descrevamos agora cada uma das tunicas.

A tunica sorosa ou adventicia (Stricker) é formada por uma dependencia do peritoneo, que apenas envolve os tres quartos da circumferencia da trompa, deixando o quarto inferior livre á entrada dos vasos.

A **tunica musculosa** comprehende duas camadas de fibras lisas: uma superficial, de fibras longitudinaes, em continuação com as fibras superficiaes do utero, outra profunda de fibras circulares, propria da trompa.

As fibras superficiaes emanam do utero, d'onde se destacam em tres feixes, superior, anterior e posterior, que se juntam pelos bordos, rodeando a trompa até ao pavilhão, mas sem avançarem até ás franjas (Sappey). As fibras são pouco densamente apertadas e separadas por tecido connectivo fibrillar, contendo abundantes vasos, d'ordinario tortuosos (Orthmann).

As fibras profundas, annulares, principiam no orificio abdominal, que rodeiam á maneira d'um esphincter, cingem toda a trompa até ao utero, onde desaparecem, ficando a porção intersticial da trompa reduzida á mucosa adherente ás fibras intersticiaes do utero (Sappey). As fibras circulares do oviducto são muito densamente apertadas e com raros vasos (Orthmann).

Esta divisão em dois planos de fibras nem sempre é nitida, e n'alguns casos a distincção é difficil, encontrando-se apenas fei-

xes de fibras diversamente entrecruzados (Cornil).

A tunica musculosa segue-se immediatamente á tunica mucosa, sem interposição d'uma sub-mucosa connectiva; e se Band falla d'uma sub-mucosa de largas malhas, pôde-se bem referil-a ao estroma connectivo da mucosa (Orthmann).

A tunica mucosa, d'um lado em continuação com a mucosa uterina, d'outro lado em continuação com a sorosa peritoneal é composta d'um estroma em grande parte connectivo (Orthmann), coberto por um epithelio vibratil de corrente dirigida para o utero, e é franzida em pregas longitudinaes que dividem a cavidade da trompa em outros tantos carreiros, por onde o ovulo, batido pelas vibrações do epithelio, segue na sua fuga para a cavidade uterina.

O franzimento das pregas é muito mediocre na parte uterina da trompa, onde se contam, quando muito, 4 a 5 pequenas elevações; mas não se pode fixar um determinado numero de pregas, porque este é variavel, mesmo no estado physiologico (Orthmann). D'esta disposição da mucosa em

pregas resulta que n'um crte transversal se obtem uma figura estrellada, como se pode verificar pelo exame da Fig. 1.^a da Est. I que representa uma parte do crte transversal d'uma trompa normal.

Do topo uterino para o topo abdominal as pregas vo aumentando em largura, em altura e em numero. Umas continuam a manter-se indivisas, outras dividem-se em pregas secundarias, que por sua vez se subdividem e d'esta ramificao resulta um aspecto arborescente, cujos ramos, chamados *vegetaes*, oferecem aspectos diversos e terminam por uma extremidade de frma variavel, conica, ovoide, ponteaguda, dilatada, etc.

Em consequencia d'esta ramificao obtem-se n'um crte transversal j no uma figura estrellada, mas uma imagem extremamente complicada. Orthmann, alludindo a esta imagem reconhece que a primeira impresso   a d'uma formao villosa da mucosa; mas um exame attento, no so do crte transversal, mas tambem do crte longitudinal, mostra que se trata d'uma formao de pregas e que «no se deve fallar em villosidades da mucosa». E', pois, infundada a sy-

nonymia admittida pelos histologistas francezes entre vegetação e villosidade da trompa.

A's variações que a disposição das pregas affecta desde a extremidade uterina até á extremidade abdominal, correspondem modificações no seu estroma connectivo, composto de feixes dispostos em fibrillas e reticulos; assim, na parte uterina da trompa este estroma é pouco rico em cellulas e os vasos estão isolados; com o augmento e desenvolvimento das pregas transforma-se a mucosa em tecido de largas malhas, tão vascularizado que, perto do topo abdominal, quasi é composto d'uma rede de vasos, ás vezes de calibre importante, ligados entre si por um tecido connectivo laxo (Orthmann).

Qualquer que seja porém a disposição da mucosa, ella é na totalidade forrada por um epitelio vibratil que Frommel, entre outros, demonstrou estar disposto n'uma só camada.

Os nucleos encontram-se quasi sempre na parte inferior das cellulas do epithelio, o qual tem uma altura variavel, augmentando para a extremidade peritoneal (Orthmann).

Na maioria das pregas mais considera-

veis e, em parte, tambem nas pregas secundarias, assignala Orthmann a existencia de fendas particulares ramificadas, dispostas ao longo das pregas e em regra exactamente ao meio; diz aquelle histologista berlinez que é difficil considerar estas fendas como um producto da arte, visto que as encontrou com grande regularidade em todos os córtes; não lhes encontrou revestimento especial, e todas as apparencias o levam a suppor que taes fendas desempenham a funcção de **espaços lymphaticos**.

Depois dos trabalhos de Poirier, chefe dos trabalhos anatomicos da Faculdade de Medicina de Paris, sabe-se que os **vasos lymphaticos**, nascidos das paredes do canal tubar, estão primeiro incluídos na aza tubar e dirigem-se depois, de cada lado, para os dois grandes troncos lymphaticos que levam a lymphá do corpo e do fundo do utero para os glanglios lombares.

As **arterias**, muito flexuosas, muitas d'ellas enroladas em fôrma de saca-rolhas, provêm da arteria utero-ovarica, ramo collateral infra-diphragmatico da aorta; a parte intersticial da trompa é, porém, irrigada pela arteria

uterina, um dos ramos intrapelvicos visceraes da hypogastrica.

As veias, pela maior parte independentes das arterias, vão lançar-se respectivamente na veia utero-ovarica e nas veias uterinas.

Os nervos, muito numerosos, vem do plexo que acompanha a arteria utero-ovarica.

A existencia accidental de pregas mucosas tocando-se pelos bordos (n'um córte) e talvez mesmo a observação de lesões catarraes de trompas julgadas sãs, levou muitos auctores, entre outros Bowman e Hennig, a assignalarem glandulas na mucosa tubar. Investigações posteriores, entre as quaes se contam as de Henle, de Martin e de Orthmann, deram resultados negativos, e hoje está demonstrado que a trompa não tem glandulas.

BIBLIOGRAPHIA

STRICKER. *Manual of human and comparative histology*, vol. III, translated by Henry Power. 1873.

BEAUNIS ET BOUCHARD. *Nouveaux éléments d'anatomie descriptive et d'embryologie*. 4. ième ed. 1885.

ORTHMANN. *Beiträge zur normalen Histologie und zur Pathologie der Tuben* (Virchow's Archiv, Band CVIII. 1887.)

CORNIL ET TERRILON. *Anatomie et physiologie pathologique de la salpingite et de l'ovarite*, in *Archives de Physiologie*, 1887, n.º 8.

CORNIL. *Léçons sur l'anatomie pathologique des métrites, des salpingites et des cancers utérins*, faites à l'Hotel-Dieu de Paris. 1889.

SAPPEY. *Traité d'anatomie descriptive*, 3.ième ed., t. IV. 1889.

TILLAUX. *Traité d'anatomie topographique*, 6.ième ed. 1890.

PARTE SEGUNDA

CLASSIFICAÇÃO DAS SALPINGITES

PARTE SEGUNDA

CLASSIFICAÇÃO DAS SALPINGITES

•Revestida d'uma membrana mucosa no interior e d'uma membrana serosa no exterior, provida de numerosos vasos, a trompa uterina está certamente nas mais favoráveis condições para ser a séde d'uma inflamação; e a sua livre continuidade, d'uma parte com o peritônio pelvico, d'outra parte com a mucosa uterina augmenta a facilidade com que esta inflamação (a salpingite) pôde desenvolver-se. E', pois, muito para admirar que se tenha até aqui ligada tão pouca attenção á inflamação da trompa. Talvez isto resulte de que nas necropsias nem sempre se examina com bastante cuidado o utero e seus annexos, estando, por consequencia, os medicos longe de suspeitar a frequencia d'esta inflamação. •

ARAN, *Léçons cliniques sur les maladies de l'utérus.*

Taes são as judiciosas e venerandas palavras, tantas vezes reproduzidas e ainda agora em parte verdadeiras, com que um notavel gynecologista se exprimia ha annos, n'um tempo em que só as autopsias cadavericas permittiam o exame dos annexos do utero.

Era então impossível estudar cuidadosamente as lesões tubares, porque se a necropsia era feita n'uma salpingopatha morta de uma doença intercorrente, a atenção do medico não era sollicitada para os órgãos pelvicos, ou, se o era, não se fixava nos annexos do utero, cujas lesões, em geral não suspeitadas, passavam despercebidas no meio das desordens de visinhança; se, pelo contrario, a necropsia versava sobre um caso de morte attribuida ao aparelho utero-ovarico, então as lesões mortíferas eram tão avançadas, tão extremas, que se por acaso conseguiam elucidar o clinico, poucos esclarecimentos davam aos anatomo-pathologistas.

Estes perdiam-se então n'um labyrintho de lesões, onde não era possível discriminar o que pertencia ás causas morbidas do que devia ser imputado ás alterações *post-mortem*, porque estas avariavam os documentos deixados por aquellas.

Mas o periodo mortuario passou; e um dia um bistori irreprehensivel, empunhado pela mão audaz de Lawson Tait, rompeu denodadamente atravez das paredes abdominaes, e os annexos do utero, trazidos á feri-

da abdominal, foram extirpados e puderam emfim ser examinados sem a inquinação de outras alterações.

Então principiou a ser possível estudar conscienciosamente as lesões anatomicas das trompas inflammadas e entrou-se definitivamente n'um caminho novo.

Aos primeiros ensaios histologicos surgiram rudimentos de classificações das salpingites, todas indecisas, tão mal esboçadas que logo desapareciam á luz de novas acquisições.

Algumas, porém, mais completas, cimentadas em bases mais scientificas, lograram affrontar a competencia de ulteriores investigações e ahi campeiam, umas condensando trabalhos praticos dos proprios auctores, outras representando o producto de meras operações mentaes.

Mas estão tão mal architectadas que, em cada publicação, os auctores dispõem á vontade os diversos grupos, sem subordinação chronologica nem etiologica, uns obedecendo ao criterio da frequencia, outros ao da importancia clinica, outras, emfim, ao simples capricho individual.

Por outro lado, cada auctor adopta uma base differente, ora simples, ora mixta para a sua classificação, resultando que ninguem se entende n'esta desordem de crenças.

Para se adquirir a convicção do que deixo dito, basta percorrer as principaes classificações que seguem, e a proposito das quaes apenas noto os defeitos mais salientes, justificando-me depois, no decorrer da dissertação.

A classificação de Orthmann (1), synthese de trabalhos notaveis pela delicadeza da analyse, comprehende os seguintes grupos:

- | | | |
|---|---|--|
| 1.º Salpingite catarrhal | $\left\{ \begin{array}{l} \text{simples ou endosalpingite} \\ \text{diffusa ou salp.} \\ \text{intersticial} \end{array} \right.$ | $\left\{ \begin{array}{l} \text{hemorrhagica} \\ \text{follicular.} \end{array} \right.$ |
| 2.º Salpingite purulenta | | |
| 3.º Hemato-salpingite | | |
| 4.º Hydro-salpingite | | |
| 5.º Pyo salpingite (ou salpingite purulenta kystica). | | |

Muito adiante reconhecer-se-ha que as sub-divisões de salpingite catarrhal não teem razão de ser; que a salpingite intersticial é mais do que uma variedade de inflammação

catarrhal; que a salpingite hemorrhagica, filiada na salpingite catarrhal não se distingue da hemato-salpingite; e que a fôrma follicular não merece as honras de autonomia; demais, n'uma classificação tão escrupulosamente anatomica, não é licita a distincção entre a salpingite purulenta e a pyo-salpingite.

Martin (²), mais cirurgião do que histologista, teve artes de não adoptar classificação; mas, enunciando as modificações das trompas inflammadas, a partir dos casos mais simples para os mais complicados, interrompe a descripção intercalando a designação mais apropriada ás definições das lesões enumeradas.

Agrupando pela ordem marcada por Martin os termos da série anatomo-pathologica, obtem-se os seguintes grupos:

- 1.º Salpingite catarrhal
- 2.º Salpingite proliferante
- 3.º Salpingite purulenta { intersticial
 { follicular
- 4.º Hydro-salpingite
- 5.º Hemato-salpingite
- 6.º Pyo-salpingite (devida ao cocco septico, ao gonococco, ao bacillo tuberculoso, ao actinomyceto).

No decurso d'esta dissertação ver-se-ha que a salpingite proliferante não é distincta da salpingite catarrhal, porque as lesões d'uma são contemporaneas das lesões das outras, devendo, portanto, as duas ser fundidas n'um só grupo (o das salpingites catarrhaes vegetantes de Cornil). Depois é para estranhar que Martin colloque nas salpingites purulentas as variedades intersticial e follicular, que haviam sido postas entre as salpingites catarrhaes por Orthmann, seu medico adjunto (*Assistentarzt*), que realisára as preparações sobre peças extirpadas pelo proprio Martin.

A classificação de Cornil e Terrillon tem uma dupla base: a natureza do liquido encontrado na cavidade tubar e a causa da phlegmasia.

- 1.º Hydro-salpingite
- 2.º Salpingite catarrhal vegetante
- 3.º Salpingite purulenta (ou pyo-salpingite)
- 4.º Salpingite hemorrhagica (hematoma da trompa)
- 5.º Salpingite blenorrhagica
- 6.º Salpingite tuberculosa.

Tem o merito de subordinar ao grande grupo das salpingites catarrhaes vegetantes

todas as fôrmas d'inflammação caracterisadas pela hypertrophia das vegetações da mucosa, acabando com sub-divisões especiosas. Além d'acabar tambem com a distincção entre salpingites purulentas e pyo-salpingites, superiorisa-se pela innovação das variedades blenorragica e tuberculosa, a primeira caracterisada pelo gonococco de Neisser, a segunda pelo bacillo de Koch. Tem, porém, um grave defeito: faltam as salpingites intersticiaes, das quaes Cornil e Terrillon não dão referencia alguma, deixando-nos ignorantes do destino que deram a esta fôrma de inflammação.

De resto, esta classificação está mal organisada, os grupos estão dispostos irregularmente, revelando assim pouca segurança no conhecimento da pathogenia das affecções phlegmicas da trompa. E tanto isto é verdade que da primeira vez que foi publicada a classificação (3) não vinha mencionada a hydro-salpingite; da segunda vez (4), a salpingite blenorragica já não fôrma um grupo isolado, mas vem incluída nas salpingites purulentas, das quaes é considerada uma simples variedade; na ultima redacção (5)

conquista novamente a salpingite blenorragica direitos d'autonomia ao lado dos outros grupos morbidos.

A classificação de Monprofit (6) não prima pela seriedade, porque apresenta grupos que supõem ausencia d'inflamação:

- 1.º Salpingites mucosas: catarrhal vegetante e papillomatosa
- 2.º Salpingites intersticiaes
- 3.º Pyo-salpingites (septicas, puerperaes, blenorragica, tuberculosa, hemorragica)
- 4.º Hydropisias da trompa
- 5.º Hematomas da trompa sem inflamação.

A classificação de Sãnger (7), proposta n'uma carta dirigida a Lawson Tait, é exclusivamente etiologica e, como tal, cae no exagero de admittir simplesmente causas microbianas, algumas ainda por completo desconhecidas. E' a seguinte:

A—Salpingites determinadas por organismos conhecidos

- 1.º Salp. blenorragica (gonococco de Neisser)
- 2.º Salp. tuberculosa (bacillo de Koch)
- 3.º Salp. actinomycotica (actinomyceto de Bollinger.)

B—Salpingites determinadas por microbios especificos identicos aos que produzem as infecções das feridas (salpingites produzidas pelos agentes: septico, pyohemico, diphterico, phlegmonoso, erysipelatoso.)

C—Salpingites produzidas por microbios especificos ainda desconhecidos.

- 1.º Salpingite syphilitica
- 2.º Salpingites que se encontram nas mulheres novas que nunca exerceram o coito.

Esta classificação não passa d'uma simples curiosidade bacteriologica.

A classificação de Pozzi (*), muito mais feliz, incomparavelmente mais valiosa, assenta n'uma base a um tempo cirurgica e anatomica:

- | | | | | |
|-----------------------------|---|---|---|--|
| I. Salpingites não kysticas | } | a) aguda catarrhal
b) aguda purulenta

c) chronica parenchymatosa (pachy-salpingite) | } | Variedade hypertrophica ou vegetante

Variedade atrophica ou sclerosa. |
| II. Salpingites kysticas | } | Hydro-salpinx ou sorosa
Hemato-salpinx ou hematica
Pyo-salpinx ou purulenta. | } | |

Muito util e commoda para o clinico, esta classificação tem, para o anatomo-pathologista, a incorrecção do termo *vegetante*, empregada pelo auctor n'uma accepção inteiramente contraria ás ideias até hoje recebidas e acceitas, vindo assim lançar mais um elemento de discordia n'este já embaraçoso assumpto.

Feita a resenha das principaes classificações, notada a variedade de pontos de vista escolhidos por cada auctor, a diversidade de grupos adoptados e a incoherencia na interpretação dos termos empregados, julgo preferivel não seguir o partido de nenhum histologista, e collocando-me n'um campo independente, ao mesmo tempo clinico e histologico, estudar desapaixonadamente as lesões tubares encontradas nos differentes grupos admittidos, intercalar observações originaes, confrontar o seu estudo com os resultados fornecidos pelos auctores e terminar por fundamentar uma tentativa de classificação, aliás muito simples, que resuma as minhas ideias sobre a etiologia e chronologia das lesões salpingianas d'origem inflammatoria e synthetise o estudo feito no decorrer das paginas que seguem.

BIBLIOGRAPHIA

(1) Dr. G. Orthmann. Beiträge zur normalen Histologie und zur Pathologie der Tuben (Virchow's Archiv, Band CVIII, pag. 165, 1887.)

(2) Dr. Martin. Traité clinique des maladies des femmes, trad. de la 2.^{ieme} ed. allemande, par Varnier et Weiss, 1889, pag. 460 e seg.

(3) Cornil et Terrillon. Anatomie et physiologie pathologiques de la salpingite et de l'ovarite, in Archives de physiologie, 1887, n.º 8, de 15 de nov.

(4) Cornil. Leçons sur l'anatomie pathologique des métrites, des salpingites et des cancers de l'utérus, faites à l'Hotel-Dieu de Paris, 1889, pag. 105.

(5) Terrillon. Salpingites et ovarites, 1891. pag. 20.

(6) Monprofit. Etude chirurgicale sur les inflammations des organes genitaux internes de la femme. 1886, cit. por Luiz Maia, these do Porto, 1889.

(7) The American Journal of obstetrics, 1886, cit. na these de Luiz Maia.

(8) Pozzi. Traité de gynécologie clinique et opératoire, 1890, pag. 611.

PARTE TERCEIRA

DESCRIÇÃO DAS SALPINGITES

PARTE TERCEIRA

DESCRIÇÃO DAS SALPINGITES

CAPITULO I

SALPINGITE CATARRHAL

A descrição, que segue, refere-se aos casos medianamente adiantados.

As trompas, augmentadas de volume, tortuosas, estão ligadas aos ovarios por adherencias, de modo a formar com elles uma massa globulosa, que umas vezes se encontra fixada ao longo dos bordos lateraes do utero, outras vezes está n'um ponto da pequena bacia, de preferencia no fundo de sacco de Douglas.

As franjas podem ficar achatadas, encobertas pelas falsas membranas, ou, ao contrario, estarem ainda bem visiveis, livres, ás vezes congestionadas e hypertrophiadas.

Em caso de adesão do ovario ás franjas, resulta a obliteração do *ostium abdominale* e a ausencia de adaptação do pavilhão á superficie ovarica; a ovulação, se consegue fazer-se, é muito irregular, sem dehiscencia nem apprehensão do ovulo, d'onde resulta que o ovario apresenta o relevo dos folliculos de Graaf, mais ou menos volumosos, em diversos estados de evolução, ou corpos amarelos, volumosos, semelhantes aos da gravidez, ou mesmo kystos hemorrhagicos.

A côr da trompa é mais ou menos rosea, segundo o estado de congestão da periphéria.

Praticando um côrte transversal, observa-se uma hypertrophia de todas as tunicas que se traduz pela duplicação ou mesmo triplicação do diametro da trompa; a mucosa é cinzenta, molle, muito espessa, com vegetações que o trabalho phlegmasico tornou volumosas, irregulares, tomentosas, enchendo e obstruindo a cavidade tubar, augmentada de calibre.

A cavidade da trompa é, além d'isso, occupada por um liquido mucoso, ás vezes turvo, que lubrifica as vegetações.

EXAME HISTOLOGICO

A inflammação inicia-se pela *mucosa*, na parte connectiva das pregas; começa pelo vertice, por uma infiltração de pequenas células, que vai descendo até á base. Como consequencia immediata resulta uma tumefacção das pregas, que se alargam e se elevam na cavidade; as *vegetações* hypertrophiam-se e ramificam-se caprichosamente, adquirindo fórmas variadissimas; algumas, implantadas por uma base estreita, terminam logo por uma extremidade dilatada, sem terem tempo de se dividir; outras, presas por um pediculo delgado, alargam-se, espalmam-se em ramificações arborescentes; outras, supportadas por uma base larga, dividem-se em ramificações secundarias que se agrupam de modo a apparentar a fórma d'um cacho, de uma corôa, etc.

A hypertrophia e ramificação das vegetações conduz á sua reciproca approximação, que pôde ir até ao contacto e terminar pela fusão das vegetações visinhas ou mesmo oppostas; n'este ultimo caso, a cavidade tubar fica dividida em duas ou mais cavidades se-

cundarias; se a fusão das pregas se generalisa, as anfractuosidades deixadas entre as vegetações hypertrophiadas transformam-se em *espaços fechados*, cobertos d'epithelio, resultando a apparencia d'uma rede de malhas irregulares (Obs. VI e Est. III) ou o aspecto d'um tecido alveolar (Obs. XI), que póde fechar completamente a cavidade.

Estes espaços fechados podem, mais tarde, por uma hypertrophia e fusão anastomótica, multiplicarem-se em um numero consideravel de pequenos espaços. Orthmann diz que, em regra, se encontram n'elles coallhos de fibrina, globulos brancos e cellulas epitheliaes destacadas e metamorphoseadas.

Estes espaços fechados, tapetados por um epithelio, foram em tempo tomados por cavidades glandulares e induziram tambem os antigos histologistas a assignalar a existencia de glandulas na mucosa tubar; hoje está desfeito o engano e sabe-se que taes glandulas foram um producto d'invenção originado n'um erro d'observação.

Em tempos modernos Orthmann, já conhecedor do erro dos seus antecessores, observando a constancia d'estas *cavidades pseu-*

do-glandulares n'um certo numero de salpingites, julgou-as características d'uma fôrma d'inflamação catarrhal e creou as *salpingites folliculares* como sub-divisão das salpingites catarrhaes. Os francezes, porém, andam muito acertadamente não achando motivo para a conservação d'esta sub-divisão como individualidade anatomo-pathologica, visto que ella é apenas uma fôrma, um aspecto das salpingites catarrhaes. E', pois, preferivel empregar a expressão commum: salpingites catarrhaes, e usar a palavra follicular para designar uma fôrma d'aquella inflamação. Foi por obediencia a este preceito que chamei salpingite catarrhal de fôrma follicular ao caso da Obs. VI.

Qual é o futuro d'aquelles espaços pseudo-glandulares? Orthmann assigna-lhes um de dois destinos: ou reduzirem-se pela crescente infiltração da periphèria, até chegarem a desaparecer completamente; ou ampliarrem-se pelo crescente augmento de secreções no interior, transformando-se então em espaços kysticos que vão dilatando-se e podem chegar a invadir a camada muscular; mais tarde as cellulas d'infiltração que rodeiam estes

espaços transformam-se em tecido de granulação e este em tecido fibrillar connectivo, abraçando os espaços kysticos.

Estudado o aspecto da mucosa, vejamos a conducta do *epithelio*. N'esta variedade de salpingite é de regra a conservação da maior parte do *epithelio*, mesmo nas pregas hypertrophiadas; comtudo elle pôde soffrer alterações ou mesmo descamar-se a espaços. Assim, quando duas pregas visinhas, pelo continuo augmento de volume, chegam ao contacto, a pressão exercida pelo *epithelio* começa por determinar a atrophia das celhas á qual succede o achatamento das células, que afinal se tornam baixas, conservando, porém, a sua disposição regular, que evidencia a sua descendencia das primitivas cellulas vibrateis.

Além d'esta alteração por pressão atrophica, o *epithelio* pôde soffrer outras lesões em logares que não soffrem apparentemente pressão alguma, como succede nas pregas ainda afastadas e nas cavidades pseudo-glandulares, quando vazias de conteúdo especial. Ordinariamente a lesão consiste a principio na queda das celhas vibrateis, depois na de-

generescencia gordurosa, ou mucosa, ou mesmo hyalina. Outras vezes as cellulas transformam-se gradualmente em outras fórmas cellulares (Orthmann).

Os *vasos* da mucosa são habitualmente muito cheios, tão cheios que muitas vezes se rompem, originando as ecchymoses que ás vezes se encontram nas salpingites catarrhaes (Obs. III).

Terminado o estudo da mucosa, passemos ás alterações da *tunica fibro-muscular*. N'alguns casos está evidentemente hypertrophiada, n'outras não o está sensivelmente; mas, attendendo a que a trompa doente de salpingite catarrhal está dilatada em relação á trompa sã, comprehende-se que a parede fibro-muscular, se acompanhasse passivamente esta dilatação, deveria estar adelgada; como não o está, devemos concluir, com o Professor Cornil, que na realidade a parede fibro-muscular soffreu um augmento d'espessura.

Este espessamento é, como a hypertrophia da mucosa, devido á infiltração cellular, que umas vezes se insinúa irregularmente por entre os feixes musculares e connectivos, apertando-os uns contra os outros, e

determinando um certo grau d'atrophia dos feixes musculares; outras vezes dispõe-se em fileiras ao longo dos vasos, ficando então indemnes os feixes musculares. Parece, pois, diz Orthmann, que em muitos casos de hypertrophia tubar, ás vezes consideravel, se trata mais da hyperplasia do tecido connectivo do que da hyperplasia do proprio tecido muscular.

Os *vasos* do interior da parede são, na maior parte dos casos, abundantemente cheios de sangue, como se pôde ver na Est. III.

OBSERVAÇÃO I

(PESSOAL)

Ovarite dupla primitiva. Salpingite catarrhal. Metrite. — Ablação dos annexos do utero, depois de laparotomia na linha branca. — Cicatrização por primeira intenção, sem accidentes. — Resultado nullo.

F., 25 annos, virgem, estatura regular, magra, nervosissima, d'um louro desbotado, ruborizando-se e empallide-

cendo com extranha facilidade, entrou para o Hospital de Santo Antonio a 2 de dezembro de 1890.

Antecedentes hereditarios. O pai, affectado de mania das perseguições e tendo nos ultimos annos soffrido dos intestinos e da bexiga, morreu com 56 annos d'idade, de molestia ignorada pela doente. Tanto elle como os tios paternos eram herpeticos.

Na adolescencia, a mãe deveu a abusos de alimentação durante a menstruação o tornar-se amenorrheica, dyspeptica, pallida e fraca; depois do primeiro parto, havendo amamentado o filho, melhorou de saude e os menstros restabeleceram-se. Quatro irmãos morreram infantes; tres dos outros são apenas fracos; só uma irmã, que tambem observei no Hospital, é que tem padecimentos exactamente analogos aos da doente.

Antecedentes pessoaes e historia da doença. Aos 7 annos teve o sarampo. Ainda criança, começou a ter frequentes coryzas, a soffrer do estomago e a tornar-se nervosa, irascivel e caprichosa.

Aos 16 e meio veio para o Porto. Desmandos de comida nas epochas catameniaes explicaram uma doença d'olhos que a obrigou a recolher-se ao Hospital; ahi foi-lhe receitado um banho e um purgante, os quaes a doente, apesar de recentemente menstruada, tomou, porque o pudor não lhe consentiu declarar o seu estado. N'esse mesmo dia teve dores atrozes no baixo ventre, que marcaram o principio de todos os seus padecimentos.

Desde então as menstruações passaram a ser cada vez mais dolorosas, com diminuição, quasi suppressão dos catamenios, que no entanto continuaram periodicos. Sobreveio prisão do ventre, chegando ás vezes a determinar phenomenos d'occlusão intestinal.

Aos 17 annos appareceu uma dermatose que motivou o uso prolongado de preparados ferruginosos.

Aos 19 annos sobreveio um corrimento branco-amarelado, que se tornou abundante.

Começou a tomar banhos do mar, mas teve de os suspender ao oitavo, por haver peorado: dores no ventre, micção frequente e dolorosa, etc.

A sobreposição d'estes novos incommodos aos antigos padecimentos, progressivamente aggravados, obrigaram-n'a a recolher-se pela segunda vez ao Hospital.

Estado actual. Menstruações ás vezes precedidas por violentas crises nervosas, de character convulsivo e sempre annunciadas por dores lancinantes, que teem chegado a determinar a syncope.

Corrimento branco-amarellado, abundante.

Prisão de ventre habitual, com não raros symptomas d'occlusão intestinal, entre os quaes tem apparecido o vomito fecaloide.

Dôr rectal permanente, exacerbada pela defecação, que é horrivelmente dolorosa.

Pollakiuria dolorosa. Dyspepsia acida. Cephalalgia geral quasi permanente.

Diagnosticada uma ovarite dupla foi proposta e accepta a intervenção cirurgica.

A *operação* foi feita pelo Ex.^{mo} Sr. Dr. Franchini no dia 16 de dezembro e consistiu na laparotomia na linha branca, seguida da ablação completa dos annexos uterinos. Não houve o menor accidente, a cicatrização fez-se por primeira intenção, mas a doente ficou no mesmo estado, saindo no dia 24 de janeiro de 1891.

Exame macroscopico dos annexos. Os annexos d'um lado são semelhantes aos do lado opposto. As trompas, levemente engrossadas, a direita rectilinea e com dois pequenos kystos na extremidade externa, a esquerda um tanto tortuosa, são guarnecidas por franjas, todas livres, regularmente dispostas á volta do orificio abdominal, permeavel. As trompas estão presas por fortissimas adherências aos ovarios, que se apresentam duros, de superficie muito accidentada, e com um volume tres ou quatro vezes maior que o normal; córtes d'estes órgãos mostram, além de muitas vesiculas de

Graaf, alguns volumosos kystos de conteúdo solido e cinzento, tudo rodeado por um tecido fibroso muito forte.

Exame microscopico das trompas. Se não fôra a infiltração embryonaria, ainda assim pouco consideravel, de toda a espessura do córte, dir-se-hia, depois d'um rapido exame, que as trompas estavam normaes, porquanto a parede está muito levemente espessada e as pregas e vegetações apenas estão um pouco avolumadas, mas nenhuma se ramificou, nenhuma se anastomosou.

Mas o epithelio vibratil, intacto na quasi totalidade da mucosa, falta por completo n'alguns raros pontos em que a infiltração cellullar se condensou mais.

OBSERVAÇÃO II

(PESSOAL)

Metrite e salpingo-ovarite chronica, dupla.
— Laparotomia na linha pubi-umbilical e ablação dos annexos do utero. — Cicatrização por primeira intenção. — Complicações da convalescença. — Cura.

F., 30 annos, casada, regularmente constituida, pouco nutrida, muito nervosa, soffrendo de hysteria latente, entrou para o Hospital de Santo Antonio a 16 de maio de 1891.

Antecedentes hereditarios. O pai morreu de congestão cerebral aos 60 annos, tendo sido sempre robusto e saudavel. A mãe, que lograra boa saude, falleceu aos 50 annos, de demencia paralytica. Na linha collateral, boas referencias.

Antecedentes pessoaes e historia da doença. Em criança teve o sarampo e a variola, aos 14 annos uma gastrite, aos 25 uma erupção cutanea.

Menstruada pela primeira vez aos 14 annos, continuou a sel-o periodicamente, durante oito dias, sem dores.

Casada aos 25 annos, mostrou sempre apathia e mesmo repugnancia sexual. Passados tres mezes teve um aborto espontaneo e desde então perdeu o appetite, emmagreceu e nunca mais gosou boa saude.

Tres annos depois teve um parto natural, de tempo, seguido de puerperio regular.

Passado mais d'um anno, d'uma vez em que se abaixou violentamente, sentiu de repente uma dôr no quadril direito, dôr que nunca mais desapareceu.

Só dois annos depois é que, sem causa apreciavel, se aggravaram os soffrimentos originados depois do aborto: o emmagrecimento accentuou-se, sobreveio cephalalgia e, a longos intervallos, arrepios; appareceu um pequeno corrimento branco, ás vezes côr d'agua de lavar carne; micção mais frequente, mas não dolorosa; menstruações mais abundantes.

Em setembro do anno passado tomou banhos do mar, que teve de suspender ao decimo, por terem apparecido pu-xos e tenesmo rectal.

Recolhida pela primeira vez ao hospital, soffreu a 13 de dezembro a raspagem uterina, ficando curada da leucorrhœa. Passados alguns mezes voltou ao Hospital pela segunda vez.

Estado actual. Apyrexia. Inappetencia. Dôres permanentes nas regiões iliacas, irradiando para os quadris, especialmente o direito, para a coxa direita e ás vezes para o thorax (axillas e espaduas). De quando em quando, pontadas diffusas, ambulantes, fugazes, pelo thorax. Defecação difficultosa, mas não dolorosa. Muito frequentes vezes, sensação de bola hysterica.

Exame physico. O utero encontra-se em retro-sinistro-flexão. Os ovarios cahidos no fundo-de-sacco de Douglas, apresentam-se volumosos, o direito mais do que o esquerdo, duros e extremamente dolorosos.

As trompas nada manifestam d'anormal.

Diagnosticou-se uma ovarite dupla.

Operação. A 7 de julho o Ex.^{mo} Sr. Dr. Franchini praticou a laparotomia na linha pubi-umbilical, seguida da ablação dos anexos do utero. Encontrou-se no peritoneo um exsudato pouco abundante e havia fortes e geraes prisões entre os ovarios e os orgãos visinhos.

A cicatrização fez-se por primeira intenção.

Nos dias seguintes á operação houve um notavel desacordo entre a temperatura, que era normal, e o pulso, que batia 150 a 160 vezes por minuto e era pequeno, molle, depressivel.

Ao segundo dia sobreveio ictericia (note-se que durante a operação não se usou senão agua destillada).

No entanto a doente continuava com vomitos e insomnia, durante seis dias. Depois appareceu um abcesso da parede abdominal, depois de cuja abertura a convalescente ficou muito melhor.

Mas, no dia 3 d'agosto, sem ter havido prodromos, sobreveio tosse, com expectoração, primeiro nitidamente sanguinea, logo em seguida pneumonica e purulenta; no dia seguinte tornou-se fetida e assim se conservou por mais dois dias; depois os escarros tomaram o character nummular, continuando de longe em longe a vir estriados de sangue.

Entretanto, a temperatura, que subira a 39°, baixou ao estado normal.

Depois d'um tratamento reconstituinte, a doente sahiu no dia 3 de setembro, melhorada d'esta complicação da convalescença e curada dos soffrimentos que haviam motivado a operação.

Exame macroscopico dos anexos. Os anexos d'um lado teem o mesmo aspecto que os do lado opposto.

As trompas, alongadas, mas não engrossadas, a direita flexuosa, a esquerda rectilinea, terminam por numerosas franjas, muito desenvolvidas, todas separadas, deixando livre o orificio abdominal.

Estão um tanto approximadas, por adherencias, dos ovarios, que são volumosos, d'uma dureza fibrosa, de superficie desigual; côr uniformemente esbranquiçada; n'um córte mostram uma massa compacta de tecido fibroso, interrompida por pequenos mas numerosos kystos solidos, dos quaes só dois são sanguineos.

O córte da trompa nada instrue.

Exame microscopico das trompas. As pregas apresentam um aspecto inteiramente novo: são muito alongadas, prolongando-se algumas até ao centro da cavidade, recurvadas em diversos sentidos, mesmo em zig-zag, mas conservando a mesma pequena largura desde a base até ao vertice. Só algumas são ramificadas, mas os ramos de divisão, muito pequenos, tem quasi a mesma largura que o ramo principal. Tambem só algumas raras vegetações de pregas oppostas é que se encontram fundidas pelos vertices.

Epithelio cylindrico, intacto na maior parte da mucosa, destacado apenas n'uma pequena extensão d'algumas pregas.

Parede não sensivelmente hypertrophiada. Infiltração embryonaria quasi uniforme em todo o córte.

OBSERVAÇÃO III

(AS INFORMAÇÕES CLINICAS FORAM DADAS PELA MINHA
CONDISCIPULA D. MARIA PAES MOREIRA)

Salpingo-ovarite dupla. — Extirpação dos anexos do utero depois da laparotomia abdominal na linha mediana. — Cicatrização da parede abdominal por primeira intenção, com suppuração consecutiva pelos drenos. — Cura.

F., 24 annos, casada, constituição fraca, temperamento lymphatico-nervoso, teve na infancia o sarampo, variola e

coqueluche, foi sempre regrada nas visitas catameniaes, que principiaram aos 13 annos; casou aos 14 e, passados 15 dias, sobreveio uma adenite inguinal esquerda, que a teve no leito durante quatro mezes.

Aos 16 annos, depois d'uma violenta emoção que a surpreendeu no primeiro dia dos catamenios, teve uma colica sufficientemente forte para deixar a doente prostrada por largos dias.

Aos 17 annos esteve perigosamente doente d'uma febre typhoide, e aos 18 annos principiou a soffrer de colicas hepaticas.

Aos 20 annos gravidou, e depois de nove mezes de continuos soffrimentos (vomitos, dôres no ventre, especialmente nas regiões illiacas, etc.) teve um parto natural. Ao segundo dia, depois do parto, levantou-se imprudentemente, por causa do recém-nascido, resultando ter uma crise nervosa, que se repetiu passados tres dias, por occasião da morte do filho.

Depois ficou sempre a soffrer de dôres continuas nas regiões ovaricas, exacerbando-se nas vesperas do incommodo mensal, que é sempre acompanhado de crises nervosas.

Dos 21 até aos 24 annos teve quatro peritonites. Depois da ultima, que foi gravissima, o Ex.^{mo} Sr. Professor Dr. Azevedo Maia propoz á doente uma operação que foi accetá e se realisou em casa da doente.

A *operação* consistiu na salpingo-oophorectomia, pelo methodo abdominal, com incisão na linha mediana.

Durante as manipulações operatorias romperam-se dois kystos ovaricos purulentos, sendo muito trabalhosa a enucleação por causa das adherencias epiploicas e intestinaes. O descollamento foi feito com os dedos, sendo certo que ficaram fragmentos da parede dos kystos na cavidade pelvica. Por isso, a despeito d'uma cuidadosa lavagem pelvica a agua quente, foram deixados dois drenos grossos, na previsão de uma abundante exsudação e provavel suppuração. A cicatrização da parede abdominal fez-se por primeira intenção,

mas houve uma supuração consecutiva pelos drenos. A doente encontra-se curada.

Exame macroscópico dos anexos. D'ambos os lados, as trompas, dobradas violentamente em arco sobre os ovários, que ellas envolvem na metade da circumferencia, formam com elles uma massa globulosa, completamente envolvida em fortes adherencias que apenas deixam livres as franjas, sendo, porém, de notar que algumas se encontram já agglutinadas com outras. Dando na massa tubo-ovarica um córte de fóra a fóra, vê-se que as trompas estão engrossadas, a esquerda mais do que a direita, sem liquido especial, ambas intimamente adherentes aos ovários, tambem volumosos e duros, e apresentando, no meio d'um tecido fibroso, kystos mais numerosos á direita do que á esquerda, na maior parte sanguineos. Mas, além d'alguns kystos purulentos, ha no exterior restos da parede dos kystos da mesma natureza, que se romperam durante as manipulações operatorias.

Exame microscópico das trompas. As lesões são mais manifestas na trompa direita. As pregas estão hypertrophiadas, as vegetações estão um tanto ramificadas e nem todas as pregas se conservam isoladas; algumas fundiram-se com pregas visinhas, resultando saliencias de larga base, formadas de tecido conjunctivo muito embryonario, coroadas quasi completamente de pequenas vegetações isoladas.

A infiltração embryonaria da mucosa é consideravel, o epithelio cylindrico acha-se ainda intacto em algumas vegetações, mas na maior parte está muito alterado.

A vascularisação da mucosa nada tem de notavel. Pelo contrario, ella é muito accentuada na parede. Esta apresenta uma espessura consideravel, devida a uma infiltração embryonaria variavel d'intensidade segundo os pontos observados, mas que em geral vai diminuindo da mucosa para a sorosa.

OBSERVAÇÃO IV

(OS DADOS CLINICOS FORAM FORNECIDOS PELO
QUINTANISTA ALBERTO AUGUSTO GOMES D'ALMEIDA)

Enorme corpo fibroso do utero, d'evolução abdominal, datando de quatro annos. — Hysterectomia abdominal; tratamento do pediculo pelo methodo extra-peritoneal (processo de Hegar). — Cura. — Trompas affectadas de salpingite catarhal.

F., 39 annos, virgem, de constituição fraca, magra, não tem antecedentes hereditarios dignos de menção e accusa, nos antecedentes pessoas: febres intermitentes e rheumatismo aos 14 annos; aos 15, novo ataque de rheumatismo: aos 25, o sarampo e, logo em seguida, uma doença febril (gastrite?) durante oito dias; depois do sarampo nunca mais logrou perfeita saude e ficou soffrendo repetidas erupções cutaneas, de fórmias variadas, que só desappareceram ha dois annos. Aos 32 annos teve, no verão, ictericia, que reapareceu nos tres verões seguintes.

O fluxo menstrual estabeleceu-se aos 13 annos; pouco depois, logo em seguida ao primeiro ataque de rheumatismo, suspendeu-se durante dois ou tres mezes; depois continuou com toda a regularidade, todos os mezes, sem dôres.

Historia da doença. Ha quatro annos os menstros passaram a ser dolorosos, mais abundantes, e tornaram-se progressivamente tão frequentes que, passado um anno, já o periodo intermenstrual era apenas de quinze dias. Depois este periodo encurtou-se, e a oito dias de catamenios succediam oito dias de intervallo.

Ha dois annos, apoz um mez de fluxo sanguineo, appa-

receu um corrimento, primeiro branco, depois cada vez mais amarello, e que persistiu sempre nos intervallos do fluxo sanguineo.

Então um medico preveniu-a da existencia d'um tumor uterino, que a doente não havia ainda notado, mas já apparente pela palpação abdominal e que foi crescendo a ponto de chegar a formar uma enorme saliencia, durissima, em toda a parte inferior do abdomen.

Todavia, além da micção frequente, não havia, como nunca houve, outros phenomenos de compressão.

Vinda a doente para o Porto, diagnosticou-se um corpo fibroso do utero e resolveu-se intervir cirurgicamente.

Operador, o Ex.^{mo} Sr. Dr. Franchini.

A *operação* realizou-se no Hospital de S. Francisco e consistiu na hysterectomia abdominal, com tratamento do pediculo pelo methodo extra-peritoneal, processo de Hegar. Foram tambem extirpados os annexos do utero, com apparencias de lesados.

A doente passou uma convalescença isenta de complicações e retirou para a provincia em setembro ultimo, em via de prompta cura.

Exame macroscopico dos annexos. Do lado esquerdo: o ovario, de consistencia dura, renitente, mas desigual, está achatado antero-posteriormente, esbranquiçado na face anterior, onde apenas apresenta uma mancha avermelhada, correspondente a uma vesicula de Graaf; na face posterior ha uma sementeira de pontos avermelhados, mais confluentes na parte externa; na parte interna ha uma mancha de mais d'um centimetro de diametro, exactamente igual á da face anterior. No angulo inferior e externo encontra-se uma cavidade kystica, do tamanho d'um grão de milho. A trompa, de tres centimetros de comprimento, de grossura normal ou quasi normal, apresenta-se levemente flexuosa, e tem uma curvatura de concavidade anterior; consistencia normal; côr roxeada escura; franjas numerosas, nitidas, um pouco hypertrophiadas. Separada do ovario, apresenta na face convexa

dois pequenos kystos, adherentes entre si, formando um cotovelo violento; o conteúdo dos kystos é uma substancia esbranquiçada, semi-solida.

Do lado direito: o ovario, de consistencia dura, renitente, de superficie irregular, com grandes saliencias e depressões, apresenta-se volumoso, de fórma ovoide, de cor esbranquiçada, excepto na face superior, onde ha uma mancha vermelho-escura, correspondente a um enorme corpo amarello, de fórma elliptica, medindo dezoito millimetros no eixo maior e quinze no menor; na face inferior ha tambem duas manchas avermelhadas, correspondentes a vesiculas de Graaf.

A trompa só differe da do lado opposto em ter, perto do pavilhão, dois kystos contiguos: um, do tamanho d'uma avellã, tendo na parede numerosos ramusculos vasculares, encerra um liquido esbranquiçado, tendo em suspensão uma substancia pulverulenta, e n'alguns pontos floconosa, nada offerecendo de caracteristico ao exame microscopico; o outro kysto é muito mais pequeno e opaco, por causa do excesso de substancia pulverulenta.

Exame microscopico das trompas. As lesões são quasi identicas d'ambos os lados. As pregas, numerosissimas, sem nenhuma anastomose, umas alongadas, não engrossadas e pouco ramificadas, outras muito curtas, indivisas e largamente implantadas, são povoadas por cellulas embryonarias, que n'estas pregas são muito mais profusamente distribuidas do que n'aquellas.

Parallelamente, o epithelio das pequenas saliencias está completamente destruido, o das maiores encontra-se muito alterado, talvez em degenerescencia mucosa.

A parede fibro-muscular, levemente hypertrophiada, com a camada muscular muito reduzida á custa do tecido conjunctivo fibroso, tem uma infiltração muito ligeira e, ao contrario da mucosa, offerece vasos, na maior parte repletos de sangue e alguns de enorme calibre.

OBSERVAÇÃO V

(PESSOAL)

Kystos ovaricos bilateraes, pouco volumosos. — Laparotomia mediana. Puncção do kysto direito, evacuação com o aspirador de Potain e extirpação do sacco, trazendo adherente a trompa, affectada de salpingite catarrhal. — Cicatrização por primeira intenção, sem accidentes. — Cura.

F., 53 annos, casada, constituição forte, bem nutrida, pronunciadamente sanguinea, mas tambem nervosa, entrou para o Hospital de Santo Antonio (sala particular) a 6 d'abril de 1890.

Antecedentes hereditarios. O pai, asthmatico, morreu com 77 annos de idade. Da mãe nada sabe. Um irmão é asthmatico, uma irmã morreu tysica aos 28 annos.

Antecedentes pessoas e historia da doença. Em criança teve o sarampo e a variolá, aos 21 annos uma febre gastrica, aos 26 uma doença pulmonar com tosse, expectoração sanguinea, debilidade e inappetencia, curando se depois de um longo tratamento reconstituente. Depois teve, além de repetidas dôres rheumaticas, dois ataques de rheumatismo poly-articular agudo.

O fluxo catamenial appareceu aos 13 annos. Os catamenios duram quatro dias, e na vespera, além do ventre intumecer, a doente sente fortissimas dôres no baixo ventre e nas cruces.

Aos 18 annos deu-se um facto curioso: depois de ter, durante alguns dias, fisdas no baixo-ventre, lado esquerdo, tendo ao mesmo tempo a sensação de distensão de qualquer coisa interior, que no entanto não se manifestava exteriormente, sentiu de repente desaparecer a distensão, romper-se

qualquer coisa e sahiu logo pela vagina um abundante liquido de côr citrina.

No dia seguinte appareceu um corrimento branco, que ficou permanentemente, diminuindo com a menopausa, aos 44 annos e cessando passados alguns annos.

Até aos 30 annos as visitas catameniaes eram muito espaçadas, chegando a distar tres mezes; depois começaram a ser cada vez mais approximadas, chegando a haver apenas duas semanas d'intervallo. Foram, porém, sempre muito dolorosas. Casou aos 38 annos e permaneceu esteril.

A' medida que os catamenios, depois dos 30 annos, se iam approximando, embora guardassem a duração primitiva (quatro dias), tornavam-se cada vez mais abundantes, a ponto de serem um verdadeiro incommodo depois dos 40 annos.

Assustada com a quantidade do fluxo, recorreu á medicina, tomou um preparado ferruginoso e, desde então, desde os 44 annos, os menstros cessaram para sempre. Ficou, porém, a soffrer do ventre, que se apresentava quasi sempre intumescido, com dôres, peso, etc.

Foi em principios de setembro de 1890 que principiou verdadeiramente a soffrer, accusando um peso incommodo no baixo ventre, que era doloroso á pressão, notando em breve a existencia d'um tumor que descia manifestamente no fundo do ventre. Passadas duas ou tres semanas surgiram no tumor dôres espontaneas, continuas, em fórma de fisgadas, que a cicutina acalmou um pouco, attenuando-lhes a intensidade e reduzindo-lhes a duração. Depois as fisgadas foram-se dissipando espontaneamente, ficando só o peso no baixo ventre e a dôr ao calcamento do tumor. As fisgadas irradiavam pela coxa esquerda (face antero-interna), n'uma zona longitudinal, cuja temperatura era superior á normal.

Depois, em principios de novembro, já durante o periodo de calma seguido ao apparecimento do referido tumor, sobreveio acima da virilha direita um segundo tumor, absolutamente indolente mesmo á pressão, e que subia para a região umbilical á medida que ia crescendo.

Ainda em novembro, não sabe se antes se depois do apparecimento do segundo tumor, teve uma pelvi-peritonite, de causa desconhecida, que cedeu aos topicos usuaes e a um purgante de citrato de magnesia. A doente notou e o medico assistente vérificou que durante esta doença os dois tumores desapareceram á vista e á palpação, voltando novamente quando a doente, já restabelecida, se poz a pé.

Depois os tumores foram crescendo, e os soffrimentos, sempre aggravados, determinaram a doente a procurar no Hospital uma sala para seu tratamento. Ahi teve outra pelvi-peritonite, attribuida pela doente ás fortes pressões e grandes deslocamentos visceraes, realisados pelo medico no acto do exame physico.

Estado actual. A doente apresenta a melhor apparencia de saúde, excellente estado de nutrição, está apyretica e é-lhe quasi indifferente qualquer attitude, menos a posição sentada, porque não lh'a permite o tumor do lado esquerdo, muito descido no baixo ventre e doloroso á pressão; o tumor d'este lado denuncia-se permanentemente por uma sensação de peso e de tensão, muito perseguidora, cortada de quando em quando por fisgadas intoleraveis; desaparece no decubito dorsal para reaparecer na posição erecta, sobretudo durante a marcha e especialmente na descida d'uma ladeira ou d'uma escada, porque então a sensação do peso não é supportavel.

Diagnostic. Kystos ovaricos bilateraes.

Operação. A 5 de maio do anno passado praticou o Ex.^{mo} Sr. Dr. Franchini a laparotomia mediana, reconhecendo que o kysto esquerdo tocava na linha mediana com o direito, dando a apparencia d'um só kysto bilobulado. Feita a punção do kysto d'evolução abdominal e evacuado o conteúdo com o aspirador de Potain, extirpou-se o sacco e com elle a trompa, que lhe adheria em todo o comprimento. O kysto esquerdo havia descido na pequena bacia e tinha-se enrolado em torno do utero.

A cicatrização da ferida abdominal fez-se por primeira

intenção, sem o menor accidente, a convalescença foi rapida e a doente retirou-se no dia 25 de maio, sem accusar incommodo algum.

Exame macroscopico da peça extirpada. A trompa, alongada e engrossada, está lançada a tiracollo sobre a face anterior do kysto ovarico; ao qual está ligada, em todo o comprimento, por adherencias carnosas. A Est. IV é a reproducção phototypica d'uma photographia d'este curioso exemplar anatomo-pathologico; os orgãos são representados em tamanho um pouco menor que o natural.

Exame histologico da trompa. As pregas da mucosa apresentam varios aspectos: umas são pequenas, arredondadas, em fórma de gomos, salientando-se d'alguns millimetros simplesmente na cavidade tubar; outras, muito mais volumosas, apresentam variadas saliencias em volta da parte principal e central da prega; outras são quasi regularmente rectangulares e largamente implantadas na parede tubar. N'estas ultimas, e especialmente nas segundas, ha vasos, alguns de calibre relativamente consideravel, principalmente na base das pregas.

Todas as pregas são formadas por um estroma de tecido connectivo, mais ou menos infiltrado de cellulas embryonarias, e são tapetadas, as menores por um epithelio cylindrico muito regularmente disposto, as maiores por um epithelio alterado por vezes, em tres ou quatro camadas n'alguns pontos. Em nenhum ponto, porém, existem celhas.

A parede não tem grandes alterações anatomo-pathologicas; ha simplesmente a notar uma ligeira infiltração embryonaria em alguns pontos e a existencia de numerosos e alguns relativamente volumosos vasos, que se estendem mesmo até á base das pregas da mucosa.

OBSERVAÇÃO VI

(OS DADOS CLINICOS FORAM EXTRAHIDOS E RESUMIDOS
D'UM DIARIO DE CLINICA MEDICA DO MEU CONDÍSCIPULO
CARLOS ALBERTO DE LIMA).

Metrite chronica d'origem blenorragica. Salpingo-ovarite chronica, dupla: salpingite catarrhal, de fórma follicular. — Laparotomia na linha pubi-umbilical, seguida da ablação dos annexos do utero. — Cicatrização por primeira intenção. — Cura.

F., 21 annos, solteira, temperamento pronunciadamente lymphatico, entrou para o Hospital de Santo Antonio (Enfermaria de Clinica Medica) a 13 d'outubro de 1890.

Antecedentes hereditarios. A mãe falleceu quando a doente apenas tinha um anno d'idade, sendo portanto impossivel averiguar a causa da morte. O pai tem sido sempre muito saudavel. Tem dois irmãos, que ambos soffrem do peito, e tres irmãs, todas casadas, das quaes a mais velha é saudavel; outra soffre do peito, principalmente depois do terceiro parto; a mais nova soffre do ventre depois do primeiro parto, que foi dystocico. Tias paternas saudaveis, uma tia materna queixa-se do peito.

Antecedentes pessoas e historia da doença. Aos tres annos teve a variola; aos quatro o sarampo. Pouco antes dos doze annos teve uma forte dôr no ventre (naturalmente uma colica), que irradiava até ás cruzes e se repetiu tres vezes, com pequenos intervallos. De cada vez a dôr era mais forte, determinando na terceira a perda dos sentidos. Em todas essas occasiões o ventre endurecia, augmentava de volume e tornava-se sensivel ao minimo contacto (mesmo o da roupa da cama). Havia um arrefecimento geral, acompanha-

do de suores frios. Por essa occasião teve uma hemoptyse, sendo necessario ligar-lhe o thorax.

Pouco depois dos 12 annos foi assistida pela primeira vez, sendo os menstrosos bastante abundantes, descorados, e durando oito dias. Esta primeira menstruação foi precedida por dôres fortes nas cruces, durando quinze dias.

Na segunda epocha menstrual as dôres lombares reproduziram-se, acompanhadas por uma dôr no baixo ventre, que irradiava lateralmente, desapparecendo logo que se estabeleceu a assistencia; o corrimento, n'esta segunda epocha, durou apenas tres dias. O ventre tornou-se doloroso, principiou a inchar e appareceu um leve corrimento de côr esbranquiçada.

Na terceira menstruação as dôres augmentaram, persistindo o corrimento, embora muito insignificante.

Este augmentava desde que a doente praticava um desvio de regimen ou humedecia os pés.

Até aos 18 annos não accusa outros incommodos. N'essa idade, depois das primeiras cohabitações, contrahiu uma vaginite blenorragica, depois gravidou e, por occasião da prenhez, o corrimento passou de esbranquiçado a amarello; o parto, de tempo, foi dystocico e precedido durante tres dias por fortissimas dôres.

Nos ultimos dois annos antes d'entrar para o Hospital, a menstruação tem sido muito irregular (umas vezes de quinze em quinze dias, outras vezes de mez em mez) e sempre precedida de fortes dôres na cabeça, ventre e cruces.

Ha um anno a esta parte todos os symptomas se teem aggravado, depois que, por occasião da assistencia, tomou um banho do mar, durante o qual perdeu os sentidos, ficando suspensos os menstrosos.

Ha nove mezes teve um ataque de rheumatismo articular agudo, à *frigore*, nos membros superiores, do qual ainda persistem as dôres.

Estado actual. Q habito externo, bem como o exame do abdomen, nada revelam d'importante.

O toque vaginal dá o fundo-de-sacco vaginal esquerdo um pouco menos amplo que de ordinario, sentindo-se o ovario em adherencia manifesta com a trompa do mesmo lado, chegando mesmo a provocar um pouco de latero-flexão uterina esquerda; passando a polpa do dedo sobre o ovario, que se apresentava como um corpo analogo a uma amendoa, mas pouco movel, sentiam-se saliencias mais ou menos esphericas, acompanhadas de depressões correspondentes: o toque, especialmente quando acompanhado de palpação abdominal, provocava dôres vivas na região inguinal correspondente.

Do lado direito. os annexos, se bem que pouco moveis, não affectavam perturbações tão intensas, nem a sua exploração provocava dôres tão vivas; estavam um pouco em prolapso.

O exame ao especulo mostra o collo do utero normal e a mucosa vaginal um tanto descorada, parecendo que o corrimento amarellado partia de dentro da cavidade uterina.

Diagnostico. Salpingo-ovarite chronica dupla, devida, naturalmente, á propagação d'um trabalho phlegmasico que partiu do utero (endometrite) e cuja causa mais provavel foi a blenorragia.

Operação. Reconhecida a inutilidade do tratamento medico e levantadas as forças da doente, decidiu-se fazer a ablação dos annexos do utero, depois da laparotomia na linha pubi-umbilical.

A operação foi feita no dia 6 de novembro pelo Ex.^{mo} Sr. Professor Dr. Azevedo Maia, que encontrou as trompas adherentes aos ovarios e estes sepultados em exsudatos organisados. Os ovarios, principalmente o esquerdo, achavam-se affectados de degeneração kystica.

A operação durou 28 minutos, tendo-se gasto 34 grammas de chloroformio.

Até ao dia 10 nada houve de notavel, conservando-se o pulso entre 100 e 120 e sendo o maximo de temperatura 38°,3 no dia 7.

No dia 10, porém, a doente principiou a queixar-se de

dôres no flanco direito, que foram augmentando a ponto de se tornarem intoleraveis e provocarem um pouco de delirio; temperatura 38^o,6, pulso 112.

Reconheceu-se que do lado direito da linha pubi-umbilical havia um abcesso, por causa do qual foi necessario tirar um dos pontos superficiaes. As dôres diminuíram em seguida.

No dia 11, de tarde (temperatura 39^o,3, pulso 120), a doente principiou a tossir e a queixar-se de falta d'ar. Havia uma broncho-pneumonia.

No dia 15 a temperatura subiu a 40^o, o pulso a 128.

Depois a temperatura baixou e, se não voltou á cifra normal, talvez isso possa explicar-se pelo reaparecimento das dôres rheumaticas.

No fim de nove dias foram-lhe tirados os pontos da costura.

O corrimento desapareceu completamente, as dôres abdominaes ainda persistiram algum tempo, desaparecendo nos começos do mez de dezembro. No dia 8 do mesmo mez a doente pediu alta, sahindo do Hospital completamente curada.

Exame macroscopico dos annexos. Não o menciono, porque as peças, extirpadas n'uma epocha anterior á do principio dos meus trabalhos, e havendo servido a repetidas demonstrações anatomo-pathologicas, achavam-se de tal modo retalhadas, quando tomei conta d'ellas, que não foi possivel submettel-as a uma prova descriptiva.

Exame microscopico das trompas. (1) O cóрте d'ambas as trompas é curiosissimo, por offerecer um bello exemplâr,

(1) Devo mencionar aqui um facto interessante, não obstante este não entrar propriamente no campo da minha these; refiro-me aos enormes corpos amarellos que tive occasião de observar nos ovarios pertencentes a esta trompa, corpos amarellos que faziam lembrar pelas dimensões (perto de 0^m,02) os da gravidez. E' um facto este que Cornil menciona tambem (Cf. Cornil, *Léçons sur les metrites etc.*, pag. 107 — 1890).

muito typico, de salpingite catarrhal, de fórma follicular, como se pôde vêr na Est. III.

A mucosa, apenas com um insignificante orificio central e completamente crivada de cavidades forradas por um epithe-lio alterado, apresenta uma generalisada e riquissima fusão anastomotica.

Estas cavidades pseudo-glandulares, características da salpingite chamada follicular, são rodeadas por uma abundante infiltração cellular e contêm algumas cellulas migradoras.

A parede fibro-musculosa acha-se consideravelmente hypertrophiada e, ao contrario da mucosa, é notavel pela grande quantidade de vasos que contêm, seccionados em diferentes sentidos e extremamente volumosos.

Por toda a parte, e n'alguns pontos mais accentuadamente do que n'outros, ha uma abundante infiltração cellulo-embryonaria.

Em varios pontos da parede ha cavidades de diferentes fórmas, umas arredondadas, outras alongadas, algumas completamente cheias de cellulas embryonarias, outras vazias e com as paredes tapetadas por cellulas da mesma natureza. Uma d'estas cavidades acha-se representada na Est. III.

Algumas distam consideravelmente da mucosa, circumstancia que não permite admittir que ellas sejam devidas á invasão da parede fibro-musculosa pelas cavidades pseudo-glandulares da mucosa, como pretende Orthmann, e auctorisa a aceitar a opinião dos que julgam ainda desconhecida a sua origem.

RESUMO DA HISTOLOGIA DAS SAL

OBS. I	OBS. II	OBS.
<p>Pregas não sensivelmente hypertrophiadas; não ramificadas. Não ha anastomoses.</p>	<p>Pregas alongadas, recurvadas em diferentes sentidos, de grossura uniforme; levemente ramificadas. Algumas anastomoses com pregas oppostas.</p>	<p>Pregas hypertrophiadas, algumas levemente implantadas, tanto ramificadas como anastomoses com pregas visinhas.</p>
<p>Leve infiltração embryonaria.</p>	<p>Leve infiltração embryonaria.</p>	<p>Regular infiltração embryonaria.</p>
<p>Epithelio vibratil intacto na quasi totalidade da mucosa, apenas destacado n'alguns raros pontos de maior confluencia embryonaria.</p>	<p>Epithelio vibratil intacto na maior parte da mucosa, destacado n'uma pequena extensão.</p>	<p>Epithelio vibratil preservado n'algumas partes, alterado n'outras partes da mucosa.</p>
<p>Parede muito levemente hypertrophiada, com infiltração ligeira.</p>	<p>Parede levemente hypertrophiada, com infiltração ligeira.</p>	<p>Parede com infiltração levemente hypertrophiada, com infiltração e vasos de consideravel.</p>

CAPITULO II

SALPINGITE PURULENTA

E' caracterisada macroscopicamente pela presença de pus na cavidade tubar, em quantidade variavel, podendo ser tão pequena que apenas lubrifique a mucosa, podendo ser tão consideravel que chegue a adquirir proporções collossaes. O primeiro caso corresponde á salpingite purulenta propriamente dita, o segundo, aquelle em que ha accumulacão de pus na cavidade da trompa transformada em kysto, corresponde á pyo-salpingite. Mas, seja dito desde já, esta distincção é apenas clinica e não histologica, e é para estranhar que Orthmann, por exemplo, descreva á parte as duas fórmas, assignando-lhes, comtudo, lesões communs.

Nas trompas kysticas o pus occupa ás vezes toda a cavidade, outras vezes dispõe-se n'um segmento ou em varios segmentos que dão ao órgão um aspecto moniliforme, resultante ou da occlusão do canal pelas anastomoses das pregas em diferentes pontos, ou do estrangulamento da trompa á custa de bridas exteriores. A accumulção do pus chega a attingir proporções extraordinarias. Tal é o notavel caso referido por L. Championnière á Sociedade obstetrica e gynecologica de Paris (1), de duas monstruosas trompas, uma das quaes contivera nada menos de 1200 gr. de pus. Tal é tambem o caso da clinica de Goettinger (2), em que o tumor subia até o umbigo.

As trompas encontram-se ligadas, por adherencias vascularizadas, aos ovarios, onde é frequente encontrar-se folliculos de Graaf cheios de pus (kystos purulentos dos ovarios). Muitas vezes mesmo, depois da adhesão, produz-se uma ruptura entre os dois órgãos, cujas cavidades ficam communicando. Nos casos extremos encontra-se apenas um vasto foco purulento rodeado por vestigios do ovario e da trompa (Bardet).

O *pus*, geralmente espesso, bem ligado, esverdeado, como o do fleimão, ás vezes mais soroso, com os caracteres do muco-pus, offerece ao exame microscopico globulos lymphaticos, ás vezes affectados de degenerescencia gordurosa ou hyalina, e cellulas epitheliaes, cahidas do revestimento da mucosa e por vezes mortificadas, como provam pela indifferença do nucleo para a acção pigmentar do picro-carmim.

O exame bacteriologico é da maior importancia como base para o diagnostico differencial das salpingites purulentas, sob o ponto de vista etiologico. Effectivamente, é possivel encontrar os diversos micro-organismos da suppuração, os da blenorragia, etc. Infelizmente, porém, só nos casos recentes, muito raros na clinica cirurgica, é que se logra descobrir estes microbios; em casos de doença antiga, os microbios, deixando d'encontrar um meio apropriado, destroem-se, sendo baldadas todas as tentativas para os descobrir no liquido purulento. Negativos teem sido tambem todos os resultados obtidos com as inoculações e com as culturas em placas. (Orthmann).

Passemos ao exame da *mucosa*. Collocando na platina do microscopio preparações de differentes casos de salpingite purulenta, nota-se logo uma grande diversidade na forma das pregas mucosas: umas vezes as pregas estão simplesmente hypertrophiadas, outras vezes ramificadas, mesmo anastomosadas, reproduzindo o quadro das salpingites catarrhaes, quadro que se torna ainda mais semelhante quando as anastomoses originam cavidades pseudo-glandulares. N'um grau mais adiantado as vegetações reúnem-se de uma maneira quasi completa, as cavidades pseudo-glandulares augmentam em numero e reduzem-se em tamanho, e toda a mucosa se transforma n'um tecido embryonario, á primeira vista homogeneo, mas onde uma fraca amplificação deixa vêr cavidades e fendas, forradas por uma camada de cellulas cylindricas, cubicas e baixas. Nas maiores d'estas cavidades encontram-se cellulas destacadas, em degenerescencia mucosa. Este tecido novo, que forra a face interna da parede tubar, é limitado do lado da cavidade por irregularidades, por leves saliencias que se diriam papillares, completamente desprovidas d'epi-

thelio e em relação directa com o pus. Este tecido pôde soffrer uma necrose, seguida da expulsão da camada mais superficial, necrose que se vai estendendo de modo a provocar a destruição completa da mucosa, até á camada muscular.

Algumas vezes, porém, a trompa não passa por uma tão longa phase anastomótica e destructiva. As pregas, umas vezes hypertrophiadas, soffrem a necrose, do vertice para a base, e apresentam-se como que roídas, fazendo pequenas saliencias, muito irregulares, na cavidade do órgão.

Qualquer que seja, porém, o aspecto da mucosa, ella é em todos os casos povoada por uma profusa legião de cellulas migradoras.

O epithelio apresenta-se em estados correlativos das lesões do resto da mucosa. Integro raras vezes e só nos logares abrigados, nas depressões que separam as vegetações, mais vezes desprovido de celhas e deformado (cellulas achatadas ou cubicas) ou mortificado, o epithelio está na quasi totalidade da mucosa destacado e cahido no liquido purulento, onde as cellulas se encontram isoladas ou reunidas em grupos.

A *parede* fibro-muscular, duplicada ou triplicada em espessura, apresenta uma abundante infiltração embryonaria que, na camada muscular, ora penetra por entre os feixes, formando fieiras, ora se dispõe em torno dos vasos. A hypertrophia da parede reconhece por causa mais geral a hyperplasia do tecido connectivo intermuscular, sendo em menor numero os casos de hyperplasia muscular. Tal é o resultado das investigações de Orthmann, que muito contrariam as de Kaltenbach, as quaes davam ás fibras musculares o quasi predominio no espessamento da parede.

Os vasos, numerosos e volumosos, alguns mesmo collossaes, apresentam d'onde em onde um espessamento consideravel da parede.

No logar dos feixes peritoneaes encontra-se ordinariamente tecido connectivo neoformado, vascular, disposto em feixes de fibrillas.

BIBLIOGRAPHIA

(1) Annales de Gynécologie, 1888, 2.º sem., pag. 138.

(2) Cit. por Bardet: Contribution à l'étude des abcès des trompes utérines, Thèse de Paris, 1883, pag. 44.

SALPINGITE BLENORRHAGICA

... a historia clinica da blenorragia está ha muito tempo feita e quasi perfeita.

DIDAY, La pratique des maladies vénériennes.

A salpingite blenorragica não é mais do que uma salpingite purulenta devida a um micro-organismo especial. E, se eu faço d'ella um estudo á parte, não é para abrir uma secção anatomo-pathologica, mas para fazer uma pequena divagação pathogenica, justificada pela extraordinaria importancia d'esta doença e pela sua grande frequencia, que faz da blenorragia a causa mais commum da inflammação das trompas.

Terrillon, em dois annos de clinica no Hospital Lourcine, encontrou a salpingite complicando doze a quatorze vezes por cento a blenorragia. A proporção dada por Four-

nier é mais elevada, vinte por cento, e mais alta ainda é a percentagem obtida nas estatísticas de Goupil e Bernutz, a qual ascende a vinte e oito por cento. Isto emquanto á blenorragia vulvo-vaginal, á blenorragia aguda classica.

Mas ha actualmente tendencia para admitir que muitas salpingites suppostas puerperaes não passam de inflammações blenorragicas devidas a agentes gonorrheicos acantonados silenciosamente na mucosa do collo uterino e tornados virulentos sob a influencia d'um estado puerperal. D'este modo, nas mulheres gonorrheicas ao tempo do parto, haveria não uma infecção puerperal, mas uma infecção mixta, puerpero-blenorrhagica.

A puerperalidade não é comtudo a causa unica despertadora da actividade adormecida dos agentes blenorragicos; uma simples exploração septica é sufficiente para uma auto-infecção.

«A infecção blenorragica na mulher pôde por muito tempo ficar latente, attenuada, localisada ao collo uterino. Muitas vezes, debaixo da influencia d'uma exploração intempestiva, d'um aborto ou d'um parto,

actuando como causa occasional, é que a infecção alcança o corpo do utero e mesmo o excede por vezes. Noeggerath julga que nas mulheres gonorrheicas o parto é seguido de endometrite e de perimetrite na proporção de 75 por 100. Substituindo a palavra «perimetrite» pelo termo «salpingite», não creio esta proporção «xagerada», diz Pozzi, o abalizado gynecologista (1):

Esta blenorragia metro-tubar por auto-infecção tardia, de recente aquisição para a clinica, é já d'um interesse palpitante. «Mas quantas vezes a infecção blenorragica mais ou menos desconhecida, que é uma causa tão efficaz de metrite, não representa igualmente o seu papel nas mulheres recém-casadas! Quantos maridos ha que se julgam completamente curados e não ligam importancia alguma a um insignificante corrimento urethral, a uma gotta-militar, segundo a expressão vulgar, a qual no entanto vai contaminar, senão a vagina e a urethra, pelo menos o collo uterino, a cavidade uterina e mesmo as trompas da recém-casada!»

Estas palavras de Pozzi (2) são a tradução sentimental das ideias de Noeggerath (3),

que foi o primeiro a chamar a attenção para a contagiosidade da gonorrhœa latente no homem desde tempo ás vezes longo. As ideias d'aquelle americano encontram plena justificação nas investigações feitas por Terrillon no espermatozoides de individuos outr'ora portadores de blenorragia e agora maridos de mulheres affectadas de lesões tubares inexplicaveis. Com effeito, n'uma lição (4) feita no Hospital da Salpêtrière ácerca da salpingite blenorragica, dizia aquelle cirurgião:

«Muitas vezes os senhores hão-de ser consultados por mulheres recentemente casadas, que apresentam ou phenomenos de pelvi-peritonite, ordinariamente muito attenuadas, ou signaes de salpingite mais ou menos confirmada. Os senhores hão-de procurar instruir-se ácerca da causa da infecção e hão-de ficar admirados de não encontrar nada que os possa esclarecer; não ha vestigios de blenorragia, a vulva e a vagina estão absolutamente indemnes. E, no entanto, os senhores hão-de ouvir dizer á doente que ella tem algumas perdas brancas, e muitas vezes mesmo a roupa branca está coberta de grandes manchas amarellas, demonstrando a pre-

sença d'um liquido contendo pus; e, se os senhores levarem mais longe o exame, hão-de achar effectivamente no orificio do collo uterino um pequeno corrimento de mucopus, com uma côr amarellada, muito differente do mucos transparente, analogo a clara d'ovo, que é o corrimento normal do utero. Interroguem o marido; primeiro os senhores nada hão-de encontrar de particular, porque tambem aqui não ha signal algum de infecção; mas insistam e saberão que ha dois annos, ha tres annos, ha talvez mais tempo, o seu cliente contrahiou uma blenorragia, da qual parece que já não existe vestigio; n'outros hão-de encontrar de manhã, antes da micção, a insignificante humidade urethral, que constitue a gotta militar. Pois bem! eu estou persuadido, meus senhores, que é n'esta blenorragia antiga do marido que se deve procurar a causa da salpingite da esposa; tenho exemplos que me parecem absolutamente comprovativos.

«Ha n'este phenomeno uma incognita que demanda investigações ulteriores. Porque é que um individuo que teve uma blenorragia pôde contaminar uma mulher pas-

sados tres ou quatro annos, já quando todos os phenomenos da infecção parece terem desaparecido? Talvez eu o possa explicar por um mecanismo especial, até hoje desconhecido, e que vou expôr tão rapidamente quanto possível.

«Eis como eu fui levado a encontrar a causa d'esta inoculação tardia.

«Ha alguns annos, em 1878, por occasião do estudo que empreehendi ácerca da blennorrhagia e da epididymite, para a redacção do tratado das doenças do testiculo, que escrevi de collaboração com o meu amigo Dr. Monod, examinei o esperma d'um certo numero de doentes outr'ora portadores de blennorrhagia. Fiquei surprehendido com o seguinte facto: n'estes individuos o esperma vinha misturado com uma notavel quantidade de globulos purulentos, particularmente nos que tinham tido epididymite. No momento da ejaculação o esperma apresentava uma côr amarella puriforme nitidissima. Notou-se este character. Em presença d'este facto é licito perguntar se a presença d'este pus no esperma não explica as salpingites da terceira cathegoria (por inoculação tardia). Dotado

d'uma virulencia evidentemente attenuada, o esperma infectado determina uma blenorragia uterina e tubar, mas não parece ter acção sobre a mucosa vaginal. Eu não dissimulo que ha aqui um ponto obscuro que demanda novos esclarecimentos, mas ainda assim eu creio que a minha explicação contém uma parte de verdade, e um facto que ultimamente eu tive occasião d'observar vem confirmar-me na minha opinião.

«No mez de março ultimo fui consultado por causa de phenomenos de salpingite apresentados por uma mulher casada ha pouco tempo. Examinei o utero e encontrei um pequeno corrimento muco-purulento, sem vestigio algum de vaginite; interroguei o marido e soube que ha tres annos tivera uma blenorragia com epididymite; examinei o esperma e encontrei n'elle pus. No entanto, o mais minucioso exame, repetido muitas vezes, não revelou vestigio algum de urethrite. Este caso parece-me typico e absolutamente demonstrativo.

«Estes phenomenos d'infecção blenorragica a longo praso eram conhecidos dos antigos auctores. Ultimamente reli os traba-

lhos de Rollet (de Lyon) e lá encontrei um certo numero de factos consignados com cuidado. Elle tinha por muitas vezes observado symptomas de blenorragia profunda, exclusivamente uterina, sem vaginite aguda. Por isso aquelle auctor affirma por diversas vezes que a mucosa uterina é mais apta do que a mucosa vaginal para contrahir a blenorragia.

«Em resumo, podemos affirmar que a salpingite blenorragica offerece tres modos d'invasão: N'um primeiro caso encontramos successivamente uma vaginite aguda, uma endometrite e por fim a salpingite confirmada.

«No segundo caso: vaginite muito leve, que muitas vezes mesmo passa desapercibida, depois sobreveem repentinamente phenomenos de pelvi-peritonite, primeiro signal d'uma salpingite que se confirma cada vez mais.

«Emfim, no terceiro caso, a vaginite falta completamente e observa-se de começo signaes de blenorragia profunda, uterina e tubar.

«Nas duas primeiras variedades a contaminação faz-se pelo pus da blenorragia recente; na ultima, pela blenorragia antiga.»

Esta instructiva lição de Terrillon não careceria de commentarios, se actualmente não fosse talvez possível elucidar uma questão deixada por resolver por aquelle Professor. Dizia elle que não dissimulava a existencia d'um ponto obscuro na interpretação da diversidade de conducta das mucosas vaginal e uterina, aquella indemne, esta infectada pelo esperma de individuos outr'ora blenorragicos. Talvez este ponto possa ser explicado pela differença de constituição histologica do respectivo epithelio, que na mucosa vaginal é pavimentoso estratificado, ao passo que na mucosa uterina é cylindrico, e esta interpretação, pedida a Steinschneider⁽⁵⁾, está em relação com as ideias expressas por este auctor, o qual admite que, mesmo em casos de blenorragia aguda na mulher, os gonococcos tem predilecção pela urethra e pelo utero, e nunca se encontram na vulva e na vagina. O auctor pergunta se estes orgãos se tornaram refractarios pela natureza pavimentosa do epithelio, pela reacção acida das suas secreções ou pela presença de innumeraveis bacterias normaes da vagina, que se oppõem ao desenvolvimento do gonococco.

Em abono d'esta hypothese vem as experiencias de Bumm (⁶), as quaes demonstram que o gonococco só pôde desenvolver-se no epithelio cylindrico.

Feita esta invasão aos dominios da bacteriologia, tratemos da

Anatomia Pathologica. Por um inexplicavel contraste, as salpingites blenorragicas, talvez as mais frequentes, são as menos estudadas, sendo escassos os dados histologicos e minguadas as investigações microbianas.

Com effeito, percorrendo a litteratura salpingiana, reconhece-se que depois de Noeggerath (⁷) haver encontrado duas especies de micro-organismos analogos, mas não identicos ao gonococco de Neisser, «o primeiro caso em que elle foi descoberto pertence a Westermack, de Stockolmo (*Hygiæna*, 1886); o segundo a Orthmann (*Berlin Klin. Woch.* 1887) e o terceiro a Heller, que, no dizer de Werth (de Kiel) teria conseguido cõrar este gonococco (3.^{icme} Cong. de la Soc. all. de gynecol. 1889). Na opinião de Velander (*Bulletin Médical*, janeiro de 1890) o primeiro d'estes factos seria pouco convincente (⁸)».

Todos os outros investigadores teem colhido resultados negativos na procura dos agentes blenorrhagicos, facto que se explica pela antiguidade dos casos sobre que versaram os seus estudos.

Passando agora ao campo histologico, encontra-se uma verdadeira penuria d'observações. Cornil e Terrillon, em todas as suas publicações, apresentam sómente uma observação, e essa mesma destituída de valor, por alludir a um caso colhido no cadaver d'uma rapariga, morta de pneumonia fibrinosa e portadora de vulvite aguda, vaginite e metrite, que os encarregados da autopsia capitularam de blenorrhagicas, ficando depois indecisos no diagnostico, desde que não encontraram os agentes especificos.

BIBLIOGRAPHIA

- (1) Pozzi. *Loco citato*, pag. 478.
- (2) Idem, *ibidem*, pag. 172.
- (3) Cit. por Hart e Barbour (Manuel de gynécologie, trad. por Crouzat, 1886, pag. 177).
- (4) Bulletin Médical, 1890, pag. 837.
- (5) Cit. por Paul Raugé, traductor de Zeissl (Traité clinique et thérapeutique des maladies vénériennes, 1888, pag. 72).
- (6) Pozzi. *Loco citato*, pag. 615.
- (7) Centralblatt für Gynaecologie, n.º 16, pag. 147; 1886. Cit. por Cornil e Terrillon, *loco citato*.
- (8) Ozenne. Des salpingites, in Archives Générales de Médecine, mai, 1890.

OBSERVAÇÃO VII

(OS DADOS CLINICOS FORAM EXTRAHIDOS E RESUMIDOS
D'UM DIARIO DE CLINICA MEDICA DO MEU CONDISEI-
PULO ALBERTO PERRY DE SAMPAIO)

Metrite e salpingo-ovarite chronica dupla, de
causa blenorrhagica. — Salpingo-ovariotomia dupla
supra-pubica. — Cicatrização por primeira intenção.
— Raspagem uterina. — Cura.

F., 42 annos, casada, temperamento lymphatico, en-
trou para o Hospital de Santo Antonio, Enfermaria de Clini-
ca Medica, a 8 d'outubro de 1890.

Nos antecedentes hereditarios nada se póde apurar;
nos antecedentes pessoaes encontra-se o sarampo e a variola,
na infancia.

Foi menstruada pela primeira vez aos 16 annos, sendo
então a menstruação muito pouco abundante.

Depois da primeira menstruação sobreveio um periodo
amenorrhico de seis mezes, apoz o qual, sem tratamento
algum, se restabeleceu a funcção catamenial, que ficou a
ser precedida de dôres, continuando pouco abundantes os
catamenios.

Passou assim até aos 20 annos, idade em que se casou.

Aos 22 annos teve uma blenorrhagia; desde então a
menstruação, precedida de dôres lombares, tornou-se muito
abundante. Estes caracteres conservaram-se até aos 37 an-
nos, idade em que a doente, estando no Brazil, contrahiu
segunda blenorrhagia.

E' a esta data que a doente faz remontar os seus padecimentos. Por occasião da infecção a doente soffreu dôres fortes nas regiões iliacas e lombares, principalmente do lado direito, irradiando para a perna e região sub-mammaria do mesmo lado; corrimento abundante; sensação de peso no perineo; difficuldade na micção e defecação; febre precedida de arrepios; fortes dôres de cabeça; prostração e falta de appetite.

Desde então a menstruação tornou-se bastante descoberta e precedida e acompanhada de fortissimas dôres.

Depois de varios tratamentos, estes symptomas attenuaram-se alguma coisa, mas a doente continuou a soffrer mais ou menos até á sua entrada na Enfermaria de Clinica Medica.

Estado actual. Bastante emmagrecida, a doente queixa-se de dôres nas regiões iliacas e lombares, principalmente nas direitas, com irradiações para a perna e região sub-mammaria do mesmo lado; dôres de cabeça; prostração; oppressão ao menor esforço; leucorrhœa e dysmenorrhœa.

Exame physico. As dôres iliacas são exacerbadas pela palpação abdominal. O especulo mostra o collo tumefacto, augmentado de volume, de côr vermelho viva; pelo seu orificio escoava-se um liquido purulento.

O toque bi-manual (abdomino-vaginal) revela o collo do utero doloroso, augmentado de volume, duro, dando uma sensação de corpo unctuosos; utero movel; adherencias no fundo-de-sacco de Douglas; annexos situados um pouco para traz do utero e muito sensiveis á pressão; trompas em parte adherentes aos ovarios e n'alguns pontos constituindo cordões duros; ovarios augmentados de volume.

Diagnostic. Metrite e salpingo-ovarite chronica dupla de causa blenorragica.

Operação. Depois d'um tratamento palliativo por meio de irrigações quentes, repouso e administração de purgantes, resolveu-se intervir cirurgicamente. N'esta conformidade, o Ex.^{mo} Sr. Professor Dr. Azevedo Maia fez, no dia 26

d'outubro, a abertura abdominal na linha branca, entre o pubis e o umbigo, na extensão de cinco centímetros, e extirpou em seguida os anexos do utero.

A operação durou 24 minutos e a doente tomou 20 grammas de chloroformio.

Em oito dias fez-se a cicatrização completa da ferida abdominal, por primeira intenção. A temperatura conservou-se sempre entre 37° e 38°.

A convalescente levantou-se no dia 14 de novembro, muito melhorada. A leucorrhœia, porém, continuava, o que motivou a raspagem uterina, que se realisou a 4 de dezembro.

Até ao dia 20 o estado geral melhorou muitissimo, concorrendo para isso o grande appetite que a convalescente adquiriu em breve.

Depois appareceram dôres rheumaticas em algumas articulações, especialmente no joelho esquerdo. Com o salicylato de soda as dôres desapareceram e a doente começou a entrar n'uma phase de saude tão regular que, adquirindo cada vez mais forças, retirou completamente curada no dia 10 de janeiro, continuando depois a dar boas noticias da sua saude.

Exame microscopico das trompas. As pregas teem varios aspectos; n'uns pontos são largamente implantadas e com o vertice e corpo muito alargados; n'outros apresentam um grande numero de ramificações, muitas d'ellas anastomosadas e formando cavidades pseudo-glandulares, exactamente semelhantes ás que já foram descriptas na salpingite catarhal.

Mesmo com uma pequena amplificação vê-se que ha, nas pregas e na parte da mucosa que as sustenta, uma infiltração embryonaria, em geral muito abundante.

Em alguns pontos as pregas são completamente desprovidas d'epithelio, n'outras ainda se encontra epithelio cylindrico, mas em parte alguma existe epithelio vibratil.

A parede torna-se notavel pela extraordinaria nitidez

dos feixes musculares, e tem uma abundante infiltração de cellulas embryonarias, além de numerosos vasos, alguns dos quaes de calibre relativamente consideravel.

OBSERVAÇÃO VIII

(PESSOAL)

Um caso de salpingite purulenta dupla, consecutiva a um epithelioma do corpo do utero. — Hysterectomia vaginal total e ablação dos annexos do utero. — Cura, sem complicações.

F., 39 annos, solteira, constituição e nutrição regulares, entrou para o Hospital de Santo Antonio a 7 de dezembro de 1890, queixando-se de hemorragias uterinas.

Desconhece antecedentes hereditarios, porque é filha de paes incognitos.

Nos antecedentes pessoas ha apenas a assignalar o sarampo, repetidas vezes, em criança, e uma febre gastrica aos 20 annos.

Foi menstruada desde os 15 annos com a maxima regularidade e normalidade. Aos 18 annos, sem causa apreciada ou confessada, o fluxo tornou-se notavelmente mais abundante, conservando, porém, a duração habitual (tres dias).

Assim abundantes e regulares, persistiram as menstruações até aos 39 annos, não tendo sido alteradas com dois partos. um aos 27 annos, outro aos 29, ambos naturaes de tempo, com sobrepartos normaes.

Aos 39 annos, em maio e junho de 1890, surgiram insignificantes perdas sanguineas, durante tres dias, deixando dois a sete dias d'intervallo. Ficaram suspensas nos mezes

de julho a outubro, durante os quaes o fluxo catamenial manteve, como sempre, a maior pontualidade.

Em novembro, havendo começado os banhos do mar, teve, depois do fluxo catamenial, duas metrorrhagias.

A 1 de dezembro, copiosissima hemórrhagia que a reduziu a um deploravel estado anemico. No dia 7 entrou para o Hospital e logo no dia seguinte reapareceu a perda sanguinea, abundantissima. Depois a hemorrhagia repetia-se todos os quinze dias, em menor quantidade.

Estado actual. Emmagrecida, d'uma pallidez anemica, a doente manifesta grande anorexia e profundo enfraquecimento. Apyrexia completa. O exame pelvico permite diagnosticar um epithelioma do corpo do utero. São, porém, negativas todas as explorações de lesões dos annexos.

Operação. A 15 de fevereiro o Ex.^{mo} Sr. Dr. Franchini fez a hysterectomia vaginal total, seguida da ablação dos annexos do utero. Estes apresentavam caracteres normaes, confirmando a impressão recebida no acto do exame pelvico. O utero estava completamente invadido pelo neoplasma, que o microscopio revelou ser um epithelioma pavimentoso lobulado (C. e R.)

Exame microscopico das trompas. Tanto do lado direito como do lado esquerdo, a mucosa tem um aspecto inteiramente excepcional, apresentando se as pregas como gomos salientes, largamente implantados, e com uma notavel infiltração de cellulas embryonarias.

Com uma amplificação de 250 diametros reconhece-se que nenhuma das pregas ou gomos apresenta o minimo vestigio de epithelio cylindrico. Em alguns pontos, muito raros, observam-se, porém, nucleos alongados, dispostos em serie regular, quasi justapostos, correspondendo ás cellulas do epithelio normal, já agora muito alterado. Mas é de notar que os pontos, onde se observam estes nucleos, estão situados profundamente, muito longe da superficie interna tubar.

Na parede, quasi nada espessada, ha a notar uma infiltração menos notavel do que a das pregas e a presença de numerosos vasos, alguns de grande calibre.

OBSERVAÇÃO IX

(OS DADOS CLINICOS FORAM TIRADOS D'UMAS NOTAS
DO EX.^{mo} SR. DR. FRANCHINI)

Tube-ovarite esquerda, datando de seis mezes, de origem blenorragica. — Ablação dos annexos do utero, depois da laparotomia na linha branca. Drenagem peritoneal durante 48 horas. — Cicatrização por primeira intenção. — Cura.

F., 28 annos, solteira, entrou a 1 de janeiro de 1889 para o Hospital de Santo Antonio.

A historia progressa dos parentes não tem interesse. A historia progressa da doente narra o seguinte :

Menstruada desde os 16 annos, durante seis dias, com regularidade. Quatro partos, o primeiro aos 19 annos, o ultimo aos 24; d'este, que foi natural e seguido de puerperio regular, levantou-se ao quinto dia, ficando com um corrimento branco e com dôres do lado esquerdo da região hypogastica.

Historia da doença. Ha sete mezes, quinze dias depois de relações suspeitas, appareceu um corrimento amarello, acompanhado de calor intenso na vulva; passados quinze dias teve uma violenta dôr na fossa iliaca esquerda, com irradiações para a coxa do mesmo lado, ficando impossibilitada de se mover; a dôr veio acompanhada de nauseas, violentos arrepios, seguidos de calor intenso, havendo tambem extrema sensibilidade do hypogastro, principalmente do lado esquerdo.

Estado actual. Menstruação abundante, leucorrhœia amarellada e copiosa, dôres na coxa e perna esquerdas, defecação dolorosa. Digestão laboriosa. Nauseas. Arrepios frequentes, seguidos de calor.

Exame physico. O perineo, a vulva e a vagina estão normaes. O utero, em anteposição ligeira e em retroversão pouco accentuada, apresenta o corpo augmentado de volume e o cõllo cylindrico, volumoso, exulcerado, sensivel á pressão na parte posterior.

No fundo-de-sacco esquerdo ha um tumor irregular, com saliencias e depressões bem accentuadas, extremamente doloroso e conservando alguma mobilidade.

Diagostico. Tubo-ovarite esquerda, d'origem blenorragica.

Operação. A 22 de junho o Ex.^{mo} Sr. Dr. Franchini, depois da laparotomia na linha branca, fez a ablação dos annexos do utero, do lado esquerdo.

Havia adherencias extensas, sangrando abundantemente. A hemostase foi demorada e difficil, sendo necessario fazer successivas ligaduras a catgut e reseccar uma parte do epiploon. Estabeleceu-se a drenagem peritoneal, durante 48 horas. Os vomitos persistiram pelo espaço de cinco dias, cedendo aos calomelanos (sete doses de quinze grammas cada uma). A cicatrização fez-se em oito dias, por primeira intenção, em toda a extensão da ferida abdominal. A temperatura maxima foi de 38°,5 no quarto dia; no dia seguinte a temperatura foi de 37°,6 de manhã e 37°,8 de tarde; depois, apyrexia constante.

A convalescente sahiu no dia 4 d'agosto, completamente curada, e continúa accusando excellente saude.

Exame macroscopico dos annexos esquerdos. Estão envolvidos em espessa camada de falsas membranas, dispostas em muitos folhetos. A trompa, muito volumosa, adherente ao ovario, principalmente na extremidade abdominal, apresenta a maior parte das franjas livres; algumas, porém, das mais periphericas, estão soldadas ao ovario. Um cóрте mostra o espessamento da parede tubar.

O ovario, notavel pelo tamanho, deixa vêr, n'um cóрте, vesiculas de Graaf, pequenos hystos e um volumoso kysto sanguineo, tudo rodeado por um tecido fibroso muito denso.

Exame microscópico das trompas. A mucosa acha-se muito alterada. Das pregas apenas restam vestígios. Não se pôde verificar a presença de epithelio cylindrico vibratil senão em uma pequena extensão da mucosa, junto á parede. A infiltração embryonaria é consideravel, mas desigual.

A parede, muito hypertrophiada, não está por igual alterada, e a infiltração é variavel, segundo os pontos considerados. N'alguns a camada muscular acha-se absolutamente intacta, n'outros tem uma consideravel infiltração cellular. O córte, de fórma elliptica, offerece, na parte correspondente ao bordo superior da trompa, uma grande área d'uma intensa infiltração embryonaria.

OBSERVAÇÃO X

Esta observação, a unica recolhida no cadaver, refere-se a um caso de peritonite generalisada aguda, devida ao inesperado derramamento, no peritoneo, do conteúdo de trompas affectadas d'inflammação purulenta, não denunciada pelo exame physico, nem tão pouco suspeitada pelas informações dadas pela sua portadora, uma mulher de 43 annos d'idade, casada, a quem o Ex.^{mo} Sr. Professor Dr. Azevedo Maia fizera a curetagem uterina, a colporrhaphia anterior e a colpoperineorrhaphia, por motivo de metrite e de prolapso uterino, com colpocelo anterior e posterior.

Como nada fizera suspeitar lesões dos annexos, eu não tinha pedido á doente informações clinicas.

Tres dias depois da operação, que aliás não fôra seguida de accidentes, sobreveio uma peritonite aguda generalisada, que resistiu ao tratamento pela laparotomia e lavagem peritoneal.

Exame microscópico das trompas. As lesões mais importantes referem-se á mucosa. Esta acha-se quasi completa-

mente destruída. Só de quando em quando se veem pequeníssimas saliências, formadas completamente de tecido embryonário, vestígios das antigas pregas da mucosa. Não ha o menor vestigio de epithelio.

A parede, quasi nada hypertrophiada, tem uma infiltração que é mais consideravel na parte contigua á mucosa.

RESUMO DA HISTOLOGIA DAS SAL

OBS. VII

Algumas pregas são indivisas e largamente implantadas, outras são ramificadas, anastomosadas, formando cavidades pseudo-glandulares (fórmula follicular).

Infiltração embryonária, em geral muito abundante.

Em alguns pontos ha ainda epithelio cylindrico (não vibratil), n'outros as pregas são completamente desprovidas de epithelio.

A parede, um tanto espessada, e com uma abundante infiltração embryonária, tem numerosos vasos, alguns de calibre relativamente consideravel.

OBS. VIII

Pregas em fórmula de goma largamente implantadas.

Notavel infiltração embri

Não ha o menor vestigiio. Em alguns raros pontos tantes da superficie interna tcleos correspondentes ás celthelio.

A parede, quasi nada es uma infiltração menos notada das pregas, e possui alguns de grande calibre.

CAPITULO III

SALPINGITE TUBERCULOSA

A tuberculose dos órgãos genitais da mulher parece ter por sede mais habitual as trompas e o corpo da madre.

CORNIL. *Léçons sur l'anatomie pathologique des mérites*, etc.

O bacillo de Koch tambem invade os órgãos genitais da mulher, quer primitivamente, quer consecutivamente á invasão de outros órgãos.

Durante muito tempo hesitou-se em reconhecer como tuberculoses genitais certas lesões, ás quaes posteriormente o exame do folliculo tuberculoso e a descoberta do bacillo de Koch deram todos os tóros de especificidade.

O que mais imperava no animo dos protestantes era a difficuldade na interpretação da *tuberculose genital primitiva*, que hoje está reconhecida como tendo uma existencia

real, facilmente explicavel pela *infecção directa*, pela deposição, na mucosa genital, de bacillos, introduzidos com a atmospheria, vehiculados pelos objectos infectados, ou carreados pelo espermia tuberculoso.

Hoje está definitivamente provado que os bacillos da tuberculose podem assentar os seus primeiros arraiaes nos orgãos da geração, e, o que é mais, está demonstrada a predilecção do bacillo pelo corpo da madre e pelas trompas. Tanto é verdadeiro o facto da localisação exclusiva dos bacillos nas trompas que a extirpação d'estes orgãos pôde conduzir á cura; pelo contrario, o seu abandono permite a ulterior propagação das lesões ao peritoneo e aos orgãos visinhos. Tal foi a conclusão a que chegou Hegar n'uma bem cuidada monographia (1).

Se os parasitas encontram os orgãos da geração tomados por outra infecção, as condições de receptividade exaltam-se, a invasão é franca, as lesões são rapidas. Estes casos de *infecção mixta ou combinada* são principalmente frequentes no estado puerperal ou gonorrhico.

A tuberculose genital secundaria sobrem

pela fixação dos germens emanados d'um órgão tuberculoso para os órgãos genitales, seguindo as vias sanguineas ou lymphaticas; mas nem sempre é necessario invocar a metastase para a interpretação da pathogenia; com effeito, para a tuberculisação genital, basta a simples propagação das lesões similares do intestino ou do peritoneo.

Esta facilidade na invasão bacillar dos órgãos genitales dá a razão da sua grande frequencia. Ella é mais accentuada nas trompas, como se pôde vêr na seguinte tabella ⁽²⁾ representativa da distribuição numerica dos casos de tuberculisação dos differentes segmentos do aparelho genital, em 94 observações recolhidas por Verneuil:

51	vezes	havia	tuberculose	das	trompas
30	»	»	»	dos	ovarios
33	»	»	»	uterina	
4	»	»	»	do	collo
10	»	»	»	da	vagina.

Pelo seu lado, Terrillon ⁽³⁾, em 50 casos de salpingite operados por meio da laparotomia, encontrou seis vezes a salpingite tuberculosa, o que dá a proporção de 12 salpingi-

tes tuberculosas para 100 casos de inflamação tubar, escolhidos ao acaso.

A frequência relativa da localização tuberculosa nas trompas de Fallopio foi também demonstrada na Allemanha, por Hegar, na já citada monographia, rica em observações novas.

Outro tanto não se pôde dizer de Portugal, pelo menos do Porto, onde os cirurgiões, em numerosissimas laparotomias já realizadas, nunca depararam com uma tuberculose genital primitiva, e só n'um caso (⁴), operado pelo Ex.^{mo} Sr. Professor Dr. Azevedo Maia se encontrou uma tuberculose particularmente pelvica, de granulações confluentes sobre o utero, ovarios, trompas e peritoneo pelvico e discreta sobre as ansas intestinaes visinhas.

Cornil, n'uma notavel lição (⁵) sobre a tuberculose uterina, depois de varias considerações sobre a frequência e coexistencia de lesões bacillares na trompa e no collo uterino, conclue que se pôde racionalmente supôr que a tuberculose genital tem mais tendencia a propagar-se dos órgãos internos para os externos do que em sentido inverso.

Esta conclusão não está em desaccordo com o facto, descoberto por Verneuil (⁶), do predominio das lesões tuberculosas nos dois terços externos da trompa.

Todavia, estes assumptos estão ainda por liquidar, devendo ter concorrido para isso a escassez de observações anatomo-pathologicas. São realmente pouquissimos os trabalhos realisados n'esta secção histologica, havendo comtudo a assignalar duas observações de Cornil (⁷), feitas em peças extirpadas por Péan e Routier.

A tuberculose da trompa reconhece-se, á vista desarmada, pelo augmento de volume do orgão, pelas granulações semi-transparentes ou amarellas que existem á superficie e na parede musculosa e pela opacidade, pelo estado caseoso do liquido contido na cavidade tubar. Depois da abertura longitudinal da trompa reconhece-se que ella está dilatada, que a parede engrossada mostra ilhotas tuberculosas visiveis as mais das vezes a olho nu, e que a trompa contém um liquido mais ou menos espesso, puriforme, caseoso e grumoso.

Passando agora aos caracteres microscop-

picos, sigamos ainda Cornil na descrição das lesões encontradas no caso operado por Péan.

As vegetações da mucosa estavam muito hypertrophiadas e muito ramificadas. Na espessura e á superficie interna das vegetações achavam-se muitas vezes cellulas gigantes consideraveis, com nucleos multiplos, ovoides, affectando muitas vezes a fórma de bastonetes dobrados, sinuosos ou arborisados. Havia epithelio cylindrico vibratil em quasi toda a extensão; mas, a espaços, as cellulas epitheliaes estavam modificadas, em transformação mucosa e granulosa, ou tinham cahido e estavam livres em muco, de mistura com alguns globulos de pus. Não foi possivel encontrar o bacillo da tuberculose. Na parede fibro-muscular, além das cellulas gigantes e dos pequenos folliculos tuberculosos desenvolvidos nas vegetações, havia folliculos mais ou menos volumosos, contendo cellulas gigantes.

No caso operado por Routier et Horteloup e examinado por Cornil, uma das trompas estava alongada, sinuosa, volumosa, com bossas, e apresentava, no ponto de união

com o utero, um kysto, ou antes, uma dilatação, contendo uma sorosidade esverdeada, soro-purulenta. O liquido não foi examinado sob o ponto de vista bacteriologico; de resto, o kysto havia-se rompido durante a operação. Nos córtes d'este kysto da trompa, observados por Toupet, via-se á superficie uma camada continua de tecido embryonario, sem saliencias. Por baixo d'esta camada interna havia um tecido fibroso, semeado de folliculos tuberculosos perfeitamente nitidos, muitos dos quaes continham cellulas gigantes multi-nucleadas. A parede da trompa estava infiltrada de pequenas cellulas e offerecia tambem alguns folliculos tuberculosos. Na camada de tecido fibroso, intermediaria á parede e á camada embryonaria, achavam-se inclusões de epithelio, provenientes das cellulas epitheliaes do revestimento da mucosa: estas inclusões de epithelio apresentavam a fórma de glandulas em tubo. Na sua periphéria observavam-se cellulas de epithelio cylindrico dispostas regularmente em paliçada. Na parte central da inclusão existiam cellulas arredondadas ou ovoides, pallidas, córando-se d'amarello pelo picro-carminato,

e cujos nucleos já não eram visíveis. Era um montão de cellulas mortificadas e tornadas mucosas, agglutinadas umas com as outras. Em nenhuma preparação foi possível encontrar o bacillo da tuberculose.

A trompa do outro lado era menos dilatada. Os côrtes não mostraram granulações nem fôlliculos tuberculosos, mas sómente as lesões da salpingite catarrhal e purulenta.

Como se vê, Cornil não conseguiu descobrir os bacillos. Mais feliz foi Horteloup, n'um caso que lhe é pessoal (⁸).

BIBLIOGRAPHIA

- (1) Hegar. La tuberculose génitale. Stuttgart, 1886. Cit. por Martin.
- (2) V. Encyclopédie internationale de chirurgie (Maladies chirurgicales des ovaires et des trompes, par M le dr. Poisson), t. VIII, pag. 612. Paris, 1888.
- (3) Terrillon. Loc. cit., pag. 10.
- (4) Julio Malfeito. As inflamações pelvicas. These do Porto, 1890, obs. XVII.
- (5) Cornil. Loc. cit., pag. 10.
- (6) Cit. por Paul Raudet, in Annales de Gynécologie, 1882, 2.^e sem., t. XVIII, pag. 72.
- (7) Cornil. Loc. cit., pag. 122.
- (8) Bull. et mémoires de la Soc. de chirurg. de Paris, 1887, pag. 554, cit. in Annales de Gynécologie. Paris, 1888, 2.^e sem., t. XXX, pag. 154.

CAPITULO IV

HYDRO-SALPINGITE

A pathogenia d'esta variedade anatomopathologica parece-me ser extremamente simples. No capitulo das salpingites catarrhaes eu disse (pag. 33): A hypertrophia e ramificação das vegetações conduz á sua reciproca approximação, que pôde ir até ao contacto e terminar pela fusão das vegetações visinhas ou mesmo oppostas; n'este ultimo caso, a cavidade tubar fica dividida em duas ou mais cavidades secundarias.

Se agora essas cavidades se encherem por sorosidade, está constituida a hydro-salpingite parcial.

Se a accumulção do liquido puder ven-

cer a resistencia dos septos formados pelas vegetações, a dilatação kystica vai-se generalizando, até se tornar total.

Mas não é só a obstrucção pelas vegetações a causa da retenção sorosa. As adherencias, fixando a trompa ou órgãos visinhos, estrangulando-a em um ou dois ou mais pontos, dobrando-a, enrolando-a em espiral, produzem o mesmo resultado.

Este modo de comprehender a genese das hydro-salpingites encontra valiosa confirmação no caso da Obs. XI, em que a trompa está affectada de salpingite catarrhal desde o topo uterino até um ponto em que as vegetações, anastomosadas e fundidas, affectando a fórma follicular, obstruem completamente a cavidade. O topo abdominal está occulto por adherencias, que cerraram o orificio correspondente. D'este modo a sorosidade ficou retida entre dois pontos, um obstruido por causa interna, outro cerrado por causa externa.

Sob o ponto de vista macroscopico, a trompa, dilatada ou mesmo distendida por um liquido soroso, tem um volume variavel entre o d'um dedo e o d'uma ansa intestinal,

podendo comtudo attingir um volume consideravel, mesmo o d'uma cabeça de feto.

De fôrma variavel, dilatada por egual, ou mais no centro do que nas extremidades, ou inversamente, o oviducto apresenta incurvações diversas, segundo a quantidade do liquido e o effeito das adherencias; pôde ser incurvado simplesmente ou sinuoso ou mesmo enrolado em espiral (Obs. XII).

O *liquido* é citrino e transparente nos casos typicos. Examinado ao microscopio mostra conter cellulas lymphaticas e cellulas epitheliaes cahidas da parede, umas inalteradas, outras degeneradas. (Vej. a Fig. 1.^a da Est. II).

O exame da *parede* é muito interessante. As pregas, sempre infiltradas de cellulas embryonarias, podem encontrar-se em varios estados: umas vezes estão hypertrophiadas, ramificadas, anastomosadas, podendo mesmo affectar a fôrma follicular; outras vezes, por effeito da pressão do liquido, a mucosa desdobra as pregas, distende e achata as vegetações, que se encontram pouco salientes, deixando uma grande cavidade central; nos casos extremos, chega a haver destruição das pregas da mucosa (Obs. XII, Est. II, Fig. 2.^a)

*

Mas, facto notavel, é de regra a conservação do epithelio por muito tempo. Na Obs. XII vêr-se-ha que, mesmo em restos de pregas já destruidas, se encontra ainda o epithelio vibratil intacto. Todavia a pressão e talvez a acção macerante do liquido aquoso termina por desconjuntar algumas cellulas epitheliaes, primeiro as do vertice, depois as do resto das pregas, e as cellulas cahem no liquido, onde se encontram isoladas ou agrupadas em paliçada, umas intactas, outras degeneradas.

A camada fibro-muscular, atravessada por cellulas embryonarias, responde á pressão do liquido sobre ella e sobre os vasos, com a atrophia e mesmo com o desaparecimento da camada muscular e com a atrophia do tecido connectivo.

OBSERVAÇÃO XI

(PESSOAL)

Hypertrophia do collo do utero, cystocelo e rectocelo: amputação do collo e colpo-perineorrhaphia.

Salpingo-ovarite dupla: ablação dos annexos direitos, por via abdominal, e dos annexos esquerdos (com hydro-salpingite parcial) por via vaginal.

Neoplasma do corpo do utero: hysterectomy vaginal total.

F., 40 annos, solteira, peccadora de profissão, de constituição robusta, extremamente nervosa, de cabellos grisalhos desde os 22 annos, tem magnificos antecedentes hereditarios e maus antecedentes pessoases.

Na primeira infancia teve o sarampo e, aos 17 annos, a escarlatina.

Aos 14 annos contrahiu, por violencia, uma urethrite e uma vaginite, com leve corrimento, que desapareceu espontaneamente, e adenites inguinaes bilateraes, que suppuraram.

Abandonada pela familia, passou a ter uma vida aventureira.

Aos 17 annos foi menstruada pela primeira vez, e depois continuou a sel o com toda a regularidade, todos os mezes, durante seis dias.

Aos 26 annos teve um ataque de yariola hemorrhagica, de fórma tardia, com complicações oculares; quando a doença estava no periodo de dessecção, sobreveio uma abundante metrorrhagia que durou oito dias, apesar de ser em parte sustada por algumas doses de ergotina, prudentemente administrada.

Depois d'uma laboriosa convalescença de tres mezes, tornou-se mais vigorosa e nutrida que d'antes.

Depois de oito annos de excellente saude, e sem ter ainda havido perturbações menstruaes, começou a soffrer de violentas enxaquecas, de tres dias de duração, as quaes cederam aos banhos do mar.

Dois ou três mezes depois do apparecimento das enxaquecas, as menstruações principiaram a ser irregulares e dolorosas, sem ter havido para isso causa apreciavel. O fluxo era annuciado por dôres nas regiões iliacas e lombares, e durava apenas dois dias; depois de quatro dias de suspensão reapareciam as dôres e com ellas o fluxo, já agora desbotado, mas durando tambem dois dias.

Esta menstruação desdobrada continuou a ser mensal nos primeiros tempos; depois passou a ser cada vez mais approximada, tornando-se por fim quinzenal.

Entretanto, as dôres menstruaes augmentavam progressivamente, sobreveio uma pertinaz constipação de ventre, defecação dolorosa, retenção de urinas, dôr irradiando do baixo ventre para os membros inferiores, (especialmente o direito), nos quaes havia anesthesia cutanea; a marcha foi-se tornando difficil, por causa das dôres e d'um certo grau de retracção dos membros inferiores; a doente perdeu o appetite e tornou-se dyspeptica, depondo pelo vomito a maior parte dos alimentos.

Assim inutilisada, a doente poz em quietação os órgãos pelvicos, mas nem porisso abandonou a profissão. Não sei mesmo se foi desde então que perdeu o appetite e se tornou dyspeptica.

Depois de reconhecer a pouca efficacia dos tratamentos pharmacologico e balnear, variadamente instituidos durante dois annos, recorreu á cirurgia, e, em junho de 1887, o Ex.^{mo} Sr. Dr. Franchini amputou-lhe, durante o somno chloroformico, o collo do utero, muito hypertrophiado, e fez-lhe a colpoperineorrhaphia, por motivo de cystocelo e de rectocelo muito pronunciado.

Nos dias immediatos aos da operação, a doente começou a manifestar incoherencia de ideias e a ter allucinações auditivas e visuaes : ouvia certas vozes que conspiravam contra a sua existencia, e via por toda a parte facas e punhaes em attitude furiosamente aggressiva. Estas allucinações foram tomando vulto, e a doente por mais d'uma vez tentou fugir, gritando por soccorro contra suppostos assassinos.

Mudada para sua casa e convenientemente tratada, recuperou em breve a razão.

Depois da operação, que minorou consideravelmente os soffrimentos, houve um periodo amenorrhico de onze mezes; depois os menstros restabeleceram-se, mas sem regularidade.

Em seguida a alguns mezes de melhoras, os padecimentos voltaram e aggravaram-se a ponto de impossibilitarem a doente de andar.

Recolheu-se pela segunda vez ao Hospital, para lhe ser feita a ablação dos annexos do utero. Praticada, pelo mesmo operador, a laparotomia na linha branca e extirpados os annexos do lado esquerdo, reconheceu-se que os annexos direitos, cahidos no fundo-de-sacco de Douglas, e englobados e presos por espessas adherencias, eram inacessiveis pela ferida abdominal. Esta cicatrizou por primeira intenção e a doente ficou a padecer menos, podendo já caminhar. As menstruações não soffreram alteração.

Passados quatro mezes a doente soffreu a ablação dos annexos direitos, por via vaginal, e desde então os catamenios suspenderam-se para sempre.

Mais uma vez melhorada, passou relativamente bem durante algum tempo. Depois começou a ter novos incommodos, que se verificou serem devidos a um neoplasma do corpo do utero. Na primavera d'este anno sujeitou-se á hysterectomia vaginal total.

Actualmente a doente encontra-se em casa, está bem nutrida e bem disposta, mas conserva ainda uma certa difficuldade na marcha, além d'uma pertinaz constipação de ventre.

Exame macroscópico dos annexos esquerdos. Os annexos d'este lado foram os únicos que eu pude obter.

A trompa, coberta por uma espessa capa de adherencias, não tem o menor vestígio de franjas, terminando, do lado abdominal, por um pequeno kysto; é alongada, roliça, accentuadamente vermiforme; cobre, por dentro, o ovario, normal, por fóra uma massa kystica, do tamanho d'uma castanha, de superficie mammillonada em alguns pontos, de parede muito fina, deixando vêr por transparencia um liquido claro, que não enche completamente o sacco, mas parece estar distribuido por varios compartimentos.

A' primeira vista, este corpo, infrajacente á parte externa da trompa, lembra um kysto paraovarico ou mesmo um ovario supplementar. Examinando, porém, ao microscopio o conteúdo, depara-se com *cellulas vibrateis*, *cellulas cheias de granulações e retalhos da mucosa tubar*, coroados por *cellulas ciliadas* dispostas em paliçada.

E', pois, evidente que se trata d'um curioso exemplar de hydro-salpingite, formando um diverticulo aparentemente separado da trompa. Procuremos a communicacão que deve existir entre a cavidade kystica e a cavidade tubar.

Fazendo successivos córtes na trompa, a partir do topo uterino, vê-se que as pregas estão avolumadas, reduzindo cada vez mais o calibre do canal, que, ao meio da trompa, desaparece completamente pelo contacto das vegetações. A partir d'esta atresia, o canal dilata-se cada vez mais, até a um largo diverticulo, que é o sacco situado por baixo da trompa; dir-se-hia um esophago dilatando-se n'um estomago.

A superficie interna do sacco é ericada de saliencias alongadas, achatadas, restos das pregas da mucosa.

Exame microscópico da trompa. Este exame foi feito sobre córtes da parte da trompa não dilatada.

A mucosa apresenta uma estrutura interessante. Ha um estroma de tecido conjunctivo, mais ou menos embryonario, que limita cavidades, em fórmula de alveolos, tapetadas por uma camada de *cellulas epitheliaes cylindricas*.

Trata-se, pois, d'uma salpingite catarrhal de fôrma follicular, em que as cavidades pseudo-glandulares teem o aspecto de alveolos. D'estes, uns são perfeitamente redondos, pequenissimos, medindo apenas algumas centesimas de millimetro, outros são alongados, outros ellipticos, medindo um millimetro a um millimetro e meio no maior diametro.

A parede fibro muscular torna-se apenas notada pela sua espessura e pelo volume dos vasos que contém.

OBSERVAÇÃO XII

(FOI PUBLICADA NO HEBDOMADARIO «A MEDICINA CONTEMPORANEA», 1891, N.º 30)

Hydro-salpingite dupla antiga. — Salpingo-ovariotomia dupla, precedida de laparotomia na linha pubi-umbilical. — Cicatrização da parede abdominal por primeira intenção, com supuração consecutiva, até á eliminação das ligaduras. — Cura.

F., 25 annos, casada, cigarreira, entrou a 22 de fevereiro de 1891 para a Enfermaria de Clinica Medica, no Hospital de Santo Antonio, queixando-se de dôres iliacas permanentes, intensas, com vomitos, inappetencia e grande debilidade geral.

Antecedentes hereditarios. O pae morreu aos 38 annos, de molestia ignorada pela doente. A mãe conta 55 annos de idade, teve onze filhos, o ultimo dos quaes ha 15 annos. Todos os sobrepartos foram normaes. Os tios são todos saudaveis. Tem duas irmãs, cada uma das quaes já teve dez

filhos; uma é sadia, outra ficou soffrendo depois d'um dos partos.

Antecedentes pessoas e historia da doença. A doente teve em criança o sarampo e a variola. Aos 14 annos teve um violento ataque de lombrigas, com dôres abdominaes, vomitos, cephalalgia e febre, e pouco depois principiou a soffrer de dôres no estomago e na cabeça, permanentes, mais pertinazes que intensas; as dôres do estomago eram absolutamente independentes da ingestão dos alimentos e de qualquer influencia que a doente podesse apreciar, e as dôres de cabeça augmentaram quando ella, aos 16 annos, entrou para a fabrica de tabacos.

Foi menstruada pela primeira vez aos 10 annos; e as menstruações foram sempre muito regulares na abundancia, nos intervallos e na duração (sete dias). Depois, aos 14 annos, sem haver alteração nas menstruações, começou a soffrer de constipação de ventre, e a defecação principiou a tornar-se dolorosa.

Aos 16 annos tornou-se hemorrhoidaria; as hemorrhoidas, quando appareciam, precediam e acompanhavam os catamenios, cessando com elles.

Aos 20 annos casou, e passados alguns dias começou a queixar-se de dyspareúnia e a notar um factó extraordinario: alguns momentos depois das relações sexuaes sentia que alguma coisa se contrahia (dando-lhe a sensação que costumava ter antes de correr o fluxo menstrual), sendo em seguida expellido um liquido abundante, claro, inodoro, não manchando nem engommando a roupa: este liquido continuava a correr lentamente durante o dia, havendo comtudo momentos em que continuava a correr em jactos, sempre menores que o inicial. A doente, achando estranho este factó, que se reproduzia depois de todas as cópulas, consultou quantas mulheres casadas conhecia e de todas obteve palavras de surpresa e admiração.

A primeira menstruação depois de casada marca uma epocha nova na vida catamenial da doente: o fluxo foi pre-

cedido e acompanhado de dôres iliacas e lombares, cephalalgia e vomituras, phenomenos que se repetiam nas menstruações seguintes, que passaram a ser mais abundantes e mais frequentes, deixando apenas um intervallo de quinze dias a tres semanas.

Tres annos depois do casamento, em março do anno passado, teve um aborto de quatro mezes, ficando com uma dôr muito fina no hypogastro, com irradiações para o ventre. O clinico assistente declarou-lhe, depois do respectivo exame, que havia uma ruptura do collo do utero.

Recolhida pela primeira vez ao Hospital de Santo Antonio, o Ex.^{mo} Sr. Professor Dr. Azevedo Maia, reconhecendo uma endometrite vegetante fungosa, fez-lhe, a 24 de maio de 1890, a raspagem uterina, seguida de cauterização com chloreto de zinco. Então terminou a dôr no hypogastro, mas ficaram dois dos seus focos de irradiação, localizados nas regiões iliacas. A doente sahiu do Hospital, aconselhada, porém a sujeitar-se mais tarde a outra operação.

Depois da raspagem, as menstruações deixaram de ter a frequencia com que ficaram depois do parto, e passaram a ter os intervallos primitivos; continuaram a ser dolorosas, mas sem influencia nas dôres iliacas, de caracter permanente e intensidade fixa.

Dois mezes depois de sahir do Hospital, apesar do uso diario de irrigações quentes, as dôres iliacas começaram a augmentar, chegaram a tornar-se intoleraveis, obrigando a doente a procurar pela segunda vez o Hospital. Depois do exame pelvico, dolorosissimo, que confirmou o diagnostico de hydro-salpingite dupla, e do uso de irrigações quentes, que apenas conseguiram attenuar passageiramente as dôres, foi resolvido fazer a ablação dos annexos.

Operador, o Ex.^{mo} Sr. Professor Dr. Azevedo Maia. A operação consistiu na salpingo-ovariotomia dupla, precedida de laparotomia na linha pubi-umbilical, e foi feita no dia 21 de março de 1891.

Durante a enucleação dos anexos direitos, muito difficil por haver fortissimas adherencias, principalmente com o epiploon e ansas intestinaes, houve uma abundante hemorragia, proveniente principalmente d'uma arteria ovarica; por este motivo substituiu-se ao nó de Staffordshire a ligadura em cadeia do ligamento largo correspondente.

A operação, muito laboriosa, durou 45 minutos, tendo-se gasto 35 grammas de chloroformio.

A doente conservou-se bem durante os primeiros cinco dias e a cicatrização da ferida abdominal fez-se por primeira intenção. A temperatura, porém, ia subindo, até attingir 39^o,5 ao oitavo dia.

Com esta hyperthermia coincidiu uma induração dolorosa da região operada, induração que desapareceu mais tarde, quando se eliminaram pela ferida, em parte reaberta, as ligaduras dos cotos tubares, primeiro uma, depois outra, com um intervallo de semanas.

Por fim a doente curou-se, e sahio do Hospital a 14 de julho, sem accusar soffrimento algum.

Exame macroscópico das peças. A trompa direita está adherente transversalmente, pela parte inferior, ao ovario correspondente, formando assim, ovario e trompa, uma massa unica, globulosa. Um e outro órgão estão muito molles; da parte do ovario, devido á degenerescencia kystica (n'este órgão havia uma cavidade kystica do tamanho d'uma avellã); da parte da trompa, devido á presença d'um liquido que distendia as paredes, sem encher completamente a cavidade tubar. N'esta ultima havia uma série de pequenas cavidades communicantes. A acção destruidora do liquido sobre a parede tubar era mais intensa na parte interna da trompa; a este nivel, as paredes d'este órgão achavam-se reduzidas a uma delgada lamina papyracea.

O liquido contido dentro da trompa era claro, citrino, não coagulavel.

O ovario esquerdo está tambem em degenerescencia kystica, mas não tão accentuada como a do lado direito; as

maiores cavidades kysticas não ultrapassam o volume d'um grão de milho. A trompa correspondente, pouco adherente ao ovario, achava-se enrolada, não em volta d'este órgão, como no lado direito, mas em volta de si mesma, em fórmula de saca-rolhas.

Exame microscopico. O liquido que distendia as paredes da trompa direita, principalmente ao nivel da parte interna, examinado ao microscopio revelava possuir um grande numero de cellulas epitheliaes vibrateis, isoladas ou agrupadas, e *cellulas arredondadas, nucleadas, muito granulosas*. Estas duas especies de cellulas vão representadas na Est. II, Fig. 1.^a, phototypia d'um desenho feito á camara clara de Oberhäuser com a obj. $\frac{1}{12}$ de Prazmowski.

Da trompa direita, os córtes mais interessantes são os que foram dados perpendicularmente ao eixo maior da trompa, ao nivel da parte interna do órgão, onde dissemos que as paredes tubares estavam reduzidas a uma delgada lamina papyracea; foram estes córtes que serviram para fazer as preparações representadas na Fig. 2.^a da Est. II.

Com uma pequena ampliação vê-se logo que as pregas da mucosa se acham completamente destruidas em toda a periphèria do cóрте. Na parte, porém, que se achava adherente ao ovario, veem-se ainda muito bem algumas pseudo-cavidades glandulares. Um facto, porém, digno de notar-se é que, fazendo-se o exame com uma forte amplificação, verifica-se que os vestigios das pregas normaes e as paredes das pseudo-cavidades glandulares estão ainda tapetadas por um epithelio cylindrico vibratil.

Córtes perpendiculares ao eixo maior da trompa esquerda permitem verificar uma disposição anatomo-pathologica digna de menção. Ao examinar esses córtes fica-se surprehendido ao vêr *duas cavidades tubares sobrepostas*. A primeira ideia que naturalmente vem ao espirito é que se trata d'uma anomalia, d'uma *trompa dupla*, para pôr a par dos uteros didelphos, tanto mais que se registram casos de pavilhões accessorios, primeiro assignalados por G. Richard,

depois verificados por Sappey (1), por Ch. Nelaton e por A. Doran (2), entre outros.

Communicado, porém, o facto ao operador, o Ex.^{mo} Snr. Professor Dr. Azevedo Maia, S. Ex.^a deu a explicação de tudo. A trompa achava-se enrolada, formando espiras intimamente sobrepostas e unidas, á maneira de voltas d'um saca-rolhas. E' claro, portanto, que um córte perpendicular ao eixo maior da trompa apanhava a mesma cavidade tubar, mas em diferentes planos.

Pelo simples exame histologico seria talvez impossivel encontrar esta explicação, porque — como se póde vêr na Fig. 3.^a da Est. I, reproducção d'um desenho feito á camara clara de Oberhäuser com a obj. 0,30 abert. num. (Zeiss) — não havia o menor vestigio de *separação* ou de *sobreposição* das duas cavidades; estas eram reunidas por uma massa, compacta, de tecido conjunctivo modelado, com vasos e grande numero de fibras musculares lisas.

OBSERVAÇÃO XIII

(OS DADOS CLINICOS FORAM TIRADOS D'UM DIARIO DE CLINICA MEDICA DA MINHA CONDIPULA D. MARIA PAES MOREIRA).

Hydro hemato-salpingite direita, recente, consecutiva e accidentes puerperaes. — Incisão, a termo-cauterio, da parede abdominal (acima da arca-da de Fallopio) e da trompa dilatada. — Costura do sacco aos bordos da ferida abdominal. — Cura

(1) Sappey. Loco citato, pag. 739.

(2) Annales de Gynécologie, 1884, t.^o scm., pag. 459.

sem accidentes, mas conservação d'um tumor doloroso, infra-jacente á trompa.

F., 40 annos, solteira, filha de paes incognitos, regularmente constituida, entrou para o Hospital de Santo Antonio, Enfermaria de Clinica Medica, a 20 d'abril de 1891.

Nos *antecedentes fessoes* ha apenas o sarampo e a variola, que teve na primeira infancia, e febres intermitentes aos 10 annos.

As menstruações, sempre muito pontuaes, duravam oito dias e nunca foram dolorosas.

Teve quatro partos, todos naturaes e de tempo. Aos tres primeiros corresponderam puerperios muito regulares, e as menstruações, que se lhes seguiram, appareceram passados nove a quatorze mezes, ainda durante a lactação.

Historia da doença. O ultimo parto, a 11 de fevereiro, marca o principio dos seus soffrimentos. Os lochios foram sanguineos durante dois dias, tornando-se depois descórados. Ao segundo dia, depois do parto, sobreveio, na região iliaca direita, uma dôr que no dia seguinte se tornou repentinamente agudissima, não tornando a perder este character.

A doente não amamentou o filho, apesar de ter leite em quantidade sufficiente.

Vinte e cinco dias depois do parto, a 8 de março, tendo já seccado o leite, appareceu a primeira menstruação, que foi muito mais abundante que de costume.

Passados dias, a doente notou casualmente a existencia d'um tumor na região dolorosa, tumor que foi crescendo até que a doente entrou para o Hospital.

Estado actual. Emmagrecida e muito fraca, de physionomia anciosa, a doente não pôde caminhar por causa da dôr iliaca direita, muito aguda, com irradiações para todo o ventre, especialmente para o epigastro, que constitue um segundo foco doloroso.

Ha profunda anorexia e, algumas vezes, vomitos.

A defecação, não dolorosa, é; todavia, difficil, como que embaraçada por um obstaculo.

Não ha, como nunca houve, corrimento algum.

A temperatura, no dia seguinte ao da entrada no Hospital, foi de 36°,5 de manhã e 38°,5 de tarde. Nos dias seguintes oscillou entre 36° e 37°.

O exame do abdomen manifesta a existencia d'um tumor acima da virilha direita, não muito saliente, do volume d'uma laranja, fluctuante, doloroso á pressão.

O exame pelvico permite diagnosticar uma salpingite kystica direita.

Os antecedentes da doente e a precocidade do apparecimento da doença durante o puerperio auctorisam a suppôr que o conteúdo da trompa seja de natureza purulenta. Mas a ausencia do facies nitidamente abdominal e a normalidade da temperatura haviam já levado o Ex.^{mo} Sr. Professor de Clinica Medica a manter em reserva aquelle diagnostico da natureza do conteúdo tubar.

Operação. A 29 d'abril o Ex.^{mo} Sr. Professor Dr. Azevedo Maia fez a incisão, com o termo-cauterio de Paquelin, da parede abdominal (acima da arcada de Fallopio e parallelamente a ella) e da trompa dilatada. Logo que esta foi aberta, sahio um jacto, não de pus, mas de sorosidade levemente tingida de sangue.

Esvaziado o sacco e feita a limpeza antiseptica, procedeu-se á costura dos seus bordos aos bordos da ferida abdominal, encheu-se de gaze iodoformada toda a cavidade e fez-se a oclusão da ferida com um penso antiseptico.

A operação, realisada ao quarto dia da segunda menstruação (que apparecêra 48 dias depois da primeira), não impediu que o fluxo, muito menos abundante que de costume, continuasse por mais dois dias.

A terceira menstruação, 27 dias depois da segunda, foi muito diminuta e durou apenas um dia.

Depois a doente não tornou a ser assistida.

Entretanto, a ferida teve uma evolução muito regular,

sem complicação alguma, e a doente, que sempre sentira algumas dôres, sahiu do Hospital no dia 3 de julho, com a cicatriz perfeita, mas queixando-se ainda de bastantes dôres, localizadas n'um pequeno tumor, infra-jacente á cicatriz, doloroso á pressão e pouco movel.

Exame microscopico do liquido. Este exame revela que o liquido citrino, levemente córado de sangue, contém apenas globulos sanguineos, além d'algumas raras cellulas epitheliaes intactas.

CAPITULO V

HEMATO-SALPINGITE

O que se disse a proposito das hydro-salpingites applica-se ás hemato-salpingites. Alli ha accumulacão de sorosidade, aqui ha retenção de sangue.

Quaes são as causas da retenção? Umas são externas (compressão por tumores, torção por adherencias, etc.), outras são internas (reducção ou obstrucção do lumen do oviducto pelas pregas da mucosa, hypertrophias e anastomosadas).

Ora, sendo a fusão anastomotica das pregas e vegetações a consequencia da salpingite catarrhal, esta deve ser a precursora, quasi obrigada, da hemato-salpingite, mero accidente da evolução d'uma fôrma catarrhal.

Tendo em consideração os grandes vasos da mucosa em casos de salpingite catarrhal, comprehende-se quanto devem ser abundantes as hemorragias tubares nas epochas menstruaes. Não esquecendo tambem a acção corrosiva do pus sobre as pregas hypertrophiadas e fundidas, ter-se-ha mais um valioso factor para as hemorragias dentro da cavidade tubar.

Ora, se os diques formados pelas vegetações, em differentes pontos da trompa, forem sufficientes para represar o sangue, tanto o das menstruações, como o das salpingorrhagias, elle accumular-se-ha na cavidade do oviducto, que poderá attingir proporções consideraveis. Mas este caso é raro, porque a obstrucção tambem raras vezes é completa; d'este modo o sangue pôde escoar-se continuamente ou intermittenemente (Obs. XIV) para a cavidade uterina, ou para a cavidade peritoneal, onde pôde formar um hematocelo.

Dizem os auctores (Cornil, Terrillon e Ozenne) que, assim como a salpingite pôde ser causa de retenção sanguinea, tambem esta pôde ser causa de salpingite, pela acção irritante do sangue sobre a mucosa.

Não apresentam, porém, um só facto comprovativo da asserção que avançam. Mas, realmente, estará demonstrada aquella acção irritante do sangue? E, demais, em face de lesões inflammatorias, acompanhadas da presença de sangue, será possível estabelecer a prioridade dos factos observados?

A phantasia pôde muito, mas a observação vale mais.

Passemos aos caracteres macro e microscopicos das hemato-salpingites.

A trompa, de côr vermelha, contem *sangue*, liquido ou coalhado, em maior ou menor quantidade, desde uma leve camada, que apenas lubrifica a mucosa (Obs. XIV), até alguns grammas, que podem átingir uma cifra elevada. Terrillon obteve, pela punção d'uma trompa, 420 gr. de sangue.

Nos casos recentes e nos casos de retenção temporaria o sangue encontra-se liquido e com a côr normal; nos casos de enkystamento antigo, o sangue soffre as metamorphoses habituaes, podendo tornar-se espesso, xaroposo, ou adquirir a consistencia d'uma borra, ou mesmo coalhar.

N'um caso (¹) operado pelo Ex.^{mo} Sr. Professor Dr. Azevedo Maia, era formado por coalhos fuliginosos o conteúdo da trompa do volume d'uma laranja.

N'outro caso, datando de dez annos, e operado este anno pelo Ex.^{mo} Sr. Dr. Sousa Oliveira, caso que não pude estudar, por se terem extraviado as peças, as trompas eram distendidas por um liquido espesso, côr de café. Muito interessante é tambem o conteúdo d'uma trompa, operada pelo Ex.^{mo} Sr. Dr. Franchini (Obs. XV).

Ao exame microscopico o conteúdo tubar mostra, além dos elementos figurados do sangue, cellulas epitheliaes, intactas ou degeneradas.

A *parede* pôde encontrar-se tanto mais adelgada, quanto maior fôr a distensão pelo sangue crescentemente accumulado; no caso do Ex.^{mo} Sr. Dr. Sousa Oliveira, o liquido estava prestes a romper a parede, reduzida a uma fina lamina papyracea. Outras vezes, porém, o grau de adelgamento não está em relação com a abundancia e com a antiguidade do conteúdo, o que se explica pela hypertrophia da parede á custa

do trabalho phlegmasico, hypertrophia que de certo modo compensa, e mesmo excede a distensão pelo liquido; no caso já referido, operado por Terrillon, os 420 gr. de sangue não bastaram para adelgaçar a parede, que se encontrava espessada, mercê da hypertrophia e anastomoses das vegetações, muito volumosas (2).

O exame microscopico da trompa manifesta a hypertrophia e a anastomose das pregas e das vegetações, mais ou menos ramificadas.

E' de regra a conservação do epithelio. No caso operado por Terrillon e analysado por Cornil, todo o revestimento epithelial estava intacto, apesar da doença datar de tres annos, pelo menos. No caso da Obs. XIV o epithelio está conservado nas pregas que não apresentavam ainda alterações purulentas. Este caso é tambem curiosissimo pelo facto da infiltração de toda a parede por globulos sanguineos.

BIBLIOGRAPHIA

(1) Julio Malfeito. Loc. cit., Obs. V.

(2) Cornil. Loc. cit., pag. 118 e seg.

OBSERVAÇÃO XIV

(PESSOAL)

Metrite d'origem puerperal. — Pyo-hemato-salpingite dupla. — Operação de Tait — Cicatrização por primeira intenção, sem accidentes. — Cura.

F., 22 annos, solteira, cigarreira, de pequena estatura, regularmente nutrida, entrou para o Hospital de Santo Antonio a 22 de agosto de 1891, queixando-se de soffrimentos que faz remontar á epocha do primeiro e unico parto que teve.

A doente, com optimos antecedentes hereditarios, só teve na infancia o sarampo e a variola, e na adolescencia uma angina.

Desde os 13 annos, foi sempre absolutamente regrada nos seus menstruos, que duravam tres a quatro dias, sem o menor incommodo.

Historia da doença. Ha dois annos e meio alliviou-se d'uma gravidez de sete mezes, depois de tres dias de trabalho do parto, que foi natural.

Logo em seguida ao nascimento e ainda antes da dequitadura, começou a sentir, na região iliaca esquerda, fisgadas que nunca mais a abandonaram. Nem então nem depois accusou symptomas de pelvi-peritonite franca.

Os lochios correram sanguineos durante oito dias, tornando-se depois descórados.

Ao oitavo dia depois do parto sentiu uma violenta colica na região iliaca esquerda, séde das fisgadas habituaes.

Entretanto, ia emmagrecendo, as forças decahiam, e sobrevinha cansaço ao menor esforço.

O corrimento continuava branco, apenas de quando em quando tinto de sangue.

A largos intervallos de dias, na séde das fígadas surgiam colicas violentas, que a deixavam prostrada, sem forças para o trabalho da sua profissão, que tinha de abandonar por alguns dias.

Cumpre mencionar que, apesar de amamentar o filho, não deixou de ser menstruada; mas a menstruação, que antes do parto fôra exemplarmente regrada, desregrou-se, adiantando-se umas vezes, atrasando-se outras, e passou a durar apenas um dia e a ser precedida por violentissimas dôres na região iliaca esquerda, nas cruces e na cabeça, além d'uma sensação de peso na região supra-pubica.

Assim esteve mais de dois annos.

Ha tres mezes, porém, os soffrimentos pelvicos affectaram tambem o lado direito e as dôres premenstruaes tornaram-se tambem bilateraes.

Ha um mez o corrimento passou, espontaneamente, de branco a amarello, ás vezes fortemente carregado, e sobrevieram dôres á defecação e á micção. As colicas pelvicas, que tinham sempre crescido em frequencia e em agudeza, tornaram-se então mais crueis, obrigando a doente a guardar o leito por dias e a abandonar de vez a sua profissão.

Estado actual. A doente, inapta para o trabalho, apresenta-se com boa apparencia e excellente côr, accusando 36°,8 de temperatura e 108 pulsações, em média.

Não guarda o leito senão quando as dôres permanentes no baixo-ventre são interrompidas por colicas violentissimas.

Corrimento amarello, ás vezes tinto de sangue.

Menstruações dolorosissimas.

Dôr constante no thorax, lado esquerdo, acima e por fóra do seio, e dôres nos membros inferiores, havendo começado pelo direito, onde ás vezes descem até ao pé, que fica adormecido.

De quando em quando, mas especialmente depois do jantar, dá-se um phenomeno curioso: depois de ter por alguns momentos a sensação d'um novello a enrodilhar-se no ventre, este apresenta uma proeminencia na região umbilical.

Diagnostic. Metrite puerperal e salpingo-ovarite dupla, presumivelmente purulenta.

Operador, o Ex.^{mo} Sr. Dr. Sousa Oliveira.

A 31 d'agosto a doente soffreu a operação de Tait, que foi trabalhosa, por causa da enucleação dos annexos do utero, presos por fortes adherencias e cahidos no fundo-de-sacco de Douglas.

Durante a extirpação dos annexos, ficaram os assistentes surprehendidos com a côr sanguinea pura das trompas, levemente distendidas por liquido, facto que fez mudar o diagnostico, de pyo-salpingite, para hemato-salpingite.

A cicatrização fez-se por primeira intenção, sem o mais leve accidente, sem a menor elevação de temperatura, e a doente, depois d'uma excellente convalescença, sahio do Hospital a 27 de setembro, curada.

Exame macroscopico dos annexos. Este exame, feito logo em seguida á extirpação das peças, dá o seguinte:

Lado esquerdo. A trompa, côr de sangue, longa e bastante engrossada, termina por franjas hypertrophiadas, mas livres, dispostas irregularmente á volta do orificio abdominal, bem permeavel; tem uma ligeira curvatura geral, é muito molle e levemente distendida por liquido. As falsas membranas que a rodeiam não conseguiram ainda approximal-a do ovario, onde tremulam fragmentos de adherencias.

O ovario bastante reduzido em volume, de superficie lisa, apresenta na periphèria d'um côrte varias vesiculas de Graaf, e, um pouco por dentro d'ellas, dois pequenos hystos sanguineos.

O côrte da trompa, de fórma ovalar, é totalmente córado de vermelho por uma camada de sangue que molha todo o côrte e lubrifica a mucosa, que é muito molle, tomentosa, salientando-se do côrte e quasi enchendo a cavidade tubar.

Lado direito. A trompa só se distingue da outra em ser menos longa e muito mais grossa, especialmente na parte externa, onde termina por franjas curtas e espessas, todas

livres, dispostas em fôrma de corôa e prolongando-se, através do orificio abdominal, bem visível, com as pregas da mucosa, muito salientes.

O ovario só se distingue do seu homologo em ser maior, mesmo depois de evacuado o sangue e os coalhos d'um kysto peripherico, do tamanho d'uma grande avellã.

Cortando a trompa em diferentes pontos, observa-se, não a côr sanguinea intensa da do lado opposto, mas uma côr branco-cinzenta, com uns leves tons sanguineos. A mucosa, agglutinada por um liquido muco-purulento, e espesso, circumscreve um canal que vai augmentando para a extremidade abdominal, onde fôrma uma cavidade bastante larga, que permite vêr as pregas dispostas, ao longo da parede, em quatro columnas achatadas.

Exame microscopico das trompas. O exame microscopico do liquido que banha a mucosa, quer seja o sangue do lado esquerdo, quer seja o liquido muco-purulento do lado direito, mostra globulos rubros e brancos em abundancia, alguns raros globulos purulentos e uma innumeravel quantidade de cellulas epitheliaes, isoladas e inalteradas, havendo algumas cellulas em degenerescencia, repletas de granulações, exactamente eguaes ás que foram encontradas no liquido da hydro-salpingite da Obs. XII.

Do lado esquerdo, a mucosa apresenta lesões interessantes. Algumas das pregas são ramificadas, arborescentes e apresentam grandes vasos inteiramente cheios de sangue, mesmo nos pontos muito distantes da implantação das pregas, as quaes são ainda cobertas de epithelio cylindrico, que em alguns pontos não apresenta alteração apreciavel. Pelo contrario, outras pregas são quasi completamente destruidas, restando apenas alguns pontos da base, todos roidos.

A parede é notavel pela grande quantidade de vasos que contem, inteiramente repletos de sangue, e, sobretudo, pela extraordinaria abundancia de *globulos sanguineos*, que *n'alguns pontos infiltram completamente a parede*, d'uma a outra face, mostrando ter havido derramamento sanguineo

em toda a parede. Foi o primeiro exemplar em que encontrei lesões d'esta ordem, tão originaes e tão accentuadas.

Do lado direito, as pregas são, umas ramificadas, ainda cobertas de epithelio, mas sem a grande vascularisação das pregas do lado esquerdo; outras são largamente implantadas, sem ramificações, com uma consideravel infiltração embryonaria, e já desprovidas de epithelio.

A parede offerece, em alguns pontos, lesões da mesma natureza que as do lado opposto, mas em grau muitissimo inferior; n'outros pontos quasi não apresenta lesões de grande monta.

OBSERVAÇÃO XV

(PESSOAL)

Pyo-hydro-hemato-salpingite direita, de origem puerperal, datando de 15 annos. — Laparotomia mediana. Evacuação do conteúdo da trompa. — Costura do sacco aos bordos da ferida abdominal. — Morte por *shock*, 36 horas depois da operação.

F., 36 annos, solteira, alta, bem constituida, regularmente nutrida, bastante nervosa, entrou para o Hospital de Santo Antonio a 4 de setembro de 1891, para lhe ser feita uma operação, proposta mas não acceita ha dois annos, e actualmente reclamada pela propria doente, presa de soffrimentos incomportaveis.

Nos *antecedentes hereditarios* ha apenas a apontar que o pae, já de meia idade, morreu d'uma doença do figado, e que a mãe succumbiu a uma tuberculose aos 56 annos.

Irmãos e tios são saudaveis.

Antecedentes pessoas e historia da doença. Tendo apenas tido na infancia febres intermittentes, foi pela primeira vez menstruada aos 14 annos, sem dôres; depois de quatro epochas catameniaes houve um periodo amenorrheico de onze mezes, depois do qual as menstruações voltaram a ser periodicas, muito abundantes e durante seis a oito dias.

Assim passou, isenta do menor incommodo, até aos 20 annos; n'esta idade teve, depois d'um parto natural e eutocico, uma febre puerperal, com lochios fetidos. E' de então que datam os seus soffrimentos, tão crueis e tão variados que a doente mal pôde reconstituir pela memoria a serie de males que durante quinze annos a teem affligido.

O primeiro anno depois do parto passou-o, ora de cama, ora a pé, mas sempre com dôres no baixo ventre, irradiando até ao joelho e tornando dolorosa a defecação; além de dyspeptica, ficou de tal modo enfraquecida que o trabalho era-lhe completamente impossivel.

Depois melhorou, mas ficou sempre a soffrer, especialmente por occasião do fluxo menstrual; este falhou, uma vez durante duas epochas menstruaes, outra vez durante tres epochas.

Ha dois annos entrou para o Hospital de Santo Antonio, onde o Ex.^{mo} Sr. Dr. Franchini lhe propoz a ablação dos annexos do utero; a doente, porém, muito melhorada com o tratamento medico, recusou-se a soffrer a operação e pediu alta.

E' certo que, durante dois annos, passou relativamente bem. Mas, a 18 d'agosto d'este anno, logo depois de cessado o fluxo mensal, sentiu-se repentinamente muito mal, com febre, vomitos e violentas dôres no baixo ventre, que era extremamente doloroso e muito abaulado.

A doente, achando então verdadeiro o vaticinio feito ha dois annos pelo seu medico assistente no Hospital, recolheu-se a esta casa, instando por uma operação que a livrasse dos soffrimentos.

Estado actual. A doente, cujo aspecto nada tem de

suggestivo sob o ponto de vista clinico, só pôde estar no decubito dorsal e é continuamente trespassada de dôres nas cruces e nas regiões iliacas, especialmente na do lado direito, onde manifesta uma tumefacção diffusa e dolorosa, pouco saliente, e pouco perceptivel atravez da grande espessura das paredes abdominaes.

Além d'uma dôr que se prolonga desde esta tumefacção até ao joelho direito, a paciente accusa uma dôr na espadua esquerda e na parte antero-superior do thorax, do mesmo lado.

Inappetencia completa, intolerancia do estomago para todo e qualquer alimento.

Temperatura média: 37°,8 de manhã, 38° de tarde.

Diagnostico. Pyo-salpingite direita.

Operação. A 15 de setembro, o Ex.^{mo} Sr. Dr. Franchini praticou a laparotomia na linha branca e fez a evacuação do conteúdo da trompa com o aspirador de Potain, que deu sahida, primeiro a um liquido citrino, depois a alguns finos coalhos de sangue; introduzido o dedo na cavidade tubar, reconheceu-se ainda a existencia d'uma substancia de consistencia gelatinosa; um jacto de agua arrastou para fóra da trompa uma materia viscosa, semelhante a escarros, em pedaços mais ou menos alongados, de côr amarellada, alguns dos quaes vinham intimamente misturados com coalhos sanguineos.

Fechou-se a parte superior da ferida abdominal, fez-se a costura do sacco esvasiado á parte inferior da mesma ferida e applicou-se o penso antiseptico.

Nas horas seguintes a operada manifestou phenomenos de depressão e resfriamento e veio a fallecer 36 horas depois da operação.

A autopsia nada revelou que explicasse a morte, cuja causa mais provavel foi o *shock*.

Exame microscopico do conteúdo da trompa. O liquido citrino, que formava a maior parte do conteúdo, apresenta globulos sanguineos, alguns globulos purulentos e numerosas

cellulas, cheias de granulações, exactamente eguaes ás que foram descriptas na hydro-salpingite.

Os coalhos sanguineos, tanto os que são livres, como os que fazem parte da estranha materia viscosa, nada offerecem de notavel.

Examinando a parte amarellada d'esta materia, vê-se que ella é formada por um reticulo de fibrillas densamente apertadas, englobando uma extraordinaria multidão de globulos sanguineos deformados.

CAPITULO VI

SALPINGITE SYPHILITICA

Desde que se sabe que a syphilis, cada vez mais disseminada, ataca todos os órgãos, é natural suppôr que as trompas não escapem á sua frequente invasão, tanto mais que a syphilis do ovario, órgão intimamente relacionado com a trompa, é um factó já averiguado. Com effeito, «Virchow não põe em duvida a existencia d'uma ovarite syphilitica, se bem que não lhe seja possivel estabelecer se ella produz alguma coisa mais do que a induração. Klebs observou, nas mulheres syphiliticas, uma fórma de ovarite chronica, terminando muito rapidamente pela atrophia do órgão e pela formação de adherencias ex-

tensas. Richet et Lécorché assignalaram gomas do ovario» (1).

Muito escassas, quasi nullas, são, porém, as investigações de syphilis tubar. Os syphilographos, aliás minuciosos na descrição dos accidentes secundarios e terciarios da syphilis, passam em silencio a sua localisação nas trompas.

Apenas Zeissl (2), de Vienna, refere um caso de Bouchard e Lépine (Gaz. Méd. de Paris, 1886, n.º 41), no qual ambas as trompas, transformadas em cordões da espessura d'um dedo, tinham tres gomas amollecidas e avermelhadas, do tamanho d'uma avellã. Havia ao mesmo tempo uma hepatite e uma encephalite gommosa.

Este caso é o unico, verdadeiramente authentico, que existe archivado.

Havia ainda outro caso, publicado por Boldt, d'uma rapariga de 22 annos, menstruada desde os 17 e que ha 4 annos começara a ter uma dôr abdominal vaga e menstruações irregulares, pouco abundantes, dolorosas. Ha tres mezes e meio teve syphilis, e andava a tratar-se d'uma laryngite syphilitica e de placas mucosas na bocca, por occa-

sião da sua entrada no Hospital. Os ovarios e as trompas estavam augmentados de volume. Diagnosticou-se uma dupla pyo-salpingite d'origem syphilitica, mas não se fez descripção anatomo-pathologica dos annexos extirpados.

Boldt quiz encontrar uma salpingite syphilitica, mas só conseguiu uma salpingite n'uma syphilitica.

BIBLIOGRAPHIA

(1) Zeissl. *Traité clinique et thérapeutique des maladies vénériennes*, trad. por Paul Raugé, 1888, pag. 225.

(2) Zeissl. *Loc. cit.*, pag. 225.

CAPITULO VII

SALPINGITE ACTINOMYCOTICA

Até hoje só foi registrado um exemplo de actinomycose das trompas. O facto foi observado por Zemann, que encontrou as trompas dilatadas e cheias de pus e de actinomyctos; as paredes eram muito espessas e estavam cobertas de nodulos formados pelo parasita.

Não se pôde averiguar se a infecção se tinha feito pela vagina ou pelo intestino, ao qual as trompas estavam muito adherentes.

CAPITULO VIII

SALPINGITE INTERSTICIAL

... a anatomia pathologica d'esta variedade está apenas esboçada.

OZENNE.

A salpingite intersticial, passada em silencio por alguns auctores, é por outros descripta d'uma fôrma tão contradictoria que julgo indispensavel fazer a acareação das diversas opiniões, com o fim de apurar alguma coisa d'este ainda mal estudado assumpto.

Orthmann ⁽¹⁾ chama salpingite intersticial á fôrma de salpingite catarrhal, em que a hypertrophia interessa não só a mucosa, mas tambem a parede, que se encontra muito espessa. Este espessamento é devido, n'uns casos á hyperplasia muscular, mas na maioria dos casos é antes o resultado da hyperplasia do tecido conjunctivo intermuscular,

que pôde mesmo evoluir com um certo grau d'atrophia dos musculos.

O auctor, porém, não faz uma descrição especial d'esta salpingite, que apenas fica sendo caracterisada pela hypertrophia da parede n'uma trompa já portadora de lesões mucosas de salpingite catarrhal vegetante; são, portanto, estas que determinam o genero (catarrhal), ao passo que a hypertrophia da parede serve apenas para determinar a especie (intersticial).

Assim entendida, a salpingite intersticial não passa d'uma phase mais adiantada, com lesões mais extensas, d'uma salpingite que a principio fôra puramente catarrhal.

Ouçamos agora o parecer de Martin⁽²⁾. O professor berlinez, depois de descrever a salpingite catarrhal, exprime-se assim:

«Muito outras são as alterações da mucosa que se desenvolvem sob a influencia dos agentes phlegmaticos pyogenicos. Estes dão muito rapidamente origem a uma infiltração enorme de cellulas embryonarias que se estende a toda a mucosa e penetra até á tunica musculosa, cujos feixes dissocia; veem-se estes ultimos reunidos por grupos e em via

de degenerescencia gordurosa. Os vasos são engorgitados de sangue; aqui e além encontram-se ecchymoses. Esta *salpingite intersticial* evolue com destruição do epithelio. As pregas da mucosa são como que roidas; desaparecem depois de haverem perdido o seu revestimento epithelial.»

Como se vê, Martin descreve com o nome de salpingite intersticial as lesões que todos estão habituados a considerar como pertencentes á salpingite purulenta.

Mas depois continúa: «N'este momento desenvolvem-se obstrucções no canal tubar e cavidades que umas vezes communicam largamente entre si, outras vezes apenas estão em relação por intermedio de canaes muito estreitos. As paredes do oviducto são transformadas em uma massa cicatricial, rigida e infiltrada, com augmento enormé de espessura; a musculatura é destruida e substituida por tecido inodular, cuja nutrição é insufficiente ou nulla.»

Agora já apparece um character novo: *hypertrophia da parede*, primeiro pela presença de cellulas embryonarias que dissociam os feixes musculares, depois por um tecido con-

junctivo que, apertando os elementos musculares, os atrophia e destroe, substituindo-se a elles e transformando a parede n'um tecido inodular.

Confrontando a descripção de Orthmann com a de Martin, observa-se que não existe notavel divergencia na enumeração das lesões; mas, ao passo que Orthmann, a proposito da salpingite catarrhal, nota a hypertrophia da parede, quer á custa da hyperplasia muscular, quer á custa da hyperplasia conjunctiva, Martin, occupando-se das salpingites purulentas, allude á hypertrophia da parede á custa do tecido inodular que substitue a tunica muscular, primeiro atrophiada, depois destruida.

Reflectindo um pouco, vê-se que as lesões apontadas por Martin são um grau mais avançado das lesões descriptas por Orthmann.

A conclusão a tirar da acareação dos dois auctores allemães é a seguinte: a salpingite intersticial é cãracterisada pela hypertrophia da parede tubar em casos de salpingite catarrhal ou purulenta.

Mas não basta a fôrma d'inflammação, urge ter tambem em conta outro elemento

para a definição d'esta variedade de salpingite. Quero referir-me á chronicidade que os auctores modernos, uns implicitamente, outros francamente, apontam como elemento indispensavel.

Assim, Cornil e Terrillon (³), que aliás não citam as salpingites intersticiaes, alludindo ás salpingites purulentas chronicas, dizem que «a parede fibro-musculosa da trompa está notavelmente espessada. Apresenta á simples vista um certo grau de induração do lado da superficie, que é lisa e tensa. Este estado é devido não só a uma infiltração da parede por cellulas lymphaticas, mas tambem a um espessamento, com condensação muito pronunciada, dos feixes de fibras do tecido conjunctivo.»

A noção de chronicidade foi tambem expressa por Blanche Edwards (⁴), que depois d'analysar treze observações de variadas salpingites, colhidas em diversas publicações, escreve que «a salpingite intersticial parece não ser mais do que a fôrma chronica, ou antes, o termo final das salpingites catarrhaes ou purulentas.»

Reunindo os diferentes elementos co-

lhidos n'este inquerito ás ideias expressas pelos auctores citados, pôde-se dizer que *as salpingites intersticiaes são as fórmulas chronicas das salpingites catarrhaes ou purulentas e são caracterizadas pela hypertrophia da parede tubar.*

Agora que estão assentes algumas ideias ácerca d'esta controversa variedade de salpingites, averiguemos os seus caracteres macroscopicos.

Consultemos Pozzi (^o), o auctorizado gynecologista francez. Este Professor, referindo-se ás *salpingites intersticiaes* ou *pachy-salpingites*, que elle considera como a *fórmula chronica* das inflammações tubares, entende que se podem distinguir duas variedades anatomicas d'esta alteração.

N'uma variedade, primeiro descripta por Kaltenbach, depois observada por Schauta, por Sawinoff e pelo proprio Pozzi, e de que apresento um fiel exemplo na Obs. XVI, ha *salpingite chronica hypertrophica*. «A trompa, d'um tamanho que varia entre o do dedo minimo e o do indicador, tem a côr de borra de vinho, violacea, e uma consistencia carnosa. Dando-lhe um córte, encontra-se um espesso involucro de tecido muscular hyper-

tropiado ou de tecido conjunctivo de nova formação, e, por dentro, enchendo o interior do canal, desaparecido, da trompa, como a medulla enche um osso, uma substancia polposa, d'aspecto brilhante e prateado, formada pela mucosa vegetante, cujo epithelio está muito alterado. No caso de Kaltenbach havia uma grande dilatação dos vasos e algumas pequenas apoplexias parietaes. A extremidade abdominal está obliterada, a extremidade uterina está simplesmente estreitada.

Estes factos parecem relativos a antigas salpingites purulentas, que a permeabilidade do *ostium uterinum* preservou da dilatação kystica. Nas minhas observações e nas de Kaltenbach e Schauta, havia com certeza antecedentes de blenorragia.»

Cumpre-me accrescentar que n'um caso (6) operado pelo Ex.^{mo} Sr. Professor Dr. Azevedo Maia, a salpingite intersticial era consecutiva a uma endometrite, de causa presumivelmente blenorragica. As trompas, volumosas, extremamente duras e de calibre um pouco diminuido, não continham collecção liquida apreciavel. Havia uma pequena adherencia da trompa 'esquerda com o ovario

do mesmo lado. Os ovarios apresentavam degeneração kystica.

Tambem no caso da minha Obs. XVI existia endometrite purulenta. A circumstancia de a doente haver negado e occultado por muitos dias a existencia do corrimento e o facto de se mostrar indecisa e confusa na determinação da epocha do seu apparecimento, tornam tambem suspeita a sua origem.

Continúa Pozzi:

« Uma outra variedade de *salpingite chronica* pôde ser chamada *atrophica*. A infiltração cellular das paredes tubares, em vez de dar origem a um producto persistente, a uma proliferação duradoura, como no caso precedente, reabsorveu-se, produzindo a retracção dos tecidos por um verdadeiro trabalho inodular. Provavelmente já não se trata aqui senão d'um estado mais avançado, e por assim dizer secundario, da pachy-salpingite hypertrophica, passada ao estado de cirrhose da trompa. O tecido muscular desaparece deante do tecido fibroso, todo o órgão se retrah e, no grau mais extremo, é transformado n'um cordão duro e impermeavel. Boldt observou e descreveu muito bem estas lesões.

Viu muitas vezes o lumen da trompa completamente apagado por agglutinação das paredes. Approxima a destruição completa do epithelio, que então se produziu, da que se observa nas cirrhoses do figado e do rim.»

Resumindo todas as noções colhidas, apura-se que *as salpingites intersticiaes são as formas chronicas das salpingites catarrhaes ou purulentas e são caracterisadas, primeiro por uma hypertrophia, depois por uma atrophia das paredes tubares.*

BIBLIOGRAPHIA

- (1) Orthmann. Loc. cit., pag. 138.
- (2) Martin. Loc. cit., pag. 462.
- (3) Cornil e Terrillon. Loc. cit., pag. 544.
- (4) Blanche Edwards. La salpingite interstitielle, in Progrés Médical, 16 fevr. 1889.
- (5) Pozzi. Loc. cit., pag. 622.
- (6) A. Carreira d'Azevedo. These do Porto, 1889, pag. 85.

OBSERVAÇÃO XVI

(PESSOAL)

Metrite. — Salpingite intersticial dupla, de forma hypertrophica. — Laparotomia na linha pubi-umbilical e salpingo-ovariotomia dupla. — Cicatrização por primeira intenção. — Cura.

F., 20 annos, solteira, de constituição e nutrição regulares, entrou para o Hospital de Santo Antonio a 8 de março de 1890, queixando-se de metrorrhagias, d'uma dôr em todo o ventre e d'uma pontada irradiando da fossa iliaca direita para o mesmo lado do thorax.

Antecedentes hereditarios. Bons.

Antecedentes pessoaes. Apenas teve o sarampo na infancia.

Foi menstruada desde os 12 annos, com toda a regularidade, todos os mezes, durante quatro dias; a partir da primeira, as menstruações sempre foram precedidas de dôres lombares, de media intensidade.

Aos 18 annos teve um parto de tempo, natural, com boas sequelas.

Depois começaram as digestões a ser laboriosas, e por fim declarou-se uma dyspepsia acida, que ainda persiste.

Historia da doença. A ultima assistencia, em tudo regular, terminou a 28 de fevereiro. Em a noite d'esse dia, a doente andou, descalça, a esfregar a casa; no dia seguinte acordou muito moida, com dôres de cabeça e no ventre, que estava abaulado e era doloroso á menor pressão. Durante dois dias este estado não se modificou. Ao terceiro dia, porém, pela meia noite, depois d'alguns arrepios, sobrevieram fortissimas dôres no ventre, que se tornou mais abaulado e extremamente sensivel; appareceram vomitos, e a doente ficou muito prostrada.

N'esse dia tomou um purgante e no dia seguinte appareceu uma metrorrhagia, de quantidade proxivamente igual á dos fluxos catameniaes. Resolveu então recolher-se ao Hospital, onde a metrorrhagia foi primeiro tratada infructuosamente pelas irrigações quentes, cedendo ás primeiras doses de ergotina.

Estado actual (oito dias depois da entrada para o Hospital):

A doente está de preferencia sentada, para evitar principalmente o decubito lateral direito, aggravante d'uma pontada iliaco-thoracica. Apresenta-se emmagrecida, um tanto descórada, com physionomia de certa anciedade e muito sofrimento, tendendo para o facies abdominal.

Queixa-se d'uma dôr diffusa, no baixo ventre, attingindo o maximo d'intensidade na fossa iliaca direita, d'onde irradia uma pontada para o mesmo lado do thorax, sob as falsas costellas, na linha mamillonar. A pontada é permanente, mas tem paroxysmos, durante os quaes se torna insupportavel.

Na face anterior da base do pulmão direito ha fevres sub-crepitanτες; a percussão dá som macisso; na região esquerda correspondente, de sonoridade egualmente bassa, o murmurio vesicular está um pouco enfraquecido.

Não ha tosse nem febre. A anorexia é completa, e são profusos e copiosos os suores nocturnos.

Existe um abundante corrimento amarello, de mau cheiro, sobre cuja origem a doente hesita, declarando, depois de algumas indecisões, parecer-lhe que elle data das primeiras menstruações.

Diagnostico. Depois do respectivo exame physico diagnosticou-se uma metrite e pachy-salpingite dupla.

Operação. A 7 d'abril o Ex.^{mo} Sr. Dr. Franchini praticou a laparotomia na linha pubi-umbilical e em seguida a salpingo-ovariotomia dupla.

A cicatrização da ferida abdominal fez-se por primeira intenção, em oito dias, sem complicações. A doente conser-

vou-se no Hospital a tratar-se da profunda debilidade com que ficou, e retirou-se no dia 27 de maio, curada dos seus soffrimentos, promettendo voltar para se tratar da leucorrhœa.

Exame macroscopico dos annexos — Lado direito.
A trompa mede 7,5 centímetros de comprimento e tem o volume d'um dedo indicador, affectando mesmo a curvatura que tem este dedo em flexão leve, mas com a extremidade uterina revirada em sentido inverso. A superfície é levemente accidentada por algumas bossas, a côr mais ou menos avermelhada e a consistencia solida, bastante dura. As adherencias occultam completamente o pavilhão, que está fortemente ligado ao ovario.

O côrte representa uma oval, de grande extremidade correspondente á maior curvatura da trompa e tem, na parte media d'este orgão, 1,8 centímetros no maior diametro e 1 centimetro no menor. E' notavel pela nitidez das tres zonas que o compõem: uma externa, avermelhada, de 2 millimetros d'espessura, limita bem a zona média, de côr branca e apparencia fibrosa; a zona interna é vermelho-roxeada e corresponde á mucosa, cujas pregas e vegetações, muito hypertrophiadas, quasi se tocam pelos vertices, ameaçando extinguir o lumen da trompa.

O ovario apresenta kystos sanguineos e alguns talvez purulentos.

Lado esquerdo. A trompa, tambem volumosa, alongada e dura, é, comtudo, mais fina e mais curta do que a do lado opposto (4,5 centímetros).

Tem a fórmula d'uma retorta, de superficie lisa e côr uniformemente vermelha. O pavilhão está occulto por falsas membranas.

O côrte, de contorno circular, medindo 1 centimetro de diametro, offerece as mesmas zonas do côrte do lado opposto, mas não tão nitidamente demarcadas.

A superficie do ovario é levantada por um kysto hemorrhagico, do tamanho d'uma grande azeitona.

Exame microscópico das trompas. As lesões são essencialmente idénticas d'ambos os lados. Tomo para typo da descripção a trompa direita. (Vej. Fig. 2.^a, Est. I).

As pregas apresentam varios aspectos; n'alguns pontos são largamente implantadas, curtas, e terminam por uma extremidade dilatada; n'outros são ramificadas e contem vasos no estroma que as sustenta, o qual é formado de tecido conjunctivo com uma grande quantidade de cellulas lymphaticas.

Em parte alguma o epithelio está intacto; algumas pregas são tapetadas por epithelio cylindrico muito alterado; outras são forradas por cellulas arredondadas que, n'alguns pontos, formam camadas.

A mucosa não tem sempre limites nitidos; confunde-se em geral, insensivelmente com as outras camadas da parede, e tem, como ellas, uma consideravel infiltração de cellulas embryonarias e de cellulas fusiformes.

A parede, extremamente hypertrophiada, chega a ter, em alguns pontos, 6 millimetros de espessura. Vê-se, por toda a parte, um grande numero de fibras musculares lisas, dirigidas em todos os sentidos. Os vasos são extremamente volumosos, attingindo 1 millimetro de diametro. Junto á camada sorosa ha variadas ecchymoses.

PARTE QUARTA

RESUMO E CONCLUSÃO

PARTE QUARTA

RESUMO E CONCLUSÃO

A minha dissertação archiva quinze observações ineditas e reproduz uma já publicada na *Medicina Contemporanea*.

Em doze casos a ablação dos annexos foi dupla, ou porque os soffrimentos tambem eram bilateraes, ou porque a extirpação do utero doente justificava a extirpação dos seus annexos. Em todos estes casos o microscopio revelou que as trompas estavam alteradas, que as lesões eram duplas, embora n'alguns poucos casos fossem mais adiantadas d'um lado que do outro.

Nos quatro restantes casos a operação foi unilateral, n'um caso (Obs. V) porque

não foi possível operar dos dois lados, nos tres outros porque a doença era realmente unilateral: uma vez do lado direito, (Obs. XV), duas vezes do lado esquerdo (Obs. IX e XIII).

Os exames microscopicos versaram sobre trinta oviductos.

Na quasi totalidade das trompas, a infiltração cellular era decrescente da mucosa para a sorosa; apenas em um numero muito restricto havia uma uniforme distribuição cellulo-embryonaria.

Em nenhum caso encontrei lymphangites, nem tão pouco abcessos da parede tubar.

D'entre os seis casos de salpingite catarrhal são notaveis o primeiro e o ultimo; aquelle, pela insignificancia das alterações, pôde ser considerado a mais leve das fórmulas de salpingite catarrhal; o ultimo, pela importancia das lesões, pôde ser tomado para typo das salpingites catarrhaes adiantadas, na phase de generalisação anastomotica, sendo ao

mesmo tempo um exemplar muito nitido da fôrma follicular.

O primeiro caso é instructivo por mais d'um motivo. Com effeito, como eu disse já na segunda parte do meu trabalho, Orthmann faz duas divisões das salpingites catarrhaes, segundo a extensão das lesões encontradas. A primeira divisão comprehende as salpingites catarrhaes simples, ou endosalpingites, e corresponde aos casos em que ha uma simples alteração pathologica da mucosa; a segunda divisão, a das salpingites diffusas, comprehende os casos em que a alteração invade toda a parede. Ora, no caso da Obs. I, ainda as lesões são insignificantissimas na mucosa, ainda esta apenas está levemente tumefacta, ainda o epithelio está na quasi totalidade integro, e já a infiltração cellular invadiu toda a espessura da parede, n'uma distribuição quasi uniforme, sufficiente para produzir um principio de espessamento da camada fibromuscular.

Cornil, fallando das salpingites purulentas, diz que, nos casos de unilateralidade das lesões, «se observa uma salpingite purulenta d'um lado e uma salpingite catarrhal do

outro lado.» Orthmann refere mesmo dois casos, um de salpingite purulenta esquerda e catarrhal direita, outro de salpingite purulenta direita e catarrhal esquerda. Por outro lado, nas salpingites blenorrhagicas, «em muitos casos em que se verificou a presença de gonococcus, estes só existiam d'um lado; o orgão do lado opposto não offercia mais do que lesões puramente catarrhaes» — (Martin). Ha mais ainda: Cornil e Terrillon descrevem um caso de salpingite bilateral, «catarrhal n'uns pontos, purulenta n'outros.»

Em vista d'estes factos, é natural supôr que as lesões catarrhaes representam a phase inicial das salpingites purulentas. Pois bem. A minha Obs. VII vem apoiar fortemente esta ideia, por quanto o exame histologico d'ambas as trompas revela que ha, simultaneamente, no mesmo córte, lesões purulentas e lesões catarrhaes.

N'um caso de salpingite tuberculosa, Cornil encontrou, d'um lado, folliculos e granações tuberculosas, do outro lado, «sómente as lesões da salpingite catarrhal e purulenta.»

Percorrendo as observações de hydro-

salpingite, referidas por Orthmann, depara-se com uma, em que as pregas mucosas da extremidade uterina da trompa são hypertrophiadas e dotadas de cavidades pseudo-glandulares; no terço médio da trompa, as pregas d'um lado fundem-se com as do lado opposto, formando uma faixa de tecido connectivo, que divide em duas a cavidade tubar.

A minha Obs. XI vai um pouco mais longe: as pregas da mucosa offerecem tambem cavidades pseudo-glandulares, de fórma alveolar; mas, a partir do topo uterino, as pregas vão-se avolumando tanto que, na união do terço médio com o terço externo, chegam a obstruir completamente a cavidade tubar, pela fusão das vegetações, umas com as outras. A montante da obstrucção havia o liquido proprio das hydro-salpingites.

Este caso impõe-se ao espirito o mais desprevenido. Não é natural que a accumulacção do liquido dependa do obstaculo que, á sua sahida, põe as pregas, formando um dique? Não é natural que as hydro-salpingites dependam das salpingites catarrhaes?

No caso da Obs. XIV, as pregas, volumosas, muito ramificadas, mas não muito

hypertrophiadas, com lesões principalmente catarrhaes, eram lubrificadas por sangue, que, n'um ponto, começava já a dilatar a cavidade da trompa. Não é de suppôr que a ausencia de anastomoses generalisadas fosse a defeza contra a retenção sanguinea? D'este modo, n'uma phase mais adiantada, o sangue, que por emquanto apenas fórma gottas, chegaria a accumular-se atraz do obstaculo posto ao seu escoamento pelas pregas fundidas.

Fixemos, porém, o factó averiguado de uma **hemato-salpingite** com lesões catarrhaes pouco adiantadas e com uma insignificante quantidade de sangue.

A Obs. XVI, concernente a um caso typico de **salpingite intersticial**, registra lesões catarrhaes e purulentas, coexistentes com uma enorme hypertrophia da parede tubar.

Julgo que d'esta revista ás lesões encontradas nos casos referidos, se pôde concluir que:

As lesões catarrhaes são communs a todas as salpingites.

Esta aquisição vai servir para elucidar alguns pontos da pathogenia das salpingites.

Com effeito, se as lesões catarrhaes são caracterisadas pela hypertrophia e ramificação das pregas e vegetações, infiltradas de cellulas embryonarias e cobertas ainda de epithelio, e se as consequentes anastomoses podem chegar, como se viu, a obliterar o canal da trompa, é de crêr que as fórmulas definidas pela presença d'um liquido na cavidade tubar, mais ou menos dilatada (salpingites kysticas, de Pozzi), encontrem explicação na accumulção de sorosidade, de sangue ou de pus, a montante da estenose ou da atresia do canal tubar, effectuada pelas pregas da mucosa, formando um dique.

Assim, a accumulção de pus ficará sendo um accidente das lesões catarrhaes da salpingite purulenta. A hydro-salpingite resultará da accumulção de sorosidade para além da barreira posta pelas pregas. A hemato-salpingite não passará d'um accidente, d'uma complicação constituída pela retenção do sangue menstrual, em casos de salpingite catarrhal, ou do sangue que rebenta dos va-

sois roidos pelo pus, em casos de salpingite purulenta.

Resulta que, ás duas fórmulas primitivas de inflamação tubar, fórmula catarrhal e fórmula purulenta, correspondem duas fórmulas secundarias (hydro-salpingite e hemato-salpingite), verdadeiros accidentes, puras complicações d'aquellas fórmulas iniciaes.

Prosigamos no estudo da evolução das lesões salpingiticas.

Dada uma sufficiente irritação da mucosa, produz-se uma expansão arborescente das pregas, que se desenvolvem, ás vezes luxuriantemente, até ao contacto e á fusão anastomótica, havendo comtudo conservação duradoura do epithelio, emquanto a pressão reciproca das pregas o não deforma e destroe (salpingite catarrhal).

Se a irritação não é septica, as lesões podem evoluir sem complicações, ou haver a addição d'uma hydro-salpingite ou d'uma hemato-salpingite ou de ambas (Obs. XIII).

Pelo contrario, se a irritação fôr septica, a mucosa passa por uma phase catarrhal, hypertrophica e vegetante, durante ou depois da qual apparecem lesões purulentas, destru-

ctivas, começando pela queda do epithelio, terminando pela corrosão e desaparecimento das pregas. A fusão das pregas ramificadas pôde ser causa de retenção de pus, de sangue ou de sorosidade, ou de todos estes liquidos (Obs. XIV e Obs. XV).

A infiltração cellulo-embryonaria que, nas fórmias catarrhal e purulenta, dilatára as pregas, estendendo-se do vertice á base, excede a mucosa, invade a tunica muscular, cujos feixes dissocia, e chega por fim á tunica sorosa. Resulta um espessamento da parede, que pôde atingir avultadas proporções.

Se a accumulação de liquido na cavidade tubar exerce uma pressão progressivamente crescente, o epithelio desmorona-se ou é atacado pelo pus, as vegetações achatam-se, as pregas desdobram-se ou destroem-se e a cavidade amplia-se. A camada fibro-muscular, anemiada pela compressão dos vasos, comprometida pela atrophia dos feixes musculares ou corroida pelo liquido purulento, principia de adelgaçar-se e este adelgaçamento pôde compensar ou mesmo vencer a hypertrophia hyperplastica, e a tenuidade da parede pôde produzir a ruptura.

Se, pelo contrario, a accumulacão de liquido é vencida pela potencia fibro-muscular da parede, progressivamente activa, então o conteúdo é, por assim dizer, espremido, e a trompa fica reduzida ás primitivas condições.

N'estes casos e n'aquelles em que não chegou a haver retenção liquida, a cavidade tubar reduz-se, pela constricção da parede, e esta lá vai continuando na sua hypertrophia excentrica: está constituida a salpingite intersticial, de fórma hypertrophica.

Mas as cellulas embryonarias alongam-se em fibras conjunctivas, estas abrem caminho por entre os feixes musculares, apertam-os, atrophiam-os, anniquilam-os. A retracção conjunctiva augmenta, e a trompa, anteriormente hypertrophiciada, começa a atrophiar-se, a endurecer, e está constituida a salpingite intersticial de fórma atrophica.

Passando agora em revista os grupos descriptos na terceira parte d'esta dissertação e tendo em conta as considerações acabadas

de expôr, julgo-me habilitado a apresentar a seguinte classificação das salpingites, que resume os conhecimentos actuaes e fica sempre aberta á inscripção de novas acquisições.

FÓRMAS PRIMITIVAS	FÓRMAS SECUNDARIAS, ACCIDENTALES	FÓRMA TERMINAL
Salpingite catarrhal.	Hydro-salpingite. Hemato-salpingite.	Salpingite interstitial.
Salpingite purulenta (pyo-salpingite).		
Salpingite tuberculosa.		
Salpingite syphilitica.		
Salpingite actinomycotica.		

APPENDICE

Os exames microscopicos, a que me refiro no decurso da dissertação, representam o resumo das analyses feitas sobre um total de 105 preparações que se acham archivadas no Laboratorio de Histologia e Bacteriologia da Escola Medica.

Tendo em vista a histologia normal da trompa, é facil reconhecer a razão porque os exames deviam incidir sobre um determinado segmento de todos os oviductos; escolhi a parte media, sempre que alguma razão especial não me obrigou a esclarecer o exame d'aquelle segmento com o d'alguma das extremidades tubares.

Os methodos technicos chamados *extemporaneos*, quasi de exclusivo emprego em Histologia pathologica, não poderam ser utilizados nos meus trabalhos, attenta a delicadeza das peças com que eu tinha de lidar. Tive de recorrer aos methodos da Histologia normal, muito mais lentos, mas in-

comparaveis pela sua extraordinaria delicadeza e precisão, qualidades que permitem conservar intactas as mais finas estruturas e dar ás analyses o maximo rigor.

Como fixador, empregava o alcool, onde mergulhava as peças, suspensas, durante 24 horas.

O endurecimento era, em geral, obtido pela acção successiva da gomma e do alcool. Para este effeito, mergulhava as peças em uma solução de gomma arabica, pouco espessa, d'um grau de concentração que só a pratica ensina. Quando as peças estavam completamente infiltradas da solução, isto é, quando tinham ido ao fundo do vaso que continha o liquido gommoso, eram retiradas, e de novo suspendidas em alcool. Em geral, a infiltração tinha-se conseguido ao fim de 24 horas, e o endurecimento ao fim de outras 24 horas.

Algumas vezes, porém, a fixação e o endurecimento foram obtidos com o liquido de Erlicki (1), onde as peças eram mergulhadas durante semanas e mesmo mezes.

Antes de dar córtes nas peças endurecidas pelo bichromato (liquido de Erlicki), lavava-as cuidadosamente em agua, pelo menos durante 24 horas.

Os córtes eram dados, ou no pequeno microtomo de mão, de Nacet, ou no grande microtomo de Katsch, de Munich.

Para trabalhar com este ultimo, adaptava-lhe um pequeno apparelho de madeira, formado por

uma prancheta, pregada a um parallepipedo, cuja menor dimensão é a altura. Colla-se a peça á prancheta e fixa-se o parallepipedo á pinça do microtomo (3).

Os córtes das peças que haviam sido endu-recidas pela acção successiva da gomma e do alcool eram mergulhadas em agua destillada, durante 24 horas, quando tinham de ser córados pelo picro-carminato ou pela solução alcoolica de carmim de Grenacher.

Como córantes, empreguei o picro-carminato de Ranvier (3), o carmim aluminado de Grenacher (4), o carmim alcoolico, boracico, do mesmo auctor (5), a hematoxylina de Boehmer (6) e, nas mais recentes investigações, o picro-carminato de Orth. (7).

Quando empregava o picro-carmim de Ranvier, conservava as preparações em glycerina formicada (8), fazendo-a substituir lentamente ao picro-carmim, n'uma camara humida de Malassez, e lutava-as com o mastique de Bell.

Quando usava o carmim de Grenacher ou de Orth ou a hematoxylina, conservava os córtes em balsamo do Canadá, dissolvido em xylol, depois de os ter deshydratado cuidadosamente e de os ter clarificado com a essencia de cravo.

Das preparações assim obtidas, foram desenhadas á camara clara de Oberhäuser, algumas das que pareceram mais interessantes, além d'uma que representa a trompa normal (9).

Os desenhos foram feitos a preto, ao contra-

rio do que se está fazendo na maioria das publicações analogas á minha, tanto estrangeiras como nacionaes, em que se tem abusado dos desenhos a côres. Ora, a verdade é que os córantes servem simplesmente para revelar estruturas, e é inutil e mesmo prejudicial reproduzir graphicamente as côres que os reagentes communicaram ás preparações. De resto, as figuras coloridas não exceedem em delicadeza e finura os desenhos a preto.

Todos os desenhos foram feitos com uma amplificação approximada de 90 diametros (objectiva 0,30 abert. num. Zeiss), excepto a Fig. 2.^a da Est. I, que foi desenhada com a amplificação de 480 diametros approximadamente (obj. $\frac{1}{12}$ imm. hom. de Prazmowski).

As distancias do pequeno prisma da camara á prancheta do desenho foram as seguintes :

Est. I.	Fig. 1. ^a	0,10	centim.
	Fig. 2. ^a	0,068	»
	Fig. 3. ^a	0,14	»
Est. II.	Fig. 1. ^a	0,17	»
	Fig. 2. ^a	0,10	»
Est. III.	0,27	»

Os desenhos encontram-se archivados no Laboratorio da Escola, e foram reproduzidos pela phototypia, na casa Emilio Biel & C.^a, do Porto.

NOTAS

(1) O Laboratorio de Histologia e de Bacteriologia da Escola Medica, á semelhança dos Laboratorios allemães, está provido de liquido de Erlicki, em substituição do liquido de Müller, ainda hoje tão usado em França. A fórmula d'aquelle liquido, muito mais racional que a d'este, é a seguinte (Vid. *Traité des methodes techniques de l'anatomie microscopique*, par MM. Bolles Lee et Henneguy, 1887, Paris, pag. 58):

Bichromato de potassa.....	2,5 partes
Sulfato de cobre.....	1,0 »
Agua.....	100,0 »

(2) No Laboratorio ha sempre uns poucos d'estes pequenos e simplissimos apparatus, que a pratica mostra possuirem grandes vantagens sobre outros similares, ainda hoje tão aconselhados nos livros de technica.

(3) O magnifico micro-carminato de Ranvier, de que usei, foi enviado particularmente ao Laboratorio da Escola por um distincto preparador do Laboratorio de Histologia da Faculdade de Medicina de Paris. Todos que conhecem a extrema difficuldade de preparação d'este excellente reagente, podem certamente avaliar a importancia d'esta dádiva.

(4) O carmim de Grenacher foi preparado da seguinte maneira (Bolles Lee et Henneguy, loc. cit., pag. 87):

A uma solução aquosa de alumen, a 5 0/0, juntei 1 0/0 de carmim em pó. (Usei o excellente carmim extra n.º 40, da casa Cogit, de Paris). Fiz ferver durante 20 minutos, deixei resfriar, filtrei, e, depois de adicionar alguns crystaes de acido phenico, guardei para uso opportuno.

(5) A fórmula que segui para a preparação do carmim alcoolico, boracico, de Grenacher, foi a seguinte (Vid. *Méthodes techniques etc.*, pag. 95):

Carmim em pó extra n.º 40.	3 partes
Agua.....	} aã 100 "
Alcool a 70º.....	

Deixei repousar e filtrei. Depois de corados, os córtes eram mergulhados em alcool acidulado com algumas gottas d'acido chlorhydrico.

(6) A fórmula da hematoxylina, que empreguei, foi esta:

1.ª solução:

Hematoxylina crystallizada.....	1 parte
Alcool absoluto.....	12 "

2.ª solução:

Alumen purificado.....	1 parte
Agua destillada.....	320 "

Guardei a mistura d'estas duas soluções, para uso oportuno, mas não cheguei a empregal-as, porque não decorreu ainda o tempo sufficiente para se formar a hematoxylina velha. (Vid. *Traité technique de Histologie*, 2.^{ème} ed., Paris, 1889, pag. 91).

Para usos correntes de Laboratorio, empregava uma mistura das duas soluções (algumas gottas da primeira solução n'um vidro de relógio cheio da segunda).

(7) Estou convencido de que o carmim de Orth ha-de vantajosamente substituir o carmim de Ranvier. Todos sabem que a obtenção d'um bom carmim de Ranvier demanda mezes e mesmo annos, e que não ha regras fixas para o preparar; um bom resultado depende de circumstancias que muitas vezes se não podem apreciar. Não succede o mesmo com o carmim de Orth, que se prepara extemporaneamente e com grande facilidade.

Accresce que é d'uma eleição extremamente notavel, e supporta perfeitamente a deshydratação.

Estas vantagens tornam-o muito superior ao carmim de Ranvier, que está talvez condemnado a render se ao carmim de Orth.

A preparação é a seguinte (Vid. Traité pratique de Histologie pathologique, par Oscar Israel, de Berlim, trad. par Critzman et Letulle, Paris, 1891, pag. 30 e 31):

Solução de carmim lithinado (2,5 de carmim pulverizado, n'uma solução de carbonato de lithina. saturada a frio) um volume
 Agua saturada de acido picrico..... .. " "
 Misturar e filtrar.

A technica seguida foi a seguinte, que é, com pequenas modificações, a que vem apontada no livro citado:

- 1.º Córção pelo picro-carminato de Orth, durante alguns minutos, n'um godet ou n'uma lamina de vidro.
- 2.º Lavagem com agua picricada, cuja fórmula é a seguinte:

Alcool a 70°..... ..	70 partes
Agua saturada de acido picrico...	30 »
Acido chlorhydrico	0,5 »
- 3.º Lavagem com alcool, primeiro a 90°, depois absoluto.
- 4.º Montagem em balsamo do Canadá, dissolvido em xylol.

(⁸) Glycerina formicada:

Glycerina pura..... ..	100 partes
Acido formico..... ..	1 "

(⁹) A trompa normal foi extrahida com um ovario fibroso, do tamanho d'um ovo de gallinha. Do lado opposto, o ovario tinha o mesmo volume e a trompa estava tambem normal.

D'este nitido caso de ovarite sem salpingite não pude obter a historia, porque a doente sahiu do Hospital, curada dos soffrimentos, muitos mezes antes de eu principiar os meus trabalhos.

EXPLICAÇÃO DAS FIGURAS

ESTAMPA I

Fig. 1.^a Trompa normal: córte transversal da parte media. (Vid. pag. 6 e seg.)

Fig. 2.^a Salpingite intersticial: córte transversal da trompa direita, parte media. (Vid. Obs. XVI, pag. 144).

Fig. 3.^a Hydro salpingite: córte perpendicular ao eixo maior da trompa esquerda, parte media. A figura representa as duas cavidades sobrepostas, e reunidas por uma espessa faixa de tecido conjunctivo fibroso (Vid. Obs. XII, pag. 106 e 110).

ESTAMPA II

Fig. 1.^a Cellulas contidas no liquido da hydro-salpingite: cellulas epitheliaes vibrateis, isoladas e intactas, cellulas arredondadas. com grandes nucleos, muito granulosas e globulos brancos. (Vid. Obs. XII, pag. 109).

Fig. 2.^a Hydro-salpingite: córte perpendicular ao eixo maior da trompa direita, parte interna. (Vid. Obs. XII, pag. 109).

ESTAMPA III

Salpingite catarrhal, de fórma follicular: córte transversal da trompa esquerda, parte media. (Vid. Obs VI, pag. 57 e 58).

ESTAMPA IV

E' a reproducção phototypica d'uma photographia de uma trompa alongada e lançada a tiracollo sobre um kysto do ovario direito. O tamanho é um pouco menor que o natural. A meio da trompa vê se um traço: representa um córte irreflectidamente dado, antes de ser photographada a peça. (Vid. Obs. V, pag. 53).

Quadro synoptico das observações contidas n'esta dissertação

Observações	PROFISSÃO	IDADE	MATERNIDADE	INDICAÇÃO OPERATORIA	LESÕES DAS TROMPAS	CAUSA	OPERAÇÃO	CICARTIZAÇÃO	ACCIDENTES DEPOIS DA OPERAÇÃO	RESULTADO (emquanto aos soffrimentos que motivaram a operação)
I	Serviçal.	25	Virgem.	Ovarite chronica, dupla.	Salpingite catarrhal dupla.	Indeterminada.	Laparotomia mediana e ablação dos annexos.	Primeira intenção.	Nenhuns.	No mesmo estado.
II	Dona de casa.	30	Um aborto de tres mezes e um parto de tempo, com puerperio regular.	Ovarite chronica, dupla.	Salpingite catarrhal dupla.	Indeterminada. (Puerperal?)	Laparotomia mediana e ablação dos annexos.	Primeira intenção.	Anormalidade do pulso. Ictericia. Abscesso da parede abdominal. Doença pulmonar (talvez tuberculose).	Cura.
III	Dona de casa.	24	Um parto de tempo.	Salpingo-ovarite chronica, dupla.	Salpingite catarrhal dupla.	Indeterminada. (Puerperal?)	Laparotomia mediana e ablação dos annexos.	Primeira intenção.	Suppuração consecutiva pelos drenos.	Cura.
IV	Dona de casa.	39	Virgem.	Corpo fibroso do utero, de evolução abdominal, datando de quatro annos.	Salpingite catarrhal dupla.	Neoplasica.	Laparotomia mediana e hysterectomia (tratamento do pediculo pelo methodo extra-peritoneal, processo de Hegar). Ablação dos annexos.	Primeira intenção, na parte costurada da parede abdominal.	Nenhuns.	Cura.
V	Dona de casa.	53	Nullipara.	Kystos ovaricos bilateraes, datando de alguns mezes.	Salpingite catarrhal dupla.	Indeterminada.	Laparotomia mediana.— Extirpação do kysto direito com o ovario e a trompa correspondentes.	Primeira intenção.	Nenhuns.	Cura.
VI	Serviçal.	21	Parto de tempo dystocico.	Salpingo-ovarite chronica, dupla.	Salpingite catarrhal dupla, de fórma follicular.	Indeterminada.	Laparotomia mediana e ablação dos annexos.	Primeira intenção.	Abscesso da parede abdominal. Bronco-pneumonia.	Cura.
VII	Dona de casa.	42	Nullipara.	Salpingo-ovarite chronica, dupla.	Salpingite catarrhal dupla, de fórma follicular, coexistindo com salpingite purulenta.	Blenorrhagica.	Laparotomia mediana e ablação dos annexos.	Primeira intenção.	Dôres reumaticas.	Cura.
VIII	Dona de casa.	39	Dois partos de tempo, com bons puerperios.	Epithelioma pavimentoso lobulado do utero.	Salpingite purulenta dupla.	Neoplasica.	Hysterectomia vaginal total e ablação dos annexos.		Nenhuns.	Cura.
IX	Fabricante.	28	Dois partos de tempo.	Tubo-ovarite esquerda.	Salpingite purulenta esquerda.	Blenorrhagica.	Laparotomia mediana e ablação dos annexos esquerdos.	Primeira intenção.	Nenhuns.	Cura.
X	Serviçal.	45	Casada.	(As trompas foram extrahidas no acto de uma necropsia).	Salpingite purulenta dupla.	Desconhecida.				
XI	Tolerada.	40	Nullipara.	Hypertrophia do collo do utero.			Amputação do collo.		Incoherencia de ideias, allucinações auditivas e visuaes.	Melhoras.
				Salpingo-ovarite dupla.	Só pude obter a trompa esquerda; salpingite catarrhal na metade interna, hydro-salpingite na metade externa.	Indeterminada.	Ablação dos annexos direitos, por via abdominal, e dos annexos esquerdos, por via vaginal.	Primeira intenção.	Nenhuns.	Melhoras.
				Neoplasma do corpo do utero.			Hysterectomia vaginal total.		Nenhuns.	Melhoras.
XII	Cigarreira.	25	Um aborto de quatro mezes.	Hydro-salpingite dupla.	Hydro-salpingite dupla.	Indeterminada.	Laparotomia mediana e ablação dos annexos.	Primeira intenção.	Suppuração consecutiva, até á eliminação das ligaduras.	Cura.
XIII	Jornaleira.	40	Quatro partos.	Salpingite kystica direita, presumivelmente purulenta.	Hydro-salpingite direita.	Puerperal.	Incisão, a thermo-cauterio, da parede abdominal e da trompa.	Segunda intenção.	Nenhuns.	Melhoras.
XIV	Cigarreira.	22	Um parto.	Salpingo-ovarite chronica dupla, presumivelmente purulenta.	Pyo-hemato-salpingite dupla.	Puerperal.	Laparotomia mediana e ablação dos annexos.	Primeira intenção.	Nenhuns.	Cura.
XV	Costureira.	36	Um parto.	Pyo-salpingite direita.	Pyo-hydro-hemato-salpingite direita.	Puerperal.	Laparotomia mediana, punção e depois incisão da trompa e evacuação do conteúdo.		Phenomenos de depressão e resfriamento.	Morte.
XVI	Serviçal.	20	Um parto de tempo natural, com boas sequelas.	Salpingo-ovarite chronica, dupla, agravada por um accesso de pelvi-peritonite.	Salpingite intersticial dupla.	Indeterminada.	Laparotomia mediana e ablação dos annexos.	Primeira intenção.	Nenhuns.	Cura.

Proposições

Anatomia. — Em Histologia, só merecem confiança as investigações feitas com o methodo das observações convergentes.

Physiologia. — A theoria da avalanche, de Pflüger, é falsa.

Materia medica. — O petroleo é o melhor medicamento da diarrheia verde dos recém-nascidos.

Operações. — A ictericia dos operados é devida ao chloroformio.

Anatomia pathologica. — As lesões catarrhaes são comuns a todas as salpingites.

Pathologia interna. — No tratamento da tuberculose pulmonar prefiro as injeccões hypodermicas de gaiacol e iodoformio.

Pathologia externa. — A fórmula do rachitismo foi estabelecida pela Histologia.

Pathologia geral. — A hereditariedade tem o seu substratum material.

Partos. — Rejeito a theoria lymphatica das salpingites.

Medicina legal. — Os paralyticos geraes em remissão não tem capacidade civil nem responsabilidade criminal.

VISTO.

O Presidente,

Dr. J. Carlos Lopes.

PÓDE IMPRIMIR-SE.

O Director,

Visconde d'Oliveira.

Fig. 1.^a



Fig. 2.^a

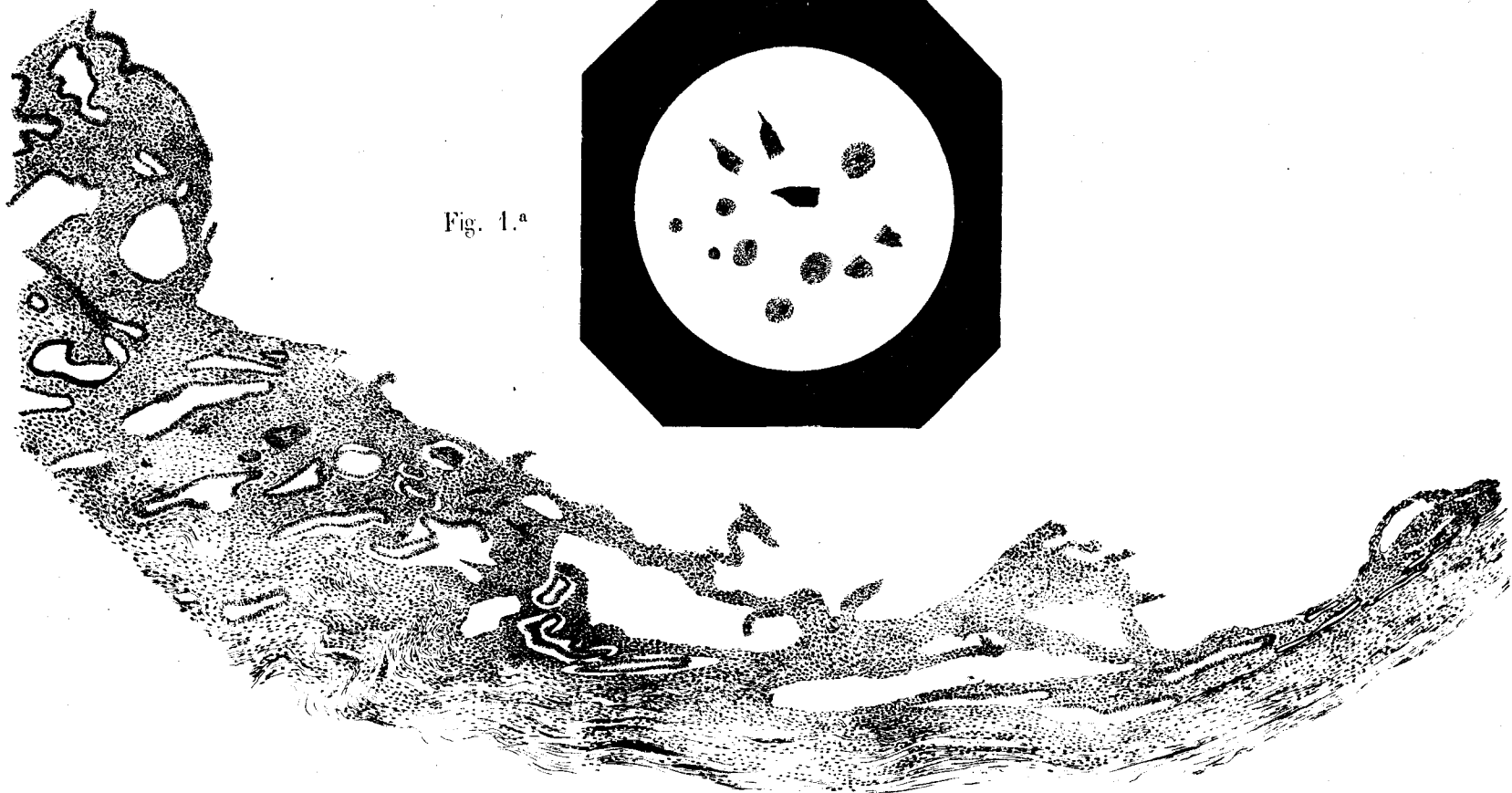


Fig. 2.^a

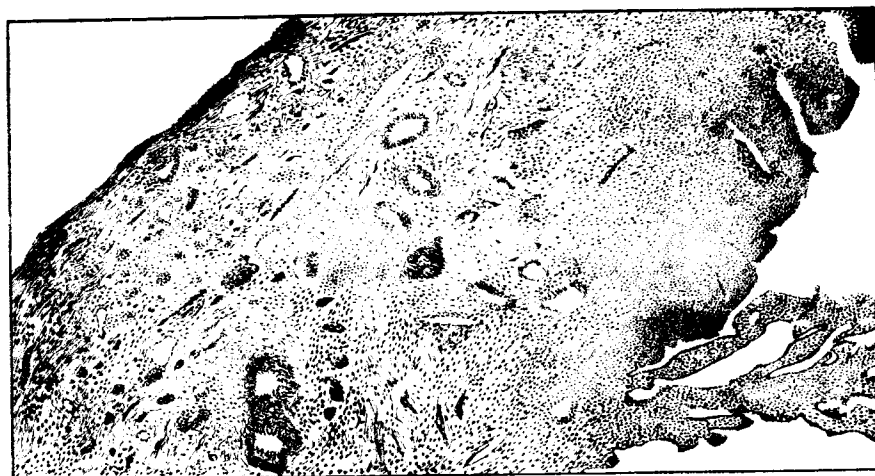
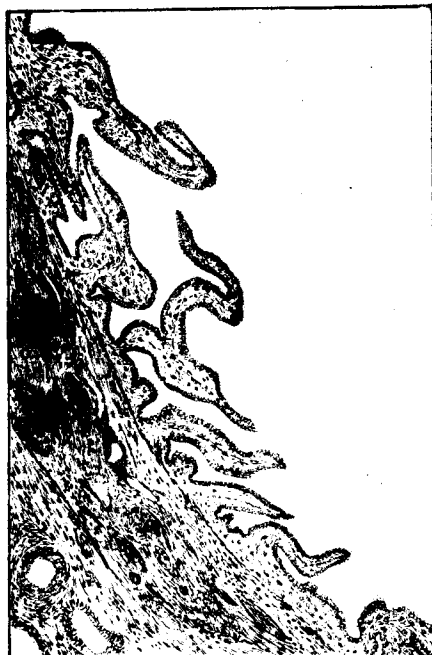

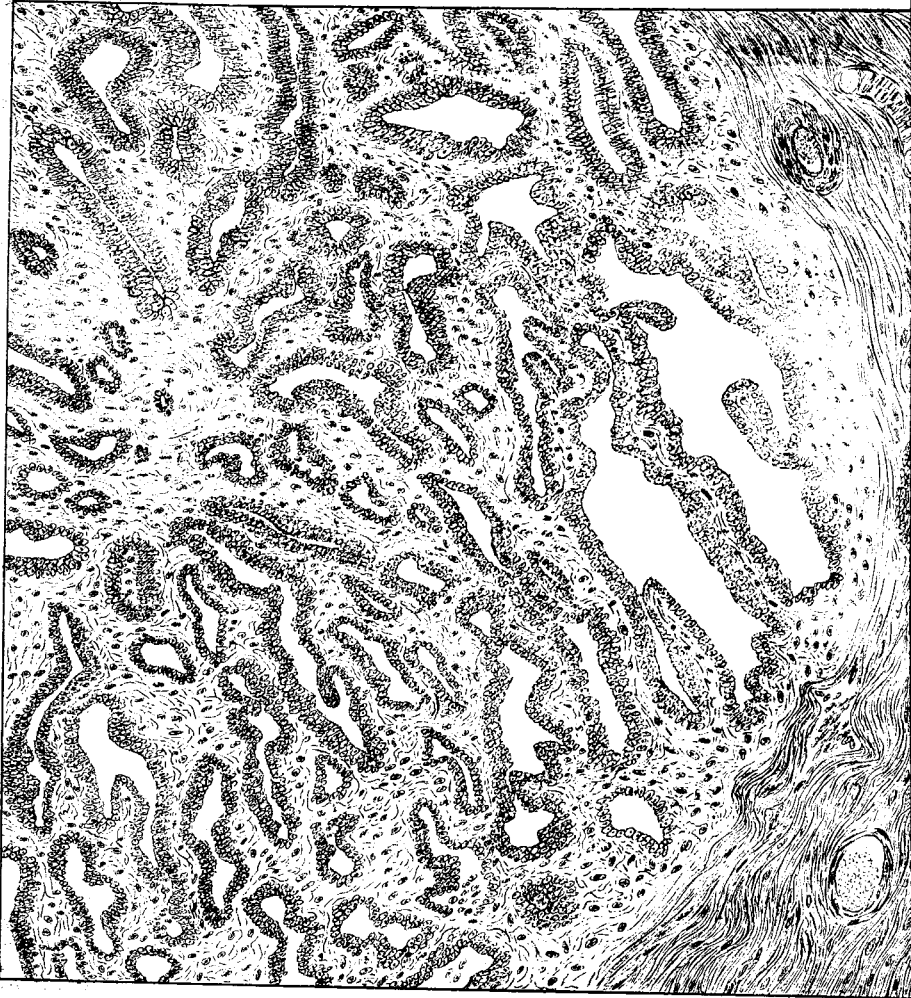
Fig. 3.^a



Fig. 4.^a



EST. III



EST. IV

