U.PORTO
FACULDADE DE MEDICINA DENTÁRIA
UNIVERSIDADE DO PORTO

Relatório de Estágio

Mestrado Integrado em Medicina Dentária

ESTOMATOLOGIA E CIRURGIA MAXILO-FACIAL: RELATÓRIO DE ESTÁGIO

Stomatology and Maxillofacial Surgery: An Internship Report

Sílvia Daniela de Sousa Alves

Orientador:

Pedro Manuel Vasconcelos Mesquita

Porto 2022

Resumo

No âmbito da unidade curricular “Monografia/Relatório de Estágio” foi-me concedida a oportunidade de efetuar um estágio observacional no serviço de Estomatologia e Cirurgia Maxilo-facial do Centro Hospitalar Universitário do Porto. O CHUP foi criado em 1 de outubro de 2007 e é composto por 4 polos: Hospital de Santo António, Centro Materno Infantil do Norte Albino Aroso, Centro de Genética Médica Jacinto de Magalhães e Centro Integrado de Cirurgia de Ambulatório.

Para a elaboração do presente relatório foram efetuadas 136h de estágio observacional no período de 7 de fevereiro a 17 de junho de 2022.

A participação no estágio permitiu-me enriquecer os conhecimentos relativos a técnicas e materiais utilizados, contactar com uma maior diversidade de casos clínicos e desta forma com um maior número de patologias, consolidar a abordagem a pacientes com necessidades especiais e imunocomprometidos e, compreender a importância de uma abordagem multidisciplinar de pacientes com várias comorbilidades.

Em suma, o objetivo deste relatório é partilhar as vivências experienciadas na unidade de Estomatologia Pediátrica assim como na unidade de Cirurgia Maxilo-facial.

Abstract

The curricular unit “Monography/Internship Report” granted me the opportunity to perform an observational internship in the Stomatology and Maxillofacial Surgery department of the Centro Hospitalar Universitário do Porto. The CHUP was created on the 1st of October 2007 and is comprised of 4 poles: Hospital de Santo António, Centro Materno Infantil do Norte Albino Aroso, Centro de Genética Médica Jacinto de Magalhães e Centro Integrado de Cirurgia de Ambulatório.

For the elaboration of the present report, 136h of observational internship were fulfilled in the period comprised between the 7th of February and the 17th of June 2022.

The participation in the internship allowed me to enrich my knowledge pertaining to techniques and materials, come into contact with a higher variety of clinical cases, and thus, a higher number of pathologies, to bolster the approach to patients with special needs and the immunocompromised, and comprehend the importance of a multidisciplinary approach to the patient with several comorbidities.

To sum up, the purpose of this report is to share the experiences lived in the Pediatric Stomatology unit as well as in the Maxillofacial Surgery unit.

Agradecimentos

Este relatório de estágio é o culminar de uma etapa onde pude contar com os contributos de várias pessoas e instituições, às quais quero expressar os meus sinceros agradecimentos.

Primeiramente, gostaria de agradecer à minha família por todo o apoio prestado.

Ao meu orientador, o Professor Doutor Pedro Mesquita, pelo acompanhamento e pela disponibilidade.

Ao diretor do serviço de Estomatologia e Cirurgia Maxilo-facial do Centro Hospitalar Universitário do Porto, Dr. Alfredo Figueiredo Dias, um agradecimento pelo acolhimento e experiência proporcionados.

Por último, um agradecimento à Drª Teresa Oliveira, Dr. André Luís e Dr. Hugo Marques pelo acolhimento caloroso e pela partilha de conhecimento que sem dúvida contribuíram para o enriquecimento da minha formação e prática clínica.

Abreviaturas

AG – Anestesia Geral

ASA - *American Society of Anesthesiologists*

CHUP – Centro Hospitalar Universitário do Porto

CICA – Centro Integrado de Cirurgia de Ambulatório

CMF – Cirurgia Maxilo-facial

HEBIPA – Hepatobilio-pancreática

HSA – Hospital de Santo António

HSL – Hospital de São João

HTA – Hipertensão Arterial

OPG - Ortopantomografia

ORL – Otorrinolaringologia

PEA – Perturbação do Espetro do Autismo

QT – Quimioterapia

RT - Radioterapia

SU – Serviço de Urgência

TC – Tomografia Computorizada

USF – Unidade de Saúde Familiar

Índice

Resumo i

Abstract iii

Agradecimentos v

Abreviaturas vii

Índice ix

Índice de Ilustrações xi

Índice de Quadros xi

Índice de Gráficos xi

1.Introdução 1

2.Centro Hospitalar Universitário do Porto 3

2.1. Consultas Externas 3

2.2. Urgências 4

2.3. Software 4

3. Serviço de Estomatologia e Cirurgia Maxilo-facial 6

3.1. Unidade de Estomatologia 6

3.1.1. Espaço Físico e Equipamentos 6

3.1.2. Recursos Humanos 7

3.1.3. Atividade Assistencial 8

Dentisteria 9

Periodontologia 10

Preventiva 10

Cirurgia Oral 11

Oclusão 12

Ortodontia 13

Outras 13

3.1.4. Casos Clínicos 15

Caso Clínico 1 - Dentisteria 15
Caso Clínico 2 - Cirurgia Oral 16
Caso Clínico 3 – Traumatismo Dentário 16
3.2. Unidade de Cirurgia Maxilo-facial 17
3.2.1. Espaço Físico e Equipamentos 17
3.2.2. Recursos Humanos 18
3.2.3. Atividade Assistencial 19
Consultas pré-operatórias 19
Consultas pós-operatórias 19
Internamento 20
3.2.4. Casos Clínicos 21
Caso Clínico 1 21
Caso Clínico 2 22
4.Conclusão 23
5.Bibliografia 25
Anexos 27
Anexo 1 - Declaração de forma de divulgação do trabalho 29
Anexo 2 – Declaração de Autoria do Trabalho 31
Anexo 3 – Parecer do Orientador para Entrega Definitiva do Trabalho 33

Índice de Ilustrações

Figura 1: CHUP-Edifício Neoclássico 3
Figura 2: Sistema de Manchester - escalões de prioridade 4
Figura 3: Serviço de Estomatologia Pediátrica 6
Figura 4: Gabinete médico. 7
Figura 5: Layout do serviço de Estomatologia 7
Figura 6: Gel de flúor Lunos®. 10
Figura 7: CICA. 17
Figura 8: Gabinete médico - CICA. 17
Figura 9: HSA - Edifício Luís de Carvalho. 18

Índice de Quadros

Quadro 1: Categorias de Risco Anestésico 12

Índice de Gráficos

Gráfico 1: Distribuição das consultas de Estomatologia Pediátrica por áreas de atuação. 14
Gráfico 2: Frequência relativa de comorbilidades na população observada. 15

1.Introdução

No ano letivo 2021/2022 a Faculdade de Medicina Dentária da Universidade do Porto celebrou um acordo para um programa de estágio curricular com o Centro Hospitalar Universitário do Porto com vista ao enriquecimento das competências dos seus discentes. Assim, no âmbito da unidade curricular “Monografia/Relatório de Estágio” foi-me concedida a oportunidade de efetuar um estágio observacional no serviço de Estomatologia e Cirurgia Maxilo-facial do Centro Hospitalar Universitário do Porto.

O estágio decorreu de 7 de fevereiro a 17 de junho de 2022, com um total de 136h, das quais 68h foram efetuadas em Estomatologia Pediátrica e as restantes em Cirurgia Maxilo-facial.

A participação no estágio teve como objetivos enriquecer os conhecimentos relativos a técnicas e materiais utilizados, contactar com uma maior diversidade de casos clínicos e desta forma com um maior número de patologias, consolidar a abordagem a pacientes com necessidades especiais e imunocomprometidos, contactar com pacientes com comorbilidades e compreender a importância de uma abordagem multidisciplinar.

Em suma, com o presente relatório pretendo partilhar as vivências experienciadas na unidade de Estomatologia Pediátrica e na unidade de Cirurgia Maxilo-facial.

2.Centro Hospitalar Universitário do Porto

O CHUP (fig.1) foi criado em 1 de outubro de 2007 pelo Decreto-Lei nº326/2007 de 28 de setembro, sendo composto por 4 polos: Hospital de Santo António, Centro Materno Infantil do Norte Albino Aroso, Centro de Genética Médica Jacinto de Magalhães e Centro Integrado de Cirurgia de Ambulatório. O elemento "Universitário" constante da sua denominação deve-se à sua associação com o Instituto de Ciências Biomédicas Abel Salazar da Universidade do Porto.(1)

A sua principal atribuição é a prestação de cuidados de saúde, mas este também desempenha atividades de investigação, assim como de formação e ensino.

Figura 1: CHUP-Edifício Neoclássico

2.1. Consultas Externas

A referenciação para uma primeira consulta de especialidade é efetuada pelo clínico de Medicina Geral e Familiar, sendo o utente notificado via carta, SMS ou email. Após a primeira consulta, as subsequentes são agendadas pelo hospital.

A efetivação da consulta é efetuada pelo utente, junto da administrativa, mediante apresentação do Cartão de Cidadão e da convocatória.

2.2. Urgências

O serviço de Urgência Geral localiza-se no HSA e a triagem é efetuada de acordo com o Sistema de Manchester (fig.2).(2)

Figura 2: Sistema de Manchester - escalões de prioridade. (2)

2.3. Software

No decorrer do estágio tive a oportunidade de contactar alguns softwares, sendo dois deles o SClínico® Sistema de Cuidados de Saúde Hospitalares e o Sectra Uniview®.

O SClínico® é uma plataforma de extrema importância para os clínicos na medida em que permite o acesso a toda a informação clínica do utente, assim como a partilha de dados clínicos das mais diversas áreas. Deste modo, é possível sistematizar e homogeneizar a informação clínica do utente e, consequentemente, proporcionar uma atuação mais eficiente e eficaz por parte dos clínicos.(3) Algumas das funcionalidades deste software são:

- Registo em Diário – em cada consulta os clínicos escrevem motivo da consulta, história clínica, resultado de exames complementares de diagnóstico e procedimentos efetuados;
- Alta Médica – permite a emissão de documento de alta médica.
- Pedidos de Colaboração – permite pedir colaboração por parte de outra especialidade quando necessário;
- Requisição de Transportes Não Urgentes – prescrição médica de transporte para o hospital, geralmente, para utentes com insuficiência económica;

- Outras.

O Sectra Uniview® é um software que permite a visualização de imagens radiológicas como ortopantomografias, tomografias e ressonâncias magnéticas.

3. Serviço de Estomatologia e Cirurgia Maxilo-facial

A Estomatologia é uma especialidade médica focada na prevenção, estudo, diagnóstico e tratamento de patologias que afetam o sistema estomatognático, nomeadamente anomalias de crescimento e dismorfias orofaciais, assim como alterações funcionais ou patológicas, orais e maxilares, odontogénicas e não odontogénicas. Deste modo, esta especialidade abrange as seguintes estruturas: glândulas salivares, articulações temporomandibulares, mucosa oral e outros tecidos da cavidade oral. (4)

A Estomatologia Pediátrica possui a mesma área de atuação, no entanto, apenas intervém em utentes dos 0 anos aos 17 anos e 364 dias, efetuando-se a transição para o serviço adulto aos 18 anos.

A Cirurgia Maxilo-facial é uma especialidade médico-cirúrgica que se dedica ao diagnóstico e tratamento de alterações que ocorrem nas estruturas da face, cavidade oral e região cervical. Assim, a CMF está envolvida no diagnóstico e tratamento de lesões e traumatismos da face, doenças oncológicas da cabeça e pescoço, cirurgia dos maxilares e cirurgia das glândulas salivares.

O serviço de Estomatologia e Cirurgia Maxilo-facial do CHUP encontra-se sob a direção do Dr. Alfredo Figueiredo Dias.

3.1. Unidade de Estomatologia

3.1.1. Espaço Físico e Equipamentos

O serviço de Estomatologia (fig.3) situa-se no edifício ex-Cicap da rua D. Manuel II e é constituído por três pisos. O piso -1 contém os vestiários e sala de refeições, enquanto o piso 1 é composto por salas de reunião e gabinete do diretor de serviço. No que respeita ao piso 0 (Fig.4), este é constituído pelo serviço de Estomatologia que se subdivide em Estomatologia Adultos e Estomatologia Pediátrica, sendo este último composto por:

Figura 3: Serviço de Estomatologia Pediátrica

- 1 Receção

- 3 Gabinetes médicos (salas 420 a 422) com 1 equipamento cada (Fig.5)
- 1 WC
- 1 Sala de raio-x
- 1 Sala de colheitas sanguíneas
- 1 Sala de enfermagem
- 1 Sala de esterilização.

As salas de raio-x e colheitas sanguíneas, sala de enfermagem e sala de esterilização são comuns à Estomatologia Adultos.

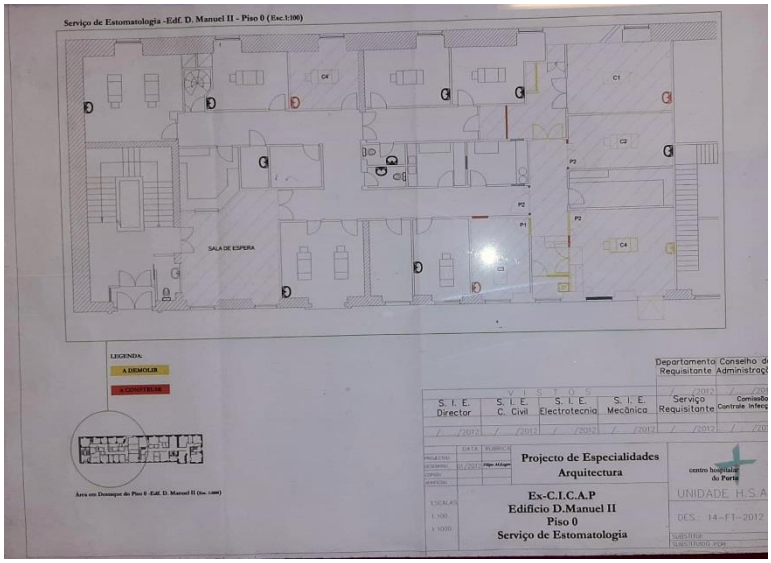

Figura 5: *Layout* do serviço de Estomatologia

Figura 4: Gabinete médico.

3.1.2. Recursos Humanos

O corpo clínico das consultas externas do serviço de Estomatologia é formado por:

- 10 Médicos na Estomatologia Adultos
- 3 Médicos na Estomatologia Pediátrica:
  - Drª Teresa Oliveira
  - Drª Isabel Queiroga
  - Dr. José Amorim
- 5 Internos de especialidade.

O serviço é ainda complementado por:

- 1 Enfermeira
- 2 Administrativas
- 7 Assistentes operacionais.

3.1.3. Atividade Assistencial

As consultas externas de Estomatologia Pediátrica decorrem de segunda a sexta-feira no período da manhã, sendo que assisti às mesmas sob a responsabilidade da Drª Teresa Oliveira.

Os utentes observados nesta consulta provêm de referenciação interna ou referenciação externa através da respetiva USF.

No decorrer do estágio foi-me possível compreender a dinâmica do serviço, presenciar inúmeras consultas e, deste modo, contactar com diversos materiais e assimilar abordagens terapêuticas em particular de doentes com comorbilidades, bem como com necessidades especiais. De entre os pacientes com necessidades especiais, destacam-se aqueles com perturbação do espetro do autismo, Síndrome de Down e paralisia cerebral.

A PEA é um distúrbio de desenvolvimento cognitivo e emocional, aproximadamente 4 vezes mais comum no sexo masculino. Geralmente é diagnosticado aos 2/3 anos de idade. Estes pacientes apresentam um desafio na prática clínica, dado que na maioria das vezes são não colaborantes e não verbais o que dificulta qualquer tipo de intervenção. Por outro lado, são mais propensos ao desenvolvimento de cárie dentária dado preferirem comidas moles e adocicadas.(5, 6)

A Síndrome de Down caracteriza-se pela presença de uma cópia extra do cromossoma 21. Ao exame objetivo regista-se macroglossia, microdontia, dentes conoides e atraso na erupção dentária.(6) Na prática clínica, pude observar que estes pacientes já tinham estabelecido uma relação com a doutora e, como tal, cooperavam para a inspeção intra-oral.

Já as paralisias cerebrais são um grupo de encefalopatias que têm em comum desordens de postura e movimento.(6, 7) No atendimento destes pacientes, para o seu conforto, optou-se sempre por efetuar o tratamento na sua própria cadeira e com o auxílio do pai/mãe. A intervenção destes últimos durante o tratamento foi sempre no sentido de

ajudar a estabilizar a cabeça da criança, dado estes apresentarem movimentos involuntários.

Nos pacientes imunocomprometidos, nomeadamente os HIV+, é de referir que aquando da consulta são tidos em conta os valores de carga vírica e de CD4. Como tal, um paciente HIV+ controlado apresenta:

- Carga vírica: <20 cópias/mL
- Contagem CD4+: > 500.

Dentisteria

Na área da Dentisteria, procedeu-se à restauração de dentes decíduos e permanentes.

Os materiais restauradores utilizados foram o Normofill Nanoceram® e o Dyract®.

O Normofill Nanoceram® é uma resina composta estética fotopolimerizável.

O Dyract® é um compómero e, como tal, apresenta características intermédias entre as resinas compostas e o ionómero de vidro. Assim, este apresenta como vantagens o facto de a estética ser muito similar à dos compósitos e de libertar flúor.(6, 7) Este material possui um aplicador, o que facilita a sua colocação principalmente em pacientes pouco colaborantes e/ou com necessidades especiais.

As restaurações efetuadas durante o período de estágio foram maioritariamente classe I, classe II e classe II composta. De entre os tratamentos restauradores observados, destacam-se aqueles efetuados em pacientes com fenda lábio-palatina.

O tratamento restaurador em pacientes com fenda lábio-palatina apresenta algumas particularidades, nomeadamente na obtenção de analgesia. Devido às várias intervenções cirúrgicas a que estes pacientes são submetidos há presença de tecido fibroso cicatricial o que torna a mucosa mais resistente e a punção mais dolorosa. Adicionalmente, ocorre alteração da inervação devido à divisão da maxila pelo defeito ósseo o que torna necessária a anestesia da região adjacente para diminuir a dor/incómodo.(8) Assim, para o tratamento restaurador do 12D o anestésico começou por ser administrado na região dos pré-molares e, só depois se procedeu à infiltração na mucosa junto do dente a tratar.

Por último, é de referir que em pacientes não colaborantes o tratamento restaurador é efetuado sob anestesia geral.

Periodontologia

A nível da Periodontologia procedeu-se à instrumentação com ultrassons em pacientes com gengivite induzida por biofilme. Ao exame objetivo a gengiva apresentava-se sangrante e edemaciada, verificando-se também a presença de tártaro.

Quanto aos pacientes menos colaborantes e mais intolerantes ao som do equipamento realizou-se a destartarização com curetas.

Nesta população pediátrica em que muitos dos pacientes são portadores de comorbilidades, verifica-se uma maior presença de tártaro devido à dificuldade em efetuar a higiene oral. Nos casos em que o tratamento a efetuar era somente a destartarização tornou-se necessário analisar a história clínica do paciente e considerar os prós e contras de submeter o mesmo a AG apenas para uma destartarização.

Preventiva

No âmbito da Medicina Dentária Preventiva, as consultas consistiram na aplicação tópica de flúor e colocação de selantes de fissuras.

A aplicação tópica de gel de flúor tem como objetivo diminuir da incidência de cárie e potenciar a remineralização de lesões brancas.(6, 7, 9) As aplicações tópicas de gel de flúor foram executadas com moldeira e o gel utilizado foi o Lunos® (fig.6). Este é um gel de fluoreto de sódio com 12 300ppm de flúor. O protocolo para a aplicação do gel consiste:



Figura 6: Gel de flúor Lunos®.

- sentar o paciente a 90º
- secar os dentes
- colocar as moldeiras com o gel na mandíbula a maxilar durante 4 minutos
- remover as moldeiras
- limpar o excesso de gel com uma gaze e pedir ao paciente para cuspir
- aconselhar a não ingerir alimentos ou líquidos nos 30 minutos que se seguem à aplicação.

Relativamente aos selantes de fissuras, estes reduzem o risco de cárie em sulcos e fissuras de dentes temporários e definitivos e, facilitam a higiene oral.

Por fim, no âmbito da medicina dentária preventiva é, ainda, feito o ensino da escovagem e são fornecidos conselhos dietéticos. Estes conselhos higieno-dietéticos são prestados pela enfermeira do serviço.

Cirurgia Oral

Os casos de Cirurgia Oral observados consistiram na avaliação pré e pós-operatória, extração de dentes decíduos muito destruídos ou com retenção prolongada, extração de dentes permanentes e inscrição para exodontia sob anestesia geral.

Relativamente à exodontia na população pediátrica, é reiterar a importância do uso da anestesia tópica e ter em atenção de nunca colocar a carpule no campo de visão da criança, de forma proporcionar uma experiência o mais indolor possível. A extração de decíduos na consulta externa deveu-se em grande parte à sua retenção prolongada, tendo a sua remoção o intuito de promover a erupção do dente permanente numa posição satisfatória. Na extração de decíduos superiores procede-se a anestesia infiltrativa vestibular, sendo que a anestesia palatina é realizada após a infiltração lenta do anestésico através da papila interdentária. Após a exodontia o paciente e o seu representante legal recebem as instruções pós-operatórias que se seguem:

- manter uma compressa sobre o local da extração durante pelo menos 15 minutos, de forma a contribuir para a hemóstase
- aplicar gelo
- ingerir alimentos moles e frios nas 24h seguintes
- evitar esforço físico intenso
- não escovar os dentes nem bochechar
- dormir com uma almofada mais alta.

A anestesia geral constitui o último recurso do clínico para o tratamento dentário e define-se como um estado de inconsciência medicamente controlado, em que há ausência de reflexos de proteção, de resposta a estímulos e comandos verbais e, incapacidade de manter a via aérea.(6) A inscrição para extração dentária sob anestesia geral, é efetuada para pacientes não colaborantes ou que têm necessidades especiais que dificultem a exodontia em consultório. Assim, na consulta externa procede-se à inscrição para cirurgia sob AG, explicação do procedimento e de possíveis complicações

ao representante legal que acompanha o menor de idade. Por fim, é fornecido o consentimento informado, que é assinado pelo representante legal, e um documento com as informações relativas ao internamento. Após a inscrição na lista cirúrgica, a enfermeira faz a colheita sanguínea para estudo da coagulação, hemograma, doseamento de glicose, ureia e creatinina. Para o ato de colheita é de referir que o responsável legal pode optar pela aplicação de um creme anestésico tópico (EMLA) no local a puncionar 30 minutos antes, para que a criança não sinta a inserção da agulha.

Alguns dias antes da intervenção cirúrgica, o paciente tem uma consulta com o médico anestesiologista para uma avaliação pré-anestésica. Na consulta pré-anestésica é avaliada a história clínica pregressa e atual (patologias, alergias e medicações), efetuado um exame físico e avaliados os resultados das análises clínicas supramencionadas. Nesta avaliação é ainda categorizado o risco perioperatório de acordo com a A*merican Society of Anesthesiologists* (Quadro 1). O objetivo desta avaliação é identificar pacientes que possam ter um risco aumentado de morbilidade e mortalidade no período perioperatório e, deste modo, garantir a qualidade de assistência ao doente e redução do risco. Adicionalmente, dado o contexto pandémico, o doente deverá fazer um teste à COVID-19.(7, 10, 11)

Quadro 1: Categorias de Risco Anestésico. (10)

Classificação ASA	
ASA I	Paciente saudável
ASA II	Paciente com doença sistémica ligeira que não condiciona limitação funcional
ASA III	Paciente com doença sistémica severa que condiciona limitação funcional, mas não é incapacitante
ASA IV	Paciente com doença sistémica severa que condiciona limitação funcional que é incapacitante e ameaça a vida
ASA V	Paciente que não se espera que sobreviva 24h sem cirurgia
ASA VI	Paciente em morte cerebral

Oclusão

O bruxismo define-se como atividade muscular repetida caracterizada pelo apertar e ranger dos dentes e/ou o empurrar ou ferulizar da mandíbula.(12)

Apesar de não ser o motivo principal da consulta, existiram algumas situações em que os pais reportaram ranger de dentes durante o período diurno (bruxismo de vigília).

Nestes casos, após a inspeção intra-oral optou-se apenas por vigilância, dado o desgaste dentário observado ser muito ligeiro e os pacientes apresentarem dentição decídua. Para além disto, não existe evidência científica de que o uso de goteiras oclusais seja eficaz nestes casos e, por outro lado, a criança encontra-se em desenvolvimento o que implica uma desadaptação da goteira com a troca da dentição decídua para a permanente e com o crescimento ósseo.(12)

Ortodontia

Relativamente à ortodontia, é de referir que os casos que surgiram na consulta externa eram maioritariamente de pacientes que não cumpriam os critérios para a colocação de aparelho ortodôntico no hospital. A colocação dos aparelhos fixos bimaxilares fazem-se essencialmente em pacientes com fenda lábio-palatina e pacientes que requeiram intervenção cirúrgica (tratamamento ortodôntico-cirurgico-ortognático).

No entanto, existiu um caso de controlo ortodôntico em que a paciente apresentava mordida cruzada posterior e anterior. O seu tratamento consiste no uso de aparelho removível expansor com parafuso triplo e elevador de mordida, com vista a descruzar a mordida. No controlo observado, fez-se a ativação do parafuso mais anterior.

Por fim, é de salientar que os pais de algumas crianças com necessidades especiais, questionam sobre a possibilidade de colocação de aparelho ortodôntico nos seus filhos. No entanto, para a maioria das crianças isto não é possível pela necessidade da toma de impressões e da não colaboração das mesmas. O mesmo se aplica à colocação de mantenedores de espaço.

Outras

No serviço de Estomatologia Pediátrica é prática a aplicação de fenoprata em dentes decíduos muito destruídos que se encontram próximo da esfoliação.

A fenoprata é um produto líquido manipulado que apresenta na sua composição nitrato de prata. Este é utilizado no tratamento de úlceras e aftas. No entanto, pode ser aplicado em dentes muito destruídos, próximos da esfoliação, com o intuito de causar uma necrose superficial, de forma a prevenir a formação de abcessos e evitar a necessidade de extração sob AG, em pacientes não colaborantes.

Em suma, no decorrer do estágio em Estomatologia Pediátrica pude observar tratamentos das mais variadas áreas, nomeadamente, Dentisteria, Periodontologia, Medicina Dentária Preventiva, Cirurgia Oral, Oclusão e Ortodontia. A área em que foi efetuada mais atividade foi a de Dentisteria (23,85%), seguindo-se a cirurgia e consultas de vigilância (Gráfico 1). As consultas de vigilância são aquelas em que se fazem ortopantomografias para avaliação da erupção dentária, confirmação de suspeita de agenesias e presença de supranumerários.

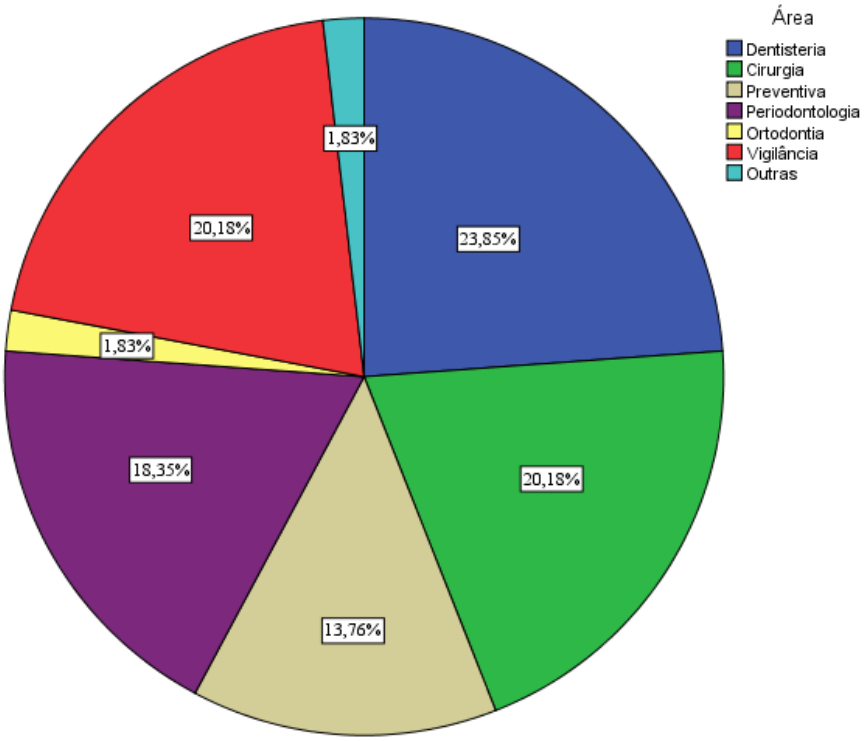

Gráfico 1: Distribuição das consultas de Estomatologia Pediátrica por áreas de atuação.

Relativamente à caracterização a população pediátrica observada, verifica-se que dos 109 pacientes observados, 47,71% são saudáveis, sendo referenciados para a consulta externa de Estomatologia Pediátrica por não colaborarem para o tratamento em consultório médico-dentário. A categoria “Outras” engloba patologias como a Síndrome de West, Síndrome de Aarskog, entre outras, que não se encontram numa frequência relevante de forma a serem consideradas individualmente. De entre todas as comorbilidades, a mais frequente são as perturbações do espetro do autismo (13,76%) (Gráfico 2).

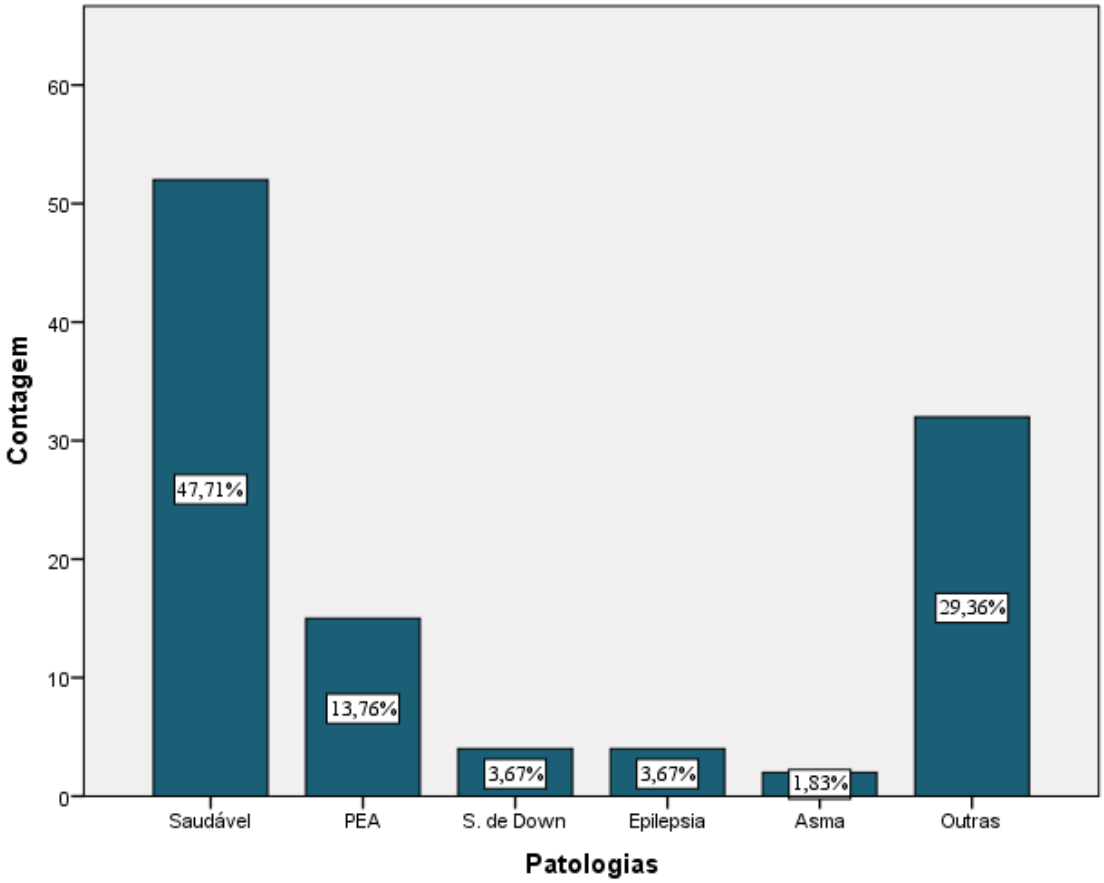

Gráfico 2: Frequência relativa de comorbilidades na população observada.

3.1.4. Casos Clínicos

Caso Clínico 1 - Dentisteria

Paciente, 14 anos, do sexo feminino que frequenta a consulta de Estomatologia Pediátrica. Sem patologias sistémicas. Apresentou-se com fratura não complicada de esmalte e dentina no dente 21.

O tratamento restaurador comportou a adaptação da coroa de acetato ao dente e perfuração da face palatina da mesma. De seguida, preparou-se um bisel nas faces vestibular e palatina. Procedeu-se ao isolamento relativo, ataque ácido, remoção do ácido com jato de água sob aspiração cirúrgica e substituição do isolamento. Finalmente, procedeu-se à inserção e compactação de Normofill® A2 na coroa de acetato, tendo o cuidado de evitar a incorporação de bolhas de ar; inserção da coroa de acetato no dente, fotopolimerização e remoção do acetato. Finalização com broca de polir de borracha.

Caso Clínico 2 - Cirurgia Oral

Paciente, 9 anos, do sexo masculino, 3 dias pós-operatório. Sem patologia sistémica. Dirigiu-se ao serviço de Estomatologia Pediátrica acompanhado pela mãe. Queixa principal: "não parou de sangrar desde a cirurgia e hoje saíram postas de sangue". Paciente mostrou-se pouco colaborante e muito queixoso ao mínimo toque, não querendo abrir a boca. À avaliação radiográfica (OPG), o local cirúrgico apresentou-se clinicamente normal.

Dentro do permitido pelo paciente, procedeu-se à inspeção intra-oral, verificando-se a presença de sangramento ativo. Assim, aplicou-se uma compressa embebida em Epsicaprom® durante 30 minutos, fazendo pressão, com vista a parar a hemorragia.

Passados 30 minutos a situação permanecia a mesma. Por forma a obter a colaboração do paciente foi necessário a mãe sair do gabinete e falar de forma mais assertiva com o mesmo. Assim que este permitiu uma inspeção intra-oral adequada, verificou-se a presença de um coágulo de grandes dimensões. Confirmou-se que o paciente não estava a deglutir a saliva, tal como indicado, o que levou à formação de um coágulo aberrante, ou seja, um coágulo de grandes dimensões que não é eficaz. Deste modo, procedeu-se à remoção do coágulo e manteve-se pressão sobre o local com uma compressa durante 15 minutos.

Por fim, relembrou-se a necessidade de deglutir a saliva e instruiu-se a mãe do paciente a dirigir-se às urgências do HSJ naquele mesmo dia caso as medidas tomadas não se revelassem eficazes.

Caso Clínico 3 – Traumatismo Dentário

Paciente, 13 anos, do sexo masculino com história de avulsão do dente 11 em 2015. Aquando do acidente, o dente foi imediatamente reimplantado. Ferulizou-se o dente durante 7 a 10 dias, procedendo-se ao tratamento endodôntico do mesmo findo o tempo de ferulização.

Nos sucessivos controlos radiográficos tem-se verificado uma crescente reabsorção radicular. Em 2022, verifica-se a reabsorção de metade da raiz dentária, tendo-se a alertado o paciente e representante legal para a necessidade de reabilitação oral no futuro.

3.2. Unidade de Cirurgia Maxilo-facial

3.2.1. Espaço Físico e Equipamentos

A atividade da unidade de Cirurgia Maxilo-facial desenvolve-se em 2 edifícios distintos, o CICA e o HSA.

O CICA (fig.7) foi inaugurado a 20 de maio de 2011 e localiza-se na rua D. Manuel II. Este é constituído por 8 pisos, 4 dos quais são subterrâneos e destinados a parqueamento. Dos 4 pisos que se encontram acima o solo são de mencionar os pisos 0 e 1. O piso 0 é formado pela receção principal, acesso a elevadores e escadas e, ainda, um bar. Relativamente ao piso 1, neste encontram-se as unidades de Cirurgia Maxilo-facial, ORL e de Oftalmologia. No que respeita à Cirurgia Maxilo-facial, este piso é constituído por:

- Receção
- Gabinetes médicos (fig.8)
- Blocos cirúrgicos
- Salas de recobro
- Salas de espera
- Sala de pensos
- Sala polivalente
- Armazém de consumíveis
- Vestiário
- WC
- Zona de tratamento de sujos, entre outros.

Figura 7: CICA.



Figura 8: Gabinete médico - CICA.

É neste piso que decorrem as consultas externas de Cirurgia Maxilo-facial (pré e pós-operatório) e cirurgia de ambulatório.

O HSA-Edifício Luís de Carvalho (fig.9) localiza-se na Rua Dr. Tiago Almeida. Neste edifício, a atividade de CMF desenvolve-se no piso 5, sendo este constituído por:

Figura 9: HSA - Edifício Luís de Carvalho.

- Receção
- Sala de espera
- Gabinetes
- Estação de enfermagem
- 10 quartos para CMF (541 a 550).

O piso 5 é destinado ao internamento de CMF, sendo ainda partilhado com a Cirurgia Extra-digestiva e a Cirurgia HEBIPA.

3.2.2. Recursos Humanos

O corpo clínico da unidade de CMF é formado por:

- Dr. Alfredo Figueiredo Dias
- Dr. André Luís
- Dr. Hugo Marques
- Drª Rute Saleiro
- Drª Sílvia Dionísio
- Internos de especialidade.

Dos recursos humanos constituem, ainda, parte integrante:

- Enfermeira(o)s
- Administrativa
- Assistentes Operacionais.

3.2.3. Atividade Assistencial

O estágio em CMF consistiu, essencialmente, na observação de consultas externas (pré e pós-operatórias) e na execução de rondas no internamento sob a tutela do Dr. André Luís e do Dr. Hugo Marques. Assim, foi-me possível contactar com diversos casos de trauma da face e patologia oncológica.

Tal como na Estomatologia Pediátrica, utentes observados nesta unidade provêm quer de referenciação interna, quer de referenciação externa através da respetiva USF.

Consultas pré-operatórias

As consultas pré-operatórias consistem na avaliação da história clínica pregressa e atual, condução do exame objetivo e, prescrição de exames complementares de diagnóstico, quando necessários.

Nestas consultas, um número considerável de pacientes tinha como motivo da consulta dor a nível da ATM. Deste modo, procedia-se ao exame muscular e da ATM e, verificava-se se existiam desvios e limitação funcional. Em alguns dos casos, as queixas álgicas eram de origem muscular e não articular, não havendo limitação funcional. Assim, à palpação os pacientes relatavam dor ao nível do masseter, mas não no polo lateral da ATM ou tecidos imediatamente circundantes. Logo, numa primeira fase, o tratamento consiste na massagem da banda tensa e reavaliação da sintomatologia em consulta posterior.

Existiram também casos de luxação anterior sem redução bilateral, com artralgia e limitação funcional, sendo estes inscritos para artrocentese. A artrocentese é um procedimento realizado em ambulatório sob anestesia geral, em que se faz a lavagem do espaço articular superior da ATM, tendo em vista a diminuição da sintomatologia dolorosa e aumento da mobilidade.(13)

Consultas pós-operatórias

As consultas pós-operatórias consistem no exame objetivo, em particular do local que foi intervencionado, análise e prescrição de exames complementares de diagnóstico como a TC e, avaliação e entrega dos resultados anatomo-patológicos ao paciente. Nestas consultas, contactei com alguns casos de trauma e várias patologias do foro oncológico.

A nível de trauma da face importa mencionar que, por vezes, na consulta se procede à remoção de tamponamento nasal e de silastic fenestrado. Este último tem especial importância em fraturas nasais, pois uma vez efetuada a redução dos ossos nasais e do septo, essa redução deve ser mantida com o auxílio do silastic, que funciona como uma tala intra-nasal, e com tamponamento.(13)

No que respeita a patologias oncológicas, foram observados vários pós-operatórios de casos de carcinoma epidermoide da língua, sarcoma de Ewing, adenoma pleomórfico e tumor de Warthin, entre outros.

O carcinoma epidermoide oral constitui, aproximadamente, 95% dos cancros da cavidade oral. Este é maligno e a suas localizações mais comuns são a superfície ventral da língua, o pavimento da boca, lábio inferior, palato mole e gengiva.(14)

O sarcoma de Ewing é um tumor maligno composto por células primitivas pequenas e redondas, em vários graus de diferenciação neuroectodérmica. Este tumor desenvolve-se na cavidade medular e invade o córtex, periósteo e tecidos moles. O tratamento deste consiste em QT neoadjuvante, exérese da massa tumoral e RT. Apenas 1% destes sarcomas se desenvolve nos maxilares. Apesar de raros nesta localização, assisti a uma consulta de pós-operatório de sarcoma de Ewing no osso zigomático. A sua exérese provocou alguma deformação, no entanto, esta pode ser corrigida através de *lipofilling* depois de terminada a QT. (14, 15)

O adenoma pleomórfico é um tumor misto das glândulas salivares de crescimento lento. Este tumor é benigno e à palpação apresenta-se como uma massa redonda bem demarcada. Apesar de este ser mais comum nas parótidas (75% dos casos), foi-me possível contactar com um caso em que este tumor se desenvolveu na glândula submandibular. O tumor de Warthin é, também, benigno e o segundo tumor benigno mais comum das glândulas salivares.(14, 15)

Internamento

No internamento são efetuadas rondas às 9h, sendo que o médico especialista faz as mesmas acompanhado dos internos e da enfermeira responsável. Esta última indica eventuais complicações ou alterações relativas ao quadro clínico do paciente e, anota os pacientes que terão alta clínica, assim como qualquer alteração que seja necessária efetuar àqueles que continuem internados, como por exemplo, passagem de dieta mole para alimentos com um pouco mais consistentes. Em cada ronda, os

pacientes são observados e avaliados relativamente à evolução do seu quadro clínico, recebendo alta clínica quando o médico entender que os cuidados diferenciados já não são necessários. Todavia, por vezes, é conveniente que haja um período complementar no domicílio para que o tratamento decorra sem complicações. Assim, após as rondas, são elaboradas as notas de alta e emitido um certificado de incapacidade temporária, se este se justificar.

Uma vez observados todos os pacientes de internamento, os médicos e internos ficam de urgência.

3.2.4. Casos Clínicos

Caso Clínico 1

Paciente, 83 anos, sexo masculino. História clínica: Diabetes Mellitus e hipertensão arterial.

Encaminhado pelo Médico Dentista para o SU, por lesão no 1º quadrante com 5 semanas de evolução. Lesão com consistência esponjosa com porção anterior amarelo-esbranquiçada.

Fez-se biópsia incisional e pediu-se TC maxilo-facial, TC cervical e TC tórax. Na consulta de seguimento as tomografias ainda não se encontravam disponíveis, mas o resultado anatomo-patológico deu apenas componente inflamatório. Uma vez que este resultado suscitava dúvidas devido ao aspeto da lesão, e que esta aparentava ter crescido, optou-se por fazer uma nova biópsia da lesão.

O resultado da segunda biópsia foi de neoplasia maligna com achados patológicos a favorecer carcinoma epidermoide pouco diferenciado. Na TC maxilo-facial é visível uma lesão expansiva com densidade de tecidos moles, que apresenta crescimento postero-superior com destruição óssea e, ainda, prováveis gânglios metastáticos.

Dada a extensão da massa tumoral, a sua excisão não é uma possibilidade, porque seria uma cirurgia extremamente mutilante.

Caso vai a consulta de grupo e será recomendada RT e QT paliativas.

Caso Clínico 2

Paciente, 46 anos, sexo masculino com antecedentes de HTA e asma. Referenciado para CMF por clínico de Medicina Geral e Familiar devido a dor tipo choque, parestesias e diminuição da sensibilidade da face na região de hemi-mandíbula direita. Refere ter realizado a extração de molar inferior há 2 anos, tendo ficado com dor local. Recorreu novamente a médico dentista e solicitou a extração de molar subsequente, por pensar que a dor poderia advir do mesmo. Realizou-se TC *Dentascan*® que se apresentou normal, sem alterações dignas de registo.

Na consulta de CMF referiu que a dor se localizava apenas no lado direito, sendo uma dor tipo choque elétrico com irradiação para o lábio e, que era desencadeada quer por estímulos térmicos, quer por estímulos táteis. Diagnóstico: nevralgia do trigémeo (V par). Paciente encaminhado para neurologia para tratamento com carbamazepina (dosagem controlada por neurologista).

4.Conclusão

O estágio curricular no serviço de Estomatologia e Cirurgia Maxilo-facial do Centro Hospitalar Universitário do Porto teve a duração de 136h. A sua inclusão no plano curricular do Mestrado Integrado em Medicina Dentária constitui, na minha perspetiva, uma mais-valia pois permitiu-me contactar com um grande número de casos clínicos, especiais, em ambiente hospitalar, e com patologias, muitas delas, que dificilmente irei ver ao longo da minha prática clínica. Permitiu-me, durante um determinado período da minha formação académica, vivenciar o dia-a-dia de um hospital e compreender a importância do trabalho de equipa e da abordagem multidisciplinar dos pacientes.

5.Bibliografia

1. CHUPorto. *Apresentação* [Available from: https://www.chporto.pt/v0B0A/apresentacao.(acedido em 05/05/2022)

2. CHUPorto. *Urgência* [Available from: https://www.chporto.pt/v0E0F/urgencia. (acedido em 05/05/2022)

3. SPMS. *SClínico Manual de Consulta Rápida* [Available from: https://www.spms.min-saude.pt/wp-content/uploads/2019/11/DIGITAL_Brochura_Guia-SClinico_2019.pdf. (acedido em 08/06/2022)

4. Médicos Od. *Colégio da Especialidade de Estomatologia* [Available from: https://ordemdosmedicos.pt/colegio-da-especialidade-de-estomatologia/.(acedido em 10/05/2022)

5. Corridore D, Zumbo G, Corvino I, Guaragna M, Bossu M, Polimeni A, et al. Prevalence of oral disease and treatment types proposed to children affected by Autistic Spectrum Disorder in Pediatric Dentistry: a Systematic Review. *Clin Ter*. 2020;171(3):e275-e82.

6. de Andrade DJC, Guedes-Pinto AC. *Textos Escolhidos de Odontopediatria*. 1ª ed. Porto: U.Porto Edições; 2017.

7. Cameron AC. *Manual de Odontopediatria*. 3ª ed. Rio de Janeiro: Elsevier; 2012.

8. Trindade-Suedam IK, Gaia BF, Cheng CK, Trindade PA, Bastos JC, Mattos BS. Cleft lip and palate: recommendations for dental anesthetic procedure based on anatomic evidences. *J Appl Oral Sci*. 2012;20(1):122-7.

9. Dean JA, Jones JE, Vinson LAW. *McDonald and Avery's Dentistry for the Child and Adolescent*. 10ª ed: Elsevier; 2016.

10. Anesthesiologists ASo. *ASA Physical Status Classification System* [Available from: https://www.asahq.org/standards-and-guidelines/asa-physical-status-classification-system. (acedido em 31/05/2022)

11. Machado H. *Manual de Anestesiologia*. 1ª ed. Lisboa: Lidel; 2018.

12. Fonseca J, Almeida AM, Dias R. B*ruxismo: Do Diagnóstico à Reabilitação*. 1ª ed. Queluz: SPDOF; 2018.

13. Miloro M, Ghali GE, Larsen P, Waite P. *Peterson's Principles of Oral and Maxillofacial Surgery*. 3ª ed. People's Medical Publishing House2011.

14. Cawson RA, Odell EW, Porter SR. *Cawson's Essentials of Oral Pathology and Oral Medicine*. Churchill Livingstone; 2002.

15. Kumar V, Abbas AK, Aster JC. *Robbins Basic Pathology*. 10ª ed: Elsevier; 2018.

Anexos

Anexo 1 - Declaração de forma de divulgação do trabalho

DECLARAÇÃO

Mestrado Integrado em Medicina Dentária

Monografia/Relatório de Estágio

Identificação do autor

Nome completo: Sílvia Daniela de Sousa Alves

Nº de identificação civil: 14321167 **Nº de estudante:** 201803320

Identificação da Publicação

Dissertação Mestrado Integrado (Monografia) ☐ Relatório de Estágio ☒

Título Completo

Estomatologia e Cirurgia Maxilo-facial: Relatório de Estágio

Orientador

Pedro Manuel Vasconcelos Mesquita

Autorizo a disponibilização imediata do texto integral no Repositório da U. Porto: ___X___

Não autorizo a disponibilização imediata do texto integral no Repositório da U. Porto: ____

Autorizo a disponibilização do texto integral no Repositório da U. Porto, com período de embargo, no prazo de:

6 meses: ___; 12 meses: ___; 18 meses: ___; 24 meses: ___; 36 meses: ___; 120 meses: ___.

Justificação para a não autorização imediata:_____

Data: 27/06/2022

Assinatura: Sílvia Daniela de Sousa Alves

Anexo 2 – Declaração de Autoria do Trabalho

DECLARAÇÃO

Monografia/Relatório de Estágio

Declaro que o presente trabalho, no âmbito da Monografia/Relatório de Estágio, integrado no MIMD, da FMDUP, é da minha autoria e todas as fontes foram devidamente referenciadas.

27/06/2022

Silvia Daniela de Sousa Alves

A Estudante

Anexo 3 – Parecer do Orientador para Entrega Definitiva do Trabalho

Declaro, para os devidos efeitos, que o Trabalho de Monografia/Relatório de Estágio desenvolvido pela Estudante Sílvia Daniela de Sousa Alves, com o título "Estomatologia e Cirurgia Maxilo-facial: Relatório de Estágio" está de acordo com as regras estipuladas na Faculdade de Medicina Dentária da Universidade do Porto, foi por mim conferido e encontra-se em condições de ser apresentado e defendido em provas públicas.

27 / 06 / 2022

O Orientador

Assinado por : **Pedro Manuel Vasconcelos Mesquita**
Num. de Identificação: 08069383
Data: 2022.06.25 09:08:19+01'00'

CHAVE MÓVEL

Pedro Manuel Vasconcelos Mesquita
Professor Auxiliar da Faculdade de Medicina Dentária da Universidade do Porto