

**U.** PORTO



**ICBAS** | INSTITUTO DE CIÊNCIAS  
BIOMÉDICAS ABEL SALAZAR  
**SCHOOL OF MEDICINE AND  
BIOMEDICAL SCIENCES**

Relatório Final de Estágio  
Mestrado Integrado em Medicina Veterinária

**Bioteχνologias de Reprodução Assistida em Equinos: Ovum Pick  
Up e Injeção Intracitoplasmática**

Inês de Freitas Pessoa Briote

Orientador:

**Professor Doutor Tiago Pessanha Guimarães**

Co-orientadores:

**Doutor Bruno Duarte Rego**

**Doutora Rita Costa Cabral**

**Porto 2022**

**U.** PORTO



**ICBAS** | INSTITUTO DE CIÊNCIAS  
BIOMÉDICAS ABEL SALAZAR  
**SCHOOL OF MEDICINE AND  
BIOMEDICAL SCIENCES**

Relatório Final de Estágio  
Mestrado Integrado em Medicina Veterinária

**Bioteχνologias de Reprodução Assistida em Equinos: Ovum Pick  
Up e Injeção Intracitoplasmática**

Inês de Freitas Pessoa Briote

Orientador:

**Professor Doutor Tiago Pessanha Guimarães**

Co-orientadores:

**Doutor Bruno Duarte Rego**

**Doutora Rita Costa Cabral**

**Porto 2022**

## Resumo

No âmbito do Mestrado Integrado em Medicina Veterinária do Instituto de Ciências Biomédicas Abel Salazar da Universidade do Porto, o presente relatório tem como objetivo finalizar o meu estágio curricular em Medicina e Teriogenologia de equinos. Este estágio permitiu-me aprofundar os meus conhecimentos teóricos e práticos, tendo tido oportunidade de contactar diretamente com o proprietário e o cavaleiro do animal e aprender a trabalhar com poldros, cavalos e éguas com pouco maneio e com garanhões.

Nas primeiras 9 semanas acompanhei a Doutora Rita Pires em clínica ambulatória de equinos na área de Lisboa e sul do país, mais direcionado para a área da medicina desportiva nas modalidades de salto de obstáculos, *dressage*, equitação de trabalho e raides.

A segunda parte do meu estágio realizou-se no Centro de Reprodução – GENEQUINO, sob a orientação do Doutor Bruno Rego e do Doutor Pedro Costa. Neste período, acompanhei o dia-a-dia no centro de reprodução assistida em equinos e de colheita e congelação de sémen de garanhões. Assim, os principais procedimentos desenvolvidos foram: colheitas e congelação de sémen, controlo do desenvolvimento folicular, inseminação artificial com sémen fresco / refrigerado / congelado, colheita e transferência de embriões e diagnóstico de gestação. Para além disso, auxiliei em casos de neonatologia, com alimentação de poldros por sonda nasogástrica, realização de enemas e testes para a determinação sérica de imunoglobulinas.

O tema do presente relatório de estágio surge pela grande curiosidade acerca da biotecnologia reprodutiva, como ferramenta de resposta a problemas reprodutivos tanto da égua como do garanhão. Desta forma, pretende-se realizar uma revisão bibliográfica de duas técnicas de reprodução assistida, nomeadamente, Ovum Pick Up (OPU) e Injeção Intracitoplasmática (ICSI). Posteriormente, compara-se os resultados destas técnicas encontrados na literatura com os resultados obtidos num programa OPU-ICSI realizado na GENEQUINO.

**PALAVRAS-CHAVE:** Ovum Pick Up; Injeção Intracitoplasmática; Oócito; Embrião; Fertilidade.

## **Agradecimentos**

Ao meu orientador, Professor Doutor Tiago Pessanha, obrigado por ter aceitado me acompanhar nesta última fase do meu percurso académico. É sem dúvida para mim um exemplo de determinação e confiança. Não tenho como lhe agradecer todo o apoio e paciência que teve para comigo, pela honestidade e por acreditar em mim e me encorajar a querer e fazer sempre mais e melhor.

Ao Professor António Rocha, por toda a ajuda, preocupação, por lutar sempre por nós e pelas palavras amigas e sábias.

Ao Professor Luís Ataíde por me ter acompanhado desde o início e por me ensinar como desenrascar nos momentos mais complicados.

À Dra. Rita, à Francisca e ao Mário por me terem acolhido como ninguém, por terem feito o meu estágio incrível, por todas as gargalhadas e por horas de trabalho e de viagens que se tornaram mais leves.

Ao Dr. Bruno e ao Dr. Pedro por me terem recebido de braços abertos. Foram dois meses de um crescimento académico, mas também pessoal. Obrigada por tudo o que me ensinaram, por terem alimentando o meu gosto pela reprodução e por toda a paciência para as minhas mil perguntas.

À Dra. Raquel Cunha, um enorme obrigada por me ter ensinado muito. É sem dúvida o motor da minha paixão pela reprodução e medicina interna.

Ao Tiago Ribeiro, por ser um veterinário/ pessoa /amigo incrível. Obrigada por teres sempre um tempinho para mim, por ouvires as minhas ansiedades e histórias, por alinhares em todas as minhas ideias, pelo apoio e conselhos.

Aos meus amigos, obrigada por deixarem um pouquinho de vocês e levarem um pouquinho de mim.

À Elisa, à Cata e à Isabel, que são sem dúvida as melhores amigas que eu podia ter. Obrigada do fundo do coração por estarem sempre presentes nos dias bons e maus, por me ouvirem e por me porem sempre para cima.

Aos meus avós, obrigada por todas as palavras e abraços, pelo amor, por todas as velinhas, por acreditarem sempre em mim e dizerem que eu sou capaz de tudo.

Aos meus irmãos, Bruno e Sara, obrigada por terem uma paciência enorme para me aturarem, por me apoiarem incondicionalmente, por me ajudarem a sonhar e chegar mais alto e por fazerem de mim uma pessoa melhor.

E por fim, não menos importante, aos meus pais, obrigada por não me limitarem nas minhas escolhas, por sempre me mostrarem que tenho que lutar pelo meu caminho e por aquilo que acredito, por sempre me apoiarem e torcerem para que eu faça tudo e nunca desista.

## Índice

Resumo.....	iii
Agradecimentos.....	iv
Índice de figuras.....	vi
Índice de tabelas.....	vi
Abreviaturas.....	vii
Atividades realizadas durante o estágio.....	viii
1. Introdução.....	1
2. Biotecnologias de reprodução assistida em equinos.....	3
2.1. OPU.....	3
2.1.1. Aspiração de folículos pré-ovulatórios.....	4
2.1.2. Aspiração de folículos imaturos.....	5
2.1.3. Técnica.....	6
2.1.4. Recolha de oócitos <i>post-mortem</i> .....	9
2.1.5. Transporte dos oócitos.....	10
2.1.6. Complicações.....	10
2.2. ICSI.....	13
2.2.1. Maturação dos oócitos.....	14
2.2.2. Técnica ICSI.....	15
2.2.3. Cultura do embrião.....	17
2.2.4. Transferência dos embriões.....	18
2.2.5. Fatores que influenciam o sucesso da ICSI.....	18
2.2.5.1. Égua.....	19
2.2.5.2. Garanhão.....	19
3. Discussão.....	20
4. Conclusão.....	28
Referências.....	30
Anexo A.....	38
Anexo B.....	38
Anexo C.....	39

## **Índice de figuras**

<b>Figura 1:</b> Representação esquemática da técnica OPU (Sansinena, 2020).....	7
<b>Figura 2:</b> ICSI. (A) O oócito é posicionado com o corpo polar entre as 12:00 e as 6:00 horas. (B) O espermatozóide é injetado no citoplasma do oócito (Rader et al., 2016). ....	17

## **Índice de tabelas**

<b>Tabela 1:</b> Casuística observada no estágio na GENEQUINO.....	viii
<b>Tabela 2:</b> Casuística observada no estágio de clínica ambulatoria com a Doutora Rita Pires. ....	ix
<b>Tabela 3:</b> Dados recolhidos de OPU-ICSI realizadas no Centro de Reprodução – GENEQUINO.....	26
<b>Tabela 4:</b> Valores da OPU-ICSI registados no Centro de Reprodução – GENEQUINO...27	

## Abreviaturas

<b>%</b>	Porcentagem
<b>°C</b>	Graus Celsius
<b>CO<sub>2</sub></b>	Dióxido de carbono
<b>FIV</b>	Fertilização <i>in vitro</i>
<b>FSH</b>	Hormona folículo estimulante
<b>GnRH</b>	Fator de liberação de gonadotropinas
<b>hCG</b>	Gonadotropina coriônica humana
<b>ICSI</b>	Injeção Intracitoplasmática
<b>IV</b>	Endovenoso
<b>IVD</b>	<i>In vivo derived</i>
<b>IVP</b>	<i>In vitro produced</i>
<b>ml</b>	Militros
<b>mm</b>	Milímetros
<b>OPU</b>	Ovum Pick-up
<b>O<sub>2</sub></b>	Oxigênio

## Atividades realizadas durante o estágio

Algumas fotografias tiradas durante o estágio encontram-se documentadas no Anexo C.

Tabela 1: Casuística observada no estágio na GENEQUINO.

Procedimentos	Frequência
Ecografias	791
Lavagem uterina	28
Zaragatoa uterina	42
Inseminação artificial com sémen refrigerado	78
Inseminação artificial com sémen congelado	9
Diagnóstico de gestação	84
<i>Flushing</i> para colheita de embriões	16
Transferência de embriões	9
Colocação de PRID	2
Retenção placentária	1
Maneio de poldros	3
Recolha sémen	18
Congelamento sémen	5
Neonatologia	6
Exames radiográficos	1
Limpeza abcesso	2
Ferida no curvilhão	1

Tabela 2: Casuística observada no estágio de clínica ambulatoria com a Doutora Rita Pires.

<b>Procedimento</b>	<b>Frequência</b>	<b>Patologia</b>	<b>Frequência</b>
<b>Exame de claudicação</b>	148	<b>Asma</b>	2
<b>Ecografia de membros</b>	76	<b>Encarceramento nefroesplênico</b>	1
<b>Ecografia transretal</b>	4	<b>Impactação do cólon maior</b>	1
<b>Ecografia testicular</b>	1	<b>Funiculite</b>	1
<b>Radiografia</b>	165	<b>Castração</b>	1
<b>Exame pré-compra</b>	10	<b>Linfangite dos membros</b>	2
<b>Palpação transretal</b>	2	<b>Osteocondrite dissecante</b>	6
<b>Entubação nasogástrica</b>	2	<b>Sobreposição de processos espinhosos</b>	3
<b>Exame dentário e dentisteria</b>	18	<b>Quisto subcondral</b>	1
<b>Remoção de dentes de lobo</b>	2	<b>Lesão na mánica flexora</b>	4
<b>Teste de fluoresceína</b>	2	<b>Tendinite tendão flexor digital profundo</b>	8
<b>Infiltração da soldra</b>	28	<b>Tendinite tendão flexor digital superficial</b>	14
<b>Infiltração eco-guiada sacro-iliaca</b>	13	<b>Mineralização do ligamento suspensor do boleteo</b>	2
<b>Infiltração eco-guiada toraco-lombar</b>	13	<b>Rutura parcial do ligamento suspensor do boleteo</b>	1
<b>Infiltração eco-guiada vértebras cervicais</b>	2	<b>Desmite ligamento suspensor do boleteo (de um ou dos dois ramos)</b>	8
<b>Infiltração ligamento suspensor do boleteo</b>	4	<b>Sobrecana</b>	3
<b>Infiltração IA de membros</b>	180	<b>Sinovite</b>	10
<b>Infusão venosa regional de bifosfonatos</b>	7	<b>Miosite</b>	1
<b>Ozonoterapia</b>	4	<b>Abcesso solar do casco</b>	3
<b>Terapia com laser</b>	2	<b>Dermatofitose</b>	2
<b>Terapia com ultra-sons</b>	5	<b>Úlcera da córnea</b>	2
<b>Terapia com plasma rico em proteínas</b>	12	<b>Laceração dos tecidos moles</b>	1
<b>Mesoterapia do dorso</b>	4	<b>Sopro cardíaco</b>	2
<b>Vesicação</b>	4	<b>Ataxia e diminuição da propriocepção</b>	3
<b>Bloqueio anestésico IA</b>	78	<b>Abcesso na espádua</b>	1
<b>Bloqueio anestésico perineural</b>	84	<b>Contração dos tendões flexores</b>	2
<b>Desbridamento de feridas</b>	1	<b>Laminite</b>	2
<b>Colheita e exame de sangue</b>	15	<b>Síndrome navicular</b>	9
<b>Vacinação</b>	4	<b>Distensão muscular</b>	1
<b>Desparasitação</b>	2	<b>Arestins</b>	6
<b>Colocação de microchips e resenhos</b>	13	<b>Sesamoidite</b>	1

## 1. Introdução

O desenvolvimento da tecnologia reprodutiva assistida nos equinos remonta para o ano de 1322, com a primeira inseminação artificial não documentada, realizada por um chefe Árabe que desejava obter um poldro do garanhão de um chefe inimigo (Allen, 2005; Sansinena, 2020). Desde então, o interesse pela inseminação artificial em equinos aumentou e as técnicas de reprodução assistida têm ajudado a produção de poldros mesmo em éguas das quais não se conseguiam obter embriões. Além da inseminação artificial, a transferência de embriões é uma das técnicas mais utilizadas em equinos (Allen, 2005; Alvarenga & Landim-Alvarenga, 2009 ; Sansinena, 2020).

No entanto, existe um número de éguas que não consegue produzir embriões devido a diversas condições patológicas do trato reprodutivo. Assim, na última década tem-se vindo a desenvolver um interesse constante pela produção de embriões, tanto *in vivo* como *in vitro* (Alvarenga & Landim-Alvarenga, 2009), e por um aumento das chances de obter descendência de éguas e/ou garanhões inférteis (Briski & Salamone, 2022). Apesar da fertilização convencional *in vitro* continuar a ser um desafio nos equinos e os resultados terem sido muito decepcionantes (Choi, 2004), existe uma grande variedade de técnicas de reprodução assistida disponíveis em equinos, tais como a sexagem de sémen, a criopreservação de embriões, a colheita e a transferência de oócitos, a Injeção Intracitoplasmática (ICSI), a transferência de gâmetas (GIFT) e a transferência nuclear ou clonagem (Allen, 2005).

Deste modo, as biotecnologias reprodutivas vêm ajudar no estabelecimento de gestações em éguas que de outra maneira seriam tidas como inférteis, bem como desenvolver meios para uma rápida multiplicação de certas linhas genéticas e, numa vertente mais académica, permitir o estudo da fertilização *in vitro* e desenvolvimento embrionário, com vista a permitir avanços na engenharia genética (Coutinho da Silva, 2008).

É certo que existe uma variedade substancial dentro das técnicas reprodutivas, tanto a nível de complexidade, de custos, de indicações e de taxas de sucesso. O custo do procedimento está diretamente relacionado com a complexidade da técnica, com o número de pessoas necessárias e com a especificidade do laboratório. No entanto, cada técnica de reprodução assistida foi desenvolvida para ultrapassar problemas específicos que afetam a fertilidade, sendo o diagnóstico da causa subjacente da subfertilidade crucial (Coutinho da Silva, 2008).

Nos últimos 10 anos, a recolha de oócitos de éguas pela OPU teve um crescimento acelerado, sendo um procedimento já muito utilizado em países como Brasil, Argentina e Itália (Losinno et al., 2019 ; Viana, 2021).

Inicialmente, a OPU era utilizada como uma fonte de oócitos maduros para transferência de oócitos (Coutinho da Silva, 2008), mas recentemente, devido a um maior interesse, tanto a nível experimental como a nível clínico, tem sido usada para a produção de embriões *in vitro*, juntamente com a técnica ICSI (Carnevale, 2007).

A aspiração de oócitos, que pode ser feita a partir de folículos pré-ovulatórios ou de folículos imaturos, é uma técnica acessível e reproduzível nos cavalos (Colleoni et al., 2007). Um ponto importante a realçar é a possibilidade de transporte de oócitos refrigerados para um laboratório de tecnologia reprodutiva assistida para a sua maturação e posterior ICSI (Carnevale, 2016). Esta grande flexibilidade permite que quando as éguas morrem os seus ovários sejam retirados e enviados para um laboratório, sendo a última chance de produção de um embrião (Hinrichs, 2010a). As complicações associadas a esta técnica são raras e não parece haver influência na fertilidade da égua (Vanderwall et al., 2006).

Neste momento, a ICSI é um método eficiente de produzir embriões em equinos, em casos clínicos específicos. Após maturação dos oócitos, estes são fertilizados e a produção de embriões por esta técnica permite que estes sejam transferidos para a égua no momento, ou criopreservá-los para uso futuro. No entanto, é uma técnica dispendiosa, mas tem-se tornado cada vez mais atrativa, tanto que em alguns países já a utilizam em éguas e garanhões normais (Cuervo-Arango et al., 2019b). Neste sentido, com as melhorias na eficiência da técnica ICSI, o interesse por parte dos criadores de cavalos, pela conjugação destas duas técnicas (OPU-ICSI), tem sido cada vez maior (Briski & Salamone, 2022).

Na sequência da exposição anterior, esta revisão bibliográfica inicia com a descrição da técnica de reprodução assistida OPU. Posteriormente apresentam-se as aplicabilidades na égua e no garanhão, a utilização de OPU *post-mortem*, as possíveis complicações, o transporte e a maturação de oócitos. Seguidamente, após a descrição da técnica ICSI, especifica-se o processo de transferência de embriões ICSI, como também os fatores que condicionam a taxa de sucesso desta técnica. Por fim, é feita uma comparação entre as diferentes taxas de aspiração de oócitos e de formação de blastocistos, como também dos dados recolhidos durante o estágio no Centro de Reprodução – GENEQUINO.

## 2. Biotecnologias de reprodução assistida em equinos

### 2.1. OPU

A recolha de oócitos de éguas com o uso da aspiração transvaginal folicular tem-se tornado popular em todo o mundo (Herrera, 2018). Esta técnica aumenta a produção de embriões com a possibilidade do uso de éguas sub-férteis e promove a fertilidade de garanhões com pouca qualidade e/ou quantidade de sémen (Claes et al., 2016). A taxa de recolha de embriões pela tradicional lavagem uterina, após fertilização *in vivo*, que ocorre 7 dias após a ovulação, é baixa em éguas sub-férteis (Cook et al., 1993; Squires, 2013; Stout, 2020). Deste modo, a aspiração de oócitos diretamente de folículos permite que a fertilização *in vitro* seja usada como uma técnica para obter poldros de éguas mais velhas e/ou com historial de problemas reprodutivos, uma vez que com a ICSI é possível selecionar o espermatozóide com melhor motilidade e morfologia (Hinrichs, 2018). Assim, a aspiração de oócitos é utilizada como um meio de melhorar a fertilidade de uma égua que seja incapaz de produzir embriões viáveis ou manter a gestação, devido, por exemplo, a falhas repetidas na ovulação e a dificuldades em manter o útero limpo pós-ovulação e/ou pós-inseminação, por incompetência cervical associado a fibrose crónica (Carnevale, 2007). Para além disso, é uma maneira eficiente de obter poldros de éguas com endometrite crónica e incidência repetida de folículos anovulatórios hemorrágicos (Stout et al., 2018). É de realçar também possíveis problemas no oviduto que podem estar associadas a falhas no transporte do sémen e na fertilização, como oclusões. A presença de massas globulares no oviduto é mais comum em éguas mais velhas, mas o seu efeito na fertilidade da égua ainda não está claro (Carnevale, 2004, 2007).

Os oócitos também podem ser recolhidos de éguas que, por motivo de saúde, necessitam de ser eutanasiadas ou que morreram de forma súbita, com vista a salvar a genética da égua (Brinsko et al., 2011b).

A técnica OPU tem diferentes abordagens descritas: laparotomia, aspiração pelo flanco ou aspiração transvaginal ecoguiada (Carnevale, 2004). O método de recolha de oócitos por laparotomia é considerado traumático e implica que a égua seja submetida a anestesia geral (Sansinena, 2020).

A aspiração pelo flanco era feita sem orientação, às cegas, através da introdução de um trocânter pelo flanco. No entanto, esta abordagem só era usada para aspirar folículos pré-ovulatórios já maturados *in vivo*. O ovário era manipulado *per rectum* de modo a que o folículo ficasse contra a ponta do trocânter, de seguida uma agulha de 12-15 G, juntamente com um sistema de aspiração estéril, era usada para perfurar o folículo e aspirar o conteúdo (Carnevale, 2004).

Contudo, a abordagem mais prática, simples e menos invasiva é a aspiração transvaginal ecoguiada (Galli et al., 2014). Este procedimento foi primeiramente descrito no início dos anos 90, no entanto a transposição para a prática clínica foi lenta, inicialmente porque as taxas de recolha dos oócitos eram insatisfatórias (<25%), e a probabilidade de produzir um blastocisto via ICSI era muito baixa (<10%), o que não suscitava interesse comercial (Bols & Stout, 2018).

Uma das dificuldades encontradas no processo e, que interfere com a eficiência da recolha de oócitos, é a presença de um complexo cumulus-oócito aderido à parede do folículo por um amplo conjunto de células da granulosa com extensas conexões com a teca subjacente. Isto significa que somente a aspiração dos folículos não é suficiente para desalojar o oócito. Assim, são necessárias lavagens repetidas do folículo, acompanhadas de uma massagem do folículo *per rectum* e raspagem vigorosa com a agulha de aspiração, de modo a obter-se uma taxa de recolha satisfatória (Bols & Stout, 2018; Sansinena, 2020).

Os oócitos podem ser recolhidos de duas maneiras: aspiração de folículo pré-ovulatório ou aspiração de vários folículos imaturos (Hinrichs, 2018). Apesar da técnica de aspiração destes folículos ser semelhante, a gestão das éguas dadoras e a taxa de sucesso em conjunto com a ICSI varia (Sansinena, 2020). O controlo das éguas antes da OPU depende de a aspiração ser feita em folículos pré-ovulatórios ou em folículos imaturos (Hinrichs, 2013).

### **2.1.1. Aspiração de folículos pré-ovulatórios**

A aspiração de folículos pré-ovulatórios só pode ser feita em altura específica, pelo que a égua precisa de ser examinada regularmente para monitorizar o ciclo éstrico e induzir a ovulação quando o folículo tiver um diâmetro de no mínimo 35 mm, relaxamento uterino e do tônus cervical e edema endometrial (Carnevale et al., 2005 ; Galli et al., 2014). A devida atenção deve ser dada à altura do dia em que o agente de indução da ovulação é administrado, pois a aspiração do folículo deve ser feita entre as 24-35 horas após administração de hCG (*human chorionic gonadotropin*) ou análogo GnRH (*gonadotropin release hormone*) (Hinrichs, 2018).

Os oócitos recolhidos de folículos pré-ovulatórios devem ser aspirados o mais próximo possível do momento da ovulação e desta forma estarem naturalmente maduros, prontos para serem fertilizados. Com vista a garantir que a aspiração folicular ocorre perto da ovulação, esta não pode ocorrer nas primeiras 24 horas após a indução, pois é necessário haver expansão das células do complexo cumulus-oócito, e posterior destacamento do oócito da parede folicular (Hinrichs, 2013). Todavia, a aspiração não pode ser feita após as 35 horas pois, apesar de o oócito já se encontrar em metáfase II e estar menos aderido

à parede folicular, aumenta o risco da égua ovular antes da aspiração ser feita (Hinrichs, 2010a). Assim, o intervalo mais seguro para a realização da OPU é entre as 24-35 horas após administração da indução (Hinrichs, 2010a).

A vantagem encontrada na aspiração de folículos pré-ovulatórios prende-se com o facto destes oócitos já serem maturados, ou seja, já se encontrarem em metáfase II, o que lhes confere um maior desenvolvimento após a ICSI (Hinrichs, 2016). Todavia, as maiores desvantagens encontradas nesta abordagem são a monitorização contínua da égua e o número médio de oócitos aspirados destes folículos ser baixo, uma vez que a maioria das éguas só apresenta um folículo pré-ovulatório, resultando numa menor eficiência na taxa de formação de blastocistos (Hinrichs, 2018).

### **2.1.2. Aspiração de folículos imaturos**

A OPU é a técnica mais utilizada para recolher oócitos imaturos de folículos maiores que 5 mm presentes no ovário da égua (Hinrichs, 2018). O facto de este procedimento poder ser realizado a cada 11-14 dias constitui uma vantagem (Jacobson et al., 2010). Para além disso, a aspiração dos folículos imaturos não requer controlo do crescimento folicular, podendo ser feita em éguas cíclicas ou acíclicas, durante todo o ano e em qualquer altura do ciclo éstrico (Mak et al., 2018). Uma vez que não é necessário haver um controlo ecográfico tão rigoroso da égua, o que simplifica todo o processo, as éguas são examinadas uma vez antes do dia da aspiração (Hinrichs, 2018).

O número médio de folículos imaturos aconselhável para considerar uma égua para a OPU é entre 12-14, no entanto, pode variar com a raça e idade. As éguas mais velhas podem não desenvolver muitos folículos, pelo que pode ser necessário realizar a OPU num número mais baixo (por exemplo 6-8) (Galli et al., 2014 ; Hinrichs, 2016). A sua aspiração é mais difícil pois os folículos são mais pequenos e o complexo cumulus-oócito está mais aderido à parede folicular (Hinrichs, 2018).

A aspiração de todos os folículos visíveis no ovário permite a recolha de oócitos imaturos que necessitam de ser maturados *in vitro*, sobre a influência de gonadotropinas e fatores de crescimento, de forma a se desenvolverem até à metáfase II e estarem prontos a serem fertilizados (Sansinena, 2020). Devido a uma elevada variação no estado de desenvolvimento dos oócitos, só cerca de 50% destes conseguem maturar, isto é, chegar à metáfase II (Carnevale, 2016).

### 2.1.3. Técnica

Para a técnica OPU, há que ter em mente a anatomia do trato reprodutivo da égua, sendo que os ovários da égua têm uma posição variável, mas encontram-se caudalmente no teto da cavidade abdominal e cranioventrais às tuberosidades coxais. O ovário direito está em posição mais cranial e dorsal do que o ovário esquerdo (Bergfelt, 2009), estando envolvidos por uma cápsula dura e fibrosa, a túnica albugínea. O ovário apresenta uma zona cortical mais interna onde se encontram estruturas foliculares e luteínicas e uma zona medular mais externa composta pelo estroma (Varela Bettencourt et al., 2018). Dada a localização da estrutura cortical, a ovulação não ocorre pela superfície externa, como acontece nos restantes mamíferos. Assim, esta acontece pela face ventral do ovário, o que conduz a uma depressão chamada fossa de ovulação (Brinsko et al., 2011a).

A técnica OPU resulta da combinação de três componentes: um ecógrafo e uma sonda com a profundidade adequada para a visualização dos folículos ovários pela parede da vagina; uma guia para a sonda e para a agulha; e um sistema de aspiração (Sansinena, 2020).

Antes de começar a aspiração folicular é administrado sedativo e analgésico ( $\alpha$ -adrenérgico: cloridrato de detomidina 0,01mg/kg IV e opióide: butorfanol 0,01mg/kg IV) para facilitar o procedimento e diminuir a dor e desconforto (Carnevale, 2016). Alguns médicos veterinários preferem realizar uma anestesia epidural, mas esta envolve alguns riscos que podem ser evitados com o simples uso de uma sedação profunda controlada (Losinno et al., 2019). As falhas na obtenção de uma boa analgesia e anestesia epidural podem dever-se a uma má técnica ou à presença de anomalias anatómicas ou formação de tecido fibroso devido a injeções anteriores. A anestesia epidural apresenta algumas desvantagens, que podem contribuir para complicações desnecessárias, tais como desconforto geral, ataxia severa e até decúbito (que podem ocorrer em casos de excesso de anestésico), demora na recuperação da estabilidade e da locomoção normal e infeção do local da injeção devido a falhas na técnica de assépsia (Michielsen & Schauvliege, 2019).

Durante o procedimento algumas éguas podem demonstrar dor quando o ovário é manipulado ou quando a agulha passa pela parede da vagina e pelo peritoneu até ao ovário, sendo que nestas alturas é aconselhável repetir a administração de analgésico e sedativo (Losinno et al., 2019).

De forma a promover um bom relaxamento retal, facilitar a manipulação dos ovários, melhorar a eficiência do processo e prevenir lacerações retais, é recomendável a

administração de um espasmolítico (brometo de butilescopolamina 0,9mg/kg IV) (Bols & Stout, 2018).

A égua é mantida ao longo de todo o processo num tronco de contenção para permitir um melhor controle. Depois de realizada uma sedação com cloridrato de detomidina e butorfanol, que pode ser repetida sempre que necessário ao longo do procedimento, e administrado o brometo de butilescopolamina, a cauda é pendurada. De seguida, o reto é esvaziado e, por fim, a vulva e o períneo são limpos de forma asséptica (Ortis & Foss, 2013). Para o início do processo, um cateter urinário deve ser colocado, de forma a permitir esvaziar a bexiga e uma manipulação mais livre (Orellana-Guerrero et al., 2022).

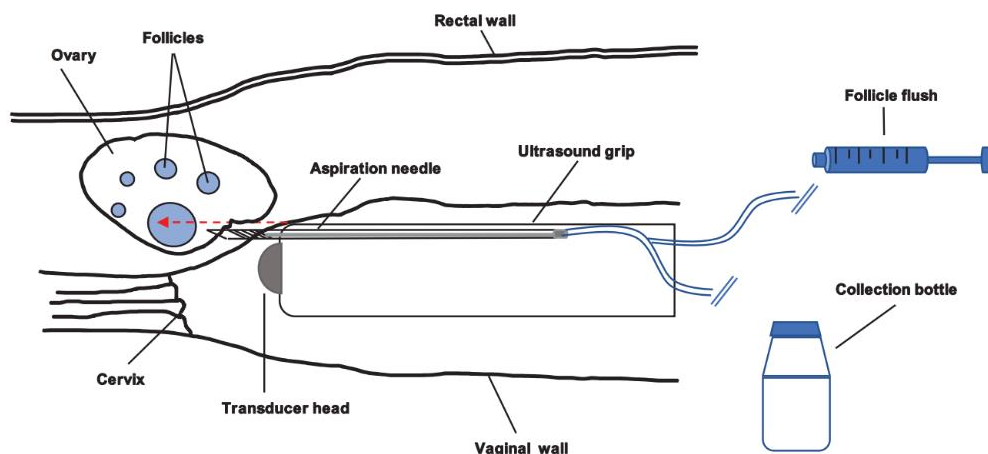


Figura 1: Representação esquemática da técnica OPU (Sansinena, 2020).

Para realizar a OPU pode-se utilizar uma sonda microconvexa de 5MHz, que é inserida numa guia com a agulha (Rodriguez et al., 2021). De forma a aumentar a taxa de oócitos recolhidos é aconselhável usar uma agulha de 12G com lúmen duplo, mas diferentes tamanhos de agulhas podem ser utilizados (Carnevale, 2016).

O médico veterinário segura o ovário *per rectum* e aproxima-o caudalmente contra a sonda, que é manipulada de forma a obter uma boa visualização dos folículos ováricos no ecógrafo, e mantém o ligamento ovárico entre os dedos, de maneira a evitar que a agulha alcance um vaso maior ou algum segmento intestinal (Ortis & Foss, 2013). Posteriormente, o ovário é mapeado para que se defina um plano e se aspire o maior número de folículos possíveis com o menor número de punções (Losinno et al., 2019).

Os folículos a serem aspirados são alinhados com a guia. Um outro operador fica encarregue de manipular a agulha, que avança pela parede da vagina, entrando no ovário,

e atingindo os folículos (Ortis & Foss, 2013). Um terceiro assistente é necessário para controlar as lavagens e manter o registo dos folículos aspirados (Losinno et al., 2019). Os folículos são aspirados por uma agulha ligada a uma bomba de sucção que produz uma pressão negativa, sendo o conteúdo recolhido armazenado num frasco coletor aquecido. A pressão da bomba de sucção deve ser regulada para uma taxa de aproximadamente 20 ml/ minuto (Sansinena, 2020). Se fosse utilizada uma pressão mais alta, a velocidade de recolha aumentaria, no entanto haveria o risco de desnudar o oócito do complexo de células, que reduzia a capacidade de desenvolvimento do mesmo (Bols & Stout, 2018).

Uma vez esvaziado o folículo, este é lavado repetidamente, entre 8-10 vezes, com um meio de lavagem que contém heparina, para prevenir a formação de coágulos e o entupimento da agulha ou do sistema de aspiração (Rodriguez et al., 2021; Sansinena, 2020). A agulha é rodada em várias direções de forma a libertar o complexo cumulus-oócito da parede folicular. Este processo é mais eficaz em folículos de menor diâmetro do que nos folículos maiores, onde pode ser difícil raspar toda a superfície do ovário (Mari et al., 2005).

É esperado um líquido de lavagem manchado com sangue, pois é resultado de uma lavagem e raspagem folicular eficiente e não necessariamente indicativo de dano vascular (Vanderwall & Woods, 2002).

Quando todos os folículos, com mais de 5 mm, visíveis no ecógrafo são aspirados, o conteúdo do frasco coletor é filtrado por um filtro de embriões e os frascos são lavados várias vezes com o mesmo meio usado na aspiração. Adicionalmente, os oócitos são procurados numa placa de Petri e as células filtradas são transferidas com pressão através de uma seringa de 20 ml, que contém o meio de aspiração que limpa a rede do filtro (Carnevale, 2016 ; Ortis & Foss, 2013).

Uma vez encontrados os oócitos, estes são transferidos para um frasco que inclui o meio de transporte (por exemplo, *Embryo Holding Medium* ou Fluido de oviduto sintético modificado) (Claes & Stout, 2022). Os oócitos imaturos podem ser mantidos nesse meio a 22-25°C por um período de 24 horas, sem haver detrimento na taxa de maturação e formação de blastocistos (Briski & Salamone, 2022).

No que diz respeito à intensa lavagem e raspagem da parede dos folículos imaturos, a agulha pode abranger uma área de superfície maior e, portanto, um destacamento do oócito mais eficiente, o que resulta numa maior eficácia de aspiração do que em folículos pré-ovulatórios (Cuervo-Arango et al., 2019b).

A administração de anti-inflamatório pós-OPU ajuda a controlar o desconforto do procedimento (Herrera, 2018). Por sua vez, a utilização de antibióticos ajuda a prevenir infeções causadas pela entrada de bactérias (Velez et al., 2012).

Nesta senda, após a OPU, as éguas devem ser monitorizadas, dado que podem apresentar algum desconforto, letargia, cólica ligeira e/ou febre. Para tal, é recomendado controlar o conforto e apetite da égua, temperatura retal, motilidade intestinal, de 2 em 2 horas, no dia da OPU, e depois pelo menos 2 vezes ao dia, nos 3 dias consecutivos (Rodriguez et al., 2021). É também importante realizar uma palpação retal, no dia seguinte à OPU, para perceber se há alguma lesão, e uma ecografia, de forma a avaliar a presença de líquido no abdómen ou à volta do tecido ovárico (Orellana-Guerrero et al., 2022). Além disso, é aconselhado um descanso em *box/paddock*, de no mínimo 2 dias após o procedimento. Não obstante, é de realçar que éguas em competição podem necessitar de mais dias de repouso (7-10 dias) antes de voltarem à carga de trabalho normal (Losinno et al., 2019).

Alguns autores não defendem o uso rotineiro de antibióticos, somente nos pacientes com risco de desenvolverem infeções. O uso profilático de antibióticos é considerado necessário baseado na possibilidade de inoculação direta de bactérias da vagina para a cavidade intraperitoneal (Orellana-Guerrero et al., 2022).

#### **2.1.4. Recolha de oócitos *post-mortem***

A aspiração de oócitos *post-mortem* é a única opção para resgatar a genética de uma égua que morre inesperadamente. Assim, os ovários ou os oócitos podem ser recolhidos e enviados para um laboratório para a realização da ICSI e formação de blastocistos (Sansinena, 2020).

Os ovários são retirados da égua e enviados a temperatura controlada, por exemplo dentro de um Equitainer, para que arrefeçam de forma passiva durante o transporte (Sansinena, 2020). Segundo Hinrichs (2018), pensa-se que os melhores resultados foram obtidos quando os ovários chegaram ao laboratório em menos de 6 horas desde o momento da recolha. Se o transporte for por mais de 6 horas, a melhor opção é aspirar os oócitos e enviá-los em meio de transporte (Brinsko et al., 2011b). O armazenamento/transporte refrigerado por mais de 7 horas pode diminuir a maturação dos oócitos, bem como posterior desenvolvimento dos blastocistos (Ribeiro et al., 2008).

Para a recolha dos oócitos em ovários *post-mortem*, está descrita a secção de todos os folículos visíveis com um bisturi e, de seguida, com uma cureta, proceder à raspagem de toda a parede folicular. É importante assegurar que todos os folículos são raspados eficientemente para uma recuperação ideal de oócitos (Hinrichs et al., 2012). De seguida, o conteúdo é transferido para uma placa de Petri com meio de cultura celular (M199 *Hank's salts*), e os oócitos são procurados com um microscópio estereoscópico. No fim do

processo, os oócitos são colocados em meio de transporte (*Embryo Holding Medium*) e enviados para o laboratório para maturação e fertilização (Hinrichs, 2018).

### **2.1.5. Transporte dos oócitos**

Dada a complexidade da técnica ICSI e da necessidade de equipamento muito especializado e caro, só alguns laboratórios conseguem produzir blastocistos a um nível de sucesso comercialmente viável. Desta forma, é necessário fazer o transporte dos oócitos, ou de ovários para laboratórios especializados (Hinrichs, 2018).

No caso de morte ou eutanásia os ovários devem ser removidos o mais rápido possível após a morte e transportados a uma temperatura de 37°C se o transporte for inferior a 6 horas. Se a duração do transporte for superior, estes devem ser enviados a temperaturas mais baixas (15-20°C) (Hinrichs, 2013). É importante referir ao cliente que a probabilidade de produzir embriões viáveis é reduzida caso a égua se encontre com uma doença crónica ou, em severa toxémia antes da eutanásia (Losinno et al., 2019).

A recolha dos oócitos antes do transporte é preferível em detrimento do envio dos ovários, uma vez que os oócitos imaturos toleram melhor o armazenamento. No que diz respeito ao envio de oócitos maturados, estes requerem um transporte cuidado, a uma temperatura corporal de 37-38,2°C, uma vez que já estão nos estadios finais de maturação nuclear, e mesmo variações muito pequenas podem causar despolimerização do fuso meiótico (Foss et al., 2013 ; Rader et al., 2016). Um aspeto interessante dos oócitos imaturos é que estes, por se encontrarem num estadio de vesícula germinal, podem ser transportados à temperatura ambiente (22-25°C) em condições que inibem a maturação nuclear (Sansinena, 2020).

Os oócitos, no geral, são sensíveis a toxinas, incluindo componentes orgânicos voláteis do ar, sprays, antisséptico da lavagem do períneo e produtos de lavagem dos materiais, sendo uma boa prática enviar primeiro “oócitos teste” de éguas não tão valiosas para avaliar se existe algo que possa comprometer o desenvolvimento (Hinrichs, 2016).

### **2.1.6. Complicações**

As complicações associadas com a OPU são raras. Contudo, as mais comumente descritas são hemorragias, perfurações retais, peritonites, hematomas ou abscessos ováricos e aderências (Rodriguez et al., 2021). Porém, estruturas anatómicas contíguas podem ser, inadvertidamente, traumatizadas como o intestino, bexiga, ureteres e os vasos sanguíneos pélvicos (Bennett et al., 1993).

No que diz respeito à duração do procedimento e manipulação, bem como ao número de vezes que os ovários são puncionados, não está descrito nenhum efeito adverso (Orellana-Guerrero et al., 2022).

As hemorragias podem ocorrer como resultado de trauma nos vasos da parede vaginal ou do próprio ovário, tendo muitas vezes uma mínima expressão clínica e uma resposta positiva à aplicação de pressão temporária (Bennett et al., 1993; Losinno et al., 2019).

A punção folicular causa um sangramento pequeno para a cavidade abdominal (hemoperitoneu) ou nos tecidos circundantes, que podem levar à formação de hematomas (Bogh et al., 2003). Adicionalmente, há que ter em conta que a introdução da agulha no folículo e organização em tecido de granulação de múltiplas hemorragias, levam à formação de tecido fibrótico no estroma ovárico e na cápsula, que pode justificar uma possível consistência mais firme do ovário ao longo das sessões (Vanderwall et al., 2006).

A presença de abscessos ováricos foi primeiramente reportada por alguns autores (Bosu et al., 1982 ; Ramirez et al., 1999), no entanto o aparecimento de abscessos primários é incomum, podendo, mesmo assim, ser consequência da aspiração folicular (Bogh et al., 2003). Os abscessos podem ser formados através da punção direta do folículo por contaminação bacteriana via agulha de punção. Teoricamente, uma bacteriemia pode ocorrer após a passagem da guia com a agulha da vagina até ao ovário, que tem uma elevada probabilidade de ser contaminada com bactérias, contribuindo para a sua entrada nas áreas traumatizadas do estroma ovárico (Bogh et al., 2003; Velez et al., 2012).

Além disso, a passagem repetida da agulha pela parede da vagina e pelo peritoneu tem o potencial de induzir peritonites e infeções no ovário (Velez et al., 2012).

O risco de perfurações retais existe sempre que é feita uma palpação transretal, e é sempre uma potencial complicação da OPU (Velez et al., 2012). As perfurações retais com a agulha de aspiração podem ser diferenciadas em vários graus (Losinno et al., 2019):

- **Grau 1:** Células epiteliais intestinais são encontradas nas placas de Petri, aquando da procura de oócitos;
- **Grau 2:** Perfuração intestinal é detetada e as células epiteliais intestinais são encontradas nas placas de Petri juntamente com resíduos de comida ou fezes;
- **Grau 3:** Células epiteliais intestinais e resíduos de comida ou fezes são encontradas em placas de Petri. Em adição, é detetado sangue na luva de palpação transretal.

Se durante o procedimento for notado algum sangramento vindo do reto, a aspiração deve ser interrompida e o reto deve ser examinado com um espéculo e por

palpação muito cuidada. Se o sangramento continuar ou for confirmada alguma perfuração, deve ser administrado antibiótico de largo espectro (como  $\beta$ -lactâmicos e aminoglicosídeos) e a égua deve ficar em monitorização constante (Velez et al., 2012).

Adicionalmente, em éguas com endometrite crónica e contaminação uterina, é recomendado a realização de lavagem uterina e administração de antibiótico antes e após a OPU, com vista a evitar possível peritonite ou abscessos ováricos (Carnevale, 2016).

A análise do fluído peritoneal é um indicador importante de inflamação pós-OPU. A inflamação peritoneal pode ocorrer sempre que um procedimento envolva a entrada no peritoneu (Cowell et al., 2007). Num estudo recente, um aumento significativo dos leucócitos e da contagem de neutrófilos foi observado no sangue pós-OPU, devido a um processo não inflamatório, relacionado com trauma tecidual pela introdução da agulha pela parede vaginal e pela raspagem dos folículos. Analisando o fluído peritoneal registou-se, constantemente, um aumento do lactato, do número de células nucleadas, das proteínas totais e dos neutrófilos peritoneais. O aumento do lactato pode estar relacionado com casos de má perfusão tecidual (observado em hemorragias), causado pelo trauma na vagina e ovários. Por sua vez, o aumento do total de células nucleadas, proteínas totais e de neutrófilos pode ser compatível com o trauma e irritação causados pelo procedimento e potencial libertação de células ou sangue para o peritoneu, incitando uma resposta inflamatória (Orellana-Guerrero et al., 2022).

Com o objetivo de determinar se a repetida punção folicular durante a OPU tem influência na dor, stress e bem-estar animal, um estudo conduzido por Diego et al. (2016) avaliou o batimento cardíaco, a frequência respiratória, as alterações nas expressões faciais e o cortisol salivar. De acordo com modificações no cortisol salivar, não foi evidenciado stress agudo. A introdução da agulha no peritoneu e no ovário induziram um aumento do batimento cardíaco transitório, sendo este um passo sensível, mas uma analgesia adequada previne uma dor aguda. No que diz respeito às expressões faciais (posição das orelhas, pálpebras e contração dos músculos faciais), após a administração de uma correta sedação, não foram observadas diferenças durante todas as etapas do processo (Diego et al., 2016).

Vários estudos foram feitos, de forma a avaliar os efeitos sobre a fertilidade e saúde da égua após várias sessões da OPU. Não foram reportadas alterações na fertilidade dos animais, nem diferenças nas taxas de gestação, continuando as éguas a produzir embriões e gestações saudáveis com parâmetros de fertilidade normais (Vanderwall et al., 2006).

## 2.2. ICSI

A Injeção Intracitoplasmática é uma técnica de fertilização *in vitro*, na qual um único espermatozóide é injetado diretamente dentro do oócito (Rader et al., 2016).

O processo de fertilização *in vitro* consiste numa sequência complexa de eventos que é usada com sucesso em animais domésticos como bovinos, pequenos ruminantes e suínos (Sansinena, 2020). No entanto, em cavalos, a fertilização convencional *in vitro* não obteve bons resultados, sendo o maior obstáculo a incapacidade do espermatozóide penetrar a zona pelúcida como resultado de falhas na ativação dos espermatozóides (capacitação). Esta falha pode dever-se ao facto de os meios de cultura não serem semelhantes ao ambiente do oviduto. A informação referente aos fatores secretados pelo oviduto é escassa, no entanto sabe-se que o equilíbrio ácido-base fisiológico presente neste é importante na capacitação dos espermatozóides (Hinrichs et al., 2002 ; Leemans et al., 2016). Assim, a ICSI ultrapassa passos críticos como a reação acrossômica, a penetração da zona pelúcida e a fusão das membranas plasmáticas do espermatozóide e do oócito. Atualmente, somente dois poldros foram produzidos por FIV, ambos resultantes de inseminação de oócitos maturados *in vivo* (Choi et al., 2002). Assim, a ICSI é a técnica fundamental para o sucesso da produção de embriões *in vitro* nesta espécie (Briski & Salamone, 2022).

Questões relacionadas com o garanhão também podem ser solucionadas com a ICSI, por exemplo, em casos de sémen com pouca fertilidade, ou quando há reduzida disponibilidade, devido ao cavalo já ter morrido, não conseguir produzir mais sémen ou só haver disponível sémen congelado (Rader et al., 2016). Nestes casos, uma única palhinha de sémen pode ser utilizada, em ocasiões diferentes, para produzir múltiplos embriões. Uma palhinha de sémen pode ser dividida entre 6 a 10 vezes, formando ICSI-*cuts*, sendo só usado uma dessas porções da palhinha em cada técnica ICSI (Rader et al., 2016). Além disso, para um uso mais intensivo, a palhinha de sémen pode ser descongelada, o sémen pode ser diluído, e o restante voltar a ser congelado dando assim oportunidade para usar centenas de doses de sémen para a ICSI. É possível perceber que a ICSI tem a capacidade de aumentar exponencialmente o número de poldros vivos, mesmo com pouca quantidade de sémen disponível (Rader et al., 2016), sendo também uma ótima opção em éguas que não conseguem produzir embriões *in vivo*, mas têm um desenvolvimento folicular normal (Cuervo-Arango et al., 2019b).

O desenvolvimento embrionário após a ICSI com sémen fresco, refrigerado ou congelado é similar, daí que o último é o mais comumente utilizado (Choi et al., 2002).

Existem desvantagens associadas à ICSI, como o facto de requerer equipamento dispendioso e tecnicamente exigente, limitando a sua disponibilidade, de exigir uma especialização grande, ser um procedimento demorado e custoso e haver sempre o risco de ocorrer lise do oócito durante a injeção do espermatozóide (Alvarenga & Cruz Landim-Alvarenga, 2009). No entanto, o desenvolvimento de sistemas de transporte de oócitos amplia o acesso à técnica. Estes podem ser recolhidos pelo médico veterinário de referência e enviados para laboratórios, para a produção de embriões (Foss et al., 2013).

O desenvolvimento dos oócitos fertilizados em blastocistos depende de múltiplos fatores, como da aspiração correta dos oócitos, da manipulação, do transporte, da maturação e do ambiente de cultura (Rader et al., 2016). Os últimos dois pontos referidos, envolvem procedimentos mais técnicos, como a calibração e avaliação do funcionamento das incubadoras, a preparação dos meios e da habilidade para a técnica ICSI em si (Herrera, 2018).

### **2.2.1. Maturação dos oócitos**

Como referido anteriormente, os oócitos podem ser recolhidos de éguas tanto de folículos imaturos como de folículos pré-ovulatórios. Com a aspiração de folículos imaturos, estes estão num estadio de vesícula germinal e encontram-se numa fase de repouso de meiose (prófase), sendo por isso considerados imaturos aquando da sua recolha (Foss et al., 2013 ; Sansinena, 2020). De forma a estimular a continuidade do seu desenvolvimento na meiose, e ficarem prontos para serem fertilizados, estes têm que ser sujeitos a maturação *in vitro*. Antes de realizar a ICSI, os oócitos são avaliados para determinarem o seu estado meiótico (Losinno et al., 2019).

Contrariamente, os oócitos aspirados de folículos pré-ovulatórios, já se encontram maturados, ou seja, em metáfase II, sendo que estão prontos para serem fertilizados (Losinno et al., 2019).

Os oócitos imaturos são geralmente mantidos durante a noite a temperatura ambiente, de forma a permitir que a marcação do início da maturação seja na manhã seguinte à aspiração e, assim, a ICSI seja realizada por volta de 30 horas depois dos oócitos entrarem no meio de cultura (Hinrichs, 2018; Losinno et al., 2019). O desenvolvimento embrionário está altamente dependente da qualidade inicial do oócito (Sansinena, 2020).

Existem diferentes meios de cultura e maturação, variando com os laboratórios e com o que melhor funciona no sistema de trabalho de cada um. Um exemplo de meio de maturação é : M199 (contém L-Glutamina), suplementado com gonadotropinas (FSH),

fatores de crescimento (IGFs), soro fetal bovino e antibiótico (gentamicina) (Sansinena, 2020).

Os oócitos ficam em meio de cultura 24-30 horas, tempo necessário para se desenvolverem até metáfase II i.e., atingir maturação nuclear e citoplasmática ideal, que se irá refletir na competência de desenvolvimento e capacidade de formar um blastocisto após fertilização (Hinrichs, 2018 ; Losinno et al., 2019). A maturação dos oócitos ocorre dentro de incubadoras, com temperatura e atmosfera controladas. O mais indicado é uma atmosfera de 5-6% de CO<sub>2</sub> e 5% O<sub>2</sub> para reduzir a formação de radicais superóxido, com uma temperatura de, aproximadamente, 38°C (Foss, n.d.; Sansinena, 2020).

Por outro lado, os oócitos recolhidos de folículos pré-ovulatórios devem ser manipulados de maneira diferente. Uma vez que estes são aspirados momentos antes da ovulação, já se encontram no processo de maturação nuclear, ou seja, já se encontram, efetivamente, maturados, isto é, em metáfase II. Por conseguinte, como estão ativos no processo de meiose devem ser transportados já em meio de cultura a temperatura controlada e devem continuar nesse meio quando chegam ao laboratório. Estes oócitos devem ser submetidos a ICSI 36-42 horas após o tempo a que foi administrada a indução (hCG ou análogo GnRH) (Hinrichs, 2016, 2018).

Após o fim da cultura dos oócitos, o complexo cumulus-oócito é desnudado de forma a permitir visualizar o corpo polar, identificar que o oócito está maturado, e permitir a realização da ICSI (Rader et al., 2016). A remoção do complexo cumulus-oócito ocorre por uma pipetagem repetida, com hialuronidase, uma enzima que ajuda a dissolver a espessa matriz intercelular (Hinrichs, 2011; Losinno et al., 2019).

### **2.2.2. Técnica ICSI**

Antes de iniciar a ICSI, o sémen é preparado através de uma lavagem para remover os debris e componentes do plasma seminal ou do *extender* de congelamento. Esta etapa pode ser realizada por diversos métodos: *swim-up*, centrifugação densidade-gradiente, ou, simplesmente, por lavagem direta (Hinrichs, 2018).

Após a lavagem do sémen, este é colocado numa placa de Petri junto com algumas gotas do meio de cultura dos oócitos num meio contendo 5-10% polivinilpirrolidona (PVP), que o torna mais viscoso e diminui a motilidade dos espermatozóides. Assim, permite que os espermatozóides sejam eficazmente manipulados e a sua morfologia seja analisada com cuidado (Briski & Salamone, 2022). Somente um espermatozóide é selecionado, com base na motilidade e morfologia para ser utilizado na Injeção Intracitoplasmática (Colleoni et al., 2011).

A placa de Petri é colocada no microscópio invertido para a injeção intracitoplasmática do espermatozóide. O microscópio está inserido com um sistema de micromanipulação que contém duas micropipetas: uma que mantém o oócito e outra que injeta o espermatozóide (Briski & Salamone, 2022).

Para a injeção existem dois métodos principais: um convencional e a micromanipulação com uma unidade piezoelétrica. Ambos os métodos são distintos tanto na técnica de imobilização do espermatozóide como na técnica de injeção do oócito (Hinrichs, 2018). A imobilização do espermatozóide refere-se à quebra da membrana plasmática da cauda, antes da injeção no oócito, tornando-o imóvel, sendo esta necessária para permitir que haja comunicação entre o citoplasma do espermatozóide e o citoplasma do oócito (Losinno et al., 2019). Por sua vez, o oócito é manipulado de forma a que o corpo polar fique entre as 12:00 e as 6:00 horas, para diminuir o risco de danificar o material genético do oócito maturado (Briski & Salamone, 2022).

No método convencional, utiliza-se um micropipeta com a ponta afiada e biselada. O espermatozóide é imobilizado contra a placa de Petri, sendo recolhido pela micropipeta pela sua cauda e movido para junto do oócito a ser injetado. Posteriormente, a micropipeta, com a sua ponta afiada, avança através da zona pelúcida e da membrana plasmática do oócito, estendendo-a, e prossegue em todo o seu diâmetro. A membrana plasmática é penetrada até o citoplasma ser visto a mover-se na pipeta, e, por fim, o espermatozóide é injetado (Choi & Hinrichs, 2011).

Já no método de micromanipulação com uma unidade piezoelétrica, este tem vindo a ser cada vez mais utilizado, pois é mais prático e têm sido encontrados melhores resultados e com mais eficácia (Salamone et al., 2017). Este aumento da eficiência pode dever-se a uma maior permeabilidade da membrana plasmática do espermatozóide e da rutura do oolema, assegurando que o espermatozóide é depositado no citoplasma do oócito (Choi et al., 2002). Nesta abordagem, usa-se uma unidade piezoelétrica que produz vibrações elétricas e que permite que a micropipeta funcione como uma “broca”. O espermatozóide é imobilizado e aplica-se vibração na membrana plasmática do oócito. A micropipeta é colocada contra a zona pelúcida e uma parte desta é seccionada. O espermatozóide é introduzido juntamente com a micropipeta na zona seccionada e avança até à membrana plasmática do oócito, onde é aplicada vibração, de forma a romper o oolema, e o espermatozóide é injetado ( Briski & Salamone, 2022; Rader et al., 2016).

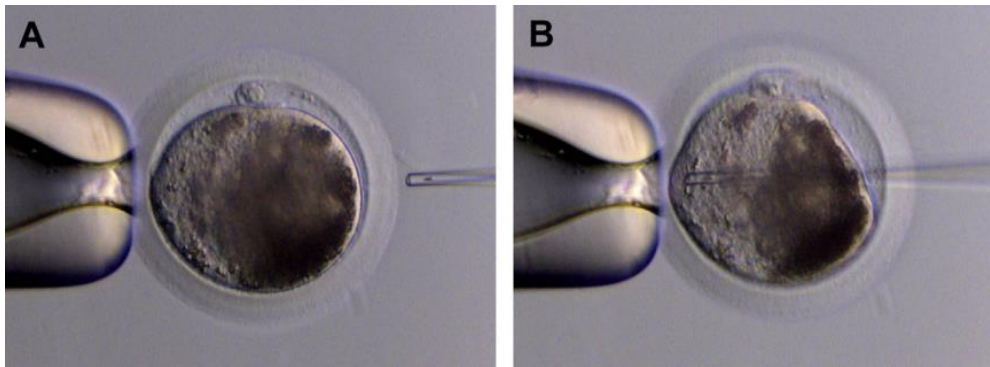


Figura 2: ICSI. (A) O ócito é posicionado com o corpo polar entre as 12:00 e as 6:00 horas. (B) O espermatozóide é injetado no citoplasma do ócito (Rader et al., 2016).

### 2.2.3. Cultura do embrião

Após a ICSI, os ócitos injetados são colocados em meios de cultura e numa incubadora. Uma tensão de oxigénio baixa (5%) mostra ser importante para um desenvolvimento ideal dos blastocistos, sendo fulcral haver um controlo preciso da composição de gás do ambiente, da temperatura e da humidade (Carnevale et al., 2019; Losinno et al., 2019).

A evolução dos embriões é idealmente controlada dentro da incubadora, no entanto nem todos os laboratórios têm ao seu dispor tecnologias tão caras e avançadas, pelo que avaliam o desenvolvimento no dia 5 após a ICSI, que é quando os embriões são mudados de meio (Losinno et al., 2019; Rader et al., 2016). Quando os embriões são avaliados já no dia 5, estes encontram-se num estadio de mórula, i.e., apresentam mais de 32 células sem organização da superfície externa (Choi et al., 2016), pelo que se torna complicado diferenciar um embrião normal de um não-viável. Aqueles que não sofreram divisão celular são facilmente visualizados e não são transferidos de meio (Losinno et al., 2019; Rader et al., 2016). Assim, a situação perfeita para a sua avaliação seria ver os embriões todos os dias (Losinno et al., 2019).

Posteriormente, os embriões são avaliados nos dias 7, 8 e 9 após a ICSI, de modo a ser determinado o desenvolvimento para o estadio de blastocisto, i.e., conter mais de 64 células e organização de células trofoblásticas (Choi et al., 2016 ; Rader et al., 2016). O estadio de jovem blastocisto nos cavalos é diferente das outras espécies, ou seja, é uma estrutura com centenas de células, sem um blastocele claramente diferenciado. É reconhecido pela aparente organização em uma camada exterior - trofoblasto e o interior é menos denso (Briski & Salamone, 2022).

#### **2.2.4. Transferência dos embriões**

Uma das vantagens da ICSI é a produção de embriões para serem transferidos para uma égua recetora no mesmo dia ou poderem ser criopreservados (Coutinho da Silva, 2008).

A transferência dos embriões ICSI ocorre da mesma forma dos embriões recolhidos nas lavagens uterinas para transferência de embriões normal, após inseminação artificial (Losinno et al., 2019).

A dificuldade desta etapa do processo encontra-se na organização e coordenação de diversos componentes que afetam as taxas de sucesso, dentre eles a qualidade da égua recetora e a técnica de transferência (Coutinho da Silva, 2008).

A preparação da égua recetora antes de receber o embrião é um passo crítico para o sucesso do programa de transferência de embriões. Vários fatores relacionados com a égua recetora podem explicar as variações nas taxas de gestação, entre elas o tônus uterino, a redução da circulação dos níveis de progesterona e condições stressantes (Coutinho da Silva, 2008).

É importante ter no mínimo duas éguas recetoras disponíveis, assim a melhor égua pode ser escolhida na altura da transferência. O objetivo é ter disponível uma égua sem edema e com tônus uterino, sem fluido intrauterino, um corpo lúteo maduro e um cérvix fechado (Cuervo-Arango et al., 2019a).

Os blastocistos produzidos pela ICSI demonstram ser menos avançados no seu desenvolvimento do que em transferências de embriões, assim o ideal é serem transferidos em éguas no dia 4 a 6 pós-ovulação (Hinrichs, 2016).

A égua é mantida num tronco de contenção e o períneo é limpo com técnica asséptica. É utilizada uma pipeta de transferência de embriões, que é introduzida na vagina, sendo o cérvix localizado e, com a mínima manipulação possível deste, a pipeta avança em direção ao lúmen uterino, onde o embrião é depositado (Losinno et al., 2019).

O diagnóstico de gestação é feito 7 dias após a transferência do embrião e diagnósticos adicionais podem ser realizados no dia 45 após a transferência (Cuervo-Arango et al., 2019a).

#### **2.2.5. Fatores que influenciam o sucesso da ICSI**

A produção de blastocistos varia tanto por efeito da égua como do garanhão. No entanto, a égua é tida logo como a principal causa de diminuição na eficácia das técnicas (Cuervo-Arango et al., 2019b).

Por conseguinte, é importante identificar os fatores primários que influenciam o resultado da OPU-ICSI, de modo a conseguir um melhor prognóstico e melhores recomendações caso a caso (Cuervo-Arango et al., 2019b).

#### **2.2.5.1. Égua**

O fator com maior importância é a fertilidade intrínseca da égua dadora de oócitos. Na maioria dos casos, as éguas submetidas a OPU-ICSI, são éguas consideradas inférteis (sem produção de embriões ou registo de gestações após inseminação artificial), sub-férteis (quando não ficam gestantes após inseminação com um garanhão fértil após três ou mais ciclos na mesma época reprodutiva, quando perdem o embrião antes dos 60 dias de gestação ou não evidenciam um ciclo éstrico normal) (Mckinnon & LeBlanc, 2011) ou com acumulação crónica de fluído intra-uterino. Por sua vez, está comprovado que a fertilidade das éguas diminuiu com a idade, aproximadamente a partir dos 14 anos (Losinno et al., 2019). No entanto, a idade da égua não parece ser um parâmetro com grande influência no sucesso das técnicas, apesar de ser reportado que éguas mais velhas têm menor número de oócitos aspirados do que éguas mais novas. Por outro lado, a percentagem de oócitos injetados que se desenvolveram a blastocistos foi similar em diferentes idades (Cuervo-Arango et al., 2019a).

#### **2.2.5.2. Garanhão**

Normalmente, os garanhões são escolhidos para inseminação com base na excelência na competição, historial genético e não tanto na qualidade do sémen, na fertilidade e na capacidade de congelação (Colleoni et al., 2011). Assim, nos casos de alguns garanhões com sémen de baixa qualidade, uma das formas de se conseguir obter uma fertilização é selecionar o espermatozóide de melhor qualidade para a produção *in vitro* de embriões (Colleoni et al., 2011).

A porção da palhinha de sémen utilizada para a ICSI é fundamental para o resultado do procedimento, e muitos fatores, incluindo raça, fertilidade *in vivo*, método de preparação do sémen, desempenham um papel fulcral (Galli et al., 2016).

O garanhão parece não ter um efeito muito grande para o sucesso da OPU-ICSI. No entanto, baixas taxas de clivagem podem estar associadas a uma utilização de sémen com pouca fertilidade ou quando o espermatozóide tem uma membrana muito robusta e resiste à dissolução durante o processamento (Hinrichs, 2016).

Segundo Galli et al. (2016), ao utilizar diferentes garanhões, dentro deles *Warmblood*, Árabes, Quartos de milha e Cavalos trotadores para ICSI, a produção de

embriões foi menor nos cavalos Árabes. No que diz respeito à fertilidade, os garanhões com espermatozoides imóveis, após descongelamento, não foram capazes de produzir embriões, enquanto espermatozoides com diferentes motilidades, geraram embriões após a ICSI, com taxas iguais (Galli et al., 2016).

Quando o garanhão utilizado já é mais velho ou quando o único sêmen disponível é congelado, é recomendado utilizar o sêmen congelado recolhido o mais cedo possível durante a vida reprodutiva do respetivo garanhão (Hinrichs, 2016).

### 3. Discussão

A indústria equina de produção de embriões tem registado um aumento significativo nos últimos anos. De acordo com o relatório de estatística mundial de transferência de embriões, apesar dos efeitos negativos da pandemia COVID-19 na economia mundial, a produção de embriões aumentou em todas as espécies. Além do mais, a produção de embriões tanto *in vivo* como *in vitro* teve o maior crescimento registado nos últimos cinco anos em bovinos, pequenos ruminantes e equinos (Viana, 2021).

No que diz respeito aos equinos, em comparação com 2019, os registos de 2020 caracterizaram-se por um aumento da produção total de embriões *in vivo derived* (IVD) [25 219 (+13,6%)] e *in vitro produced* (IVP) [8 641 (+37,1%)]. Relativamente, às transferências de embriões, houve um aumento ligeiro tanto de embriões IVD [26 241 vs 23 546 (+11,4%)] como de IVP [3 857 vs 3 564 (+8,2%)] (Quinton, 2020).

O Brasil lidera a colheita de embriões IVD (22 120; 87,7% total mundial), seguido pela França (2 219; 8,8%). A produção de embriões IVP continua a ser maior em Itália (5 345; 61,9%), sendo que a maioria destes embriões são exportados (50,3%) (Viana, 2021).

A aspiração folicular representa um passo crítico na produção de embriões (Bols & Stout, 2018). De acordo com relatórios recentes, para a aspiração de folículos imaturos pode ser expectável uma taxa entre os 50% e 70%, sendo que maiores taxas de aspiração são encontradas para folículos pré-ovulatórios (>70%) (Sansinena, 2020). É de realçar que estas taxas de recolha de oócitos de folículos pré-ovulatórios podem ser afetadas negativamente quando há falha na resposta ao fármaco indutor da ovulação ou quando há problemas na técnica (Scott et al., 2001). Apesar de, aquando da aspiração de folículos pré-ovulatórios, serem registadas maiores taxas, normalmente faz-se aspiração de folículos maiores que 5 mm, ou seja, folículos imaturos (Hinrichs, 2016). Isto deve-se ao facto de estes não requererem controlo ecográfico e apesar de terem taxas percentualmente menores, é mais comum encontrar vários folículos no ovário de uma

égua, aumentando a aspiração de oócitos por sessão (Sansinena, 2020). Além do mais, segundo um estudo realizado por Mak et al. (2018), não foram encontradas diferenças entre a taxa de maturação e de desenvolvimento de oócitos maturados *in vitro*, aspirados de folículos imaturos, durante ou fora da época reprodutiva, sendo o número de folículos geralmente semelhante entre as épocas (Choi et al., 2016; Hinrichs, 2018). Assim, o facto de a aspiração folicular de oócitos imaturos poder ser feita em qualquer altura do ano é um fator apelativo para os donos de éguas que se encontram em competições, sendo também mais fácil para os médicos veterinários, pois podem agendar os procedimentos em várias éguas num mesmo dia (Losinno et al., 2019).

Hinrichs (2016) verificou que a aspiração folicular pode ser realizada com sucesso a cada 14 dias sem haver monitorização da atividade ovárica entre sessões. Por sua vez, após avaliação de aspirações feitas com 7 dias de intervalo, verificou-se uma diminuição acentuada no número de folículos aspirados (Jacobson et al., 2010). Comparando o uso desta técnica nas éguas e nas vacas, o intervalo entre as sessões nas primeiras necessita de ser maior (Jacobson et al., 2010).

Assim sendo, a chave do sucesso da aspiração de oócitos é garantir que o procedimento ocorra num ambiente calmo, seguro, com manipulação retal cuidada e com um protocolo de sedação eficaz. No caso de éguas mais nervosas ou sensíveis, os resultados finais podem ser influenciados negativamente, pelo que pode ser necessário adicionar mais sedativo, especialmente no final do procedimento, quando o efeito da sedação está a desaparecer ou em éguas com ligamento ovárico curto, que implica uma maior manipulação para posicionar corretamente o ovário (Losinno et al., 2019).

Focando agora na recolha de oócitos de éguas *post-mortem*, os resultados obtidos podem variar consoante a história clínica do animal, a causa da morte, a duração da patologia, a medicação recebida e o tempo de transporte desde a morte da égua até ao laboratório. Estes fatores influenciam também a taxa de maturação e o grau de degeneração (taxas de maturação menores e aumento da degeneração dos oócitos). Em estudos realizados por Hinrichs et al. (2012), estes indicam que a produção de embriões *in vitro* pode ser usada com sucesso para obter poldros de éguas que morreram e das quais se pretende manter a genética, tendo sido produzidos 10 poldros saudáveis de 6 das 16 éguas eutanasiadas. No entanto, as expectativas variam e podem piorar quando a égua já se encontra com uma doença crónica ou se houver atrasos no transporte dos ovários (Hinrichs et al., 2012).

O envio de oócitos é uma maneira bem-sucedida de se poder aplicar a ICSI mesmo em sítios distantes dos laboratórios. Segundo os dados recolhidos por uma clínica, 158 oócitos enviados de Utrecht para Avantea (Itália) conseguiram uma taxa de produção de

blastocistos semelhante à taxa de éguas submetidas a OPU (15% vs 17% oócitos injetados, respetivamente) (Galli et al., 2016). Esta aparente flexibilidade do transporte de oócitos, principalmente de oócitos imaturos, é uma ferramenta proficiente para a prática clínica, principalmente quando a OPU é realizada em locais remotos (Sansinena, 2020).

De forma a verificar se a OPU tem influência na fertilidade da égua, num estudo realizado por Bogh et al. (2003), punções repetidas dos ovários não tiveram interferência na foliculogênese, na capacidade de ovular o folículo pré-ovulatório e no desenvolvimento do corpo lúteo. Assim, pode-se assumir que a função ovárica *per se* não é alterada com repetidas aspirações foliculares (Bogh et al., 2003). Além do mais, segundo Gaitano et al. (2005), 10 éguas inseminadas após a OPU com sémen fresco de um garanhão fértil, 7 encontravam-se gestantes nos diagnósticos de gestação aos 16, 30 e 50 dias pós-inseminação. Apesar de ser uma amostra baixa, evidenciou-se que repetidas aspirações foliculares não afetaram negativamente a fertilidade das éguas (Gaitano et al., 2005). Tendo em conta alguns estudos realizados por Choi (2002) e Hinrichs (2005), OPU's repetidas não mostraram ter muita influência no desenvolvimento normal dos oócitos, no número de folículos por ovário, na taxa de aspiração de oócitos e na taxa de maturação a metáfase II. Estes parâmetros mantiveram-se consistentes ao longo de várias avaliações e comparações com ovários vindos de matadouro (Choi et al., 2002; Hinrichs et al., 2005; Hinrichs & Schmidt, 2000).

Adicionalmente, apesar de uma sedação eficaz e do uso de espasmolítico, existe sempre o risco de lacerações retais, uma vez que o ovário tem que ser tracionado caudalmente em direção à sonda. Segundo um estudo realizado por Claes & Stout (2022), e apesar de nenhuma égua apresentar sinais clínicos pós-OPU, a incidência de lacerações foi de 16%, o que pode estar diretamente relacionado com a experiência do médico veterinário. A OPU pode ter outras complicações como fibrose, aderências e abscessos ováricos. Existe também o risco de peritonite pós-OPU. Tendo em conta estudos recentes, e apesar de esta ser uma complicação rara, o número de leucócitos presentes no fluido peritoneal em 2 de 6 éguas submetidas a OPU estava ligeiramente aumentado 3 dias após a técnica. Assim, considerando estes resultados, existe uma percentagem considerável de éguas que podem desenvolver peritonite sub-clínica pós-OPU, podendo esta resolver-se de forma espontânea (Claes & Stout, 2022).

Claes et al. (2016) reportaram os resultados de um trabalho comercial com 159 éguas dadoras, onde a taxa de aspiração de oócitos (OPU) e a taxa de maturação foram de 54% e 58%, respetivamente. As taxas de sucesso variam bastante entre laboratórios, sendo em média 50-60% a taxa de maturação oócitos e de 20% a taxa de formação de blastocistos (Choi et al., 2004 ; Hinrichs, 2010b ; Sansinena, 2020).

As barreiras existentes na fertilização convencional *in vitro* (FIV) em equinos foram ultrapassadas com o desenvolvimento e aplicação da técnica ICSI (Colleoni et al., 2007). Sendo assim, apesar da FIV convencional ser uma técnica mais acessível, ainda não é aplicável com sucesso em equinos, enquanto noutras espécies domésticas continua em crescimento. De forma a aumentar as taxas de FIV, a ICSI permite mitigar ou ultrapassar barreiras reprodutivas, encontrando, porém, limitações à sua utilização como os custos associados e a falta de técnicos especializados para a sua realização (Briski & Salamone, 2022).

Para além da aplicabilidade da ICSI nos equinos com vista à produção de embriões, esta também pode ser utilizada em pequenas populações de animais, principalmente de espécies ameaçadas, que têm falta de diversidade genética (Roldan et al., 2006). Com um aumento das chances de consanguinidade e homozigose, estas espécies enfrentam uma reduzida capacidade de adaptação ao meio envolvente e um aumento do risco de doenças hereditárias e defeitos congénitos (Salamone et al., 2017). Em muitos casos, estes animais apresentam sémen com baixa fertilidade, que limita a inseminação artificial e a fertilização *in vivo*, podendo a ICSI ser utilizada nestes casos. Adicionalmente, a utilização de sémen liofilizado, tem sido vista como uma alternativa quando não há possibilidade de utilizar sémen congelado e como forma de manter linhas genéticas (Gil et al., 2014). Além do mais, o sémen liofilizado pode ser armazenado a temperatura ambiente ou a 4°C, reduzindo os custos associados à sua conservação e transporte (Gil et al., 2014). Assim, a associação de várias biotecnologias reprodutivas pode ajudar animais que se encontram em cativeiro ou mesmo em condições selvagens (Kaneko et al., 2014). Ao contrário do que acontece no congelamento do sémen, quando este é desidratado, ocorrem danos na membrana espermática, levando à perda na motilidade e viabilidade, sendo, posteriormente, necessário a injeção intracitoplasmática do espermatozóide num oócito (Gil et al., 2014).

Num estudo realizado por Kaneko et al. (2014), foi demonstrado que após a ICSI, utilizando sémen liofilizado de chimpanzé, girafas, jaguares, doninhas e de rato de pêlo comprido e oócitos de rato, houve formação de blastocistos. Assim, a combinação destas técnicas de reprodução assistida mostram ser uma importante alternativa para aumentar a população de espécies ameaçadas, não só de mamíferos, como também de pássaros, répteis e anfíbios (Kaneko et al., 2014).

Segundo os dados do programa clínico de ICSI da Universidade Texas A&M, a taxa de formação de blastocistos é maior para folículos pré-ovulatórios em comparação com folículos imaturos (38% vs 23%). Porém, uma vez que só se obtém um oócito por aspiração no caso dos primeiros, a taxa de formação de blastocistos por aspiração é menor do que

a taxa em folículos imaturos (0,3 blastocistos por aspiração de folículos pré-ovulatórios vs 1,1 blastocistos por aspiração de folículos imaturos) (Hinrichs, 2016).

No que se refere às utilizações de sémen fresco e de sémen congelado no processo da ICSI, Choi et al. (2002) reportaram que não existem diferenças significativas entre elas. Ambos os sémens dispensam tratamentos adicionais e têm um bom desenvolvimento do embrião (Choi et al., 2002).

A preparação do sémen para posterior ICSI pode ocorrer por *swim-up*, centrifugação densidade-gradiente, ou por lavagem direta. O método ideal para esta preparação não está bem claro, mas segundo Choi et al. (2016), a utilização de centrifugação densidade-gradiente seguida de *swim-up*, foi associada a um aumento significativo da formação de blastocistos, em detrimento do uso de centrifugação densidade-gradiente sozinha. No entanto, dois anos depois, no mesmo laboratório, segundo Hinrichs (2018), não foram encontradas diferenças no desenvolvimento dos blastocistos aquando do uso dos diferentes processos. Sendo que não existem resultados muito consistentes, mais estudos têm que ser realizados pois o método de preparação de sémen é importante nos resultados da ICSI (Choi et al., 2016 ; Hinrichs, 2018).

Comparando as duas abordagens possíveis na técnica ICSI, a utilização da unidade piezoelétrica evidenciou um aumento das taxas de desenvolvimento dos embriões de 69% para 89% (Alvarenga & Cruz Landim-Alvarenga, 2009). Adicionalmente, os embriões submetidos a micromanipulação com unidade piezoelétrica desenvolveram-se mais rápido e de forma eficiente (Hinrichs, 2010a ; Brinsko et al., 2011b). No entanto, em estudos recentes, comparando os dois métodos (método convencional vs manipulação com unidade piezoelétrica) não foram evidenciadas diferenças nas taxas de formação de blastocistos (39% e 40%, respetivamente) (Hinrichs, 2018).

Uma vantagem adicional da ICSI, é a possibilidade de produzir embriões e criopreservá-los. A sua posterior inseminação ou o seu uso direto aquando da sua produção evidenciou taxas de gestação muito similares (Briski & Salamone, 2022). Não há muita informação referente ao estado vital dos poldros produzidos por ICSI, no entanto, segundo Valenzuela et al. (2018), não foram encontradas diferenças na condição geral, tamanho, peso ou na morfologia da placenta entre poldros produzidos por diferentes técnicas reprodutivas (conceção natural, transferência de embriões ou ICSI) (Hinrichs, 2018; Valenzuela et al., 2018). Num programa realizado por Hinrichs (2016), registaram-se valores relacionados com os diagnósticos de gestação após transferência de embrião ICSI. Dentro dos valores, as taxas de gestação iniciais eram de, aproximadamente, 70%, mas cerca de 25% destas gestações eram perdidas antes de haver identificação de batimento cardíaco (Hinrichs, 2016).

Tendo em consideração os fatores relacionados com a égua e o garanhão que podem influenciar a ICSI, as éguas das quais é produzido um embrião numa primeira sessão OPU-ICSI têm maior probabilidade de voltar a produzir embriões nas sessões seguintes (Claes & Stout, 2022). Desta forma, éguas das quais não se produziu um embrião é aconselhável atrasar a segunda sessão até esta apresentar um maior número de folículos do que da primeira vez (Claes & Stout, 2022). Como referido anteriormente, os ovários devem conter um número suficiente de oócitos, uma vez que as taxas de aspiração são influenciadas pelo número de folículos aspirados e de oócitos recolhidos (Claes & Stout, 2022). No que se refere à idade da égua, apesar de éguas mais velhas apresentarem um menor número de folículos disponíveis para aspiração, a taxa de desenvolvimento dos blastocistos não é alterada (Claes & Stout, 2022). Por outras palavras, a OPU-ICSI parece ser uma técnica útil para éguas com problemas de fertilidade relacionadas com a idade (Cuervo-Arango et al., 2019a). No geral, a égua e o número de oócitos aspirados por OPU mostram ter o maior impacto na probabilidade de sucesso num programa OPU-ICSI. O garanhão, mesmo que importante, parece ter um efeito menos significativo (Cuervo-Arango et al., 2019b). É de realçar que o espermatozóide utilizado na ICSI deve, idealmente, apresentar motilidade após ser descongelado, uma vez que a realização da técnica com um espermatozóide imóvel diminui consideravelmente a probabilidade de produção de um blastocisto (Claes & Stout, 2022). É importante referir que ainda mais estudos deveriam ser feitos para avaliar o porquê de alguns garanhões produzirem blastocistos de baixa qualidade (Cuervo-Arango et al., 2019b), e que a utilização de sémen com aparente boa motilidade e morfologia não garante sempre o sucesso num programa OPU-ICSI (Claes & Stout, 2022).

Relativamente ao estabelecimento de programas OPU-ICSI, num estudo realizado por Sansinena (2020) foram publicados resultados muito promissores, com uma taxa de formação de blastocistos por oócito injetado de 20% e mais do que 1 blastocisto produzido por OPU (Sansinena, 2020). Recentemente, segundo Claes & Stout (2022), múltiplos blastocistos IVP podem ser obtidos por sessão OPU-ICSI, tendo-se registado em média, em 2021, 2,12 embriões por OPU. Sendo assim, de um ponto de vista comercial, obter no mínimo 1 embrião por sessão, é um resultado aceitável e que torna este programa uma concorrência à transferência de embriões, após fertilização *in vivo*.

Durante o meu estágio no Centro de Reprodução - GENEQUINO, foram recolhidos dados relativamente às OPU-ICSI realizadas. Entre os meses de janeiro e fevereiro de 2022, 6 éguas com idades compreendidas entre 5-23 anos foram submetidas a um programa OPU-ICSI, com vista à produção de embriões.

A escolha da realização da OPU nas éguas baseou-se na história clínica e na vida desportiva destas. As éguas **A**, **E** e **F** nunca ficaram gestantes e encontravam-se em competições, não tendo período de tempo disponível para inseminação artificial ou colheita de embriões. Já a égua **C**, é uma égua fértil, mas com a ICSI os proprietários tinham a possibilidade de gastar menor quantidade de sémen congelado que já tinha sido comprado. A égua **B** na última gestação teve uma distócia o que danificou totalmente o cérvix, não havendo encerramento deste em diestro. A égua **D** nunca ficou gestante nas últimas épocas reprodutivas, pelo que o proprietário queria obter o maior número de poldros antes de a reformar.

Tabela 3: Dados recolhidos de OPU-ICSI realizadas no Centro de Reprodução – GENEQUINO.

Égua (dados por sessão)	Nº folículos	Oócitos recolhidos	ICSI	Embriões congelados	Sémen usado
<b>A</b>	31	18	11	2	Sémen com 50% de motilidade
<b>B1</b>	26	11	10	1	Sémen refrigerado com 30% de motilidade
<b>B2</b>	21	11	5	3	Sémen com 20 % de motilidade
<b>C1</b>	16	10	8	2	Sémen com 70 % de motilidade
<b>C2</b>	19	16	10	2	Sémen com 50% de motilidade
<b>D1</b>	14	6	5	0	
<b>D2</b>	5	4	1	0	
<b>E1</b>	14	8	2	0	
<b>E2</b>	17	8	4	2	Sémen com 5% de motilidade
<b>F</b>	9	5	2	0	
<b>TOTAL</b>	172	97	58	12	

A técnica da OPU realizada foi igual à descrita anteriormente, com a aspiração de folículos imaturos em éguas que se encontravam em anestro, transição. No final da OPU foi administrado anti-inflamatório e antibiótico no dia da técnica. Das éguas submetidas a aspiração folicular, somente uma apresentou febre e letargia no dia posterior à OPU, pelo que ficou em monitorização e manteve um protocolo de antibioterapia por 5 dias, não tendo

havido aumento da temperatura corporal nem sendo notado mais nenhuma alteração. Uma segunda sessão de aspiração folicular ocorreu com intervalo de 1 mês.

Os oócitos recolhidos foram enviados para um laboratório de reprodução assistida especializado em ICSI (Embryotools, Espanha) onde houve posterior maturação dos oócitos e aquando da presença do corpo polar, ocorreu fertilização com sémen escolhido pelos proprietários. No que diz respeito ao sémen escolhido, a maioria do sémen utilizado era congelado, sendo que somente o sémen utilizado na égua **B** era refrigerado.

Tabela 4: Valores da OPU-ICSI registados no Centro de Reprodução – GENEQUINO.

<b>Taxa de aspiração de folículos imaturos</b>	<b>Taxa de maturação</b>	<b>Taxa de formação de blastocistos</b>
56%	60%	21%
<b>Número de oócitos por OPU</b>	<b>Número de oócitos maturados por OPU</b>	<b>Número de embriões por OPU</b>
9,7 (97/10)	5,8 (58/10)	1,20 (12/10)

Da análise dos dados, os valores obtidos na GENEQUINO e Embryotools vão de acordo com a bibliografia estudada anteriormente.

Sansinena (2020) reportou uma taxa de aspiração de folículos imaturos entre os 50-70%, o que vai de acordo com a taxa de 56% obtida na GENEQUINO. Este resultado é favorável uma vez que é o primeiro ano a realizar a OPU neste centro de reprodução. A diferença de valores pode dever-se a múltiplos fatores, sendo que a taxa de aspiração folicular depende em grande parte da experiência na técnica de manipulação do ovário e da agulha. Uma posição incorreta do ovário e da agulha no folículo, associado a movimentos insuficientes desta, explicam taxas de recolha de oócitos mais baixas. Assim, havendo variações nos resultados obtidos, estas podem estar relacionadas com dificuldades em manter o ovário numa posição adequada e insuficientes lavagens foliculares. A taxa de recolha de oócitos é maior para folículos mais pequenos, pois a área de superfície de raspagem é menor.

Segundo Sansinena (2020), as taxas de maturação *in vitro* podem variar entre 50-60%. Na Embryotools foi obtida uma excelente taxa de maturação dos oócitos de 60%, sendo que dos 97 oócitos totais aspirados, 58 maturaram *in vitro*.

No que diz respeito à taxa de formação de blastocistos injetados, segundo Sansinena (2020), pode ser expectável uma taxa de 20%, tendo sido obtida na Embryotools uma taxa de 21%. O sémen utilizado pode ser um fator em consideração, sendo que a idade do garanhão, as características do espermatozóide e diferente processamento do sémen podem levar a resultados variados entre laboratórios (Claes &

Stout, 2022). É de salientar que neste caso o número de embriões produzidos com um sémen congelado de menor qualidade (5% motilidade) foi similar ao uso de um sémen congelado com 70% motilidade. O meio de cultura dos embriões até ao estadio de blastocisto tem influência nas taxas de desenvolvimento, sendo que ainda é um passo crítico, pois não existe um meio que apresente resultados ótimos e varia de acordo com o laboratório.

O número de embriões obtidos por OPU pode estar entre 1 - 2,12, tendo-se obtido na Embryotools em média 1,2 embriões por sessão. Este resultado é muito satisfatório, sendo que é o primeiro ano que se realizou um programa OPU-ICSI na GENEQUINO. É de salientar que este valor pode ser influenciado pela amostragem e pelo tipo e idade da égua, uma vez que éguas muito novas ou éguas mais velhas têm menores taxas de sucesso (Cuervo-Arango et al., 2019b). Por se apresentar um menor número de folículos aquando da sua aspiração, em éguas mais velhas, isto implica que as taxas de recolha sejam menores e, conseqüentemente, que haja um reduzido número de oócitos injetados e uma menor produção de embriões ICSI (Claes & Stout, 2022 ; Cuervo-Arango et al., 2019b). Desta forma, um aumento no número de embriões produzidos por OPU pode dever-se a alterações na respetiva técnica e nos protocolos (tempo de maturação, mudança das agulhas da OPU, etc.) com melhoramentos a serem feitos no planeamento dos procedimentos, nos tempos e na gestão de todos os passos desde a aspiração dos oócitos à transferência dos embriões ICSI (Lazzari et al., 2020).

#### **4. Conclusão**

Com a pesquisa realizada percebemos que a OPU e a ICSI são técnicas que podem ser usadas com sucesso na indústria equina.

A OPU é uma técnica de grande aplicabilidade comercial, tanto pelos resultados que se têm obtido como pela sua utilização em conjunto com a ICSI. A possibilidade do seu uso a campo e a vantagem adicional de poder transportar os oócitos aspirados para laboratórios, têm o potencial de revolucionar a indústria (Rodriguez et al., 2021).

No que diz respeito às complicações possíveis, mesmo tendo mostrado que não são tão comuns, ou que não há tantos efeitos adversos associados à OPU, há que ter sempre em atenção a possibilidade de existência de peritonite, hematomas ováricos, lesões retais (Hinrichs, 2018), ligeira pirexia ou curto desconforto abdominal.

A ICSI é uma tecnologia reprodutiva avançada e, apesar de ser uma técnica muito dispendiosa, com um procedimento complexo e com uma exigente especialização, tem a

capacidade de oferecer a produção de poldros mesmo em éguas inférteis e/ou garanhões que já morreram (Briski & Salamone, 2022) .

Dadas as falhas na FIV convencional em equinos, tem-se assistido a um constante crescimento de procura comercial da ICSI. Atualmente muitos laboratórios estão a tentar implementar este processo, no entanto a percentagem de desenvolvimento dos embriões ao estadio de blastocisto é sub-ótima e muita da metodologia utilizada na cultura *in vitro* é baseada em pesquisas feitas noutras espécies. Sendo assim, penso que se a FIV convencional em equinos for desenvolvida e se conseguirem obter resultados positivos, esta pode ser a grande mudança na biotecnologia reprodutiva. Deste modo, os valores aplicados a estes tratamentos diminuirão e a OPU poderá manter-se conjugada com a FIV convencional.

Adicionalmente, um dos fatores positivos do programa OPU-ICSI e que o torna num programa flexível e versátil, é a possibilidade de se produzirem embriões fora da época reprodutiva e criopreservá-los para mais tarde transferi-los. Assim, acredito que as referidas técnicas podem ter um crescimento num futuro próximo. Visto o panorama atual de Portugal, devido aos custos elevados, numa visão a longo prazo, este não terá um mercado tão vasto como por exemplo o Brasil onde existem explorações com grandes eguadas.

Com os valores obtidos do primeiro ano da utilização das técnicas OPU-ICSI no Centro de Reprodução - GENEQUINO, percebemos que estas técnicas podem ser implementadas num centro de reprodução, sendo que a evolução e a aplicação destas, irão seguir não apenas a viabilidade técnica económica, mas também a perceção do público, o que pode impulsionar o seu desenvolvimento.

Em jeito de conclusão, ainda há um caminho longo a percorrer para se conseguirem taxas de sucesso seguras, pelo que são necessários mais estudos e conhecimentos de modo a desenvolver mais estas técnicas, que acredito serem as chaves para a expansão da biotecnologia reprodutiva nos equinos.

## Referências

- Allen, W. R. (2005). The development and application of the modern reproductive technologies to horse breeding. *Reproduction in Domestic Animals*, 40(4), 310–329.  
<https://doi.org/10.1111/j.1439-0531.2005.00602.x>
- Alvarenga, M. A.; Cruz Landim-Alvarenga, F. (2009). New Assisted Reproductive Techniques Applied for the Horse Industry. In J. . Samper (Ed.), *Equine breeding management and artificial insemination* (pp. 209–221). Saunders Elsevier.
- Bennett, S. J., Waterstone, J. J., Cheng, W. C., & Parsons, J. (1993). Complications of transvaginal ultrasound-directed follicle aspiration: A review of 2670 consecutive procedures. *Journal of Assisted Reproduction and Genetics*, 10(1), 72–77. <https://doi.org/10.1007/BF01204444>
- Bergfelt, D. R. . (2009). Anatomy and physiology of the mare. In J. C. et al Samper (Ed.), *EQUINE BREEDING MANAGEMENT AND ARTIFICIAL INSEMINATION* (2nd ed., pp. 113–131). Saunders Elsevier.
- Bøgh, I. B., Brink, P., Jensen, H. E., Lehn-Jensen, H., & Greve, T. (2003). Ovarian function and morphology in the mare after multiple follicular punctures. *Equine Veterinary Journal*, 35(6), 575–579. <https://doi.org/10.2746/042516403775467243>
- Bols, P. E. J. ; & Stout, T. A. E. . (2018). Transvaginal Ultrasound-Guided Oocyte Retrieval (OPU: Ovum Pick-Up) in Cows and. *Animal Biotechnology 1: Reproductive Biotechnologies*, 1–304. <https://doi.org/10.1007/978-3-319-92327-7>
- Bosu, W. T., Van Camp, S. C., Miller, R. B., & Owen, R. R. (1982). Ovarian disorders: clinical and morphological observations in 30 mares. *Canadian Veterinary Journal*, 23(1), 6–14.
- Brinsko, S. . et al. (2011a). Reproductive Anatomy of the Mare. In *Manual of equine reproduction* (pp. 1–9). Mosby Elsevier.
- Brinsko, S. P. et al. (2011b). Assisted Reproductive Technology. In D. Brinsko, S. P.; Blanchard, T.L. ; Varner, DD; Schumacher, J; Love, CC; Hinrichs, K; Hartman (Ed.), *Manual of equine reproduction* (pp. 302–312). Mosby Elsevier.
- Briski, O., & Salamone, D. F. (2022). Past, present and future of ICSI in livestock species. *Animal Reproduction Science, January*, 106925. <https://doi.org/10.1016/j.anireprosci.2022.106925>
- Carnevale, E. M. (2004). Oocyte transfer and gamete intrafallopian transfer in the mare. *Animal Reproduction Science*, 82–83, 617–624. <https://doi.org/10.1016/j.anireprosci.2004.04.002>
- Carnevale, E. M., Coutinho Da Silva, M. A., Panzani, D., Stokes, J. E., & Squires, E. L. (2005).

- Factors affecting the success of oocyte transfer in a clinical program for subfertile mares. *Theriogenology*, 64(3), 519–527. <https://doi.org/10.1016/j.theriogenology.2005.05.008>
- Carnevale, E. M. (2007). Assisted Reproductive Techniques - Collection and Transfer of Oocytes in Mares. In A. O. . Samper, J.C; Pycocck, J.F.; Mckinnon (Ed.), *Current Therapy in Equine Reproduction* (pp. 289–295). Saunders Elsevier.
- Carnevale, Elaine M. (2016). Advances in Collection, Transport and Maturation of Equine Oocytes for Assisted Reproductive Techniques. *Veterinary Clinics of North America - Equine Practice*, 32(3), 379–399. <https://doi.org/10.1016/j.cveq.2016.07.002>
- Carnevale, Elaine M., Maclellan, L. J., & Stokes, J. A. E. (2019). In Vitro Culture of Embryos from Horses. *Methods in Molecular Biology*, 2006, 219–227. [https://doi.org/10.1007/978-1-4939-9566-0\\_16](https://doi.org/10.1007/978-1-4939-9566-0_16)
- Choi, Y. H., Love, C. C., Love, L. B., Varner, D. D., Brinsko, S., & Hinrichs, K. (2002). Developmental competence in vivo and in vitro of in vitro-matured equine oocytes fertilized by intracytoplasmic sperm injection with fresh or frozen-thawed spermatozoa. *Reproduction*, 123(3), 455–465. <https://doi.org/10.1530/rep.0.1230455>
- Choi, Y. H. ., Roasa, L. M. ., Love, C. C. ., Varner, D. D. ., Brinsko, S. P. ., & Hinrichs, K. (2004). Blastocyst Formation Rates In Vivo and In Vitro of In Vitro-Matured Equine Oocytes Fertilized by Intracytoplasmic Sperm Injection. *Biology of Reproduction*, 70(5), 1231–1238. <https://doi.org/10.1095/biolreprod.103.023903>
- Choi, Y. H., Love, L. B., Varner, D. D., & Hinrichs, K. (2004). Factors affecting development competence of equine oocytes after intracytoplasmic sperm injection. *Reproduction*, 127(2), 187–194. <https://doi.org/10.1530/rep.1.00087>
- Choi, Young Ho ; Hinrichs, K. (2011). Intracytoplasmic Sperm Injection (ICSI). In V. D. Mckinnon AO, Squires EL, Vaala WE (Ed.), *Equine Reproduction* (pp. 2948–2952). Wiley-Blackwell.
- Choi, Young Ho; Velez, I. C. ., Macías-García, B., Riera, F. L. ., Ballard, C. S. ., & Hinrichs, K. (2016). Effect of clinically-related factors on in vitro blastocyst development after equine ICSI. *Theriogenology*, 85(7), 1289–1296. <https://doi.org/10.1016/j.theriogenology.2015.12.015>
- Claes, A., Galli, C., Colleoni, S., Necchi, D., Lazzari, G., Deelen, C., Beitsma, M., & Stout, T. (2016). Factors influencing oocyte recovery and in-vitro production of equine embryos in a commercial OPU/ICSI program. *Journal of Equine Veterinary Science*, 41(June), 68–69. <https://doi.org/10.1016/j.jevs.2016.04.055>
- Claes, A., & Stout, T. A. E. (2022). Success rate in a clinical equine in vitro embryo production program. *Theriogenology*, 187, 215–218. <https://doi.org/10.1016/j.theriogenology.2022.04.019>

- Colleoni, S., Barbacini, S., Necchi, D., Duchi, R., Lazzari, G., & Galli, C. (2007). Application of ovum pick up, ICSI and Embryo culture in equine practice. *Annual Convention of the American Association of Equine Practitioners, January*, 554–559.
- Colleoni, S., Lagutina, I., Lazzari, G., Rodriguez-Martinez, H., Galli, C., & Morrell, J. M. (2011). New Methods for Selecting Stallion Spermatozoa for Assisted Reproduction. *Journal of Equine Veterinary Science*, 31(9), 536–541. <https://doi.org/10.1016/j.jevs.2011.03.009>
- Cook, N. L., Squires, E. L., Ray, B. S., & Jasko, D. J. (1993). Transvaginal ultrasound-guided follicular aspiration of equine oocytes. *Equine Veterinary Journal*, 15, 71–74.
- Coutinho da Silva, M. A. (2008). When should a mare go for assisted reproduction? *Theriogenology*, 70(3), 441–444. <https://doi.org/10.1016/j.theriogenology.2008.05.039>
- Cowell, R.L.; Tyler, R. D. . (2007). *Diagnostic Cytology And Hematology of The Horse*. Mosby Elsevier.
- Cuervo-Arango, J., Claes, A. N., & Stout, T. A. (2019a). A retrospective comparison of the efficiency of different assisted reproductive techniques in the horse, emphasizing the impact of maternal age. *Theriogenology*, 132, 36–44. <https://doi.org/10.1016/j.theriogenology.2019.04.010>
- Cuervo-Arango, J., Claes, A. N., & Stout, T. A. E. (2019b). Mare and stallion effects on blastocyst production in a commercial equine ovum pick-up-intracytoplasmic sperm injection program. *Reproduction, Fertility and Development*, 31(12), 1894–1903. <https://doi.org/10.1071/RD19201>
- Diego, R., Douet, C., Reigner, F., Blard, T., Cognié, J., Deleuze, S., & Goudet, G. (2016). Influence of transvaginal ultrasound-guided follicular punctures in the mare on heart rate, respiratory rate, facial expression changes, and salivary cortisol as pain scoring. *Theriogenology*, 86(7), 1757–1763. <https://doi.org/10.1016/j.theriogenology.2016.05.040>
- Foss, R., Ortis, H., & Hinrichs, K. (2013). Effect of potential oocyte transport protocols on blastocyst rates after intracytoplasmic sperm injection in the horse. *Equine Veterinary Journal*, 45(S45), 39–43. <https://doi.org/10.1111/evj.12159>
- Foss, Rob. (n.d.). Retrieved May 17, 2022, from <https://equmed.com/reproductive-services/icsi/>
- Galli, Cesare, Duchi, R., Colleoni, S., Lagutina, I., & Lazzari, G. (2014). Ovum pick up, intracytoplasmic sperm injection and somatic cell nuclear transfer in cattle, buffalo and horses: From the research laboratory to clinical practice. *Theriogenology*, 81(1), 138–151. <https://doi.org/10.1016/j.theriogenology.2013.09.008>

- Galli, Cesare, Colleoni, S., Duchi, R., & Lazzari, G. (2016). Male Factors Affecting the Success of Equine In Vitro Embryo Production by Ovum Pickup-Intracytoplasmic Sperm Injection in a Clinical Setting. *Journal of Equine Veterinary Science*, *43*, S6–S10.  
<https://doi.org/10.1016/j.jevs.2016.05.014>
- Galli, C., Colleoni, S., Claes, A., Beitsma, M., Deelen, C., Necchi, D., Duchi, R., Lazzari, G., & Stout, T. (2016). Overnight shipping of equine oocytes from remote locations to an ART laboratory enables access to the flexibility of Ovum Pick Up-ICSI and embryo cryopreservation technologies. *Journal of Equine Veterinary Science*, *41*(2016), 82.  
<https://doi.org/10.1016/j.jevs.2016.04.084>
- Gil, L., Olaciregui, M., Luño, V., Malo, C., González, N., & Martínez, F. (2014). Current status of freeze-drying technology to preserve domestic animals sperm. *Reproduction in Domestic Animals*, *49*(s4), 72–81. <https://doi.org/10.1111/rda.12396>
- Herrera, C. (2018). Assisted reproduction techniques in horses-clinical application by different programs around the world. *Pferdeheilkunde*, *34*(1), 47–50.  
<https://doi.org/10.21836/PEM20180108>
- Hinrichs, Katrin, & Schmidt, A. L. (2000). Meiotic competence in horse oocytes: Interactions among chromatin configuration, follicle size, cumulus morphology, and season. *Biology of Reproduction*, *62*(5), 1402–1408. <https://doi.org/10.1095/biolreprod62.5.1402>
- Hinrichs, Katrin, Love, C. C., Brinsko, S. P., Choi, Y. H., & Varner, D. D. (2002). In vitro fertilization of in vitro-matured equine oocytes: Effect of maturation medium, duration of maturation, and sperm calcium ionophore treatment, and comparison with rates of fertilization in vivo after oviductal transfer. *Biology of Reproduction*, *67*(1), 256–262.  
<https://doi.org/10.1095/biolreprod67.1.256>
- Hinrichs, K., Choi, Y. H., Love, L. B., Varner, D. D., Love, C. C., & Walckenaer, B. E. (2005). Chromatin configuration within the germinal vesicle of horse oocytes: Changes post mortem and relationship to meiotic and developmental competence. *Biology of Reproduction*, *72*(5), 1142–1150. <https://doi.org/10.1095/biolreprod.104.036012>
- Hinrichs, K. (2010a). Application of assisted reproductive technologies (ART) to clinical practice. *AAEP Proceedings*, *56*, 195–206. [http://www.phenix-veterinaire.com/download/file872\\_article42.pdf](http://www.phenix-veterinaire.com/download/file872_article42.pdf)
- Hinrichs, K. (2010b). In Vitro Production of Equine Embryos: State of the Art. *Reproduction in Domestic Animals*, *45*(SUPPL. 2), 3–8. <https://doi.org/10.1111/j.1439-0531.2010.01624.x>
- Hinrichs, Katrin. (2011). Immature Oocyte Collection and Maturation. In M. A. S. E. V. W. V. DD;

- (Ed.), *Equine Reproduction* (pp. 2931–2935). Wiley-Blackwell.
- Hinrichs, K; Choi, YH; Norris, JD; Love, LB; Bedford-Guaus, SJ; Hartman, DL; Velez, I. (2012). Evaluation of foal production following intracytoplasmic sperm injection and blastocyst culture of oocytes from ovaries collected immediately before euthanasia or after death of mares under field conditions. *JAVMA*, 241, 1070–1074.
- Hinrichs, Katrin. (2013). Assisted reproduction techniques in the horse. *Reproduction, Fertility and Development*, 25(1), 80–93. <https://doi.org/10.1071/RD12263>
- Hinrichs, K. (2016). Equine oocyte recovery and ICSI in clinical practice: what can I expect? *Proceedings of the Society for Theriogenology Annual Conference 2016*.
- Hinrichs, Katrin. (2018). Assisted reproductive techniques in mares. *Reproduction in Domestic Animals*, 53(May), 4–13. <https://doi.org/10.1111/rda.13259>
- Jacobson, C. C., Choi, Y. H., Hayden, S. S., & Hinrichs, K. (2010). Recovery of mare oocytes on a fixed biweekly schedule, and resulting blastocyst formation after intracytoplasmic sperm injection. *Theriogenology*, 73(8), 1116–1126. <https://doi.org/10.1016/j.theriogenology.2010.01.013>
- Kaneko, T., Ito, H., Sakamoto, H., Onuma, M., & Inoue-Murayama, M. (2014). Sperm preservation by freeze-drying for the conservation of wild animals. *PLoS ONE*, 9(11), 9–12. <https://doi.org/10.1371/journal.pone.0113381>
- Lazzari, G., Colleoni, S., Crotti, G., Turini, P., Fiorini, G., Barandalla, M., Landriscina, L., Dolci, G., Benedetti, M., Duchi, R., & Galli, C. (2020). Laboratory Production of Equine Embryos. *Journal of Equine Veterinary Science*, 89, 103097. <https://doi.org/10.1016/j.jevs.2020.103097>
- Leemans, B., Gadella, B. M., Stout, T. A. E., De Schauwer, C., Nelis, H., Hoogewijs, M., & Van Soom, A. (2016). Why doesn't conventional IVF work in the horse? The equine oviduct as a microenvironment for capacitation/fertilization. *Reproduction*, 152(6), R233–R245. <https://doi.org/10.1530/REP-16-0420>
- Losinno, L; Sanchez,; Stout, T. (2019). *Equine Assisted Reproduction*.
- Mak, C. K., Leisinger, C. A., Coffman, E. A., Medina, V., Markle, M. L., Paccamonti, D. L., & Pinto, C. R. F. (2018). Developmental Potential of Equine Oocytes in the Breeding and Nonbreeding Seasons. *Journal of Equine Veterinary Science*, 66, 203. <https://doi.org/10.1016/j.jevs.2018.05.092>
- Mari, G., Merlo, B., Iacono, E., & Belluzzi, S. (2005). Fertility in the mare after repeated transvaginal ultrasound-guided aspirations. *Animal Reproduction Science*, 88(3–4), 299–308.

<https://doi.org/10.1016/j.anireprosci.2005.01.002>

Mckinnon, AO ; LeBlanc, M. (2011). No Title. In V. D. Mckinnon AO, Squires EL, Vaala WE (Ed.), *Equine Reproduction* (pp. 2620–2642). Wiley-Blackwell.

Michielsen, A. J. H. C., & Schauvliege, S. (2019). Epidural anesthesia and analgesia in horses. *Vlaams Diergeneeskundig Tijdschrift*, *88*(4), 233–240.  
<https://doi.org/10.21825/vdt.v88i4.16013>

Orellana-Guerrero, D., Dini, P., Santos, E., de la Fuente, A., Meyers, S., Koshak, S., & Dujovne, G. (2022). Effect of transvaginal aspiration of oocytes on blood and peritoneal fluid parameters in mares. *Journal of Equine Veterinary Science*, 103949.  
<https://doi.org/10.1016/j.jevs.2022.103949>

Ortis, H., & Foss, R. (2013). How to Collect Equine Oocytes by Transvaginal Ultrasound-Guided Follicular Aspiration. *AAEP Proceedings*, *59*, 519–524.

Quinton, H. (2020). *National Statistics of Embryo Transfer Activity Reported in Europe 2020 To Introduce year 2020*. <https://www.aete.eu/>

Rader, K., Choi, Y. H., & Hinrichs, K. (2016). Intracytoplasmic Sperm Injection, Embryo Culture, and Transfer of In Vitro–Produced Blastocysts. *Veterinary Clinics of North America - Equine Practice*, *32*(3), 401–413. <https://doi.org/10.1016/j.cveq.2016.07.003>

Ramirez, S., Sedrish, S. A., Paccamonti, D. L., & French, D. D. (1999). Ultrasound as an aid for diagnosis of ovarian abscesses in two mares. *Veterinary Radiology and Ultrasound*, *40*(2), 165–168. <https://doi.org/10.1111/j.1740-8261.1999.tb01903.x>

Ribeiro, B. I., Love, L. B., Choi, Y. H., & Hinrichs, K. (2008). Transport of equine ovaries for assisted reproduction. *Animal Reproduction Science*, *108*(1–2), 171–179.  
<https://doi.org/10.1016/j.anireprosci.2007.08.001>

Rodriguez, J., Maserati, M., Robilotta, T., Augusto, G., Alonso, M. A., Redoan, M., Tibary, A., & Fleury, P. (2021). Recovery of Equine Oocytes in Ambulatory Practice and Potential Complications. *Journal of Equine Veterinary Science*, *98*, 103324.  
<https://doi.org/10.1016/j.jevs.2020.103324>

Roldan, E. R. S., Gomendio, M., Garde, J. J., Espeso, G., Ledda, S., Berlinguer, F., Del Olmo, A., Soler, A. J., Arregui, L., Crespo, C., & González, R. (2006). Inbreeding and reproduction in endangered ungulates: Preservation of genetic variation through the organization of genetic resource banks. *Reproduction in Domestic Animals*, *41*(SUPPL. 2), 82–92.  
<https://doi.org/10.1111/j.1439-0531.2006.00772.x>

- Salamone, D. ., Canel, N. ., & Rodríguez, M. . (2017). Intracytoplasmic sperm injection in domestic and wild mammals. *Reproduction. BioScientifica Ltd.*  
<https://doi.org/https://doi.org/10.1530/REP-17-0357>
- Sansinena, M. (2020). Assisted reproductive biotechnologies in the horse. In *Reproductive Technologies in Animals*. INC. <https://doi.org/10.1016/b978-0-12-817107-3.00002-3>
- Scott, T. J., Carnevale, E. M., Maclellan, L. J., Scoggin, C. F., & Squires, E. L. (2001). Embryo development rates after transfer of oocytes matured in vivo, in vitro, or within oviducts of mares. *Theriogenology*, *55*(3), 705–715. [https://doi.org/10.1016/S0093-691X\(01\)00438-1](https://doi.org/10.1016/S0093-691X(01)00438-1)
- Squires, E. L. (2013). Embryo transfer challenges and perspectives. *Revista Brasileira Reproducción Animal*, *37*(2), 105–107.
- Stout, T. A., Claes, A., Colleoni, S., Lazzari, G., Galli, C., & Cuervo-Arango, J. (2018). Mare and Stallion Effects on Blastocyst Production in a Commercial OPU-ICSI Program. *Journal of Equine Veterinary Science*, *66*, 166. <https://doi.org/10.1016/j.jevs.2018.05.060>
- Stout, T. A. E. (2020). Clinical Application of in Vitro Embryo Production in the Horse. *Journal of Equine Veterinary Science*, *89*, 103011. <https://doi.org/10.1016/j.jevs.2020.103011>
- Valenzuela, O. A., Couturier-Tarrade, A., Choi, Y. H., Aubrière, M. C., Ritthaler, J., Chavatte-Palmer, P., & Hinrichs, K. (2018). Impact of equine assisted reproductive technologies (standard embryo transfer or intracytoplasmic sperm injection (ICSI) with in vitro culture and embryo transfer) on placenta and foal morphometry and placental gene expression. *Reproduction, Fertility and Development*, *30*(2), 371–379. <https://doi.org/10.1071/RD16536>
- Vanderwall, D. K., & Woods, G. L. (2002). Severe internal hemorrhage resulting from transvaginal ultrasound-guided follicle aspiration in a mare. *Journal of Equine Veterinary Science*, *22*(2), 84–86. [https://doi.org/10.1016/S0737-0806\(02\)70094-4](https://doi.org/10.1016/S0737-0806(02)70094-4)
- Vanderwall, Dirk K., Hyde, K. J., & Woods, G. L. (2006). Effect of repeated transvaginal ultrasound-guided follicle aspiration on fertility in mares. *Journal of the American Veterinary Medical Association*, *228*(2), 248–250. <https://doi.org/10.2460/javma.228.2.248>
- Varela Bettencourt, E. M., Antunes, L., Gonçalves, A. R., Branco, S., & Rocha, A. (2018). *Reprodução em equinos - Manual prático* (pp. 1–110). <http://hdl.handle.net/10174/26399>
- Velez, I. C., Arnold, C., Jacobson, C. C., Norris, J. D., Choi, Y. H., Edwards, J. F., Hayden, S. S., & Hinrichs, K. (2012). Effects of repeated transvaginal aspiration of immature follicles on mare health and ovarian status. *Equine Veterinary Journal*, *44*(SUPPL. 43), 78–83.  
<https://doi.org/10.1111/j.2042-3306.2012.00606.x>

Viana, J. H. (2021). Statistics of embryo production and transfer in domestic farm animals. In *Embryo Technology Newsletter* (Vol. 39, Issue 4).  
[https://www.iets.org/Portals/0/Documents/Public/Committees/DRC/IETS\\_Data\\_Retrieval\\_Report\\_2020.pdf](https://www.iets.org/Portals/0/Documents/Public/Committees/DRC/IETS_Data_Retrieval_Report_2020.pdf)

## Anexo A

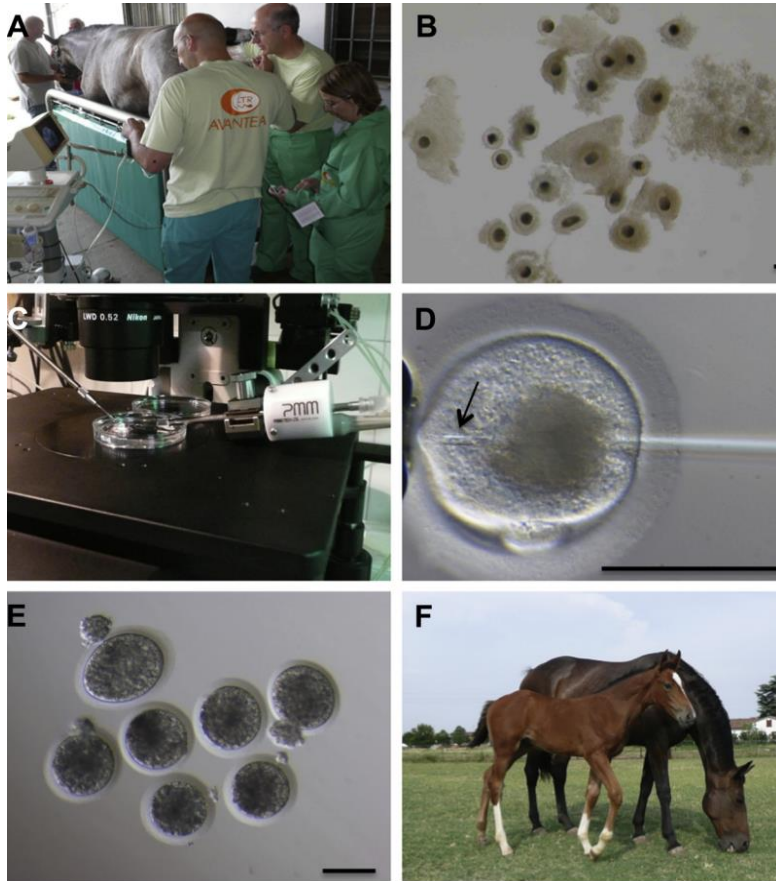


Figura A1: (A) Égua submetida a OPU. (B) Oócitos aspirados antes de maturação *in vitro*. (C) Manipulação com unidade piezoelétrica para ICSI. (D) Oócito em metáfase II a ser injetado com um espermatozóide. (E) Blastocistos resultados de ICSI. (F) Poldro produzido por ICSI. (Galli et al., 2014).



Figura A2: Limpeza asséptica do períneo da égua. Fonte: Arquivo pessoal.

## Anexo B

Tabela B1: Avaliação da fertilidade das éguas após várias sessões de OPU.

Estudo	Número de sessões OPU	Fertilidade (%)	Procedimentos seguintes
(Mari et al., 2005)	3-10	70	Inseminação artificial nos ciclos éstricos seguintes e OPU fora da época de reprodução.
(Vanderwall et al., 2006)	1-11	81-90	Inseminação artificial nos ciclos éstricos seguintes e transferência de embriões.
(Velez et al., 2012)	5-17	80	Diagnósticos de gestação positivos em éguas com mais de 17 sessões de OPU, por 3 anos consecutivos, com produção de embriões.

## Anexo C



Figure C1: Líquido recolhido após lavagem uterina no dia seguinte à inseminação artificial com sêmen refrigerado. Fonte: Arquivo pessoal.

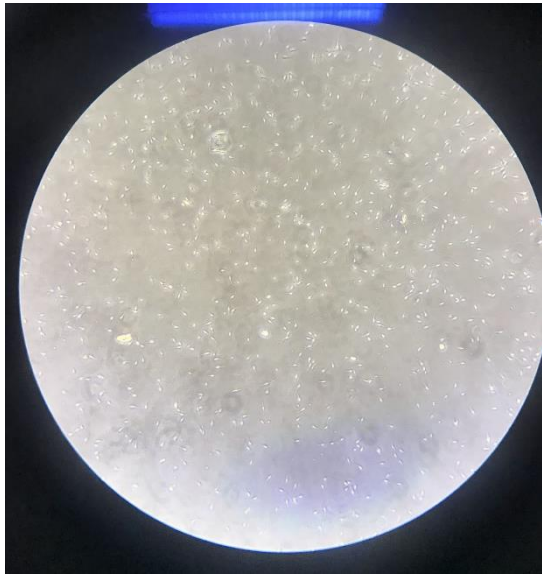


Figura C2: Avaliação microscópica de sêmen fresco. Fonte: Arquivo pessoal.



Figura C3: Líquido recolhido após lavagem uterina. Fonte: Arquivo pessoal.

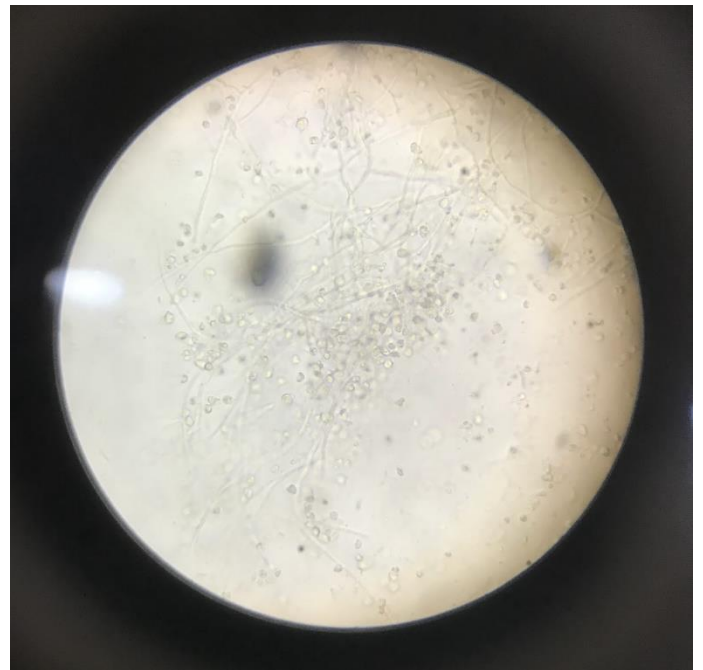


Figura C4: Visualização microscópica de fungos presentes no líquido de lavagem uterina. Fonte: Arquivo pessoal.