U.PORTO
INSTITUTO DE CIÊNCIAS BIOMÉDICAS ABEL SALAZAR
UNIVERSIDADE DO PORTO

Relatório Final de Estágio

Mestrado Integrado em Medicina Veterinária

Eritrócitos nucleados no cão e no gato: como um pequeno núcleo coloca grandes desafios na hematologia veterinária

Rita Margarida Oliveira Castro

Orientador

Prof. Doutor Ricardo Jorge Pereira Córdova Marcos

Co - orientadores

Prof. Doutora Marta Susana Amaro dos Santos

Dr. André Gomes Pereira

Porto 2020

U.PORTO
INSTITUTO DE CIÊNCIAS BIOMÉDICAS ABEL SALAZAR
UNIVERSIDADE DO PORTO

Relatório Final de Estágio

Mestrado Integrado em Medicina Veterinária

Eritrócitos nucleados no cão e no gato: como um pequeno núcleo coloca grandes desafios na hematologia veterinária

Rita Margarida Oliveira Castro

Orientador

Prof. Doutor Ricardo Jorge Pereira Córdova Marcos

Co - orientadores

Prof. Doutora Marta Susana Amaro dos Santos

Dr. André Gomes Pereira

Porto 2020

Resumo

O relatório final de estágio representa o trabalho desenvolvido ao longo do estágio curricular de conclusão do Mestrado Integrado em Medicina Veterinária, em especial no período realizado nos Serviços de Citologia Veterinária do ICBAS-UP. Durante 4 semanas acompanhei a rotina de diagnóstico deste laboratório, desde a receção de amostras e registo ao processamento das mesmas. De seguida, procedi à observação das amostras ao microscópio a partir da qual elaborava uma descrição das lâminas e de possíveis diagnósticos. Todos os casos eram posteriormente observados e discutidos com os responsáveis dos Serviços de Citologia. As últimas 12 semanas de estágio foram realizadas no Centro Hospitalar Veterinário, onde acompanhei de forma rotativa as diferentes valências veterinárias nomeadamente o internamento, cirurgia e diagnóstico por imagem.

Durante o tempo em que estagiei no serviço de Citologia do ICBAS-UP decidi desenvolver um trabalho de investigação relacionado com os eritrócitos nucleados (*nucleated red blood cells, NRBC*) e o qual irei detalhar neste relatório.

Os NRBC são células hematológicas imaturas normalmente ausentes no sangue periférico. O seu aparecimento em circulação pode ser indicativo de patologias medulares, esplénicas, resposta inflamatória sistémica, golpes de calor. Pode também surgir em doentes críticos ou tratamentos com vincristina, doxorrubicina e ciclofosfamida. Os NRBC são considerados fatores de prognóstico importantes em doentes críticos, no entanto, a sua deteção pelas máquinas de hematologia veterinárias ainda não é possível, implicando a observação de um esfregaço sanguíneo para detetar a sua presença. O presente trabalho tem como objetivo a avaliação da utilização dos parâmetros humanos do software da máquina de hematologia Advia®2120 na análise de amostras de cão e gato e na sua capacidade de deteção e contabilização de NRBC nestas amostras. Para tal foram utilizadas 60 amostras de cão e 25 amostras de gato que chegaram ao laboratório durante o mês de janeiro de 2020. Estas amostras foram analisadas duplamente na máquina de hematologia: a primeira vez com o software da espécie respetiva e a segunda vez com o software com parâmetros da espécie humana, determinando a $\%NRBC_{HA}$. Posteriormente, foi realizado um esfregaço de todas as amostras e foi realizada a observação ao microscópio dos mesmos, no sentido de determinar a $\%NRBC_{man}$.

A utilização dos parâmetros da espécie humana permitiu identificar NRBC em amostras de cão, existindo uma correlação significativa ($r = 0,47$) entre a $\%NRBC_{HA}$ e $\%NRBC_{man}$. Esta correlação é comparável à encontrada na utilização do Advia®2120 em estudos de medicina humana. Já nas amostras de gato, a utilização destes parâmetros não foi eficaz, não havendo uma correlação entre as contagens manuais (%NRBCman) e as obtidas pela máquina.

Agradecimentos

Ao meu orientador, Professor Doutor Ricardo Marcos, por toda a ajuda na realização deste relatório, por toda a disponibilidade, por todo o conhecimento e por todo o entusiasmo e gosto que transmite por aquilo que faz.

À minha co-orientadora, Professora Doutora Marta Santos, por toda a ajuda e dedicação e por todos os conhecimentos que me transmitiu.

Às técnicas do Laboratório de Histologia e Embriologia do ICBAS, Fernanda Malhão e Célia Lopes, por toda a disponibilidade e simpatia.

Ao meu co-orientador, Dr. André Pereira, e a toda a equipa do CHV, pelo acolhimento, por toda a paciência e dedicação e por todos os conhecimentos e experiências que adquiri.

A todo o corpo docente do ICBAS, pelos conhecimentos e valores transmitidos ao longo destes 6 anos.

Aos meus amigos de sempre, por todo o apoio nos momentos difíceis e por todas as gargalhadas nos momentos felizes. E às amizades realizadas durante o estágio, pela força que me transmitiram e pelo companheirismo.

E, por último, aos meus pais, por sempre acreditarem nos meus sonhos e pelo apoio incondicional na conclusão de mais uma etapa.

“People have forgotten this truth, but you mustn't forget it. You become responsible forever for what you've tamed.”

- Antoine de Saint-Exupéry

Lista de abreviaturas

AUC – Área sob a curva (*area under the curve*)

BFU-E – Unidade formadora de crescimento rápido – eritroide

CBC - Hemograma Completo (*Complete Blood Count*)

CFU-E – Unidade formadora de colónia – eritroide

CFU-GEMM - *Colony forming unit granulocyte-erythrocyte-monocyte-megakaryocyte*

CMP – Células Progenitoras Mielóides Comuns (*Common Myeloid Progenitor*)

CLP – Células Progenitoras Linfóides Comuns (*Common Lymphoid Progenitor*)

DNA – Ácido Desoxirribonucleico

EDTA – Ácido Etilenodiamino Tetra-acético

EP - Células Progenitoras Eritroides

EPO – Eritropoietina

GM-CSF – *Granulocyte-macrophage colony-stimulating factor*

GMP – Células Progenitoras de Granulócitos-Monócitos (*Granulocyte-monocyte progenitor*)

Hg – Hemoglobina

HSC – Células Estaminais Hematopoiéticas (*Hematopoietic Stem Cells*)

IHMA –Anemia Hemolítica Imunomediada (*Immune-mediated Hemolytic Anemia*)

IL-3 – Interleucina 3

LUC – Células grandes não coradas (*Large Unstained Cells*)

MkEP –Células Progenitoras de Megacariócitos-Eritrócitos (*Megakaryocyte-erythroid progenitor*)

MkP – Células Progenitoras dos Megacariócitos (*Megakaryocyte Progenitor*)

NRBC –Eritrócitos nucleados (*Nucleated Red Blood Cell*)

RNA – Ácido Ribonucleico

ROC - Curva Característica de Operação do Recetor (*Receiver Operating Characteristic Curve*)

SAFLAS - *Sysmex Adaptive Flagging Algorithm based on Shape-recognition*

SCF – *Stem cell factor*

SIRS - Síndrome de Resposta Inflamatória Sistémica

TPO – Trombopoietina

Índice Geral

Resumo ii
Agradecimentos iii
Lista de abreviaturas iv
Índice Geral vi
Introdução 1
Eritropoiese 1
Fases da eritropoiese 1
NRBC 3
Limitações na deteção de NRBC nas máquinas de hematologia usadas em veterinária 6
Advia®2120 (Siemens) 6
Sysmex Série-XN 9
Cellavision®DM9600 11
Objetivo 12
Materiais e Métodos 12
Resultados 13
1- Cães 13
2 – Gatos 17
Discussão 20
Bibliografia 24
Anexo I 26
Casuística dos Serviços de Citologia Veterinária do ICBAS 26
Anexo II 27
Exemplos de Casos Citológicos 27
Anexo III 29
Casuística do Centro Hospitalar Veterinário (CHV) 29

Introdução

Eritropoiese

A eritropoiese, processo pelo qual são produzidos eritrócitos, pode ser divida em duas etapas diferentes em termos de desenvolvimento e morfologia (Baron et al., 2012). A eritropoiese primitiva ou embrionária ocorre principalmente no saco vitelino, mas também pode ocorrer no fígado e baço. Esta dá origem a eritrócitos maiores, com núcleos de cromatina pouco condensada e com grande razão núcleo:citoplasma. A hemoglobina (Hg) destas células, Hg primitiva, tem grande afinidade para o oxigénio (Harvey, 2012). Esta eritropoiese é transitória e permite garantir que as necessidades celulares sejam supridas na fase embrionária (Baron et al., 2012). A mudança para a eritropoiese definitiva ocorre ainda na vida intrauterina e mantém-se durante toda a vida do animal. Os eritrócitos definitivos são produzidos na medula óssea a partir de células estaminais hematopoiéticas (Baron et al., 2012) e são células mais pequenas e anucleadas (Harvey, 2012).

Fases da eritropoiese

A partir de metade do tempo de gestação, as células do sangue são produzidas a partir de células estaminais hematopoiéticas (*hematopoietic stem cells*, HSC) no espaço extravascular da medula óssea dos mamíferos. Estas células primitivas originam as células progenitoras linfoides comuns (*common lymphoid progenitor*, CLP) e as células progenitoras mieloides comuns (*common myeloid progenitor*, CMP). As células CMP, que também são conhecidas pelo acrónimo CFU-GEMM (*colony forming unit granulocyte-erythrocyte-monocyte-megakaryocyte*), dão origem às células progenitoras de megacariócitos/eritrócitos (*megakaryocyte-erythroid progenitor*, MkEP) e às células progenitoras de granulócitos/monócitos (*granulocyte-monocyte progenitor*, GMP). Por último, as MkEP dão origem às células progenitoras eritroides (*erythroid progenitor*, EP) e às células progenitoras dos megacariócitos (*megakaryocyte progenitor*, MkP) (Harvey, 2012).

Na medula óssea, a diferenciação em EP é estimulada por diversas citocinas, nomeadamente *Stem Cell Factor* (SCF), Interleucina – 3 (IL-3), *Granulocyte-macrophage colony-stimulating factor* (GM-CSF) e trombopoietina (TPO) (Harvey, 2012).

A primeira célula da linhagem eritroide morfologicamente reconhecível é o proeritroblasto, cuja diferenciação está dependente da eritropoietina (EPO). Estas células provêm de percursores mais primitivos, nomeadamente os *Burst Forming Units - Erithroid* (BFU-E) e *Colony Forming Units – Erithroid* (CFU-E), que não são passiveis de ser identificados morfologicamente. No

entanto, é possível fazê-lo através de testes funcionais e marcadores de superfície (Harvey, 2012; Nandakumar et al., 2017).

O proeritroblasto (Tabela 1) diferencia-se sequencialmente nas fases da linhagem eritroide:

Fases da Linhagem Eritroide e as diversas nomenclaturas utilizadas:	
	Proeritroblasto / Prorubricito / Pronormoblasto
	Eritroblasto Basófilo / Rubricito Basófilo /Normoblasto Basófilo
	Eritroblasto Policromatófilo / Rubricito Policromatófilo / Normoblasto Policromatófilo
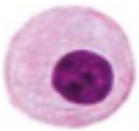	Eritroblasto Ortocromático / Metarrubricito / Normoblasto Ortocromático
	Reticulócito

Tabela 1 *Maturação da linhagem eritroide. Imagens adaptadas de Harvey, 2012.*

Cada proeritroblasto divide-se ao longo de 3 a 4 dias originando cerca de 16 eritroblastos ortocromáticos (ou metarrubricitos). A partir desta fase, as células perdem a capacidade mitótica (Harvey, 2012).

À medida que a célula se torna mais diferenciada ocorre uma diminuição do seu tamanho e do núcleo (a cromatina torna-se progressivamente mais condensada), aumenta a quantidade de Hg e diminui a basofilia do citoplasma (Nandakumar et al., 2017). O reticulócito forma-se quando há extrusão do núcleo, geralmente ainda na medula óssea e ainda ligado ao macrófago central dos ilhéus eritroblásticos (Harvey, 2012). O reticulócito vai depois continuar a sua maturação, primeiro na medula óssea e depois na circulação sanguínea. Após a extrusão do núcleo podem ficar restos de material nuclear (DNA) dando origem aos corpos de Howell-Jolly.

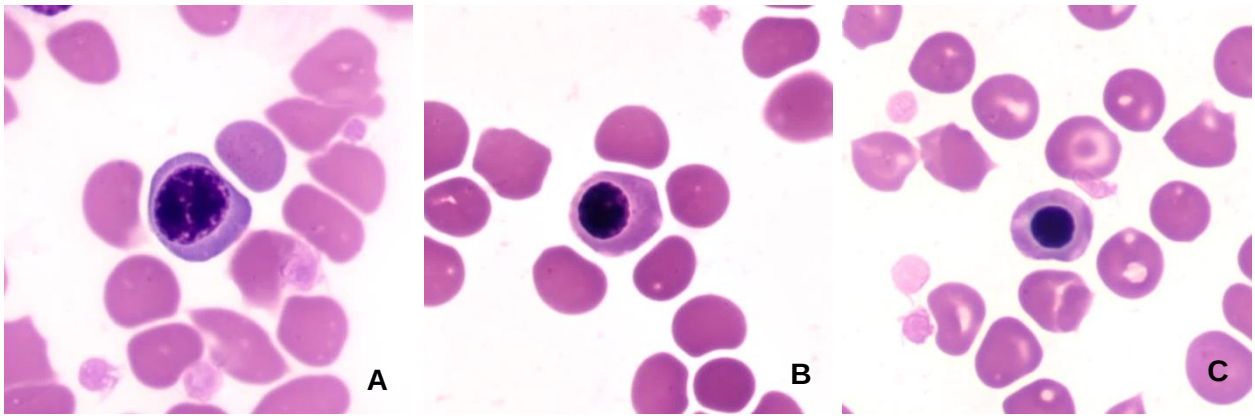

Figura 1 *Eritrócitos nucleados (NRBC) numa amostra de sangue de cão. A - Eritroblasto Basófilo B- Eritroblasto Policromatófilo C – Eritroblasto Ortocromático. Coloração Diff-Quik. Objetiva 100x.*

NRBC

Os eritrócitos nucleados (*nucleated red blood cells*, NRBC) (Figura 1) são células imaturas produzidas na medula óssea (Müller et al., 2014; Pierini et al., 2019), e a sua presença no sangue periférico designa-se normoblastemia (Moretti et al., 2015). Segundo Moretti et al. (2015), uma percentagem superior 1% de NRBC ou mais de 100 NRBC/µL classifica-se como normoblastemia ao passo que uma percentagem superior a 5% de NRBC ou mais de 400 NRBC/µL constitui uma normoblastemia severa. É importante referir que esta designação de NRBC inclui todas as fases do desenvolvimento das células da linhagem eritroide, com exceção dos reticulócitos e dos eritrócitos maduros (Müller et al., 2014). Em condições fisiológicas normais, estas células não são detetadas no sangue periférico dos cães e gatos, com exceção do sangue de Dachshunds e Schnauzers Miniatura onde um pequeno número pode ser encontrado (Pierini et al., 2019).

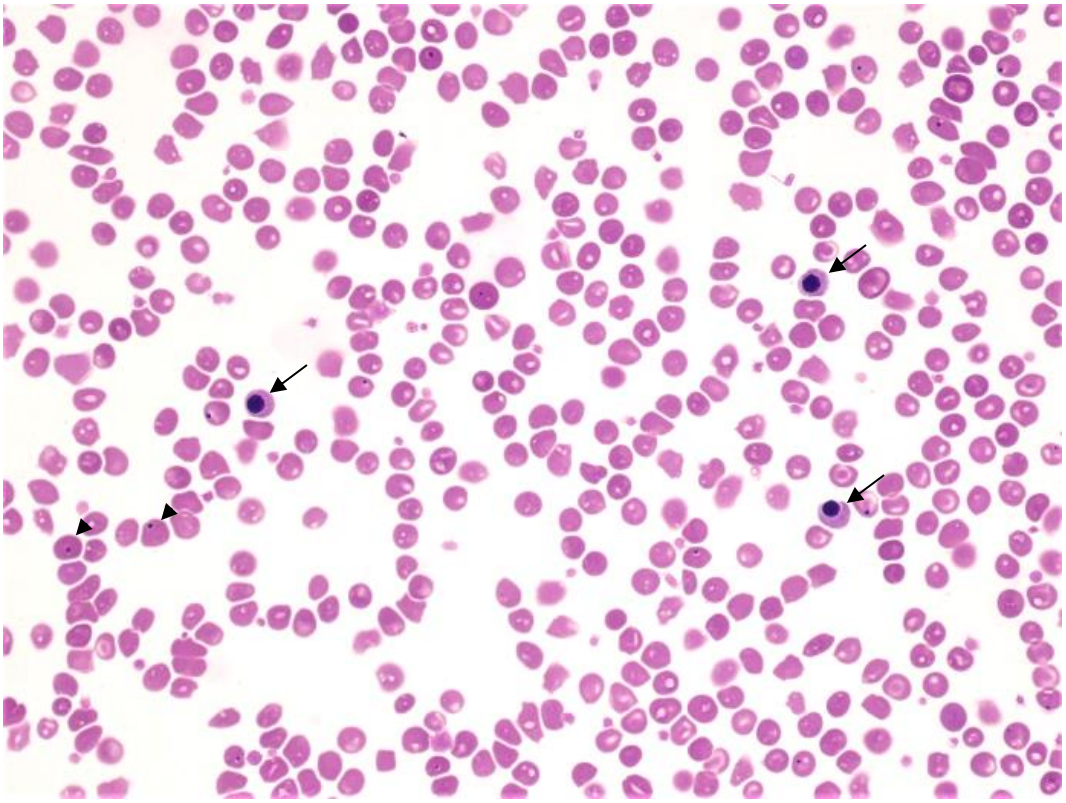

Figura 2 *NRBC (setas pretas) e eritrócitos com corpos de Howell-Jolly (cabeça de seta) numa amostra de sangue de cão. Coloração Diff-Quik. Objetiva 40x.*

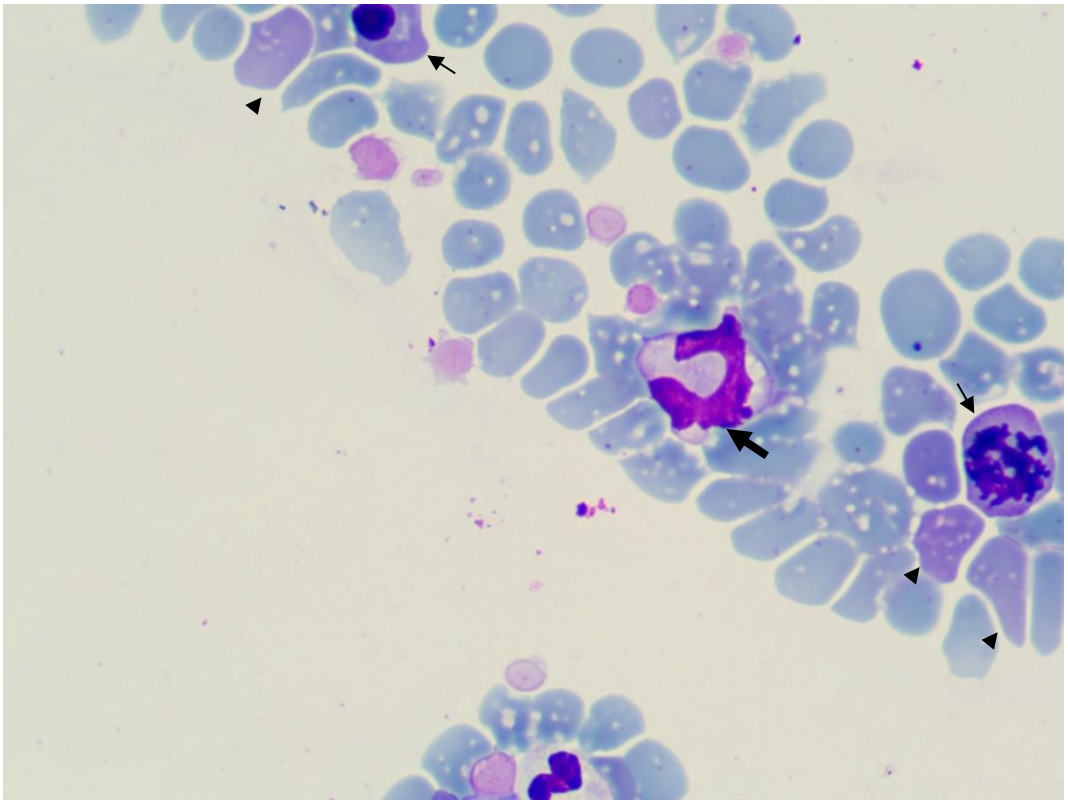

Figura 3 *NRBC (setas pretas) com figuras de mitose (seta da direita), eritrócitos policromatófilos (cabeça de seta) e monócito (seta preta grande) numa amostra de sangue de cão. Coloração Diff-Quik. Objetiva 100x.*

Os NRBC (Figura 3) podem aparecer no sangue periférico, em conjunto com reticulócitos e corpos de Howell-Jolly (Figura 2), como resposta a uma anemia regenerativa, em especial nos casos de anemia hemolítica imunomediada (IMHA) (Fish et al., 2019; Müller et al., 2014). A barreira sangue-medula óssea é constituída por fibras reticulares especializadas que formam uma rede, juntamente com as fibras de colagénio, à qual se ligam as células eritroides imaturas. Em caso de anemia regenerativa, devido à grande necessidade de eritrócitos, ocorre uma diminuição da produção das fibras reticulares e consequentemente, uma saída para a circulação dos NRBC (Ben-Oz et al., 2014). Podem também aparecer quando ocorrem danos no endotélio do baço ou da medula óssea devidos a fraturas, hipoxia, toxinas, neoplasias ou fármacos (Fish et al., 2019). Se não houver anemia regenerativa, e como tal a produção de fibras reticulares estiver intacta, apenas os eritrócitos maduros conseguem atravessar o endotélio e entrar na corrente sanguínea, graças à sua capacidade de deformação. As células imaturas, que não possuem a capacidade de deformação dos eritrócitos maduros, só aparecem no sangue periférico se a barreira sangue-medula óssea estiver comprometida ou se existir eritropoiese extramedular (Constantino & Cogionis, 2000). Como o nome indica, a eritropoiese extramedular, ocorre fora da medula óssea, principalmente no baço e fígado. Esta eritropoiese compensatória pode suplantar a capacidade do baço para retirar os NRBC de circulação, aumentando assim o seu número no sangue periférico, como acontece na disfunção esplénica ou na esplenectomia (Müller et al., 2014).

Quando os NRBC se encontram em circulação, não associados a uma resposta regenerativa, podem indicar patologia medular, esplénica ou intoxicação por chumbo. Em casos de neoplasia mieloide, os NRBC podem ser de grande tamanho e com núcleos lobulados; nesses casos podem estar presentes proeritroblastos (Harvey, 2012).

Os NRBC têm uma importância clínica, uma vez que estas células estão associadas a uma mortalidade elevada em casos de golpe de calor (Aroch et al., 2009), doentes críticos (Müller et al., 2014) e na síndrome de resposta inflamatória sistémica (SIRS) (Pierini et al., 2019). Os NRBC podem também aparecer em pequeno número, em cães com patologia cardiovascular ou hiperadrenocorticismo (Harvey, 2012). Adicionalmente, estas células também estão relacionadas com tratamentos de quimioterapia, nomeadamente com a utilização vincristina, doxorrubicina e ciclofosfamida (Collicutt & Garner, 2013; Moretti et al., 2015). A patogenia da normoblastemia associada à quimioterapia ainda não é conhecida. No entanto, uma hipótese apresentada é a alteração da permeabilidade da barreira sangue-medula óssea (Moretti et al., 2015).

Em gatos, apesar de existirem menos estudos, Benz-Oz em 2014 num estudo retrospetivo concluiu que a normoblastemia é fisiológica na maioria dos casos e associada a regeneração de eritrócitos em casos de anemia hemolítica, trauma, patologia pleural e hemólise (Ben-Oz et al.,

2014). Entretanto, a incidência de normoblastemia é mais elevada em gatos mais jovens enquanto que em cães aumenta com a idade (Ben-Oz et al., 2014).

Clinicamente, é mais relevante a presença de NRBC do que a sua quantidade no sangue periférico (Da Rin et al., 2017). Apesar da importância da deteção e quantificação destas células em hematologia, as máquinas de hemograma usadas em veterinária têm problemas na identificação dos NRBC.

Limitações na deteção de NRBC nas máquinas de hematologia usadas em veterinária

Advia®2120 (Siemens)

A Advia®2120, é uma máquina de hematologia que utiliza os princípios da citometria de fluxo e da citoquímica. Esta máquina analisa amostras de sangue total e permite obter 5 tipos de resultados: contagens completas de sangue (*complete blood count, CBC*), hemograma + contagem diferencial de leucócitos (*CBC/diff*), reticulócitos, hemograma + diferencial + reticulócitos (*CBC/diff/retic*) e hemograma + reticulócitos (*CBC/retic*) (Siemens Health Care Diagnostics Inc., 2010). Esta máquina usa diversas câmaras (ou canais) de reação onde o sangue e os reagentes entram em contacto e as reações citoquímicas ocorrem de forma a obter as diferentes contagens celulares. Existe um canal de hemoglobina, um canal conjunto para os eritrócitos e as plaquetas, dois canais para os leucócitos (canal da peroxidase e canal basófilo) e um canal para os reticulócitos (Harris et al., 2005; Siemens Health Care Diagnostics Inc., 2010). No canal de hemoglobina é utilizado um fotocolorímetro de leitura a 546nm para medir a hemoglobina. Esta é convertida num derivado sulfatado pela adição de lauril sulfato de sódio e a luz transmitida pela câmara de reação é medida e convertida em concentração de hemoglobina (Harris et al., 2005). No canal dos eritrócitos e plaquetas, os glóbulos vermelhos reagem com dodecil sulfato de sódio e glutaraldeído e são isovolumetricamente convertidos em esferas (Harris et al., 2005). As plaquetas suspensas em EDTA tri-potássio são convertidas em pseudoesferas. Este canal utiliza um conjunto de laser ótico composto por uma fonte de luz (laser díodo), um fluxo de células e um detetor. A luz proveniente do laser e focada na célula em fluxo cria uma fenda retangular iluminada pela qual passam os eritrócitos e as plaquetas esféricas. A passagem das células por esta fenda difunde luz em ângulos baixos (2º-3º) e ângulos altos (5º-15º). A luz difundida é detetada por dois foto-detetores de dispersão, depois é eletronicamente amplificada e dividida em quatro sinais de dispersão de luz. Para a análise de eritrócitos, a medição da dispersão em ângulo baixo e ângulo alto são respetivamente convertidos em volume celular e concentração de hemoglobina, pela Teoria de Mie de dispersão de luz (Keohane et al., 2016). Neste contexto, a ADVIA®2120 produz duas estimativas da concentração de hemoglobina (pela análise laser dos eritrócitos e por espetrofotometria). Para a análise de plaquetas, o sinal

de ângulo baixo é amplificado 30 vezes e o sinal de ângulo alto é amplificado 12 vezes, de forma a obter uma melhor resolução. Estes ângulos são convertidos em volume celular e coeficiente de dispersão, respetivamente (Harris et al., 2005). No canal dos reticulócitos, é utilizado um corante (*oxazine* 750) que cora seletivamente os reticulócitos consoante o seu conteúdo residual de RNA. Os eritrócitos maduros e reticulócitos passam pela mesma célula de fluxo, como descrito anteriormente, na qual são medidos o volume e a quantidade de hemoglobina de cada célula (Harris et al., 2005). Os leucócitos são analisados nos canais da peroxidase e canal basófilo. No canal da peroxidase (PEROX), o primeiro reagente (dodecil sulfato de sódio) utilizado provoca a lise dos eritrócitos e os reagentes peroxidase são utilizados para distinguir entre células peroxidase positivas (neutrófilos, eosinófilos e monócitos) e células peroxidase negativas (linfócitos, basófilos e LUCs) (Harris et al., 2005). A peroxidase celular catalisa a reação H_2O_2 com 4-cloro-1-naftol, que leva à formação de um precipitado negro (Keohane et al., 2016). Um sistema ótico à base de tungsténio é utilizado para contabilizar todos os leucócitos e medir a absorvância (proporcional à quantidade de peroxidase) e tamanho celular (Harris et al., 2005). No citograma obtido (Figura 4), o eixo do X representa a atividade de peroxidase e o eixo Y representa o tamanho celular. Neste canal, os NRBC não são identificados, surgindo como elementos peroxidase negativos (Figura 4). Os neutrófilos e eosinófilos formam nuvens de pontos à direita no citograma, uma vez que contêm maior quantidade de peroxidase, enquanto que os linfócitos, basófilos e LUCs que não contêm peroxidase formam nuvens à esquerda. Os monócitos aparecem na zona central do citograma (Keohane et al., 2016). No canal basófilo (BASO), as células são expostas a um reagente (surfactante não iónico e ácido ftálico) que lisa os eritrócitos e as plaquetas e remove a membrana citoplasmática de todos os leucócitos exceto dos basófilos, sendo estes identificados como as células de maior tamanho neste canal (Ryseff, 2012; Tvedten & Lilliehöök, 2011). As células são depois distribuídas segundo o tamanho celular, a densidade nuclear e a lobularidade. No gráfico correspondente a este canal (Figura 5), os NRBC ficam localizados na zona correspondente aos neutrófilos/eosinófilos (Da Rin et al., 2017). Os basófilos ficam localizados acima da linha horizontal, enquanto que os núcleos isolados dos restantes leucócitos ficam abaixo dessa linha. As células de núcleos segmentados ficam à direita e as células mononucleares ficam à esquerda, no eixo X (Keohane et al., 2016). A máquina de hematologia ADVIA2120® produz um gráfico adicional, que corresponde à análise do eixo Y do canal de PEROX, ou seja, analisa a área negativa do gráfico PEROX. Neste gráfico (Figura 6) obtêm-se três estimativas de NRBCs: 1) Histo, através da análise da área não corada do canal PEROX; 2) Gaussian, através de um ajuste gaussiano da zona correspondente aos NRBC do eixo Y do canal PEROX; 3) Residual, em que são subtraídos os linfócitos e detritos da região não corada do canal PEROX (Siemens Health Care Diagnostics Inc., 2010). Uma quarta estimativa de NRBCs, o Barox, também é produzida. Esta é obtida pela subtração do número de

núcleos identificados como neutrófilos/eosinófilos no canal BASO pelo número de neutrófilos e eosinófilos identificados no canal PEROX (Da Rin et al., 2017). O software da ADVIA2120 utiliza regras internas para determinar qual das estimativas de NRBC é a mais precisa e apenas reporta os NRBC quando a contagem é ≥ 200 NRBC/µL ou ≥ 2% NRBC. Nessa altura, o programa efetua uma correção ao número de leucócitos reportado.

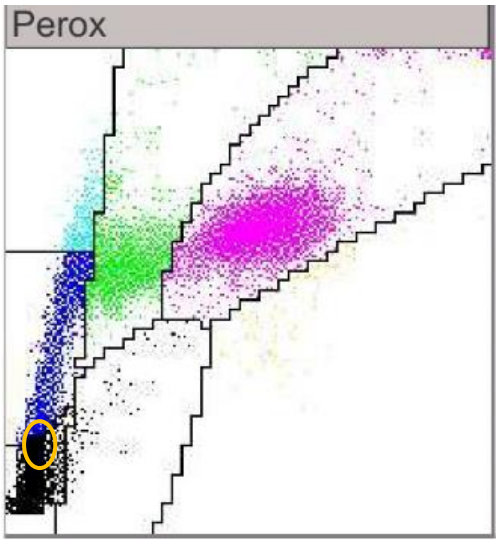

Pontos Azuis	Linfócitos
Pontos Verdes	Monócitos
Pontos Rosa	Neutrófilos
Pontos Amarelos	Eosinófilos
Pontos Azuis Claro	LUC
Pontos Pretos	Ruído

Figura 4 *Gráfico PEROX de uma amostra de sangue de cão com 105 NRBC em 500 células nucleadas (21% NRBC), analisado com parâmetros caninos na Advia2120. Oval laranja representa a localização dos NRBC.*

Os LUC caninos são normalmente monócitos, linfócitos imaturos, basófilos ou blastos. Deve fazer-se a contagem manual dos leucócitos quando %LUC fornecida pela máquina está aumentada (Ryseff, 2012). É importante referir que quando não existe uma separação clara entre os pontos pretos e azuis no gráfico PEROX, isto pode ser indicativo de detritos, NRBC ou plaquetas grandes (Tvedten, n.d.) (Interpretation of Graphical Reports from de Advia2120).

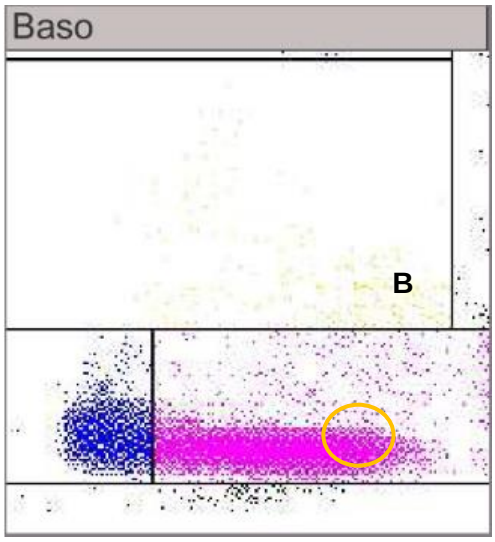

Pontos Azuis	Células Mononucleares (Linfócitos + Monócitos)
Pontos Rosa	Células Polimorfonucleares (Neutrófilos + Eosinófilos)
B	Basófilos

Figura 5 *Gráfico BASO de uma amostra de sangue de cão 105 NRBC em 500 células nucleadas (21% NRBC), analisada com parâmetros caninos na Advia2120. Oval laranja representa a localização dos NRBC.*

Num estudo recente, foram analisadas amostras de sangue de um cão, em tratamento com vimblastina, por várias máquinas de hematologia. A Advia®2120 não conseguiu reconhecer os NRBC, tendo estes sido classificados como linfócitos e basófilos. Isto leva a que uma linfocitose ou uma basofilia sejam erradamente reportadas (Simões et al., 2020).

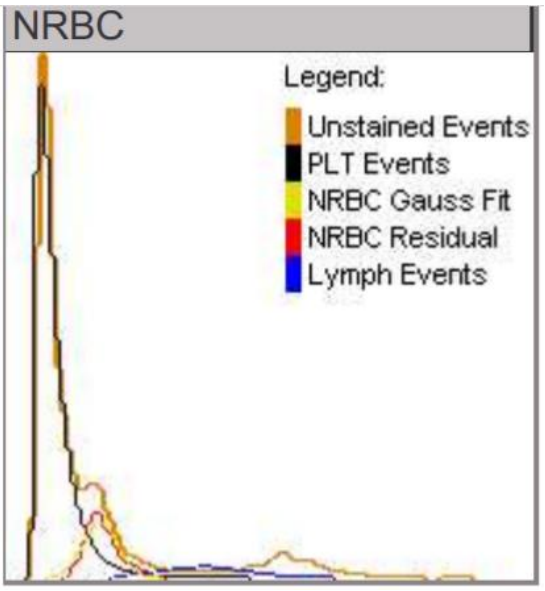

Figura 6 *Gráfico correspondente à análise do eixo Y do canal de PEROX, pela máquina de hematologia ADVIA2120®.*

Sysmex Série-XN

A Série-XN da Sysmex possui 4 canais para a identificação das células do sangue. O canal WNR utiliza a citometria de fluxo com um corante de polimetina fluorescente específico para ácidos nucleicos (Figura 7). Os eritrócitos são lisados e as membranas dos leucócitos perfuradas. As células são identificadas pelo seu tamanho, através dispersão frontal da luz, e pela sua complexidade nuclear, através da medição da fluorescência lateral (Da Rin et al., 2017; Tvedten & Lilliehöök, 2011). O corante de polimetina cora intensamente os núcleos e organelos dos leucócitos e cora com baixa intensidade os núcleos dos NRBC (Keohane et al., 2016). Neste canal, os NRBC são identificados diretamente, em conjunto com os leucócitos, o que retira a necessidade de corrigir posteriormente as contagens de leucócitos. A Série-XE, precursora da XN, tinha um canal dedicado aos NRBC que utilizava um reagente específico que induzia a lise dos eritrócitos. Os NRBC diferenciavam-se dos leucócitos pelo tamanho e pela intensidade de fluorescência (Da Rin et al., 2017). O canal WDF utiliza também a citometria de fluxo fluorescente e o método SAFLAS (*Sysmex Adaptive Flagging Algorithm based on Shape-recognition*) para identificar neutrófilos, linfócitos, monócitos e blastos (Figura 8). O método SAFLAS analisa o citograma gerado por este canal de forma a identificar não só o número de células como também a forma dos *clusters* dos linfócitos e monócitos (Sysmex America inc., 2016). Quando o sistema não consegue identificar as populações de células separadamente, toda ou parte da contagem diferencial não é apresentada (Tvedten, n.d.).

O canal responsável pela identificação das plaquetas utiliza um corante fluorescente específico, a oxazina, que cora o reticulo endoplasmático rugoso e a mitocôndria. Este método de citometria de fluxo fluorescente só é ativado se a contagem não for assegurada pelo método de impedância utilizado primariamente (Sysmex America inc., 2016).

O canal dos reticulócitos avalia a dispersão frontal da luz assim com a fluorescência lateral de forma a classificar as células com base no tamanho e maturação (Sysmex America inc., 2016).

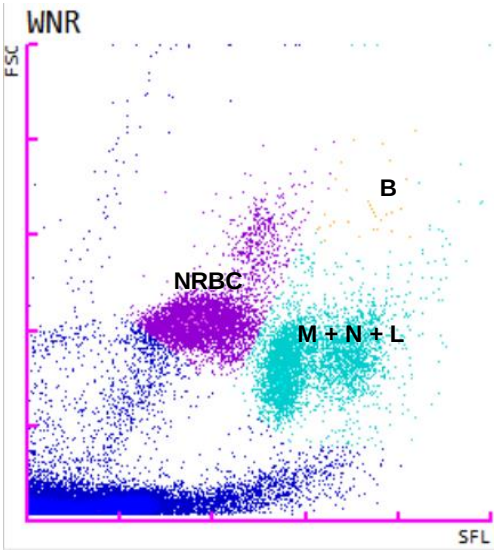

Figura 7 *Gráfico obtido do canal WNR da análise de uma amostra de sangue de cão com 55% de NRBC, pela máquina de hematologia Sysmex. B – basófilos M – monócitos N – Neutrófilos L – linfócitos*

O modelo mais usado em medicina veterinária, Sysmex XT2000iV, não possui nenhum canal específico para identificar NRBC. Neste modelo, estas células parecem ser classificadas como linfócitos (Simões et al.,2020). Contrariamente, os modelos utilizados na medicina humana, tais como Sysmex XN90001A, reconhecem a maioria dos NRBC (Simões et al., 2020).

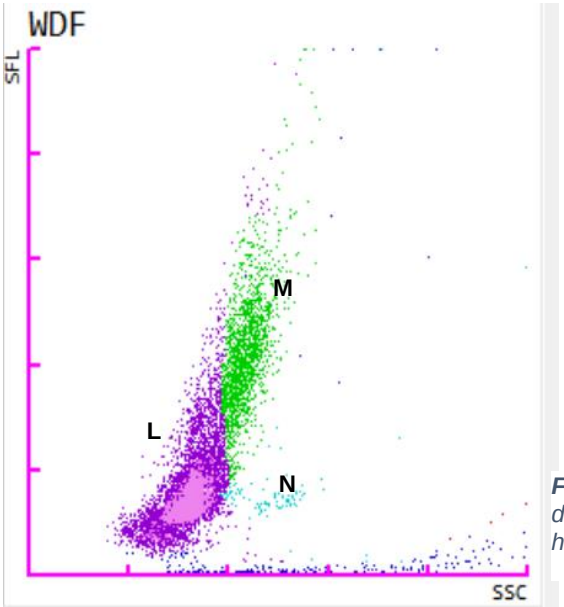

Figura 8 *Gráfico obtido do canal WDF da análise de uma amostra de sangue de um cão com 55% de NRBC, pela máquina de hematologia Sysmex. M – monócitos L – linfócitos N - neutrófilos*

Cellavision®DM9600

A DM9600 (Cellavision) tem incorporado um fotomicroscópio através do qual identifica, fotografa e classifica previamente as células e outras estruturas, incluindo plaquetas e NRBC. As imagens ficam disponíveis num computador para verificação e classificação final por um observador (Tvedten & Lilliehöök, 2011) (Figura 9). Esta máquina tem um preço proibitivo para a utilização em laboratórios de hematologia veterinária.



Figura 9 *Exemplos de NRBC identificados pela CellaVision DM9600,* numa amostra de sangue de um cão com 55% de NRBC.

Objetivo

O objetivo deste estudo foi avaliar se a utilização de parametrizações humanas na máquina de hemograma Siemens Advia®2120 permite detetar NRBC em espécies veterinárias (cão e gato).

Materiais e Métodos

As amostras analisadas foram recolhidas de forma consecutiva durante o mês de janeiro de 2020, no laboratório de Histologia do ICBAS. Foram analisadas 60 amostras de sangue de cão e 25 amostras de gato, submetidas para hemograma em tubos de EDTA. Todas as amostras foram analisadas duplamente: primeiramente utilizando as parametrizações da espécie respetiva (cão ou gato) e uma segunda vez utilizando as parametrizações para sangue humano. De seguida, foi feita a contagem manual de NRBC ao microscópio, contando 200 e 500 células nucleadas, na objetiva x100 com óleo de imersão e na zona de monocamada onde as características celulares estavam mais bem preservadas.

Foi calculada a percentagem de NRBC para cada amostra segundo a fórmula:

$$\%NRBC = \frac{(número\ de\ NRBC)}{(200/500\ \text{células nucleadas})} \times 100$$

Para a análise estatística foi realizada utilizando o GraphPad Prism (PRISM 8, version 8.4.2, 2020, San Diego, CA, USA). Foi realizado um teste Shapiro-Wilk para aferir se os dados recolhidos tinham uma distribuição normal. Correlações entre as %NRBC obtidas manualmente ($\%NRBC_{man}$) e as %NRBC obtidas na máquina de hematologia ($\%NRBC_{HA}$) foram avaliadas através de um teste não- paramétrico de Spearman. Foram também calculadas correlações com outros parâmetros hematológicos, nomeadamente com o número de reticulócitos (que foi utilizado para definir a anemia como regenerativa, usando os valores de referência definidos pela máquina para cães e gatos).

Foram também elaborados gráficos Bland-Altman e análise de regressão Passing-Bablock (Analyze-it Software Ltd., Leeds, UK) para verificar a concordância entre as percentagens obtidas manualmente e através da máquina de hematologia. Curvas ROC (*Receiver Operating Characteristic*) foram traçadas para %NRBC da Advia®2120 para ambas as espécies e considerando três *cutoffs*:

- 1%, definido como normoblastemia por Moretti et al (2015);

- 2%, limite de deteção da máquina (Advia) (Siemens Health Care Diagnostics Inc., 2010)(Da Rin et al., 2017);
- 5%, definido como normoblastemia severa (Moretti et al, 2015).

Os dados são apresentados como média ± desvio padrão. O nível de significância estabelecido em todos os testes foi de $p < 0,05$.

Resultados

1- Cães

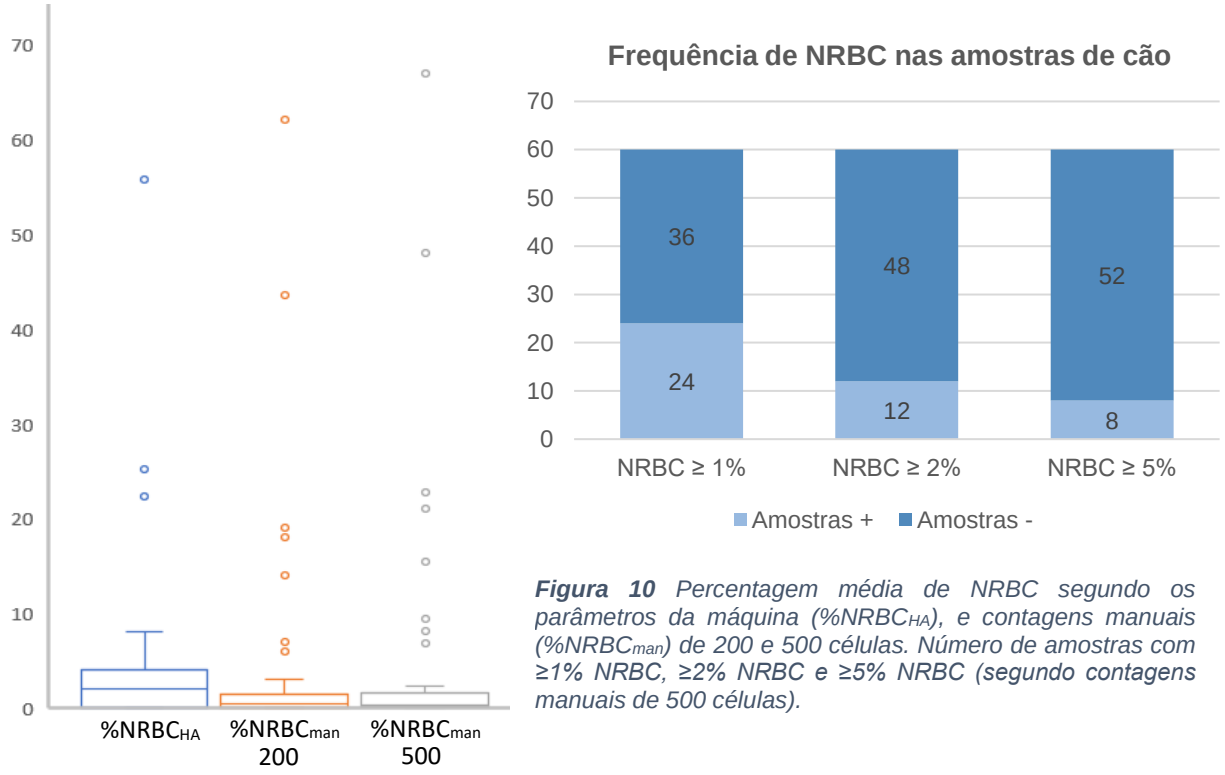

Figura 10 *Percentagem média de NRBC segundo os parâmetros da máquina (%NRBC$_{HA}$), e contagens manuais (%NRBC$_{man}$) de 200 e 500 células. Número de amostras com ≥1% NRBC, ≥2% NRBC e ≥5% NRBC (segundo contagens manuais de 500 células).*

Nos cães, a %NRBC$_{man}$ média foi de 3,87 ± 11,1% (na contagem de 500 células), sendo que se obtiveram valores entre 0% e 66.8% (Figura 10). Não existiram diferenças significativas entre as contagens de 200 e 500 células, sendo que se usaram estas últimas para definir a normoblastemia. Manualmente, esta foi detetada em 40% das amostras, ou seja, em 24 das 60 analisadas. Em 20% das amostras (12 em 60) havia mais de 2% NRBC e em 13% (8 em 60) observou-se normoblastemia severa (Figura 10). Foram encontradas correlações significativas entre %NRBC$_{man}$ e %NRBC$_{HA}$ ($r = 0,47$; $p = 0,0002$); entre a %NRBC$_{man}$ e a % de linfócitos obtida pela máquina de hematologia ($r = 0,40$; $p = 0,002$). Correlações negativas significativas foram detetadas entre a %NRBC$_{man}$ e o número de eritrócitos ($r = -0,34$ e $p = 0,007$), a concentração de hemoglobina ($r = -0,43$ e $p = 0,0007$) e o hematócrito ($r = -0,38$ e $p = 0,003$). De facto, a

anemia era mais frequente em cães com normablastemia do que em cães normais (p = 0,02), no entanto, não foi encontrada qualquer associação entre a presença de NRBC e anemia regenerativa. Apenas nos cães com normoblastemia severa foi detetada esta associação (p = 0,0001), sendo que 6 dos 8 cães deste grupo apresentavam uma anemia regenerativa.

A ADVIA®2120, quando utilizada com os parâmetros da espécie canina, não conseguiu detetar NRBC e não foi possível detetar nenhuma população específica nos gráficos PEROX e BASO. A diferença entre as contagens de leucócitos com e sem peroxidase não permitiu detetar a presença de normoblastemia, nem de normoblastemia severa. Os gráficos obtidos através das contagens efetuadas com os parâmetros da espécie humana foram semelhantes em forma aos da espécie original, mas com diferentes fronteiras de separação entre as nuvens (Figura 11).

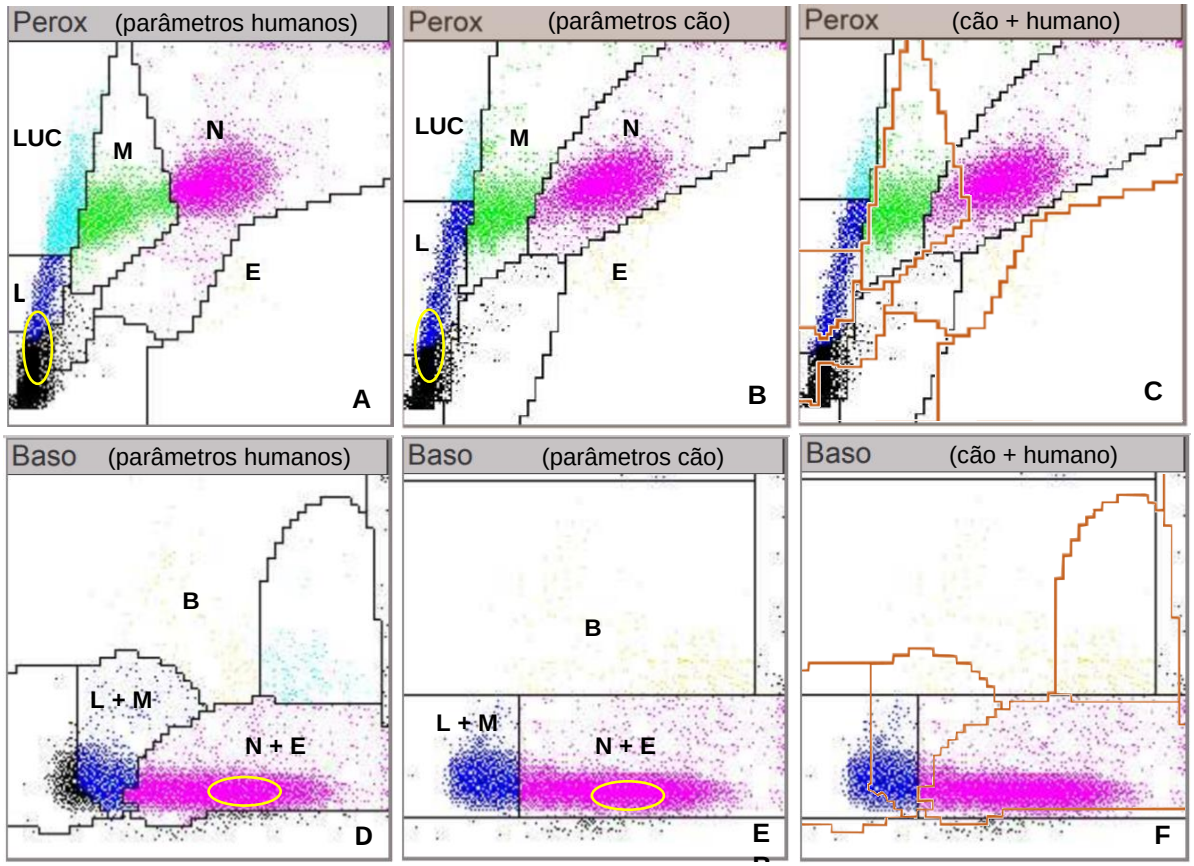

Figura 11 *Amostra de sangue de um cão com 22% de NRBC. Análise na Advia®2120 com parâmetros humanos (A e D) e com parâmetros caninos (B e E). As ovais amarelas representam a localização dos NRBC nos gráficos. Nos gráficos C e F estão representados os limites caninos (a preto) e humanos (a vermelho) das diferentes populações celulares. L – Linfócitos; LUC – Células grandes não coradas (Large Unstained Cells); M – Monócitos; N – Neutrófilos; E – Eosinófilos; B – Basófilos.*

Quando as amostras eram analisadas com parâmetros humanos, os monócitos e LUC eram contabilizados em maior número. Isto traduz-se em gráficos com limites diferentes entre as

populações de neutrófilos e monócitos e entre linfócitos e LUC, como se pode observar na Figura 11. A Advia®2120 detetou NRBC em 20 das 24 amostras consideradas normoblastémicas na contagem manual (83%) quando analisadas com parâmetros humanos. Nestas 20 amostras, a %$NRBC_{HA}$ apresentada correspondeu à contagem Barox em 4 dos casos; à contagem Residual em 8 dos casos; à contagem Histo em 6 dos casos e ao ajuste Gaussiano em 2 dos casos. Quando analisadas com os parâmetros caninos, foram detetados NRBC em 9 das 24 amostras normoblastémicas (37,5%), mas apenas a contagem Barox era apresentada. A máquina não sinalizou NRBC e não efetuou correção das contagens dos leucócitos nestas amostras.

NRBC (parâmetros humanos)				
%NRBC	H	28.7	*	%(#NRBC/100 WBC)
#NRBC	H	3.61	*	x10⁹ cells/L
WBC	H	12.57	*	x10³ cells/µL
WBCu	H	16.18	*	x10³ cells/µL
%Histo NRBC		15.2		%(#NRBC/100 WBC)
%Gaussian NRBC		0.0		%(#NRBC/100 WBC)
%BAROX NRBC		28.7		%(#NRBC/100 WBC)
%Residual NRBC		15.3		%(#NRBC/100 WBC)

Morphology Flags	
MICRO	++
HYPO	+
BLASTS	++
NRBC	+
PLT CLUMPS	+

Morphology Flags	
MACRO	++
HYPO	+
ANISO	+

NRBC (parâmetros caninos)				
%NRBC			*	%(#NRBC/100 WBC)
#NRBC			*	x10⁹ cells/L
WBC	H	16.49	*	x10³ cells/µL
WBCu	H	16.49		x10³ cells/µL
%Histo NRBC		0.0		%(#NRBC/100 WBC)
%Gaussian NRBC		0.0		%(#NRBC/100 WBC)
%BAROX NRBC		24.5		%(#NRBC/100 WBC)
%Residual NRBC		0.0		%(#NRBC/100 WBC)

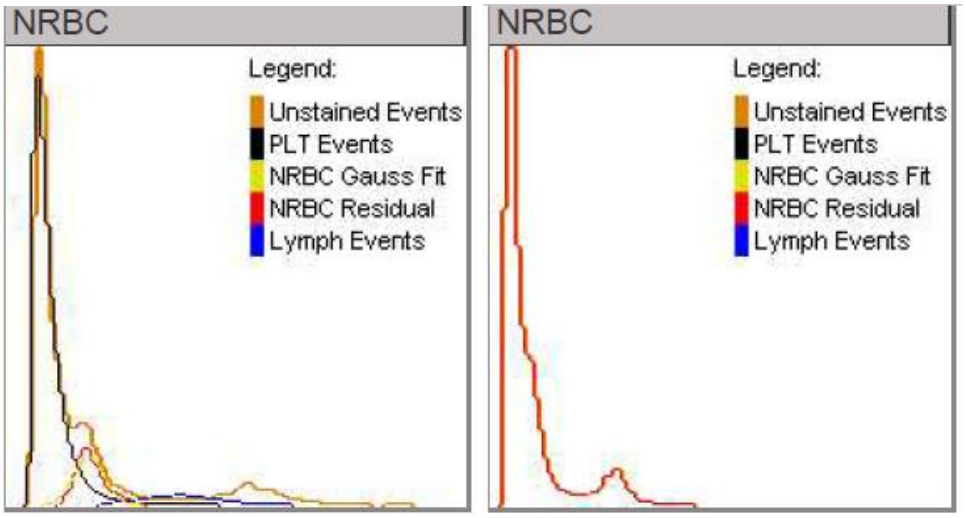

Figura 12 *Análise duma amostra com 22% de NRBC com parâmetros humanos (à esquerda) e parâmetros caninos (à direita) na Advia®2120. Note-se que neste caso o analisador reporta a presença de BAROX (seta), mas com valres diferentes. Na espécie humana os NRBC são detetados (ponta de seta), realizando-se uma correção na contagem de leucócitos (seta vermelha). O software produz gráficos específicos de NRBC em ambas espécies. No entanto, na espécie humana ocorre uma efetiva análise dos diversos componentes peroxidase negativos (eixo Y do gráfico PEROX) (gráfico da esquerda), ao passo que no cão essa análise não é realizada (gráfico da direita).*

Com parâmetros humanos, a máquina de hematologia fornece várias contagens e o software seleciona a mais correta. Na amostra da Figura 12, a contagem escolhida foi a BAROX. Neste caso, o sinalizador referente aos NRBC é ativado (*morphology flags*) e a contagem de leucócitos é corrigida com base na %NRBC. Quando analisada com parametros caninos, a amostra não activa nenhum sinalizador de NRBC e, como tal, a contagem de leucócitos não é corrigida.

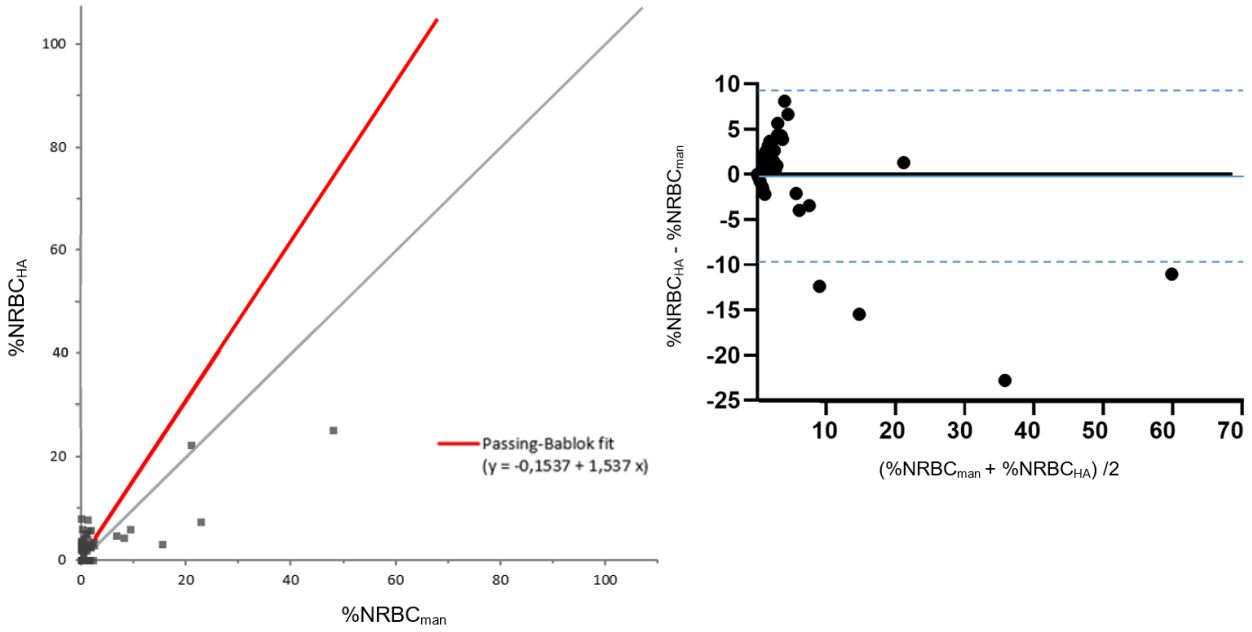

	Passing - Bablock		Bland-Altman	
	Slope (95% CI)	Intercept (95% CI)	Bias mean (95% CI)	Bias SD
%NRBC$_{HA}$ vs %NRBC$_{man}$	**1,54** (0.7,1 – 3,85)	**-0,15** (-0,71 – 0,02)	**-0,11** (-1,36 – 1,13)	**4,84**

Figura 13 *Análise Passing-Bablock e gráfico Bland-Altman da % NRBC$_{HA}$ e %NRBC$_{man}$ no sangue canino.*

Usando parametros humanos, a Advia®2120 detetou %NRBC entre 0% e 55,8%, sendo a %NRBC$_{HA}$ média de 3,76 ± 8,2 (Figura 10). Foi encontrado um viés significativo de -0,11% ao comparar %NRBC$_{man}$ e %NRBC$_{HA}$, com erros constantes e proporcionais (Figura 13). Os diferentes valores de exatidão, sensibilidade, especificidade e valores predicativos positivo e negativo são apresentados na tabela 2 para diferentes *cutoffs* de %NRBC detetada pela Advia®2120. A sensibilidade foi maior para um *cutoff* de 2%NRBC, enquanto a exatidão e a especificidade foram mais elevadas com um *cutoff* de 5%NRBC.

Cutoffs ADVIA®2120	**Exatidão**	**Sensibilidade**	**Especificidade**	**Valor Predicativo Positivo**	**Valor Predicativo Negativo**
1% NRBC$_{HA}$	63,8 (56,6-80,1)	83,3 (68,4-98,2)	58,3 (42,2-74,4)	57,1 (40,7-73,5)	84,0 (69,6-98,4)
2% NRBC$_{HA}$	65,0 (52,9-77,1)	91,7 (76,0-100)	58,3 (44,4-72,3)	35,5 (18,6-52,3)	96,6 (89,9-100)
5% NRBC$_{HA}$	85,0 (76,0-94,0)	75,0 (45,0-100)	86,5 (77,3-95,8)	46,2 (19,1-73,3)	95,7 (90,0-100)

Tabela 2 *Exatidão, sensibilidade, especificidade e valores predicativos para diferentes cutoffs de percentagem de NRBC detetadas pela Advia®2120 em amostras de sangue canino.*

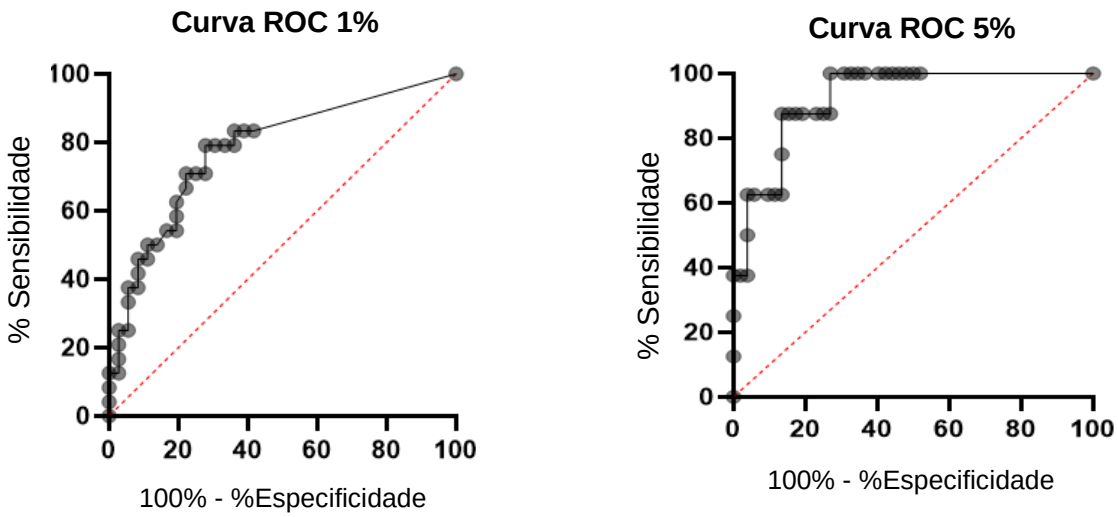

Figura 14 *Curvas ROC para 1% e 5%NRBC.*

Para valores de normoblastemia, a análise das curvas ROC identificou 2,2%$NRBC_{HA}$ como o melhor *cutoff*, com uma sensibilidade de 79,2% e uma especificidade de 72,2% e com uma área sob a curva (AUC – area under the curve) de 0,781 (Figura 14). Para valores de normoblastemia severa, o melhor *cutoff* encontrado foi de 3%$NRBC_{HA}$, com uma sensibilidade de 100% e uma especificidade de 73% e com uma AUC de 0.923.

O *cutoff* de detenção de NRBC pela Advia®2120 está estabelecido pelo fornecedor em 2%NRBC. Apesar disso, das 13 amostras que tinham percentagens de NRBC entre 1 e 2% na contagem manual, a máquina de hematologia conseguiu detetar NRBC em 10 destas, ou seja, em 77% das amostras.

2 – Gatos

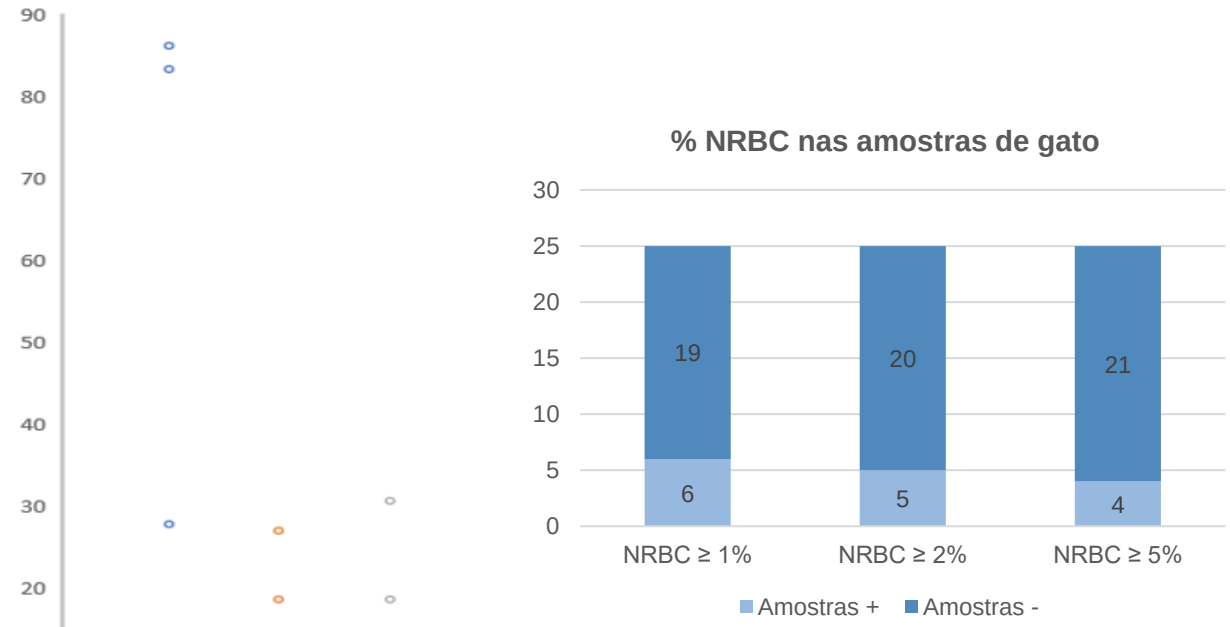

Figura 15 *Percentagem média de NRBC segundo os parâmetros da máquina (%$NRBC_{HA}$), e contagens manuais (%$NRBC_{man}$) de 200 e 500 células. Número de amostras com ≥1% NRBC, ≥2% NRBC e ≥5% NRBC (segundo contagens manuais de 500 células*

Nos gatos, a $\%NRBC_{man}$ média foi de 3,1 ± 7,6, sendo que se obtiveram valores entre 0% e 31,2% (nas contagens de 500 células) (Figura 15). Também aqui não se encontraram diferenças entre as contagens manuais de 200 e 500 células, sendo que estas últimas foram usadas para a definição de normoblastemia. Esta foi encontrada em 24% das amostras, ou seja, em 6 das 25 amostras analisadas. Em 20% das amostras, 5 em 25, existiam mais de 2%NRBC e 16%, 4 em 25, apresentavam normoblastemia severa (Figura 15). A única correlação encontrada foi entre a $\%NRBC_{man}$ e a $\%NRBC_{HA}$ ($r = 0,45$ e $p = 0,02$), sendo que a $\%NRBC_{man}$ não se correlacionou com mais nenhum parâmetro hematológico.

A máquina de hematologia, quando utilizada com os parâmetros da espécie felina, não conseguiu detetar NRBC e não foi possível detetar nenhuma população específica nos gráficos PEROX e BASO (Figura 16), assim como aconteceu para a espécie canina.

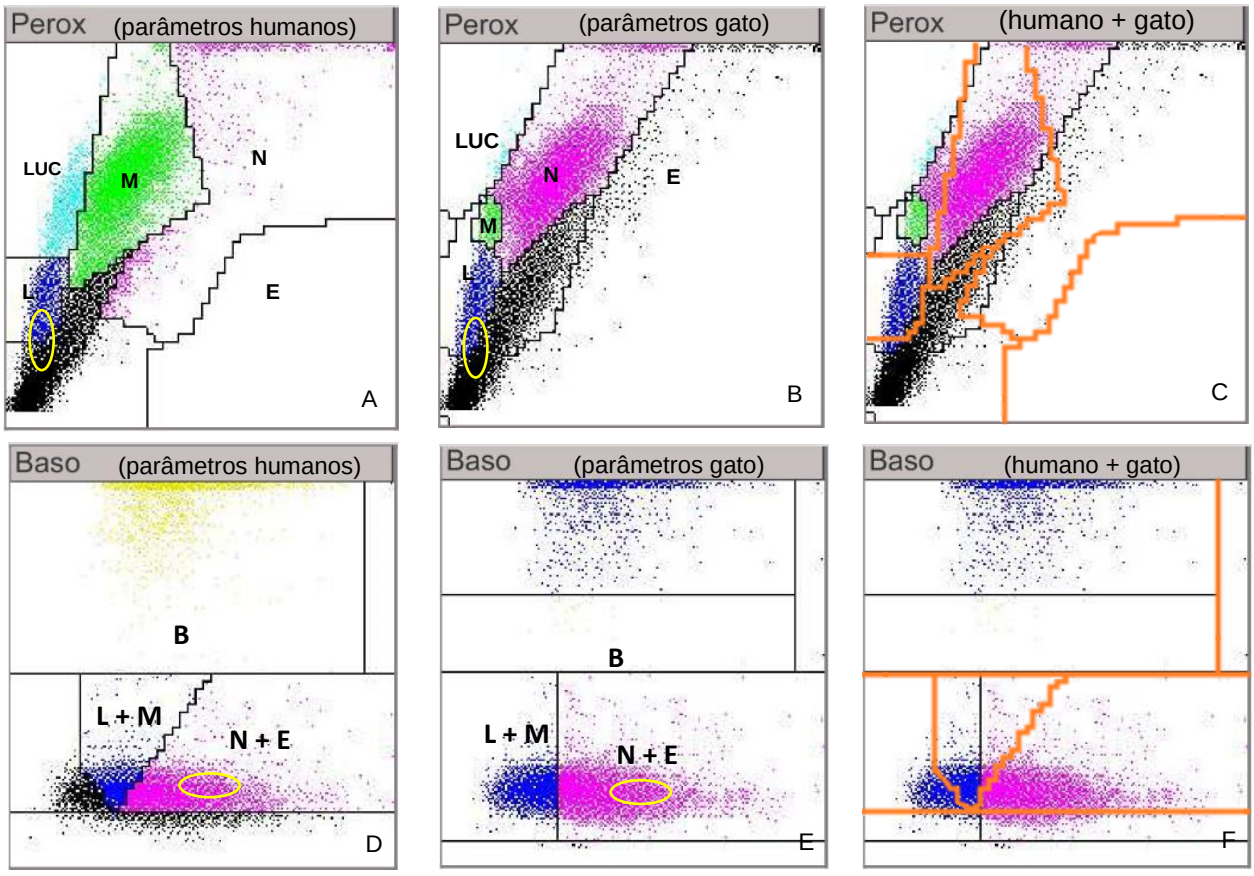

Figura 16 *Amostra de sangue de um gato com 2,5% de NRBC. Análise na Advia2120® com parâmetros humanos (A e D) e com parâmetros de gato (B e E). As ovais amarelas representam a localização dos NRBC nos gráficos. Nos gráficos C e F estão representados os limites felinos (preto) e humanos (laranja) das diferentes populações celulares. L – Linfócitos; LUC – Células grandes não coradas (Large Unstained Cells); M – Monócitos; N – Neutrófilos; E – Eosinófilos; B – Basófilos.*

Quando as amostras foram analisadas utilizando os parâmetros humanos, a Advia®2120 reportou a presença de NRBC, sendo a %NRBC$_{HA}$ média 9,14 ± 23,9 e tendo obtido valores entre 0% e 87,8%. Foi encontrado um viés significativo ao comparar %NRBC$_{man}$ e %NRBC$_{HA}$, com erros constantes e proporcionais.

A análise Passing-Bablock demonstrou que existia uma diferença significativa entre as %NRBC obtidas manualmente e através da máquina de hematologia (Figura 17).

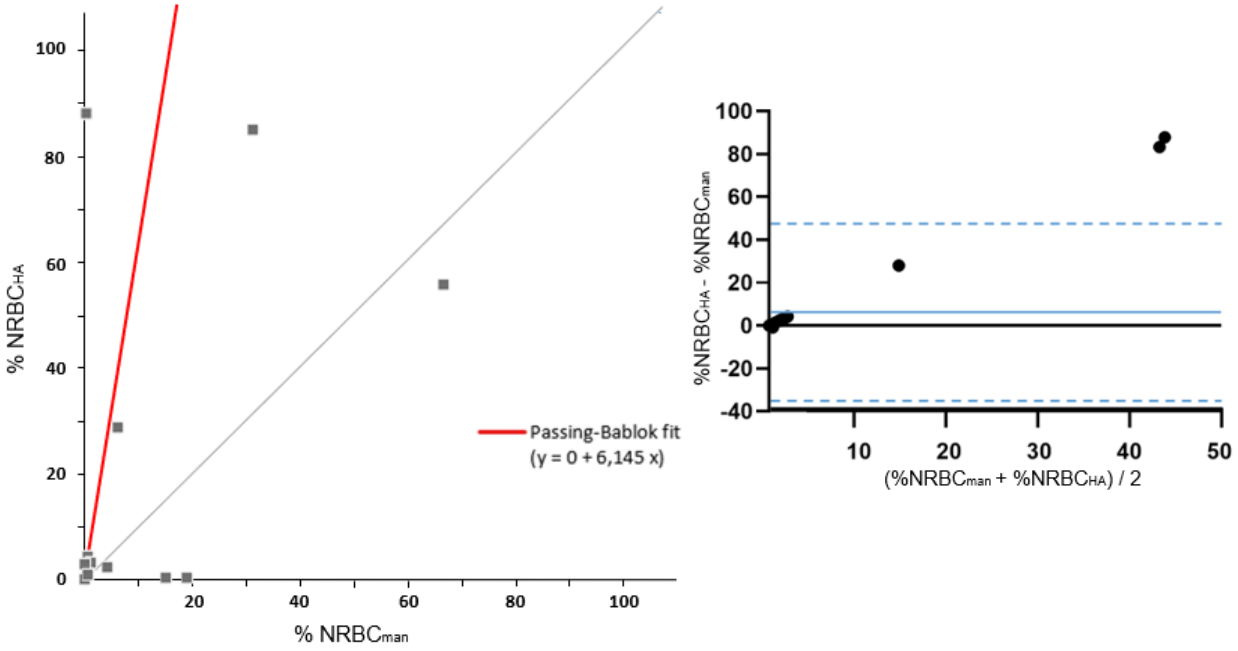

	Passing – Bablock		Bland-Altman	
	Slope (95% CI)	Intercept (95% CI)	Bias mean (95% CI)	Bias SD
%NRBC$_{HA}$ vs %NRBC$_{man}$	**6,15** (2,11 – 14,1)	**0** (0 – 0,62)	**6,02** (-2,75 – 14,8)	**21,3**

Figura 17 *Análise Passing-Bablock e gráfico Bland-Altman da % NRBC$_{HA}$ e %NRBC$_{man}$ das amostras de sangue felino.*

Os diferentes valores de exatidão, sensibilidade, especificidade e valores predicativos positivo e negativo são apresentados na tabela seguinte (Tabela 3) para diferentes *cutoffs* de %NRBC detetada pela Advia®2120. A sensibilidade foi maior para um *cutoff* de 2%NRBC, enquanto a exatidão e a especificidade foram mais elevadas com um *cutoff* de 5%NRBC.

Cutoffs ADVIA®2120	Exatidão	Sensibilidade	Especificidade	Valor Predicativo Positivo	Valor Predicativo Negativo
1% $NRBC_{HA}$	56,0 (36,5-75,5)	66,7 (28,9-100)	52,6 (30,2-75,1)	30,8 (5,7-55,9)	83,3 (62.2-100)
2% $NRBC_{HA}$	56,0 (36,5-75,5)	60,0 (17,1-100)	55,0 (33,2-76,8)	25,0 (0,5-49,5)	84,6 (65,0-100)
5% $NRBC_{HA}$	88,0 (75,3-100)	50,0 (1,0-99,0)	95,2 (86,1-100)	66,7 (13,3-100)	90,9 (78,9-100)

Tabela 3 *Exatidão, sensibilidade, especificidade e valores predicativos para diferentes cutoffs de percentagem de NRBC detetadas pela Advia®2120 em amostras de sangue felino.*

Para valores de normoblastemia, a análise das curvas ROC identificou 2,3%$NRBC_{HA}$ como o melhor cutoff, com uma sensibilidade de 60,0% e uma especificidade de 65,0% e com uma AUC de 0,610 (Figura 18). Para valores de normoblastemia severa, o melhor *cutoff* encontrado foi de 4%$NRBC_{HA}$, com uma sensibilidade de 50% e uma especificidade de 90,5% e com uma AUC de 0,595.

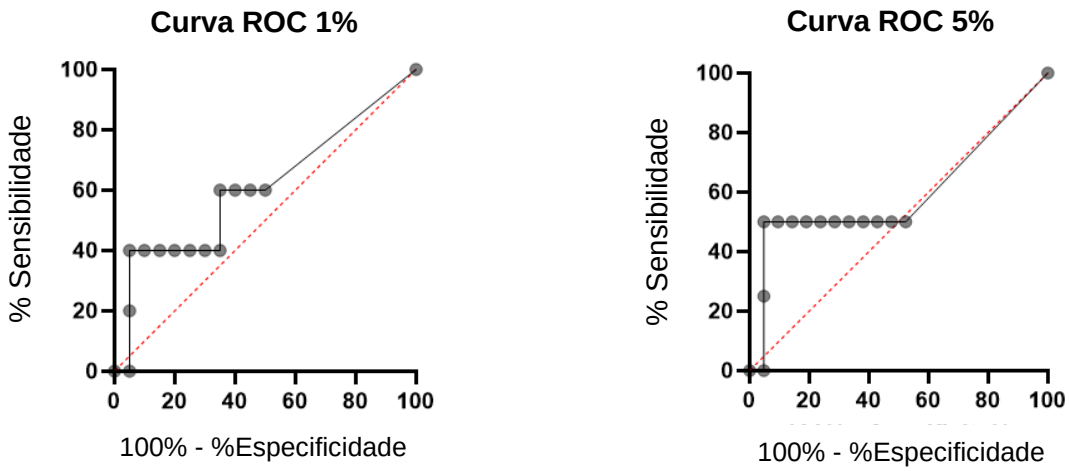

Figura 18 *Curvas ROC para 1%NRBC e 5%NRBC.*

Discussão

O objetivo deste estudo era avaliar se a máquina de hematologia Advia®2120 era capaz de detetar e estimar NRBC em amostras de sangue de cão e gato. Um pequeno estudo, com um caso isolado, já tinha mostrado que esta máquina de hematologia não detetava NRBC quando se usavam os parâmetros para as respetivas espécies veterinárias (Simões et al., 2020). Utilizando estes parâmetros, os NRBC são contabilizados como linfócitos, o que justifica a correlação encontrada entre a %NRBC e o número de linfócitos nas amostras de cão. Quando utilizados os parâmetros para sangue humano, a Advia®2120 já conseguiu detetar e estimar os

NRBC nas amostras analisadas. Apesar de serem identificados em ambas as espécies, a máquina conseguiu uma estimativa melhor da %NRBC nas amostras de sangue canino. Nessas amostras, analisadas com parâmetros humanos, a %NRBC estimada foi proveniente maioritariamente da contagem Histo e Residual. É importante referir que quando as amostras foram analisadas com os parâmetros (específicos) da espécie, apenas a contagem Barox foi fornecida, o que aconteceu em 21 das 60 amostras. No entanto, esta estimativa foi diferente e na maioria dos casos mais baixa do que a obtida com os parâmetros humanos, uma vez que os gráficos PEROX caninos e humanos são diferentes (em especial nos limites entre neutrófilos e monócitos). Mesmo quando esta contagem foi fornecida, a máquina não sinaliza a presença de NRBC e a contagem de leucócitos não é corrigida com base nesta estimativa.

Segundo os resultados apresentados, a %NRBC estimada pela Advia®2120 utilizando parâmetros humanos é comparável à %NRBC obtida na contagem manual no cão, existindo uma correlação entre estas duas percentagens de 0,47. Esta correlação, ainda que significativa, é baixa. Ainda que a estimativa da $\%NRBC_{HA}$ varie na mesma direção do valor determinado manualmente, existe um desvio, principalmente em valores elevados. A determinação dos NRBC pode ser encarada sob duas perspetivas: avaliação da sua presença e do seu número. Nas máquinas de hematologia, estas perspetivas são vertidas nos sinais de aviso (*flags*) e na determinação da percentagem e número absoluto de NRBC. Nesta última perspetiva, a Advia®2120 apresenta grandes limitações. Já na avaliação qualitativa tem um bom desempenho. Com o *cutoff* estabelecido de 2,2% NRBC obteve-se uma AUC de 0,781, o que significa que existe uma probabilidade de 78,1% de que a Advia®2120 distinga um sangue de cão normal de um com normoblastemia. Considerando os AUC obtidos com os parâmetros humanos, a ADVIA®2120 pode ser considerada aceitável para a deteção de normoblastemia e excelente para normoblastemia severa (Mandrekar, 2010). É importante referir que em medicina humana, num estudo de 2012, foi estabelecido um *cutoff* de 2,9% NRBC para a Advia®2120, com uma sensibilidade de 79% e uma especificidade de 58% (Pipitone et al., 2012). Para além deste valor, também foi encontradas correlações entre a $\%NRBC_{HA}$ e $\%NRBC_{man}$, com valores de r que variavam entre 0,47 e 0,67 (Bruegel et al., 2015; Pipitone et al., 2012). Estes valores são semelhantes aos observados neste estudo para as amostras de sangue de cão medidas com os parâmetros humanos. Este paralelismo está relacionado com as semelhanças entre o sangue de ambas as espécies.

Ainda no que respeita às amostras de cão, é importante referir que a frequência de amostras com normoblastemia era elevada (40%), o que não deverá refletir a generalidade das amostras recebidas por um laboratório de hematologia. Vários fatores terão contribuído para este viés de amostragem, nomeadamente o facto de terem sido incluídas várias amostras provenientes de

animais em tratamentos de quimioterapia. Dos 24 cães com normoblastemia, 11 animais tinham neoplasias diagnosticadas. Destes, 3 estavam a ser tratados com vimblastina, 2 com vincristina e 1 com lomustina. Adicionalmente, a elevada prevalência de anemia nesta amostragem (19 em 60, ou seja, 31% da amostra) terá também contribuído. Esta prevalência foi superior à observada noutros estudos; por exemplo, Hodges & Christopher (2011) estimaram uma prevalência de 12% num estudo retrospetivo (durante 6 anos) em que usaram uma máquina de hemograma (Advia®120) idêntica à usada no nosso estudo.

Já no que respeita ao sangue de gato, a Advia®2120 não parece ser fidedigna na deteção e contabilização de NRBC. Os dados estatísticos suportam esta afirmação, uma vez que a sensibilidade e especificidade dos *cutoffs* estabelecidos é baixa, assim como o AUC. Adicionalmente, a análise de regressão Passing-Bablock foi significativamente diferente de 1. Esta diferença (comparativamente ao que acontecia com o cão) pode dever-se ao facto de as células sanguíneas do gato serem mais diferentes das humanas. Os gatos têm eritrócitos mais pequenos e plaquetas maiores, o que interfere nas contagens da máquina de hematologia e na análise do eixo Y do gráfico PEROX. Adicionalmente, a própria forma da nuvem no gráfico PEROX do gato é significativamente diferente da humana. Nas amostras de gato, a nuvem apresenta-se muito mais condensada uma vez que os neutrófilos desta espécie contêm menos 10% de conteúdo de peroxidase, pelo que não se distribuem tão amplamente pelo eixo X (Ryseff, 2012).

Vários fatores podem contribuir para o erro na determinação quantitativa de NRBC. Por um lado, as contagens da Advia®2120 podem estar erradas devido a vários fatores, dependendo da espécie. No caso das amostras de cão, as contagens podem estar alteradas devido a erros no canal PEROX ou BASO, variabilidade no conteúdo de peroxidase dos neutrófilos e dos eosinófilos, variações da morfologia das células, presença de NRBC, leucemias ou toxicidade. Nos gatos, estas diferenças podem ser ainda devidas a agregados plaquetários, toxicidade, células atípicas ou erros na passagem das células pelos canais PEROX e BASO (Ryseff, 2012). Acrescenta-se que os eritrócitos contendo variantes de hemoglobina (Hb S, Hb C) podem não sofrer lise pelos reagentes utilizados pela máquina e, desta forma, são contabilizados como NRBC ou leucócitos (Keohane et al., 2016). As amostras que não são corretamente manuseadas e armazenadas também podem induzir erros nas contagens automatizadas. Amostras recolhidas muito tempo antes da análise podem apresentar lise de eritrócitos e deterioração plaquetária e amostras analisadas a uma temperatura abaixo dos 37ºC podem apresentar aglutinação de eritrócitos (Keohane et al., 2016). Ao contrário doutros analisadores que possuem um canal específico para os NRBC, a ADVIA®2120 baseia a sua determinação em cálculos matemáticos (Barox) ou na análise do eixo Y do canal PEROX, pelo que pode ser afetada por diversos fatores.

As máquinas de hemograma devem produzir estimativas de leucócitos que sejam fiáveis. Isto é particularmente importante em animais sujeitos a quimioterapia, em especial, nos casos que utilizem vincristina, doxorrubicina ou ciclofosfamida. Sabe-se que estes fármacos induzem normoblastemia, o que pode induzir erros nas contagens de leucócitos (Moretti et al., 2015). Sendo a leucopenia um fator de adiamento da quimioterapia, é importante verificar se a %NRBC não é elevada e se não está a encobrir uma diminuição dos leucócitos, o que sem a visualização do esfregaço passaria despercebido. Na presença de NRBC, quando as contagens são feitas manualmente, deve efetuar-se a correção da contagem de cada tipo celular pela seguinte fórmula (Harvey, 2012):

$$Contagem\ de\ Leucócitos\ Corrigida = \frac{Contagem\ Manual\ Leucócitos \times 100}{100 + NRBC}$$

Este estudo mostra que a utilização de parâmetros humanos permite efetuar esta correção de forma automática. A única desvantagem é que o sangue terá de ser passado uma segunda vez no analisador. Ainda assim, é importante frisar que a determinação de NRBCs (com os parâmetros de humana) não elimina a necessidade de observar o esfregaço sanguíneo. Ainda que o valor preditivo negativo obtido neste estudo seja elevado no cão (ou seja, uma amostra negativa para NRBCs tem elevada probabilidade de ser verdadeiramente negativa), a observação do esfregaço permite reunir um conjunto de informações qualitativas (e.g., presença de células atípicas, hemoparasitas) que transcendem a informação quantitativa reunida pela máquina de hemograma.

Em conclusão, este estudo verifica que a Advia®2120 é capaz de detetar e contabilizar NRBC em amostras de cão de forma comparável com as amostras de sangue humano. Esta determinação terá pouca validade em amostras de gato. Espera-se que novos estudos e progressos tecnológicos sejam realizados nesta área de forma a disponibilizar o software para as espécies veterinárias, particularmente para o cão. Além de conseguir determinações de leucócitos mais fidedignas, a deteção dos NRBC poderá acrescentar elementos de prognóstico em várias patologias.

Bibliografia

Aroch, I., Segev, G., Loeb, E., & Bruchim, Y. (2009) "Peripheral nucleated red blood cells as a prognostic indicator in heatstroke in dogs" **Journal of Veterinary Internal Medicine**, *23*(3), 544–551

Baron, M. H., Isern, J., & Fraser, S. T. (2012) "The embryonic origins of erythropoiesis in mammals" **Blood**, *119*(21), 4828–4837

Ben-Oz, J., Segev, G., Bilu, G., Mazaki-Tovi, M., & Aroch, I. (2014) "Peripheral nucleated red blood cells in cats and their association with age, laboratory findings, diseases, morbidity and mortality – a retrospective case-control study" **Israel Journal of Veterinary Medicine**, *69*(4), 182–191.

Bruegel, M., Nagel, D., Funk, M., Fuhrmann, P., Zander, J., & Teupser, D. (2015) "Comparison of five automated hematology analyzers in a university hospital setting: Abbott Cell-Dyn Sapphire, Beckman Coulter DxH 800, Siemens Advia 2120i, Sysmex XE-5000, and Sysmex XN-2000" **Clinical Chemistry and Laboratory Medicine**, *53*(7), 1057–1071

Collicutt, N. B., & Garner, B. (2013) "Erythrocyte dysplasia in peripheral blood smears from 5 thrombocytopenic dogs treated with vincristine sulfate" **Veterinary Clinical Pathology**, *42*(4), 458–464

Constantino, B. T., & Cogionis, B. (2000) "Nucleated RBCs—Significance in the Peripheral Blood Film" **Laboratory Medicine**, *31*(4), 223–229

Da Rin, G., Vidali, M., Balboni, F., Benegiamo, A., Borin, M., Ciardelli, M. L., Dima, F., Di Fabio, A., Fanelli, A., Fiorini, F., Francione, S., Germagnoli, L., Gioia, M., Lari, T., Lorubbio, M., Marini, A., Papa, A., Seghezzi, M., Solarino, L., … Buoro, S. (2017) "Performance evaluation of the automated nucleated red blood cell count of five commercial hematological analyzers" **International Journal of Laboratory Hematology**, *39*(6), 663–670

Fish, E. J., Hansen, S. C., Spangler, E. A., Gaillard, P. R., Fan, S., & Bacek, L. M. (2019) "Retrospective evaluation of serum/plasma iron, red blood cell distribution width, and nucleated red blood cells in dogs with acute trauma (2009–2015): 129 cases" **Journal of Veterinary Emergency and Critical Care**, *29*(5), 521–527

Harris, N., Kunicka, J., & Kratz, A. (2005) "The ADVIA 2120 hematology system: Flow cytometry-based analysis of blood and body fluids in the routine hematology laboratory" **Laboratory Hematology**, *11*(1), 47–61

Harvey, J. W. (2012) "Chapter 3: Hematopoiesis, Chapter 4: Evaluation of Erythrocytes" **In Veterinary Hematology, A Diagnostic Guide and Color Atlas**, 33-121

Hodges, J., & Christopher, M. M. (2011) "Indices and Polychromasia To Identify Regenerative Anemia in Dogs" **Journal of the American Veterinary Medical Association**, *238*(11).

Keohane, E. M., Smith, L. J., & Walenga, J. M. (2016) "Chapter 15: Automated Blood Cell Analysis" **Rodak's Hematology - Clinical Principles and Applications**, 5th edition, Elsevier, 208–234

Mandrekar, J. N. (2010) "Receiver operating characteristic curve in diagnostic test assessment" **Journal of Thoracic Oncology : Official Publication of the International Association for the Study of Lung Cancer**, *5*(9), 1315–1316.

Moretti, P., Giordano, A., Stefanello, D., Ferrari, R., Castellano, S., & Paltrinieri, S. (2015) "Nucleated erythrocytes in blood smears of dogs undergoing chemotherapy" **Veterinary and Comparative Oncology**, *15*(1), 215–225

Müller, M., Dörfelt, R., Hamacher, L., & Wess, G. (2014) "Paper: Association of nucleated red blood cells with mortality in critically ill dogs" **Veterinary Record**, *175*(20), 508

Nandakumar, Satish K., Ulirsch, Jacob C., Sankaran, V. G. (2017) "Advances in Understanding Erythropoiesis: Evolving Perspectives" **Physiology & Behavior**, *176*(3), 139–148

Pierini, A., Gori, E., Lippi, I., Ceccherini, G., Lubas, G., & Marchetti, V. (2019) "Neutrophil-to-lymphocyte ratio, nucleated red blood cells and erythrocyte abnormalities in canine systemic inflammatory response syndrome" **Research in Veterinary Science**, *126*(August), 150–154

Pipitone, S., Pavesi, F., Testa, B., Bardi, M., Perri, G. B., Gennari, D., & Lippi, G. (2012) "Evaluation of automated nucleated red blood cells counting on Sysmex XE5000 and Siemens ADVIA 2120" **Clinical Chemistry and Laboratory Medicine**, *50*(10), 1857–1859

Ryseff, J. K. (2012) "*Characterization of errors and predictability of disease using the ADVIA 120 Hematology Analyzer leukocyte differential*", Colorado State University.

Siemens Health Care Diagnostics Inc. (2010) "*Advia 2120/2120i Hematology System Operator's Guide*"

Simões, P. B., Costa, A., Santos, A., & Marcos, R. (2020) "Blood from a "half-fish" dog: How modern analyzers deal with nucleated red blood cells" **Veterinary Clinical Pathology**, *49*(1), 8–10

Sysmex America inc. (2016) "*Beyond a better box. XN-Series Automated Hematology Analysers - XN Technology and Advanced Clinical Parameters"*

Tvedten, H. W. (n.d.). "*Interpretation of Graphical reports from the Advia 2120, Sysmex XT-2000iV and Cell- Dyn 3500"*.

Tvedten, H. W., & Lilliehöök, I. E. (2011) "Canine differential leukocyte counting with the CellaVision DM96Vision, Sysmex XT-2000iV, and Advia 2120 hematology analyzers and a manual method" **Veterinary Clinical Pathology**, *40*(3), 324–339

Anexo I

Casuística dos Serviços de Citologia Veterinária do ICBAS

Durante o período de fevereiro a março de 2020, acompanhei a rotina de diagnóstico citológico do laboratório de Histologia e Embriologia do ICBAS. As amostras analisadas eram provenientes maioritariamente do Hospital Veterinário UP-Vet e do Centro Hospitalar Veterinário (CHV), entre outras clínicas veterinárias. Durante o mês de estágio observei 111 casos citológicos.

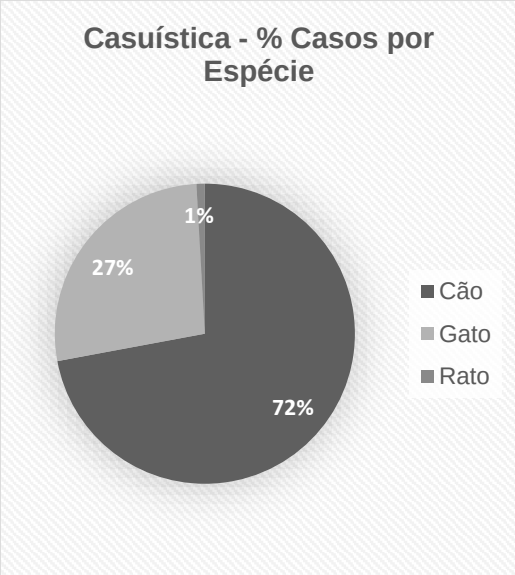

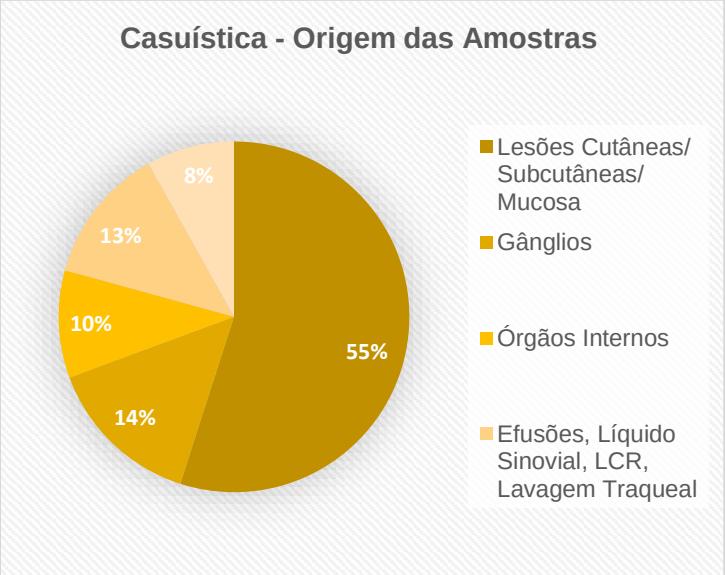

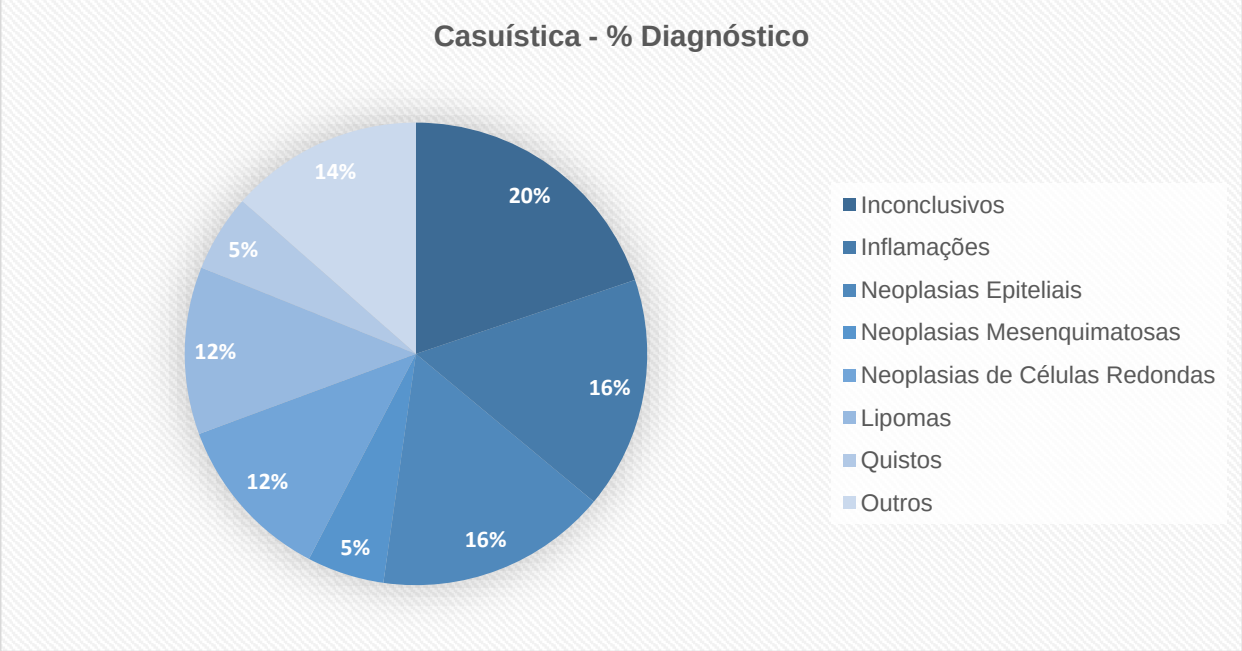

Anexo II

Exemplos de Casos Citológicos

Caso nº 1
Cão, Fêmea, 6 anos, SRD

Amostra: Punção aspirativa de um nódulo subcutâneo, mole, não aderido e não doloroso.

Descrição: Preparação com grupos de adipócitos maduros assim como adipócitos isolados.

Achados citológicos compatíveis com:
Lipoma

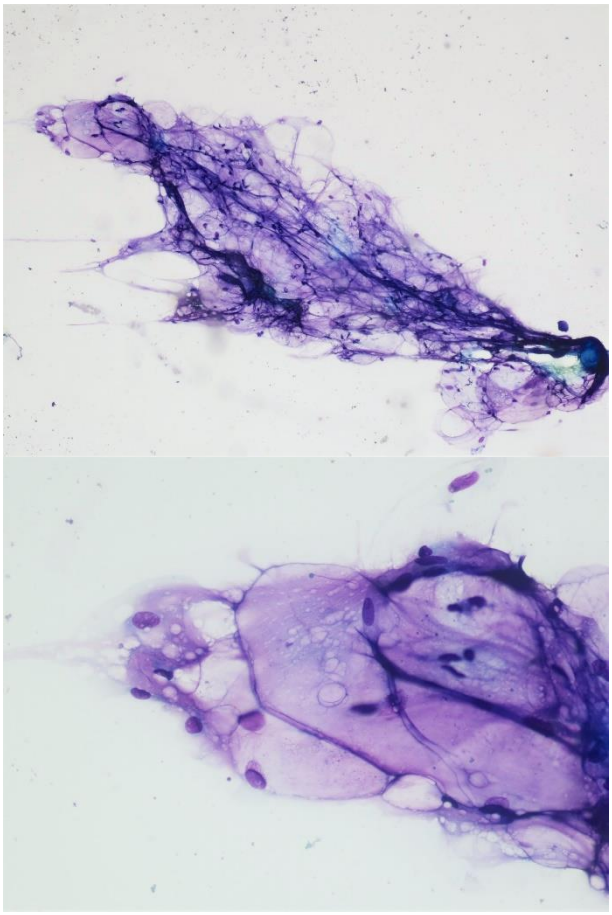

Caso nº 2
Cão, Macho, SRD

Amostra: Punção aspirativa de um nódulo cutâneo não ulcerado, de limites bem definidos e crescimento rápido na zona perianal.

Descrição: Preparação com grupos coesos de células epiteliais arredondadas, com núcleos arredondados a ovoides e nucléolos proeminentes.

Achados citológicos compatíveis com:
Neoplasia das glândulas hepatóides

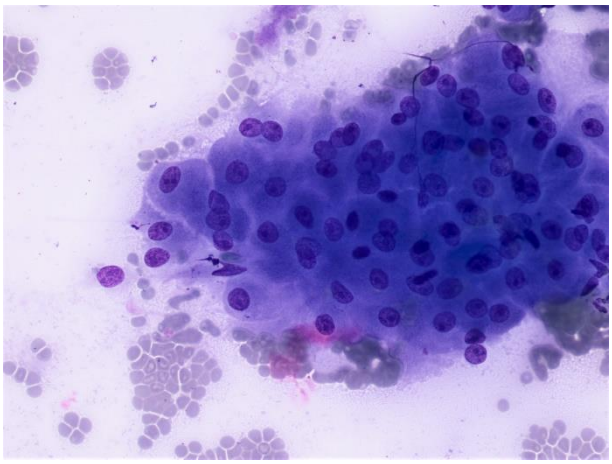

Caso nº 3
Cão, Fêmea, 6 anos, SRD

Amostra: Punção aspirativa de um nódulo mamário de limites bem definidos, crescimento lento e não ulcerado.

Descrição: População de células epiteliais em grupos coesos, papilas e isoladas. Marcados sinais de atipia (anisocariose, aumento da relação N:C, núcleos grandes e bizarros, nucléolos únicos ou múltiplos incluindo macronucléolos e formas atípicas). Ocasionais figuras de mitose atípicas.

Achados citológicos compatíveis com:
Neoplasia mamária epitelial (carcinoma)

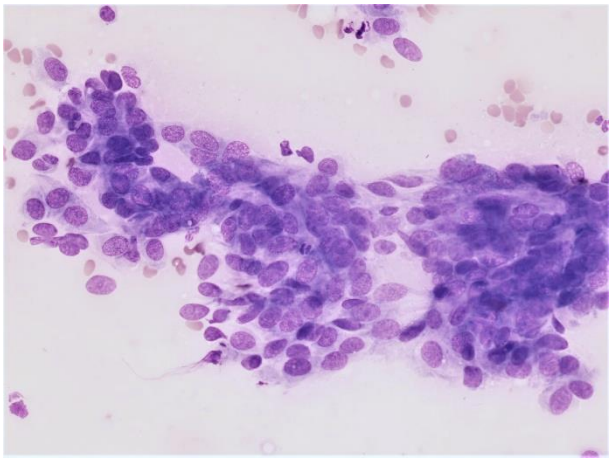

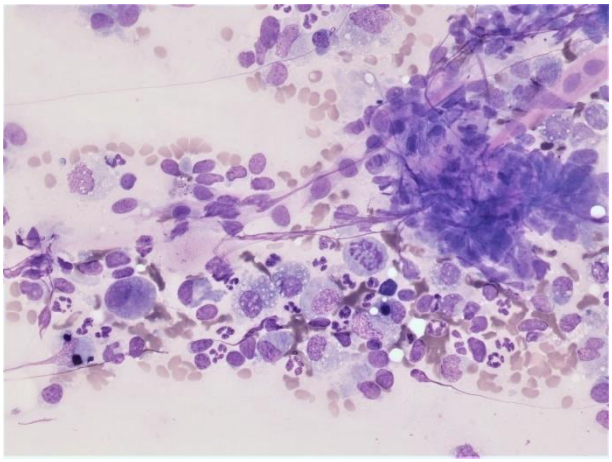

Caso nº4
Gato, Macho, 15 anos, Europeu Comum

Amostra: Punção aspirativa de um nódulo cutâneo de limites bem definidos, não ulcerado e indolor.

Descrição: população de mastócitos com escassa a moderada granulação citoplasmática, moderada anisocitose e ocasionais células binucleadas.

Achados citológicos compatíveis com:
Mastocitoma

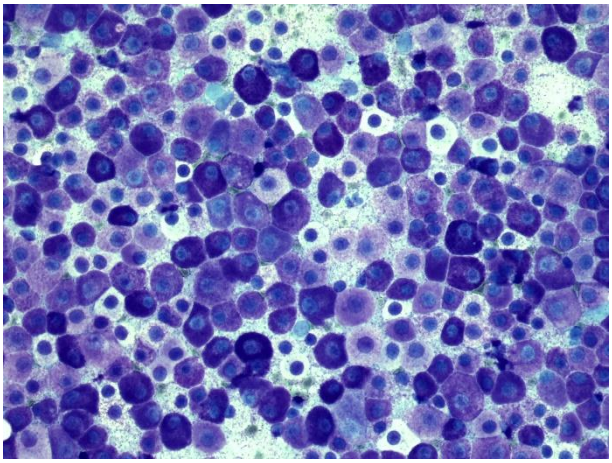

Anexo III

Casuística do Centro Hospitalar Veterinário (CHV)

Durante os três meses de estágio no CHV, acompanhei de forma rotativa os diferentes serviços veterinários nomeadamente no internamento, cirurgia e diagnóstico por imagem.

Problemas/ Sinais Clínicos à entrada	nº casos
Urolitíase	8
Linfoma	8
Piómetra	5
Panliculite Nodular	1
Quemose (Trauma)	1
Endometrite	1
Meningite	6
Epilepsia	3
Esgana	1
Parvovirose	6
Diabetes	6
Leptospirose	4
Pancreatite	3
Neoplasia	10
Paresia	8
Displasia Tricúspide	1
Colite Ulcerativa	1
Insuficiência Mitral	4
Paraquedista	10
IBD	6
IRC	15
CMD	4
Hérnia	6
Síndrome Evans	1
Vómitos e Diarreia	15
Hiperadrenocorticismo	2
Hemo-abdómen	3
Anemia	6
Corpo Estranho	4
Trombo Safena	1
Cetoacidose Diabética	2
Efusão Torácica	6
Dispneia	6

Tabela 4 *Casuística do Internamento do Centro Hospitalar Veterinário, no período de Maio a Julho de 2020.*

Procedimento	nº
OVH	15
SUB	2
Castração Criptorquídeo	2
Orquiectomia	5
Otohematoma	3
Hérnia Toracolombar	2
Excisão Mastocitoma	5
Nódulo Palpebral	5
Nódulo Cutâneo	3
Cistotomia	3
Gastropexia	3
TPLO	2
Excisão Cabeça do Fémur	5
Abcessos	4
Fratura Cúbito + Ulna	6
Luxação Cotovelo (Redução cirúrgica)	2
Luxação Rótula	2
Fratura Dígitos	2
Mucocele Submandibular	1
Amputação Cauda	2
Intusceção Intestinal	2
Cesariana	1
Castração Laparoscópica	4
Mastectomia Regional	3

Tabela 5 *Casuística do serviço de cirurgia do Centro Hospitalar Veterinário, no período de Maio a Julho de 2020.*

TAC	nº casos	ECOGRAFIA	nº casos	ECOCARDIOGRAFIA	nº casos
Meningite	3	Quisto Renal	2	Displasia Tricúspide	3
Carcinoma Pulmonar	1	Mucocele Biliar	1	Insuficiência Mitral	3
Mastocitoma	3	Neoplasia Prostática	1	CMD	2
Quisto Lacrimal	2	Neoplasia Pancreática	1	CMH	1
Linfoma Nasal	1	Hiperplasia ganglionar	3	Efusão Pericárdica	4
Poliartrite	3	Cálculos Biliares	2		
Neoplasia cerebelar	1	Efusão Torácica	5		
Hérnia	6				

Tabela 6 *Casuística do serviço de diagnóstico por imagem do Centro Hospitalar Veterinário, no período de Maio a Julho de 2020.*