

Láser Er:YAG en el tratamiento de la peri-implantitis - revisión de la literatura
Er:YAG laser in peri-implantitis treatment - literature review

Ana Lemos Costa¹, Francisco Correia², Ricardo Faria Almeida³

RESUMO

A alta prevalência de peri-implantite, 28-56% dos pacientes (12-40% das localizações com implantes) acarreta uma preocupação no controlo e tratamento desta patologia inflamatória de origem bacteriana que afeta os implantes osteointegrados. Na literatura são várias as opções de tratamento descritas, mas não existe, no entanto, um protocolo de atuação definido. De entre as diferentes opções de tratamento o uso do laser tem, na última década, vindo a sofrer um lugar de destaque, particularmente o laser Er:YAG. O objetivo desta revisão de ensaios clínicos randomizados em humanos foi avaliar a aplicabilidade do laser Er:YAG no tratamento da peri-implantite. Foi realizada uma pesquisa no motor de busca *PubMed*, *Web of Science* e *Cochrane Library* tendo sido encontrados 15 artigos, mas apenas 4 foram considerados relevantes. Dos diferentes ensaios 3 deles eram referentes a tratamento não cirúrgico das peri-implantites e 1 deles a tratamento cirúrgico das peri-implantites. O uso do laser Er:YAG parece contribuir no curto prazo (seis meses) no tratamento da peri-implantite. Novos ensaios clínicos em humanos são necessários para esclarecer se estes resultados positivos a curto prazo podem ser mantidos e qual as vantagens do laser quando combinado com outras modalidades de descontaminação.

Palavras-chave: Lasers, Terapia laser, peri-implantite, terapêutica, revisão

¹ Ana Lemos Costa, DDS, Msd – Private Clinic Oporto, Oporto, Portugal; Email: analemoscosta@gmail.com

² Francisco Diogo Carvalho Correia, DDS, MSc; PhD, Private Clinic, Oporto, Portugal. Orcid: <https://orcid.org/0000-0002-8215-4657>. Email: franciscodcorreia@gmail.com

³ Ricardo Manuel Casaleiro Lobo de Faria e Almeida, DDS, MSc, PhD; Full Professor, Department of Oral Surgery and Periodontology, Faculty of Dental Medicine, University of Porto, Porto, Portugal; Orcid: <https://orcid.org/0000-0001-9265-0913>. Email: rfaperio@gmail.com

RECIBIDO : 15-04-2020
ACEPTADO : 10-06-2020

This work is licensed under a [Creative Commons Attribution-Non Commercial 4.0 International License](https://creativecommons.org/licenses/by-nc-nd/4.0/).



Pág. 53

ABSTRACT

The high prevalence of peri-implantitis in 28-56% of patients (12-40% of locations with implants) causes concern in the control and treatment of this inflammatory pathology of bacterial origin that affects osseointegrated implants. In the literature, there are several treatment options described, however there is no defined action protocol. Among the different treatment options, the use of the laser has come to stand out in the last decade, particularly the Er: YAG laser. The purpose of this review of randomized clinical trials in humans was to evaluate the applicability of the Er: YAG laser in the treatment of peri-implantitis. A search was performed in the search engine PubMed, Web of Science and Cochrane Library and 15 articles were found, but only 4 were considered relevant. Of the different trials, 3 were related to non-surgical treatment of peri-implantitis and 1 to surgical treatment of peri-implantitis. The use of the Er: YAG laser seems to contribute in the short term (six months) for the treatment of peri-implantitis. Further clinical trials in humans are needed to clarify whether these positive results in the short term can be maintained and what are the advantages of the laser when combined with other decontamination modalities.

Keywords: Lasers, Laser therapy, peri-implantitis, therapeutics, review

INTRODUÇÃO

Nas últimas décadas, os implantes dentários apresentam-se como uma opção comum na reabilitação oral com um bom prognóstico e com taxas de sobrevivência após 10 anos na ordem dos 95% (Renvert, Lindahl et al. 2011).

As lesões inflamatórias desenvolvidas nos tecidos circundantes aos implantes dentários são coletivamente denominadas como doenças peri-implantares. De acordo com a classificação utilizada para a doença periodontal aplicada ao diagnóstico dentário, as doenças peri-implantares incluem duas entidades: mucosite que corresponde a

RECIBIDO : 15-04-2020
ACEPTADO : 10-06-2020

This work is licensed under a [Creative Commons Attribution-Non Commercial 4.0 International License](https://creativecommons.org/licenses/by-nc-nd/4.0/).



Pág. 54

Link: <http://llamkasun.unat.edu.pe>

gingivite e peri-implantite que corresponde a periodontite (Zitzmann and Berglundh 2008).

A definição das patologias peri-implantares surgiu durante o 1º *workshop* Europeu de Periodontologia (1993) por Albrektsson & Isidor (Albrektsson and Isidor 1993), conceitos até hoje aceites.

No sexto *workshop* europeu de periodontologia a mucosite foi descrita como uma reação inflamatória reversível à presença de bactérias ou ao seu produto que afeta os tecidos moles que rodeiam um implante osteointegrado e em função, enquanto peri-implantite é descrita como uma reação inflamatória à presença de bactérias ou seu produto associada a uma perda do osso de suporte que rodeia um implante osteointegrado e em função (Lindhe, Meyle et al. 2008).

A prevalência de mucosite ocorre em 80% dos sujeitos (50% dos locais dos implantes) e de peri-implantite entre os 28%-56% dos sujeitos (12-40% dos locais dos implantes) (Lindhe, Meyle et al. 2008).

Existem diferenças entre as bactérias que compõem a microflora peri-implantar em bolsas superficiais ou profundas em virtude das condições ecológicas, situação que também ocorre em redor dos dentes naturais. Deste modo, bolsas com 5 mm de

profundidade ou mais, podem ser vistas como habitats privilegiados para a sobrevivência de alguns patogénicos anaeróbios, constituindo um indicador de risco para a doença peri-implantar (Mombelli and Decaillet 2011).

Os resultados benéficos obtidos com as intervenções mecânicas e químicas para desagregar o biofilme peri-implantar, revelaram de forma concludente que os microrganismos patogénicos estão envolvidos no decurso da patologia (Mombelli and Decaillet 2011).

O correto diagnóstico é crucial na gestão adequada dos processos inflamatórios que ocorrem em redor dos implantes. Um exame clínico e radiológico detalhado deve ser realizado com o objetivo de pesquisar os sinais clínicos que permitem a identificação do processo inflamatório (Heitz-Mayfield 2008). Quando não diagnosticada atempadamente a peri-implantite pode levar em última instância à perda do implante.

As terapias propostas para a resolução da doença peri-implantar são baseadas no tratamento da periodontite. No entanto, a forma do desenho do implante juntamente com os graus de modificação da superfície dos mesmos, parecem facilitar a formação do biofilme quando expostos ao ambiente oral.

RECIBIDO : 15-04-2020
ACEPTADO : 10-06-2020

This work is licensed under a [Creative Commons Attribution-Non Commercial 4.0 International License](https://creativecommons.org/licenses/by-nc-nd/4.0/).



Pág. 55

Link: <http://llamkasun.unat.edu.pe>

Como tal, o desbridamento e descontaminação da superfície do implante constituem um elemento básico no tratamento da peri-implantite (Kotsovilis, Karoussis et al. 2008). Vários métodos têm sido defendidos, sem definição de um *gold standard*, como por exemplo abrasão com jato de ar, lavagem com solução salina, tratamento com ácido cítrico, tratamento com laser, tratamento com peróxido de hidrogénio, desbridamento com ultrassons e desbridamento manual com curetas de carbono ou plástico, com ou sem o recurso ao uso adjuvante de antibióticos locais ou sistémicos (Claffey, Clarke et al. 2008). Neste contexto, ainda é incerta a estratégia terapêutica mais eficaz para o tratamento das patologias peri-implantite e suas subseqüentes sequelas, de acordo com a sua morfologia, extensão e gravidade. Esta revisão visa encontrar na literatura resposta a pergunta “Qual é a aplicabilidade clínica do laser Er:YAG no tratamento não cirúrgico e cirúrgico da peri-implantite”.

METODOLOGIA

Com o objetivo de verificar na literatura qual a aplicabilidade clínica do laser Er:YAG no tratamento não cirúrgico e cirúrgico da peri-

implantite, efetuou-se uma pesquisa em Dezembro de 2018 no motor de busca *PubMed*, *Web of Science* e na *Cochrane Library* com as palavras-chave “laser + peri-implantitis”, limitando a pesquisa a ensaios clínicos randomizados, a pacientes humanos e a estudos em língua Inglesa, Portuguesa e Espanhola. A pesquisa foi complementada com uma pesquisa manual em revistas científicas.

Encontrou-se um total de 15 artigos excluindo os títulos duplicados, tendo posteriormente excluídos nove artigos pelo *abstarct*, ficando a pesquisa reduzida a 4 artigos. A figura 1 descreve de forma esquemática o processo de seleção dos artigos.

Dos quatro ensaios clínicos controlados e randomizados, três descrevem a utilização do laser no tratamento não cirúrgico e um no tratamento cirúrgico da peri-implantite.

RECIBIDO : 15-04-2020
ACEPTADO : 10-06-2020

This work is licensed under a [Creative Commons Attribution-Non Commercial 4.0 International License](https://creativecommons.org/licenses/by-nc-nd/4.0/).



Pág. 56

Link: <http://llamkasun.unat.edu.pe>

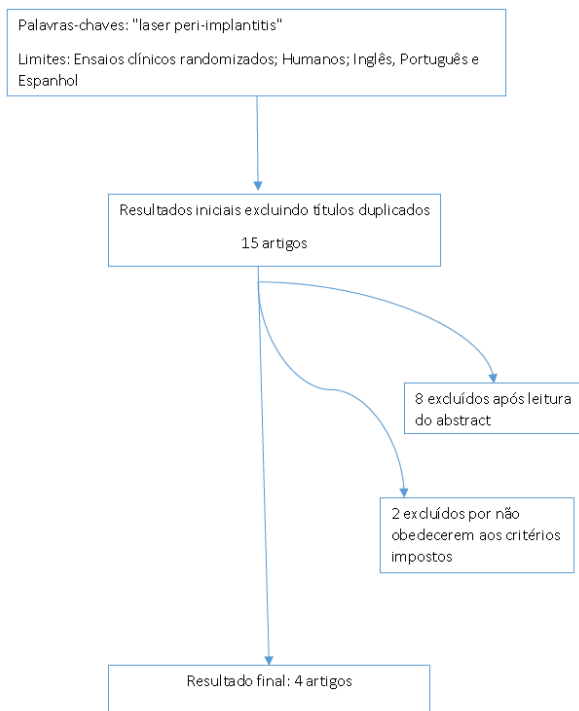


Figura 1. Diagrama explicativo da pesquisa realizada

RESULTADOS

Dos 4 (Schwarz, Sculean et al. 2005, Schwarz, Bieling et al. 2006, Renvert, Lindahl et al. 2011, Schwarz, Sahm et al. 2011) ensaios clínicos randomizados em humanos encontrados na nossa pesquisa que averigam qual a eficácia do laser Er:YAG no tratamento da peri-implantite (tabela1), 3 (Schwarz, Sculean et al. 2005, Schwarz, Bieling et al. 2006, Renvert, Lindahl et al. 2011) referem-se a estudos que verificam a aplicabilidade do laser no tratamento não cirúrgico das peri-

implantites e 1 (Schwarz, Sahm et al. 2011) no tratamento cirúrgico a peri-implantite.

Nos 3 (Schwarz, Sculean et al. 2005, Schwarz, Bieling et al. 2006, Renvert, Lindahl et al. 2011) ensaios clínicos randomizados que pretendem comparar a abordagem cirúrgica com a abordagem não cirúrgica, os grupos de controlo utilizaram desbridamento com curetas plásticas e irrigação de com cloro-hexidina 0,2% nas bolsa; noutro estudo uma monoterapia com jato ar abrasivo apresentando-se o grupo de controlo o laser Er:YAG. Os tempos de seguimento variam entre os 6 meses em dois dos estudos (Schwarz, Sculean et al. 2005, Renvert, Lindahl et al. 2011) e os 12 meses no terceiro ensaio clínico randomizado (Schwarz, Bieling et al. 2006).

Nos três ensaios clínicos (Schwarz, Sculean et al. 2005, Schwarz, Bieling et al. 2006, Renvert, Lindahl et al. 2011) observou-se uma melhoria dos parâmetros clínicos hemorragia pós sondagem (HPS), em termos de diminuição das profundidades de sondagem (PS), superação e em termos de nível clínico de inserção (NIC). Os ganhos estatisticamente significativos na hemorragia pós sondagem observados em dois estudos de Schwarz et al. de 2005 (Schwarz, Sculean et al. 2005) e de 2006 (Schwarz, Bieling et al. 2006) que

RECIBIDO : 15-04-2020
ACEPTADO : 10-06-2020

This work is licensed under a [Creative Commons Attribution-Non Commercial 4.0 International License](https://creativecommons.org/licenses/by-nc-nd/4.0/).



Pág. 57

Link: <http://llamkasun.unat.edu.pe>

apresentam um tempo de seguimento de 6 meses e de 12 meses. Já noutro estudo de Renvert et. al de 2011 (Renvert, Lindahl et al. 2011) com um seguimento de 6 meses, onde o grupo de controlo foi tratado com mono-

terapia de jato ar abrasivo, não foram encontradas diferenças estatisticamente significativas em termos de profundidades de sondagem, hemorragia pós sondagem, supuração e remodelação ósea.

Tabela 1 - Estudos referentes à aplicação do laser Er:YAG

Artigo	Tipo de estudo	Intervenção	Tempo de seguimento	Resultados
(Schwarz, Sculean et al. 2005)	Ensaio Clínico Randomizado 20 pacientes/ 32 implantes Abordagem não cirúrgica	Desbridamento mecânico com curetas plástico e terapia antisséptica com CHX 0.2% (irrigação e aplicação nas bolsas) Vs. Laser Er:YAG em Peri-implantite moderada e severa	6 meses	Melhoria de todos os parâmetros clínicos em ambos os grupos (HPS, PS, NIC). Apenas o parâmetro HPS é estatisticamente superior no grupo laser Er:YAG
(Schwarz, Bieling et al. 2006)	Ensaio Clínico Randomizado 20 pacientes/ 40 implantes Abordagem não cirúrgica	Curetas plástico + terapia antisséptica com CHX 0.2% (irrigação e aplicação nas bolsas) Vs. Laser Er:Yag Peri-implantite Moderada e Severa	12 meses	A efetividade do laser é estatisticamente significativa para o parâmetro HPS aos 6 meses, particularmente nos casos de peri-implantite severa
(Renvert, Lindahl et al. 2011)	Ensaio Clínico Randomizado 42 pacientes/ 100 implantes Abordagem não cirúrgica	Mono-terapia Jato ar abrasivo Vs. Laser Er:YAG em peri-implantite severa	6 meses	Melhoria de todos os parâmetros clínicos, mas sem diferenças estatisticamente significativas entre os 2 grupos (PS, HPS, supuração e remodelação óssea)
(Schwarz, Sahn et al. 2011)	Estudo Controlado e Randomizado 32 pacientes/ 38 implantes Abordagem cirúrgica	Laser Er:YAG Vs. Curetas plástico + Bolas algodão em solução salina peri-implantite moderada a severa	6 meses	Ambos os tratamentos resultam em melhorias clínicas estatisticamente significativas a curto prazo, principalmente nos parâmetros PS e NIC mas não existem diferenças estatisticamente significativas entre os 2 grupos

Legenda:

hemorragia pós sondagem (HPS); profundidade de sondagem (PS); nível clínico de inserção (NIC); cloro-hexidina (CHX)

No único ensaio clínico randomizado de Schwarz et al. de 2011 (Schwarz, Sahn et al. 2011) encontrado na pesquisa para este artigo de revisão que aborda o tratamento da peri-implantite com recurso ao laser Er:YAG, no grupo de teste e no grupo de controlo foram utilizadas curetas plástico combinado com a utilização de bolas algodão em solução salina.

Ao analisarmos os resultados observou-se que ambos os tratamentos apresentam resultados efetivos para as varias profundidade de sondagem e nível de inserção clínico ao fim de seis meses. Ao comparar a eficácia entre dois grupos, observamos que não existem diferenças estatisticamente significativas entre os tratamentos efetuados (Schwarz, Sahn et al. 2011).

RECIBIDO : 15-04-2020
ACEPTADO : 10-06-2020

This work is licensed under a [Creative Commons Attribution-Non Commercial 4.0 International License](https://creativecommons.org/licenses/by-nc-nd/4.0/).



Pág. 58

DISCUSSÃO

Relativamente aos parâmetros clínicos de profundidade de sondagem, nível de inserção clínico e recessão gengival os resultados obtidos nos diversos ensaios clínicos revelam que poucas melhorias podem ser esperadas da abordagem não cirúrgica com a utilização do laser Er:YAG

Os resultados obtidos para o tratamento cirúrgico da peri-implantite indicam que a abordagem cirúrgica promove melhores resultados do que a abordagem não cirúrgica relativamente à regeneração óssea obtida e possível re-osteointegração.

O Laser Er:YAG como opção terapêutica

A última década assistiu a uma verdadeira explosão na pesquisa sobre as aplicações clínicas dos lasers na prática clínica dentária.

Apesar de ser considerada uma tecnologia complexa e com número limitado de utilizações em medicina dentária, há uma crescente consciencialização da sua utilidade como arsenal da prática médico-dentária moderna, onde podem ser usados como complemento ou alternativa às abordagens

tradicionais (Walsh 2003). O uso da radiação laser tem sido utilizado como um tratamento adjuvante à terapia periodontal mecânica convencional. São várias as características vantajosas referidas na sua utilização, tais como efeito hemostático, ablação seletiva de cálculo e efeito bactericida contra patogénese periodontais, o que pode conduzir a melhores resultados após o tratamento (Schwarz, Aoki et al. 2008). No tratamento da peri-implantite, a redução do número de bactérias para um patamar considerado saudável é difícil de conseguir apenas com meios mecânicos, tendo as terapias adjuvantes como o recurso a antibióticos, antissépticos e a aplicação de laser sido propostas de modo a melhorar as opções de tratamento (Lindhe, Meyle et al. 2008).

Características do Laser Er:YAG

Diferentes sistemas de laser têm sido propostos para desbridamento e descontaminação de diferentes superfícies de implantes de modo a colmatar as dificuldades da erradicação de peptógenos recorrendo aos meios convencionais de tratamento (Renvert, Lindahl et al. 2011).

Link: <http://llamkasun.unat.edu.pe>

Os resultados de recentes estudos *in vitro* demonstram que, de uma forma dependente da energia, apenas o laser de dióxido de carbono (CO₂) e o laser de *erbium-doped:yttrium, aluminium and garnet* (Er:YAG laser) podem ser adequados para a instrumentação das superfícies dos implantes uma vez que os seus comprimentos de onda específicos são pouco absorvidos pelo titânio e deste modo a temperatura do corpo do implante não aumenta significativamente durante a irradiação; em contrapartida, o uso do laser Nd:YAG (*neodymium-doped: yttrium, aluminium and garnet*) provoca danos na superfície de titânio que reveste o implante não sendo, portanto, utilizado para este efeito (Schwarz, Sculean et al. 2005). Por outro lado, o efeito bactericida sobre a superfície dos implantes dentários foi constatado *in vitro* apenas para o laser de CO₂ e o laser Er:YAG, indicando que ambos os sistemas podem ser úteis na remoção de bactérias das superfícies de titânio contaminadas (Schwarz, Sculean et al. 2005). O estudo da aplicabilidade em medicina dentária do laser Er:YAG tem sido objeto de vários estudos uma vez que: promove a remoção do cálculo dentário sem produzir efeitos secundários térmicos nos tecidos adjacentes; a sua utilização com uma ponta de

aplicação especial no tratamento não cirúrgico de implantes de titânio resultou numa remoção efetiva do cálculo subgingival sem provocar quaisquer danos térmicos.

A ausência de danos térmicos deve-se às características óticas do seu comprimento de onda, 2490 nm (espectro infravermelho) possuindo 10 e 15 000 – 20 000 vezes maior coeficiente de absorção de água do que o CO₂ e Nd: YAG, respetivamente.

O desbridamento com laser Er:YAG ou a combinação de desbridamento mecânico com o uso de clorhexidina são igualmente eficazes quando avaliados 6 meses após terapia; essa eficácia traduz-se pela melhoria significativa nos índices de profundidade de sondagem e perda de inserção clínica. A redução significativamente na hemorragia após sondagem conseguida com a aplicação do laser Er:YAG parece ser limitado a um período de 6 meses, particularmente para lesões avançadas de peri-implantite (Kotsovilis, Karoussis et al. 2008).

Ao compararmos a eficácia do tratamento mono-terapêutico entre o jato de ar-abrasivo e o laser de Er:YAG em casos de peri-implantite severa após 6 meses, os resultados são semelhantes entre os tratamentos utilizados (Renvert, Lindahl et al. 2011). Foi observada

RECIBIDO : 15-04-2020
ACEPTADO : 10-06-2020

This work is licensed under a [Creative Commons Attribution-Non Commercial 4.0 International License](https://creativecommons.org/licenses/by-nc-nd/4.0/).



Pág. 60

Link: <http://llamkasun.unat.edu.pe>

uma redução da profundidade de sondagem, diminuição da frequência de supuração e hemorragia à sondagem, mas a melhoria clínica geral foi considerada limitada (Renvert, Lindahl et al. 2011). Os resultados deste estudo são limitados aos implantes cujas supraestruturas possam ser removidas (Renvert, Lindahl et al. 2011).

CONCLUSÃO

Tendo em conta o número limitado de ensaios clínicos randomizados encontrados, o uso do laser Er:YAG apresenta-se como uma alternativa eficaz no tratamento da peri-implantite com resultados positivos no curto prazo (seis meses).

Novos ensaios clínicos em humanas são necessários para esclarecer se estes resultados positivos observados no curto prazo (seis meses) mantêm-se ao longo do tempo e quais as reais vantagens do laser quando combinado com outras modalidades de descontaminação.

REFERÊNCIAS BIBLIOGRÁFICAS

- Albrektsson, T. and F. Isidor (1993). Consensus Report of Session IV Proceedings of the 1st European Workshop on Periodontology. Switzerland, Quintessence Publishing Co., Ltd.: 296-365.
- Claffey, N., E. Clarke, I. Polyzois and S. Renvert (2008). "Surgical treatment of peri-implantitis." *J Clin Periodontol* 35(8 Suppl): 316-332.
- Heitz-Mayfield, L. J. (2008). "Peri-implant diseases: diagnosis and risk indicators." *J Clin Periodontol* 35(8 Suppl): 292-304.
- Kotsovilis, S., I. K. Karoussis, M. Trianti and I. Fourmoussis (2008). "Therapy of peri-implantitis: a systematic review." *J Clin Periodontol* 35(7): 621-629.
- Lindhe, J., J. Meyle and D. o. E. W. o. P. Group (2008). "Peri-implant diseases: Consensus Report of the Sixth European Workshop on Periodontology." *J Clin Periodontol* 35(8 Suppl): 282-285.
- Mombelli, A. and F. Decaillet (2011). "The characteristics of biofilms in peri-implant disease." *J Clin Periodontol* 38 Suppl 11(1600-051X (Electronic)): 203-213.
- Renvert, S., C. Lindahl, A. M. Roos Jansaker and G. R. Persson (2011). "Treatment of peri-implantitis using an Er:YAG laser or

RECIBIDO : 15-04-2020
ACEPTADO : 10-06-2020

This work is licensed under a [Creative Commons Attribution-Non Commercial 4.0 International License](https://creativecommons.org/licenses/by-nc-nd/4.0/).



Pág. 61

Link: <http://llamkasun.unat.edu.pe>

- an air-abrasive device: a randomized clinical trial." *J Clin Periodontol* 38(1): 65-73.
- Schwarz, F., A. Aoki, J. Becker and A. Sculean (2008). "Laser application in non-surgical periodontal therapy: a systematic review." *J Clin Periodontol* 35(8 Suppl): 29-44.
- Schwarz, F., K. Bieling, M. Bonsmann, T. Latz and J. Becker (2006). "Nonsurgical treatment of moderate and advanced periimplantitis lesions: a controlled clinical study." *Clin Oral Investig* 10(4): 279-288.
- Schwarz, F., N. Sahm, G. Iglhaut and J. Becker (2011). "Impact of the method of surface debridement and decontamination on the clinical outcome following combined surgical therapy of peri-implantitis: a randomized controlled clinical study." *J Clin Periodontol* 38(3): 276-284.
- Schwarz, F., A. Sculean, D. Rothamel, K. Schwenzer, T. Georg and J. Becker (2005). "Clinical evaluation of an Er:YAG laser for nonsurgical treatment of peri-implantitis: a pilot study." *Clin Oral Implants Res* 16(1): 44-52.
- Walsh, L. J. (2003). "The current status of laser applications in dentistry." *Aust Dent J* 48(3): 146-155; quiz 198.
- Zitzmann, N. U. and T. Berglundh (2008). "Definition and prevalence of peri-implant diseases." *J Clin Periodontol* 35(8 Suppl): 286-291.

RECIBIDO : 15-04-2020
ACEPTADO : 10-06-2020

This work is licensed under a [Creative Commons Attribution-Non Commercial 4.0 International License](https://creativecommons.org/licenses/by-nc-nd/4.0/).



Pág. 62